Drew A. Torigian, MD, MA, FSAR
Parvati Ramchandani, MD, FACR, FSAR

DÖRDÜNCÜ BASKI

RADYOLOJİNİN SIRLARI

ve Daha Fazlası

Çeviri Editörleri

Muzaffer Başak
Evrim Özmen
Şükrü Mehmet Ertürk

+ DAHA FAZLA SORU
+ DAHA FAZLA GÖRÜNTÜ
+ DAHA RENKLİ
+ DAHA KAPSAMLI

ELSEVIER

GÜNEŞ TIP KİTABEVLERİ

RADYOLOJİNİN SIRLARI

VE DAHA FAZLASI

RADYOLOJİNİN SIRLARI

VE DAHA FAZLASI

DÖRDÜNCÜ BASKI

DREW A. TORIGIAN, MD, MA, FSAR
Associate Professor, Department of Radiology
Clinical Director, Medical Image Processing Group (MIPG)
Hospital of the University of Pennsylvania
Philadelphia, Pennsylvania

PARVATI RAMCHANDANI, MD, FACR, FSAR
Professor of Radiology and Surgery, Section Chief GU Radiology
Department of Radiology
Hospital of the University of Pennsylvania
Philadelphia, Pennsylvania

Çeviri Editörleri

DOÇ. DR. MUZAFFER BAŞAK
Şişli Hamidiye Etfal
Eğitim ve Araştırma Hastanesi
İstanbul

DOÇ. DR. EVRİM ÖZMEN
Şişli Hamidiye Etfal
Eğitim ve Araştırma Hastanesi
İstanbul

PROF. DR. ŞÜKRÜ MEHMET ERTÜRK
Şişli Hamidiye Etfal
Eğitim ve Araştırma Hastanesi
İstanbul

ELSEVIER

GÜNEŞ TIP KİTABEVLERİ

© 2020 Elsevier Limited
Radyolojinin Sırları ve Daha Fazlası Dördüncü Baskı
ISBN: 978-975-277-784-2

Drew A. Torigian, MD, MA, FSAR, Parvati Ramchandani, MD, FACR, FSAR tarafından hazırlanan "Radiology Secrets Plus, Fourth Edition"in bu Türkçe yayını Elsevier Limited tarafından üstlenilmiş ve Elsevier Inc. ile anlaşmalı olarak yayınlanmıştır.

Tüm hakları saklıdır. 5846 ve 2936 sayılı Fikir ve Sanat Eserleri yasası gereği herhangi bir bölümü, resmi veya yazısı, yazarların ve yayınlayıcısının yazılı izni alınmadan tekrarlanamaz, basılamaz, kopyası çıkarılamaz, fotokopisi alınamaz veya kopya anlamı taşıyabilecek elektronik ve mekanik hiçbir işlem yapılamaz.

RADIOLOGY SECRETS PLUS, FOURTH EDITION
Copyright © 2017 by Elsevier, Inc. All rights reserved.
ISBN: 978-0-323-28638-1

ELSEVIER

This translated edition of the Radiology Secrets Plus, Fourth Edition by Drew A. Torigian, MD, MA, FSAR, Parvati Ramchandani, MD, FACR, FSAR is undertaken by Elsevier Limited and is published by arrangement with Elsevier Inc.

Çeviri Güneş Tıp Kitabevi'nin tek sorumluluğunda yapılmaktadır. Uygulayıcılar ve araştırmacılar, burada açıklanan her türlü bilgi, yöntem, bileşik veya deneyin değerlendirilmesinde ve kullanımında her zaman kendi deneyim ve bilgilerine dayanmaları gerekmektedir. Tıp bilimindeki hızlı gelişmeler nedeniyle, özellikle teşhis ve ilaç dozajlarının bağımsız olarak doğrulanması yapılmalıdır. Yasalar ölçüsünde Elsevier, yazarlar, editörler veya katkıda bulunanlar tercümeden veya burada yer alan herhangi bir yöntem, ürün, talimat veya fikirlerin kullanımı veya işletilmesinden veya ürünlerin yükümlülüğü, ihmali veya başka bir sebeple kişilerde veya mülkte oluşabilecek herhangi bir yaralanma ve/veya zarardan ötürü sorumluluk kabul etmez.

Genel Yayın Yönetmeni: Murat Yılmaz
Genel Yayın Yönetmeni Yardımcısı: Polat Yılmaz
Yayın Danışmanı ve Tıbbi Koordinatör: Dr. Ufuk Akçıl
Yayına Hazırlama: Güneş Dizgi-Grafik Tasarım Birimi
Baskı: Ayrıntı Basım ve Yayın Matbaacılık Hiz. San. Tic. Ltd. Şti.
İvedik Organize Sanayi Bölgesi 28. Cad. 770 Sok. No: 105-A Ostim/ANKARA
Telefon: (0312) 394 55 90 - 91 - 92 • Faks: (0312) 394 55 94
Sertifika No: 13987

GENEL DAĞITIM
GÜNEŞ TIP KİTABEVLERİ

ANKARA	İSTANBUL	KADIKÖY
M. Rauf İnan Sokak No: 3	Gazeteciler Sitesi Sağlam Fikir Sokak	Rasimpaşa Mah. İskele Sokak
06410 Sıhhiye / Ankara	No: 7 / 2 Esentepe / İstanbul	No: 4 / A Kadıköy / İstanbul
Tel: (0312) 431 14 85 • 435 11 91-92	Tel: (0212) 356 87 43	Tel: (0216) 546 03 47
Faks: (0312) 435 84 23	Faks: (0212) 356 87 44	

www.guneskitabevi.com
info@guneskitabevi.com

www.guneskitabevi.com
www.mea.elsevierhealth.com

Biz bu kitabı bugün olduğumuz yere gelmemizi mümkün kılan ve bizi her zaman destekleyen annelerimize ve babalarımıza; bizi her zaman cesaretlendiren kardeşlerimize; her bir günümüze neşe ve anlam katan eşlerimize ve çocuklarımıza; bize emanet edilen hastalar için en iyisini yapmak adına radyoloji bilimi ve sanatıyla uğraşan ve bunu uygulayan herkese ithaf ediyoruz.

YAZARLAR

Chiemezie C. Amadi, MD, MA
Assistant Professor of Radiology
Department of Radiology
Ohio State University
Columbus, Ohio

Linda J. Bagley, MD
Associate Professor
Department of Radiology
Perelman School of Medicine
University of Pennsylvania
Philadelphia, Pennsylvania

Prashant T. Bakhru, MD
Radiologist
Department of Radiology
Princeton Radiology
Princeton, New Jersey

Richard D. Bellah, MD
Associate Professor of Radiology and Pediatrics
Department of Radiology
The Children's Hospital of Philadelphia
University of Pennsylvania Perelman School of Medicine
Philadelphia, Pennsylvania

Judy S. Blebea, MD
Clinical Professor of Radiology
Department of Radiological Sciences
University of Oklahoma Health Science Center
Oklahoma City, Oklahoma

William W. Boonn, MD
Cardiovascular Radiologist
Department of Radiology
Hospital of the University of Pennsylvania
Philadelphia, Pennsylvania

Kerry Bron, MD
Attending Pediatric Radiologist
AI DuPont Hospital for Children
Wilmington, Delaware

Anil Chauhan, MD
Assistant Professor
Department of Radiology
University of Pennsylvania
Philadelphia, Pennsylvania

Hailey H. Choi, MD
Resident Physician
Department of Radiology
Medstar Georgetown University Hospital
Washington, District of Columbia

Emily F. Conant, MD
Professor of Radiology
Chief of Breast Imaging
Department of Radiology
University of Pennsylvania Perelman School of Medicine
Department of Radiology
Hospital of the University of Pennsylvania
Philadelphia, Pennsylvania

Tessa Sundaram Cook, MD, PhD
Assistant Professor of Radiology
Perelman School of Medicine;
Senior Fellow
Institute for Biomedical Informatics
University of Pennsylvania;
Director, 3-D and Advanced Imaging Laboratory
Department of Radiology;
Director, Center for Translational Imaging Informatics
Department of Radiology;
Fellowship Director, Imaging Informatics
Department of Radiology
Hospital of the University of Pennsylvania
Philadelphia, Pennsylvania

Lu Anne Velayo Dinglasan, MD, MHS
Assistant Professor of Radiology
Department of Radiology
University of Louisville
Louisville, Kentucky

Michael L. Francavilla, MD
Pediatric Radiologist
Children's Hospital of Philadelphia
Department of Radiology
Philadelphia, Pennsylvania

Sara Chen Gavenonis, MD
Christiana Care Health System
Department of Radiology
Newark, Delaware

Barry Glenn Hansford, MD
Department of Musculoskeletal Radiology
University of Michigan
Ann Arbor, Michigan

Elizabeth M. Hecht, MD
Associate Professor
Department of Radiology
Columbia University
New York, New York

Steven C. Horii, MD, FACR, FSIIM
Professor of Radiology, Department of Radiology
University of Pennsylvania Perelman School of Medicine;
Attending Radiologist, Department of Radiology
Hospital of the University of Pennsylvania;
Attending Radiologist, Center for Fetal Diagnosis and Therapy
Children's Hospital of Philadelphia;
Attending Radiologist, Department of Radiology
Penn Presbyterian Medical Center
Philadelphia, Pennsylvania

Charles Intenzo, MD
Professor Director, Nuclear Medicine
Department of Radiology
Thomas Jeffereson University Hospital
Philadelphia, Pennsylvania

Ann K. Jay, MD
Assistant Professor
Department of Radiology
MedStar Georgetown University Hospital
Washington, District of Columbia

Saurabh Jha, MBBS, MRCS, MS
Assistant Professor
Department of Radiology
Perelman School of Medicine;
Assistant Professor
Department of Radiology
Philadelphia, Pennsylvania

Linda C. Kelahan, MD
Resident Physician
Department of Radiology
Medstar Georgetown University Hospital
Washington, District of Columbia

Sung Han Kim, MD
Assistant Professor of Clinical Radiology
Department of Radiology
University of Pennsylvania
Philadelphia, Pennsylvania

Woojin Kim, MD
Director of Innovation
Montage Healthcare Solutions, Inc.
Philadelphia, Pennsylvania

J. Bruce Kneeland, MD
Chief, Musculoskeletal Imaging
Department of Radiology
Hospital of the University of Pennsylvania
Philadelphia, Pennsylvania

Ana S. Kolansky, MD
Clinical Associate Professor of Radiology
Department of Radiology
University of Pennsylvania
Philadelphia, Pennsylvania

Ellie S. Kwak, MD
Resident Physician
Department of Diagnostic Radiology
Columbia University Medical Center
New York, New York

Sherelle L. Laifer-Narin, MD
Associate Professor of Radiology
Director of Ultrasound and Fetal MRI
Columbia University/New York Presbyterian Hospital
New York, New York

Bradley Lamprich, MD
Clinical Assistant Professor
Department of Radiological Sciences
University of Oklahoma
Oklahoma City, Oklahoma

Jill E. Langer, MD
Professor
Department of Radiology
University of Pennsylvania School of Medicine
Philadelphia, Pennsylvania

Charles T. Lau, MD, MBA
Physician
Department of Radiology
VA Palo Alto Health Care System
Palo Alto, California

Nam Ju Lee, MD, MMS
Fellow
Department of Radiology
Perelman School of Medicine of the University of Pennsylvania
Philadelphia, Pennsylvania;
Faculty (current)
Department of Radiology
Staten Island University Hospital
Staten Island, New York

Mindy Y. Licurse, MD
Radiology Resident
Department of Radiology
Hospital of the University of Pennsylvania
Philadelphia, Pennsylvania

Harold I. Litt, MD, PhD
Associate Professor of Radiology and Medicine
Department of Radiology
Perelman School of Medicine of the University of Pennsylvania
Chief, Cardiovascular Imaging
Department of Radiology
Penn Medicine
Philadelphia, Pennsylvania

Laurie A. Loevner, MD
Professor and Chief
Division of Neuroradiology
University of Pennsylvania Health System
Philadelphia, Pennsylvania

Angel J. Lopez-Garib, MD
Assistant Professor
Department of Clinical Radiology
Musculoskeletal Division
University of Pennsylvania
Philadelphia, Pennsylvania

Mesha L.D. Martinez, MD
Pediatric Radiology Fellow
Department of Pediatric Radiology
Children's Hospital of Philadelphia
Philadelphia, Pennsylvania

Elizabeth S. McDonald, MD, PhD
Assistant Professor of Radiology
Department of Radiology
University of Pennsylvania
Philadelphia, Pennsylvania

Wallace T. Miller, Jr., MD
Professor of Radiology and Pulmonary Medicine
The Perelman School of Medicine
The University of Pennsylvania at The University of Pennsylvania University Medical Center
Philadelphia, Pennsylvania

Jeffrey I. Mondschein, MD
Associate Professor of Clinical Radiology and Surgery
Department of Radiology
Perelman School of Medicine at the University of Pennsylvania;
Attending Interventional Radiologist
Associate Professor of Clinical Radiology and Surgery
Department of Radiology
Hospital of the University of Pennsylvania–Penn Medicine
Philadelphia, Pennsylvania

D. 8Andrew Mong, MD
Assistant Professor of Clinical Radiology
Department of Radiology
The Children's Hospital of Philadelphia
Philadelphia, Pennsylvania

Gul Moonis, MD
Staff Radiologist
Department of Radiology
Columbia University Medical Center
New York, New York

Eduardo Jose Mortani Barbosa, Jr., MD
Assistant Professor of Radiology
Department of Radiology
University of Pennsylvania
Philadelphia, Pennsylvania

Mohammed T. Nawas, MD
Prosight Radiology Group
St. Luke's Hospital
Chesterfield, Missouri

Andrew B. Newberg, MD
Professor
Department of Radiology and Emergency Medicine
Thomas Jefferson University
Philadelphia, Pennsylvania

Cuong Nguyen, MD
Mecklenburg Radiology Associates
Interventional Neuroradiology
Charolotte, North Carolina

Seong Cheol Oh, MD
Associate
Department of Radiology
Geisinger Health System
Danville, Pennsylvania

Avrum N. Pollock, MD
Associate Professor of Radiology
Department of Radiology, Division of Neuroradiology
The Children's Hospital of Philadelphia
Philadelphia, Pennsylvania

E. Scott Pretorius, MD
Radiologist
US Teleradiology
Palm Springs, California

Daniel A. Pryma, MD
Associate Professor of Radiology and Radiation Oncology
Clinical Director, Nuclear Medicine and Molecular Imaging
Department of Radiology
University of Pennsylvania Perelman School of Medicine
Philadelphia, Pennsylvania

Bryan Pukenas, MD
Assistant Professor of Radiology and Neurosurgery
Department of Radiology
Perelman School of Medicine
University of Pennsylvania
Philadelphia, Pennsylvania

Parvati Ramchandani, MD, FACR, FSAR
Professor of Radiology and Surgery, Section Chief GU Radiology
Department of Radiology
Hospital of the University of Pennsylvania
Philadelphia, Pennsylvania

Stephen E. Rubesin, MD
Professor of Radiology
Hospital of the University of Pennsylvania
Philadelphia, Pennsylvania

Alexander T. Ruutiainen, MD
Staff Radiologist and Chief of Quality and Safety in Radiology
Department of Radiology
Veterans Administration Medical Center
Philadelphia, Pennsylvania

Deepak Mavahalli Sampathu, MD, PhD
Assistant Professor of Clinical Radiology
Department of Radiology
University of Pennsylvania
Philadelphia, Pennsylvania

Mary H. Scanlon, MD, FACR
Professor of Radiology
Vice Chair of Education
Department of Radiology
University of Pennsylvania
Philadelphia, Pennsylvania

Scott Simpson, DO, MD
Assistant Professor of Clinical Radiology
Lewis Katz School of Medicine
Temple University;
Attending Physician
Department of Radiology
Temple University Hospital
Philadelphia, Pennsylvania

Jasmeet Singh, MD, MPHA
Department of Radiology
University of Pennsylvania
Philadephia, Pennsylvania

Jeffrey A. Solomon, MD, MBA
Lecturer
Health Care Management
The Wharton School of Business
The University of Pennsylvania
Philadelphia, Pennsylvania

S. William Stavropoulos, MD
Professor of Radiology and Surgery
Vice Chair of Clinical Operations
Department of Radiology
Division of Interventional Radiology
Perelman School of Medicine at the University of Pennsylvania
Philadelphia, Pennsylvania

Ting Yin Tao, MD, PhD
Assistant Professor
Department of Radiology
St. Louis University School of Medicine;
Assistant Professor
Department of Radiology
Cardinal Glennon Children's Hospital
St. Louis, Missouri

Elena Taratuta, MD
Clinical Associate Professor of Radiology
Department of Radiology
Hospital of the University of Pennsylvania
Philadelphia, Pennsylvania

Drew A. Torigian, MD, MA, FSAR
Associate Professor, Department of Radiology
Clinical Director, Medical Image Processing Group (MIPG)
Hospital of the University of Pennsylvania
Philadelphia, Pennsylvania

Jayaram K. Udupa, PhD
Professor, Chief, Medical Image Processing Group
Department of Radiology
University of Pennsylvania
Philadelphia, Pennsylvania

Susan P. Weinstein, MD
Associate Professor
Department of Radiology
Perelman School of Medicine at the University of Pennsylvania
Philadelphia, Pennsylvania

Andrew Spencer Wilmot, MD
Fellow
Musculoskeletal Radiology
Hospital of the University of Pennsylvania
Philadelphia, Pennsylvania

Courtney A. Woodfield, MD
Department of Radiology
Clinical Director
Body Magnetic Resonance Imaging
Abington-Jefferson Health
Abington, Pennsylvania

Corrie M. Yablon, MD
Assistant Professor
Department of Radiology
University of Michigan
Ann Arbor, Michigan

Hanna Zafar, MD, MHS
Assistant Professor
Department of Radiology
University of Pennsylvania
Philadelphia, Pennsylvania

Shaoxiong Zhang, MD, PhD
Clinical Associate Professor of Radiology Section
Chief of Cardiothoracic Radiology
Hahnemann University Hospital
Drexel University College of Medicine
Philadelphia, Pennsylvania

ÖNSÖZ

Radyoloji tepeden tırnağa birçok klinik problemin takibi ve değerlendirilmesinde ana bir rol üstlenmiş olup, güncel tıbbi uygulamaların vazgeçilmez bir bileşenidir. Tıbbın alt dallarını ve tüm görüntüleme modalitelerini kapsayacak şekilde, çeşitli tanısal ve tedavi edici işlemler ve endikasyonlar hakkında bilgi sahibi olmak radyolojiyi tanı ve tedavi amaçlı kullananlar için son derece önemlidir. Radyolojinin her bir alt uzmanlık dalı için ayrı ayrı görüntülemenin temel unsurlarını içeren damıtılmış bilgiden oluşan pratik ve ilginç bir kitap oluşturmaya çalıştık.

Bu kitabı stajerler (Tıp öğrencileri, doktor, akademisyen), uzmanlık öğrencileri (Radyoloji, nükleer tıp ve diğer uzmanlık alanlarındaki) ve sağlık kurumlarında çalışan görevliler için tasarladık.

TEŞEKKÜRLER

Son baskının editörleri olarak ‘Radyolojinin Sırları ve Daha Fazlası’ kitabının önceki iki editörü, aynı zamanda arkadaşlarımız ve meslektaşlarımız olan Dr. E. Scott Pretorius, Jeffrey A. Solomon’a bize bu fırsatı tanıdıkları için minnettarız. Ayrıca katkıda bulunan tüm diğer yazarlara da teşekkür ederiz. Onların desteği olmadan bu kitabı ortaya çıkaramazdık.

ÇEVİRİ EDİTÖRÜ ÖNSÖZÜ

İçinde bulunduğumuz bilgi çağında dijital teknolojideki gelişmeler radyolojik yöntemlerde ve bilgi birikiminde inanılmaz hızda ve hacimde artışa yol açmaktadır.

Yakın gelecekte de bilimsel ve teknolojik ilerlemenin ciddi anlamda yavaşlayıp duracağına ilişkin herhangi bir işaret yoktur.

Temel ve kritik radyoloji bilgilerinin güncellenerek öğrenilmesi/özümsenmesi; nitelikli radyoloji hizmeti verebilmek için kaçınılmaz bir zorunluluktur.

"Radyolojinin Sırları ve Daha Fazlası" Türkçe çeviri kitabının başta radyoloji çalışanları olmak üzere tüm sağlık çalışanlarına katkı sağlayacağını düşündük. Çeviride emeği geçen başta Dr. Evrim ÖZMEN olmak üzere tüm Şişli Hamidiye Etfal Eğitim ve Araştırma Hastanesi Radyoloji hekimlerine teşekkür ederim.

Beklentilerinizi karşılama ve yararlı olması dileklerimle...

Dr. Muzaffer BAŞAK

ÇEVİRİYE KATKIDA BULUNANLAR

Dr. Burçin Ağrıdağ
Şişli Hamidiye Etfal Eğitim ve
Araştırma Hastanesi
İstanbul

Uzm. Dr. Ozan Aşmakutlu
Mehmet Akif Ersoy Göğüs Kalp Damar Cerrahisi
Eğitim Araştırma Hastanesi
İstanbul

Uzm. Dr. Müjdat Bankaoğlu
Şişli Hamidiye Etfal Eğitim ve
Araştırma Hastanesi
İstanbul

Doç. Dr. Muzaffer Başak
Şişli Hamidiye Etfal Eğitim ve
Araştırma Hastanesi
İstanbul

Dr. Bade von Bodelschwingh
Şişli Hamidiye Etfal Eğitim ve
Araştırma Hastanesi
İstanbul

Dr. Gizem Dündar
Şişli Hamidiye Etfal Eğitim ve
Araştırma Hastanesi
İstanbul

Dr. Umut Erdem
Taksim Eğitim ve Araştırma Hastanesi
İstanbul

Prof. Dr. Şükrü Mehmet Ertürk
Şişli Hamidiye Etfal Eğitim ve
Araştırma Hastanesi
İstanbul

Uzm. Dr. Özgür Genç
Şişli Hamidiye Etfal Eğitim ve
Araştırma Hastanesi
İstanbul

Dr. Mert Geres
Şişli Hamidiye Etfal Eğitim ve
Araştırma Hastanesi
İstanbul

Prof. Dr. Ahmet Mesrur Halefoğlu
Şişli Hamidiye Etfal Eğitim ve
Araştırma Hastanesi
İstanbul

Dr. Zeynep Kazcı
Taksim Eğitim ve Araştırma Hastanesi
İstanbul

Doç. Dr. Alper Özel
Şişli Hamidiye Etfal Eğitim ve
Araştırma Hastanesi
İstanbul

Uzm. Dr. Betül Duran Özel
Şişli Hamidiye Etfal Eğitim ve
Araştırma Hastanesi
İstanbul

Doç. Dr. Hüseyin Özkurt
Şişli Hamidiye Etfal Eğitim ve
Araştırma Hastanesi
İstanbul

Doç. Dr. Evrim Özmen
Şişli Hamidiye Etfal Eğitim ve
Araştırma Hastanesi
İstanbul

Dr. Ayşe Özdal Sayer
Şişli Hamidiye Etfal Eğitim ve
Araştırma Hastanesi
İstanbul

Uzm. Dr. Cennet Şahin
Şişli Hamidiye Etfal Eğitim ve
Araştırma Hastanesi
İstanbul

Doç. Dr. Ender Uysal
Şişli Hamidiye Etfal Eğitim ve
Araştırma Hastanesi
İstanbul

Uzm. Dr. Ömer Naci Tabakçı
Şişli Hamidiye Etfal Eğitim ve
Araştırma Hastanesi
İstanbul

Uzm. Dr. Deniz Türkyılmaz
Şişli Hamidiye Etfal Eğitim ve
Araştırma Hastanesi
İstanbul

Dr. Uğur Yanç
Şişli Hamidiye Etfal Eğitim ve
Araştırma Hastanesi
İstanbul

İÇİNDEKİLER

RADYOLOJİNİN SIRLARI TOP 100 XX

I GÖRÜNTÜLEME YÖNTEMLERİ

BÖLÜM 1 RÖNTGEN, FLOROSKOPİ VE TOMOSENTEZE GİRİŞ 3
Drew A. Torigian, MD, MA, FSAR
Çeviri: Dr. Ozan Aşmakutlu ve Dr. Evrim Özmen

BÖLÜM 2 ULTRASONOGRAFİ, BT VE MRG'YE GİRİŞ 8
Drew A. Torigian, MD, MA, FSAR
Çeviri: Dr. Ozan Aşmakutlu ve Dr. Evrim Özmen

BÖLÜM 3 NÜKLEER TIP VE MOLEKÜLER GÖRÜNTÜLEMEYE GİRİŞ 14
Drew A. Torigian, MD, MA, FSAR,
Andrew B. Newberg, MD
Çeviri: Dr. Ozan Aşmakutlu ve Dr. Evrim Özmen

BÖLÜM 4 GÖRÜNTÜ İŞLEME, GÖRSELLEŞTİRME VE ANALİZE GİRİŞ 20
Drew A. Torigian, MD, MA, FSAR,
Jayaram K. Udupa, PhD
Çeviri: Dr. Ozan Aşmakutlu ve Dr. Evrim Özmen

BÖLÜM 5 RADYOLOJİDE BİLGİSAYARLAR 26
Mindy Y. Licurse, MD,
William W. Boonn, MD
Çeviri: Dr. Ozan Aşmakutlu ve Dr. Evrim Özmen

BÖLÜM 6 KONTRAST AJANLARA GİRİŞ 32
Drew A. Torigian, MD, MA, FSAR,
Parvati Ramchandani, MD, FACR, FSAR
Çeviri: Dr. Ozan Aşmakutlu ve Dr. Evrim Özmen

BÖLÜM 7 RADYASYON DOZU VE GÖRÜNTÜLEMEDE GÜVENLİĞİN ÖNEMİ 38
Tessa Sundaram Cook, MD, PhD
Çeviri: Dr. Ozan Aşmakutlu ve Dr. Evrim Özmen

II MEME GÖRÜNTÜLEME

BÖLÜM 8 TARAMA MAMOGRAFİSİ 51
Susan P. Weinstein, MD
Çeviri: Dr. Cennet Şahin

BÖLÜM 9 TANISAL MAMOGRAFİ 55
Susan P. Weinstein, MD
Çeviri: Dr. Cennet Şahin

BÖLÜM 10 MEME ULTRASONU (USG) VE GİRİŞİMSEL İŞLEMLER 64
Susan P. Weinstein, MD
Çeviri: Dr. Cennet Şahin

BÖLÜM 11 MEME MR GÖRÜNTÜLEME 67
Elizabeth S. McDonald, MD, PhD,
Emily F. Conant, MD
Çeviri: Dr. Cennet Şahin

III NONİNVAZİV KARDİYAK VE VASKÜLER GÖRÜNTÜLEME

BÖLÜM 12 KALP VE PERİKARDİYUM 77
Nam Ju Lee, MD, MMS,
Harold I. Litt, MD, PhD
Çeviri: Dr. Ayşe Özdal Sayer ve Dr. Deniz Türkyılmaz Mut

BÖLÜM 13 AORT 90
Jasmeet Singh, MD, MPHA,
Harold I. Litt, MD, PhD
Çeviri: Dr. Ayşe Özdal Sayer ve Dr. Deniz Türkyılmaz Mut

BÖLÜM 14 KORONER ARTERLER 99
Shaoxiong Zhang, MD, PhD,
Harold I. Litt, MD, PhD
Çeviri: Dr. Ayşe Özdal Sayer ve Dr. Deniz Türkyılmaz Mut

BÖLÜM 15 PULMONER ARTERLER 109
Eduardo Jose Mortani Barbosa, Jr., MD,
Chiemezie C. Amadi, MD, MA
Çeviri: Dr. Ayşe Özdal Sayer ve Dr. Deniz Türkyılmaz Mut

BÖLÜM 16 PERİFERİK VE VİSSERAL DAMARLARIN BT ANJİOGRAFİ VE MR ANJİOGRAFİ İLE GÖRÜNTÜLENMESİ 115
Saurabh Jha, MBBS, MRCS, MS,
Drew A. Torigian, MD, MA, FSAR
Çeviri: Dr. Ayşe Özdal Sayer ve Dr. Deniz Türkyılmaz Mut

IV TORAKS GÖRÜNTÜLEMESİ

BÖLÜM 17 AKCİĞER NODÜLLERİ VE KİTLELERİNDE GÖRÜNTÜLEME 133
Drew A. Torigian, MD, MA, FSAR,
Charles T. Lau, MD, MBA
Çeviri: Dr. Burçin Ağrıdağ ve Dr. Muzaffer Başak

BÖLÜM 18 ALVEOLER AKCİĞER HASTALIKLARINDA GÖRÜNTÜLEME 143
Scott Simpson, DO, MD,
Wallace T. Miller, Jr., MD,
Drew A. Torigian, MD, MA, FSAR
Çeviri: Dr. Burçin Ağrıdağ ve Dr. Muzaffer Başak

BÖLÜM 19 İNTERSTİSYEL AKCİĞER HASTALIKLARININ RADYOLOJİK GÖRÜNÜMÜ 160
Wallace T. Miller, Jr., MD,
Drew A. Torigian, MD, MA, FSAR
Çeviri: Dr. Burçin Ağrıdağ ve Dr. Muzaffer Başak

BÖLÜM 20 MEDİASTİNAL HASTALIKLARDA GÖRÜNTÜLEME 170
Drew A. Torigian, MD, MA, FSAR,
Charles T. Lau, MD, MBA,
Wallwwace T. Miller, Jr., MD
Çeviri: Dr. Burçin Ağrıdağ ve Dr. Muzaffer Başak

BÖLÜM 21 PLEVRA HASTALIKLARINDA GÖRÜNTÜLEME 181
Drew A. Torigian, MD, MA, FSAR,
Charles T. Lau, MD, MBA,
Wallace T. Miller, Jr., MD
Çeviri: Dr. Burçin Ağrıdağ ve Dr. Muzaffer Başak

BÖLÜM 22 TÜPLER, BORULAR, KATETERLER VE DİĞER CİHAZLAR 189
Drew A. Torigian, MD, MA, FSAR,
Charles T. Lau, MD, MBA
Çeviri: Dr. Burçin Ağrıdağ ve Dr. Muzaffer Başak

V GASTROİNTESTİNAL SİSTEM

BÖLÜM 23 ABDOMEN RADYOLOJİSİ 203
Stephen E. Rubesin, MD
Çeviri: Dr. Gizem Dündar Açıkel ve Dr. Şükrü Mehmet Ertürk

BÖLÜM 24 ÜST GASTROİNTESTİNAL TRAKTIN FLOROSKOPİK İNCELEMESİ 217
Stephen E. Rubesin, MD
Çeviri: Dr. Gizem Dündar Açıkel ve Dr. Şükrü Mehmet Ertürk

BÖLÜM 25 ÜST GASTROİNTESTİNAL SİSTEMİN BT VE MRG GÖRÜNTÜLEMESİ 240
Drew A. Torigian, MD, MA, FSAR
Çeviri: Dr. Gizem Dündar Açıkel ve Dr. Şükrü Mehmet Ertürk

BÖLÜM 26 ALT GASTROİNTESTİNAL SİSTEM FLOROSKOPİSİ 255
Stephen E. Rubesin, MD
Çeviri: Dr. Gizem Dündar Açıkel ve Dr. Şükrü Mehmet Ertürk

BÖLÜM 27 ALT GASTROİNTESTİNAL SİSTEMİN BT VE MR GÖRÜNTÜLEMESİ 270
Hanna Zafar, MD, MHS
Çeviri: Dr. Gizem Dündar Açıkel ve Dr. Şükrü Mehmet Ertürk

BÖLÜM 28 KARACİĞER, SAFRA KESESİ VE SAFRA YOLLARININ BT VE MR GÖRÜNTÜLEMESİ 286
Anil Chauhan, MD,
Drew A. Torigian, MD, MA, FSAR
Çeviri: Dr. Gizem Dündar Açıkel ve Dr. Şükrü Mehmet Ertürk

BÖLÜM 29 DALAĞIN BT VE MR GÖRÜNTÜLEMESİ 306
Drew A. Torigian, MD, MA, FSAR
Çeviri: Dr. Gizem Dündar Açıkel ve Dr. Şükrü Mehmet Ertürk

BÖLÜM 30 PANKREAS BTSİ VE MRGSİ 313
Drew A. Torigian, MD, MA, FSAR
Çeviri: Dr. Gizem Dündar Açıkel ve Dr. Şükrü Mehmet Ertürk

BÖLÜM 31 PERİTONEUM, OMENTUM VE MEZENTERİN BT VE MR GÖRÜNTÜLEMESİ 327
Drew A. Torigian, MD, MA, FSAR
Çeviri: Dr. Gizem Dündar Açıkel ve Dr. Şükrü Mehmet Ertürk

BÖLÜM 32 AKUT BATIN VE PELVİS PATOLOJİLERİNİN BT VE MR GÖRÜNTÜLEMESİ 335
Drew A. Torigian, MD, MA, FSAR
Çeviri: Dr. Gizem Dündar Açıkel ve Dr. Şükrü Mehmet Ertürk

VI GENİTOÜRİNER SİSTEM

BÖLÜM 33 ÜROGRAFİ 351
Parvati Ramchandani, MD, FACR, FSAR
Çeviri: Dr. Bade von Bodelschwingh ve Dr. Şükrü Mehmet Ertürk

BÖLÜM 34 GENİTOÜRİNER SİSTEM FLOROSKOPİSİ 363
Parvati Ramchandani, MD, FACR, FSAR
Çeviri: Dr. Bade von Bodelschwingh ve Dr. Şükrü Mehmet Ertürk

BÖLÜM 35 BÖBREKLERİN BT VE MR GÖRÜNTÜLEMESİ 373
Drew A. Torigian, MD, MA, FSAR,
Parvati Ramchandani, MD, FACR, FSAR
Çeviri: Dr. Bade von Bodelschwingh ve Dr. Şükrü Mehmet Ertürk

BÖLÜM 36 ADRENAL GLANDLARIN BT VE MR GÖRÜNTÜLENMESİ 389
Drew A. Torigian, MD, MA, FSAR,
Parvati Ramchandani, MD, FACR, FSAR
Çeviri: Dr. Bade von Bodelschwingh ve Dr. Şükrü Mehmet Ertürk

BÖLÜM 37 RETROPERİTONUN BT VE MR GÖRÜNTÜLEMESİ 399
Drew A. Torigian, MD, MA, FSAR,
Parvati Ramchandani, MD, FACR, FSAR
Çeviri: Dr. Bade von Bodelschwingh ve Dr. Şükrü Mehmet Ertürk

BÖLÜM 38 KADINLARDA PELVİK GÖRÜNTÜLEME 406
Ellie S. Kwak, MD,
Sherelle L. Laifer-Narin, MD,
Elizabeth M. Hecht, MD
Çeviri: Dr. Bade von Bodelschwingh ve Dr. Şükrü Mehmet Ertürk

BÖLÜM 39 ERKEKLERDE PELVİK GÖRÜNTÜLEME 421
Drew A. Torigian, MD, MA, FSAR,
Parvati Ramchandani, MD, FACR, FSAR
Çeviri: Dr. Bade von Bodelschwingh ve Dr. Şükrü Mehmet Ertürk

VII NÖRORADYOLOJİ

BÖLÜM 40 BEYİN GÖRÜNTÜLEME: ANATOMİ, TRAVMA VE TÜMÖRLER 443
Hailey H. Choi, MD,
Linda C. Kelahan, MD,
Ann K. Jay, MD,
Laurie A. Loevner, MD
Çeviri: Dr. Özgür Genç ve Dr. Ahmet Mesrur Halefoğlu

BÖLÜM 41 BEYİN GÖRÜNTÜLEME: İNFLAMATUVAR, ENFEKSİYÖZ VE VASKÜLER HASTALIKLAR 453
Gul Moonis, MD,
Laurie A. Loevner, MD
Çeviri: Dr. Özgür Genç ve Dr. Ahmet Mesrur Halefoğlu

BÖLÜM 42 İLERİ NÖROSPİNAL GÖRÜNTÜLEME 462
Linda J. Bagley, MD,
Laurie A. Loevner, MD
Çeviri: Dr. Özgür Genç ve Dr. Ahmet Mesrur Halefoğlu

BÖLÜM 43 BAŞ VE BOYUN GÖRÜNTÜLEME, KISIM 1 480
Deepak Mavahalli Sampathu, MD, PhD,
Mary H. Scanlon, MD, FACR,
Laurie A. Loevner, MD
Çeviri: Dr. Özgür Genç ve Dr. Ahmet Mesrur Halefoğlu

BÖLÜM 44 BAŞ VE BOYUN GÖRÜNTÜLEME, KISIM 2 487
Deepak Mavahalli Sampathu, MD, PhD,
Mary H. Scanlon, MD, FACR,
Laurie A. Loevner, MD
Çeviri: Dr. Özgür Genç ve Dr. Ahmet Mesrur Halefoğlu

VIII KAS-İSKELET SİSTEMİ

BÖLÜM 45 EKSTREMİTE TRAVMASINDA GÖRÜNTÜLEME 497
Woojin Kim, MD
Çeviri: Dr. Mert Geres ve Dr. Müjdat Bankaoğlu

BÖLÜM 46 SPİNAL TRAVMADA GÖRÜNTÜLEME 504
Woojin Kim, MD
Çeviri: Dr. Mert Geres ve Dr. Müjdat Bankaoğlu

BÖLÜM 47 NON-TRAVMATİK SPİNAL GÖRÜNTÜLEME 510
Andrew Spencer Wilmot, MD,
Drew A. Torigian, MD, MA, FSAR,
Woojin Kim, MD
Çeviri: Dr. Mert Geres ve Dr. Müjdat Bankaoğlu

BÖLÜM 48 METABOLİK KEMİK HASTALIKLARINDA GÖRÜNTÜLEME 524
Seong Cheol Oh, MD,
Sung Han Kim, MD
Çeviri: Dr. Mert Geres ve Dr. Müjdat Bankaoğlu

BÖLÜM 49 ARTRİT GÖRÜNTÜLEMESİ 528
Prashant T. Bakhru, MD
Çeviri: Dr. Mert Geres ve Dr. Müjdat Bankaoğlu

BÖLÜM 50 MUSKULOSKELETAL ENFEKSİYONDA GÖRÜNTÜLEME 534
Alexander T. Ruutiainen, MD
Çeviri: Dr. Mert Geres ve Dr. Müjdat Bankaoğlu

BÖLÜM 51 MUSKULOSKELETAL TÜMÖRLERDE GÖRÜNTÜLEME 540
Judy S. Blebea, MD,
Bradley Lamprich, MD
Çeviri: Dr. Mert Geres ve Dr. Müjdat Bankaoğlu

BÖLÜM 52 OMUZ MRG 547
Angel J. Lopez-Garib, MD,
Sung Han Kim, MD
Çeviri: Dr. Mert Geres ve Dr. Müjdat Bankaoğlu

BÖLÜM 53 DİRSEK MRG 551
Bradley Lamprich, MD,
Judy S. Blebea, MD
Çeviri: Dr. Mert Geres ve Dr. Müjdat Bankaoğlu

BÖLÜM 54 EL VE EL BİLEĞİ MRG 556
J. Bruce Kneeland, MD
Çeviri: Dr. Mert Geres ve Dr. Müjdat Bankaoğlu

BÖLÜM 55 KALÇA MRG 563
Elena Taratuta, MD
Çeviri: Dr. Mert Geres ve Dr. Müjdat Bankaoğlu

BÖLÜM 56 DİZ MRG 570
Sung Han Kim, MD
Çeviri: Dr. Mert Geres ve Dr. Müjdat Bankaoğlu

BÖLÜM 57 AYAK VE AYAK BİLEĞİ MRG 577
Mohammed T. Nawas, MD,
Sung Han Kim, MD
Çeviri: Dr. Mert Geres ve Dr. Müjdat Bankaoğlu

IX ULTRASON

BÖLÜM 58 BİRİNCİ TRİMESTERDE OBSTETRİK ULTRASONOGRAFİ 585
Courtney A. Woodfield, MD
Çeviri: Dr. Uğur Yanç ve Dr. Alper Özel

BÖLÜM 59 İKİNCİ TRİMESTERDE OBSTETRİK ULTRASONOGRAFİ 592
Courtney A. Woodfield, MD
Çeviri: Dr. Uğur Yanç ve Dr. Alper Özel

BÖLÜM 60 İLERİ FETAL ULTRASONOGRAFİ VE TEDAVİ 602
Steven C. Horii, MD, FACR, FSIIM
Çeviri: Dr. Alper Özel

BÖLÜM 61 BOYUN ULTRASONOGRAFİ 624
Jill E. Langer, MD
Çeviri: Dr. Alper Özel

BÖLÜM 62 ABDOMİNAL ULTRASONOGRAFİ 638
Courtney A. Woodfield, MD
Çeviri: Dr. Alper Özel

BÖLÜM 63 MUSKULOSKELETAL ULTRASONOGRAFİ 647
Barry Glenn Hansford, MD,
Corrie M. Yablon, MD
Çeviri: Dr. Alper Özel

BÖLÜM 64 VASKÜLER ULTRASONOGRAFİ 658
Courtney A. Woodfield, MD
Çeviri: Dr. Alper Özel

X Girişimsel Radyoloji

BÖLÜM 65 SEDASYON VE AĞRI KONTROLÜ 671
Charles T. Lau, MD, MBA,
S. William Stavropoulos, MD
Çeviri: Dr. Ömer Naci Tabakçı

BÖLÜM 66 GİRİŞİMSEL RADYOLOJİDE EKİPMANLAR, TERİMLER VE TEKNİKLER 674
Jeffrey A. Solomon, MD, MBA,
S. William Stavropoulos, MD
Çeviri: Dr. Ömer Naci Tabakçı

BÖLÜM 67 İNFERİOR VENA KAVA FİLTRELERİ 680
S. William Stavropoulos, MD
Çeviri: Dr. Ömer Naci Tabakçı

BÖLÜM 68 GÖRÜNTÜLEME EŞLİĞİNDE PERKÜTAN İĞNE BİYOPSİSİ 684
Ana S. Kolansky, MD
Çeviri: Dr. Ömer Naci Tabakçı

BÖLÜM 69 GİRİŞİMSEL RADYOLOJİDE İLERİ PROSEDÜRLER 692
Jeffrey A. Solomon, MD, MBA,
S. William Stavropoulos, MD
Çeviri: Dr. Ömer Naci Tabakçı

BÖLÜM 70 PERİFERİK ARTER HASTALIĞINDA DİAGNOSTİK VE GİRİŞİMSEL İŞLEMLER 699
Jeffrey I. Mondschein, MD,
Jeffrey A. Solomon, MD, MBA
Çeviri: Dr. Ömer Naci Tabakçı

BÖLÜM 71 EMBOLİZASYON TEKNİKLERİ VE UYGULAMALARI 706
Sara Chen Gavenonis, MD,
S. William Stavropoulos, MD
Çeviri: Dr. Ömer Naci Tabakçı

BÖLÜM 72 BİLİYER VE PORTAL VENÖZ GİRİŞİMLER 710
Jeffrey I. Mondschein, MD
Çeviri: Dr. Ömer Naci Tabakçı

BÖLÜM 73 GENİTOÜRİNER VE GASTROİNTESTİNAL GİRİŞİMSEL RADYOLOJİ 717
S. William Stavropoulos, MD,
Charles T. Lau, MD, MBA
Çeviri: Dr. Ömer Naci Tabakçı

BÖLÜM 74 GİRİŞİMSEL NÖRORADYOLOJİ 724
Cuong Nguyen, MD,
Bryan Pukenas, MD
Çeviri: Dr. Mert Geres ve Dr. Ender Uysal

BÖLÜM 75 MUSKULOSKELETAL GİRİŞİMSEL RADYOLOJİ 736
Barry Glenn Hansford, MD,
Corrie M. Yablon, MD
Çeviri: Dr. Mert Geres ve Dr. Ender Uysal

XI Nükleer Tıp

BÖLÜM 76 ONKOLOJİK HASTALIKLARDA PET GÖRÜNTÜLEME 747
Drew A. Torigian, MD, MA, FSAR,
Andrew B. Newberg, MD
Çeviri: Dr. Burçin Ağrıdağ ve Dr. Betül Duran Özel

BÖLÜM 77 ONKOLOJİK OLMAYAN HASTALIKLARDA PET GÖRÜNTÜLEME 753
Drew A. Torigian, MD, MA, FSAR,
Andrew B. Newberg, MD
Çeviri: Dr. Burçin Ağrıdağ ve Dr. Betül Duran Özel

BÖLÜM 78 KEMİK SİNTİGRAFİSİ 758
Andrew B. Newberg, MD
Çeviri: Dr. Burçin Ağrıdağ ve Dr. Betül Duran Özel

BÖLÜM 79 PULMONER SİNTİGRAFİSİ 767
Andrew B. Newberg, MD,
Charles Intenzo, MD
Çeviri: Dr. Burçin Ağrıdağ ve Dr. Betül Duran Özel

BÖLÜM 80 TİROİD, PARATİROİD VE TÜKRÜK BEZİ SİNTİGRAFİSİ 774
Andrew B. Newberg, MD
Çeviri: Dr. Burçin Ağrıdağ ve Dr. Betül Duran Özel

BÖLÜM 81 GASTROİNTESTİNAL VE GENİTOÜRİNER SİNTİGRAFİ 783
Andrew B. Newberg, MD
Çeviri: Dr. Burçin Ağrıdağ ve Dr. Betül Duran Özel

BÖLÜM 82 KARDİYAK SİNTİGRAFİ 795
Andrew B. Newberg, MD,
Charles Intenzo, MD
Çeviri: Dr. Burçin Ağrıdağ ve Dr. Betül Duran Özel

BÖLÜM 83 BEYİN SİNTİGRAFİSİ 803
Andrew B. Newberg, MD
Çeviri: Dr. Burçin Ağrıdağ ve Dr. Betül Duran Özel

BÖLÜM 84 RADYOFARMASÖTİK TEDAVİ EDİCİ GİRİŞİMLER 811
Daniel A. Pryma, MD
Çeviri: Dr. Burçin Ağrıdağ ve Dr. Betül Duran Özel

XII Pediatrik Radyoloji

BÖLÜM 85 PEDİATRİK GÖĞÜS RADYOLOJİSİ 817
Mesha L.D. Martinez, MD,
D. Andrew Mong, MD
Çeviri: Dr. Erlan Sydygaliev ve Dr. Evrim Özmen

BÖLÜM 86 PEDİATRİK KARDİYOVASKÜLER RADYOLOJİ 822
Mesha L.D. Martinez, MD,
D. Andrew Mong, MD
Çeviri: Dr. Erlan Sydygaliev ve Dr. Evrim Özmen

BÖLÜM 87 PEDİATRİK GASTROİNTESTİNAL RADYOLOJİ 828
Michael L. Francavilla, MD,
Kerry Bron, MD,
Avrum N. Pollock, MD
Çeviri: Dr. Erlan Sydygaliev ve Dr. Evrim Özmen

BÖLÜM 88 PEDİATRİK GENİTOÜRİNER RADYOLOJİ 836
Richard D. Bellah, MD,
Ting Yin Tao, MD, PhD
Çeviri: Dr. Erlan Sydygaliev ve Dr. Evrim Özmen

BÖLÜM 89 PEDİATRİK NÖRORADYOLOJİ 849
Michael L. Francavilla, MD,
D. Andrew Mong, MD,
Avrum N. Pollock, MD
Çeviri: Dr. Erlan Sydygaliev ve Dr. Evrim Özmen

BÖLÜM 90 PEDİATRİK KAS İSKELET RADYOLOJİSİ 855
Mesha L.D. Martinez, MD,
D. Andrew Mong, MD
Çeviri: Dr. Erlan Sydygaliev ve Dr. Evrim Özmen

BÖLÜM 91 ÇOCUK İSTİSMARINDA GÖRÜNTÜLEME 862
Michael L. Francavilla, MD,
D. Andrew Mong, MD,
Avrum N. Pollock, MD
Çeviri: Dr. Erlan Sydygaliev ve Dr. Evrim Özmen

XIII Bir Meslek Olarak Tanısal Radyoloji

BÖLÜM 92 RADYOLOJİDE EĞİTİM 869
Lu Anne Velayo Dinglasan, MD, MHS,
Mary H. Scanlon, MD, FACR
Çeviri: Dr. Umut Erdem ve Dr. Hüseyin Özkurt

BÖLÜM 93 DİAGNOTİK RADYOLOJİDE MEDİKOLEGAL KONULAR 872
Saurabh Jha, MBBS, MRCS, MS
Çeviri: Dr. Umut Erdem ve Dr. Hüseyin Özkurt

BÖLÜM 94 RADYOLOJİ VE GÖRÜNTÜLEME İLE İLGİLİ ORGANİZASYONLAR 878
Drew A. Torigian, MD, MA, FSAR,
E. Scott Pretorius, MD
Çeviri: Dr. Umut Erdem ve Dr. Hüseyin Özkurt

İNDEKS 881

RADYOLOJİNİN SIRLARI VE DAHA FAZLASI TOP 100

1. Röntgen vücutta incelenen bölgenin 2 boyutlu görüntüsünü oluşturmak için x-ışınlarının kullanıldığı bir tekniktir. Ultrason gerçek zamanlı görüntüleri elde etmek için yüksek frekanslı ses dalgalarını kullanan bir görüntüleme tekniğidir. Bilgisayarlı tomografi kesitsel görüntüler oluşturmak için x ışınlarını kullanan bir tekniktir. Manyetik rezonans görüntüleme ise kesitsel görüntü elde etmek için manyetizma ve radyofrekans dalgalarının kullanıldığı bir tekniktir. Planar sintigrafi, "single photon emission computed tomography" (SPECT) ve "positron emission tomography" (PET) ise nükleer tıp ve moleküler görüntüleme teknikleridir. Bu teknikler verilen radyoaktif maddenin vücutta organ/dokularda dağılımı ve birikimini görüntülemek için kullanlır; radyoaktif maddenin uzaysal dağılımı ve birikim miktarı radyoaktif maddenin özelliklerine ve etkilenen organdaki hastalığa bağlıdır.
2. Opasite, ekojenite, dansite ve sinyal intensitesi sırasıyla Röntgen, US, BT ve MRG'da dokuların parlak ya da koyu olduğunu tanımlayan belirteçlerdir. SUV (Standardize alım değeri) değeri, PET tekniğinde, radyofarmasötiği dokuların ne kadar tutuğuna dair sayısal bir ölçümdür.
3. Bir MRG görüntüsünde, sıvılar yüksek sinyal intensitesindeyse bu muhtemelen T2 ağırlıklı bir sekansa aittir. Sıvılar düşük sinyal intensitesindeyse görüntü büyük ihtimalle T1 ağırlıklı sekansa aittir. MRG görünütülerinde, referans alınan noktalardan biri de beyin omurilik sıvısının sinyal intensitesidir; eğer bu sıvı parlaksa görüntü muhtemelen T2 ağırlıklıdır.
4. Kantitatif radyoloji, hastalık durumunu, ciddiyetini ve değişim derecesini değerlendirmek için tıbbi görüntüleri kullanarak hem normal hem de hastalık durumunun kantitatif olarak değerlendirilmesidir. Bu değerlendirme, görüntü elde etme protokollerinin geliştirilmesi, standardizasyonu ve optimizasyonunu ile bilgisayar destekli görüntüleme ve analiz (CAVA) metodlarını ve raporlamayı içerir. CAVA dijital imaj içerisinde görüntülenen objenin kantitatif bilgisini sağlar ve görüntülerin işlenmesi, vizualizasyonu, manipülasyonu ve analizini içerir.
5. Biyomarkerlar (Biyolojik ajan), biyolojik -patolojik süreçlerin ya da terapötik girişimlere farmakolojik yanıtın izlenmesi için geliştirilmiş objektif olarak ölçülebilen belirteçlerdir. Biyolojik ajanlar görüntü analizi sonucu elde edilirler.
6. Uzaysal rezolüsyon bir görüntü üzerinde yan yana duran iki ayrı objenin ayırt edilebilmesidir. Kontrast rezolüsyon ise farklı yoğunluklara sahip dokuların grinin farklı tonları şeklinde görüntülenmesidir.
7. Medikal imajların gösterilmesi ve depolanmasında PACS(Görünütü arşivleme ve iletim sistemi) kullanılır.
8. Fizyolojik ve alerji-benzeri kontrast madde reaksiyonunu ayırt etmek önemlidir. Kontrast maddeye fizyolojik reaksiyon geliştiren hastalara kortikosteroid premedikasyonu gerekmezken, alerjik reaksiyonu olanlar ilerde kortikosteroid profilaksisine ihtiyaç duyabilirler.
9. Gadolinium içeren kontrast maddelerin gebelerde kullanımı kontrendikedir. Bununla birlikte iyotlu kontrast maddeler ise gebelerde ve gebe olma ihtimali olana hastalarda tanı amacıyla kullanılabilirler.
10. Doz optimizasyonunda ALARA (makul olan en düşük doz) kuralı benimsenmiştir. Yine bu kurala göre radyolojik tetkik klinik probleme, hastanın kilosu ve incelenen bölgenin anatomisine göre şekillenmelidir.
11. Diagnostik mamografi, değerlendirilmeyi gerektiren meme ile ilişkili spesifik bir problemi olan kadınlarda kullanılır. Tarama mamografisi ise asemptomatik hastalarda kullanılır.
12. Meme MRG endikasyonları; meme kanseri açısından yüksek riskli hastaların taranması, yeni tanı meme kanserinde hastalığın yayılımının değerlendirilmesi, aksilla pozitif hastalarda primer tümörü aramada, silikon implant bütünlüğünün değerlendirilmesi, kemoterapi sonrası tedaviye yanıtın değerlendirilmesi ve tanı koymada mamografi ve sonografinin yetersiz kaldığı ileri tanısal değerlendirme gerektiren durumlardır.
13. Bir PA akciğer grafisinde, kalbin sağ konturunu sağ atrium oluşturur, sol konturunu ise yukarıdan aşağıya aort topuzu, ana pulmoner arter, sol atriyal apendiks ve sol ventrikül oluşturur. Lateral grafide kalbin üst-arka konturunu sol atrium, ön konturunu ise sağ atrium oluşturur.
14. En sık görülen kardiyak/paradiyak kitle trombüstür. Kalbin en sık görülen primer tümörü miksomadır. Kalbin ve perikardın en sık görülen malign tümörü ise metastatik hastalıktır.
15. Aort diseksiyonu intima tabakasındaki yırtık sonucu oluşur ve aort duvarı içerisinde genellikle longitudinal uzanım gösteren yalancı bir kanal veya lümen oluşturur. Desendan aort diseksiyonları medikal olarak tedavi edilirken, asendan aortu içeren diseksiyonlar (Stanford tip A ve DeBakey tip 1 ve 2) acil cerrahi gerektirmektedir.
16. Kardiyak BT koroner arter stenozunu yüksek sensitivite ve spesifite ile göstermekle kalmaz aynı zamanda damar duvarındaki aterosklerotik plaklar hakkında da değerli bilgiler verir.

17. Akut pulmoner emboli, BT'de tipik olarak pulmoner arterin santralinde hipodens dolum defekti olarak izlenir. Kronik pulmoner emboli ise, pulmoner arter lümeninde eksantrik yerleşimli hipodens dolum defekti olarak izlenir ve kalsifikasyon, intraluminal bant veya "web"lerle, azalmış lümen kalibrasyonu veya artmış bronşiyal arteryel kollateraller ile ilişkili olabilir.
18. Ateroskleroz renal arter stenozunun en sık nedenidir. Genellikle yaşlı hastalarda görülür ve tipik olarak renal arterin proksimal 1/3'lük kısmını etkiler. Fibromuskuler displazi (FMD) renal arter stenozunun ikinci en sık nedenidir. Genellikle genç-orta yaşlı kadın hastalarda görülür ve tipik olarak renal arterin distal 1/3'lük kısmını etkiler.
19. PA akciğer grafisinde nodül ve kitlelerin kolaylıkla gözden kaçabileceği major kör noktaların farkında olmak gerekir; apeksler (klavikula ve kostalar üstüste gelir), hiler bölge (vasküler yapılardan zengindir), retrokardiyak bölge ve bazal kesimler (üst abdominal yumuşak dokuyla süperpoze olur).
20. PA akciğer grafisinde lobar veya segmental atelektazi gördüğünüzde -özellikle hava bronkogramları içermiyorsa- akciğer kanseri gibi obstrüktif bir endobronşiyal lezyondan şüphelenin, en azından kısa dönemde kontrol grafisini görün. Eğer bir pulmoner opasite antibiyoterapiye rağmen gerilemiyorsa olası bir akciğer kanserinden şüphelenin.
21. Opasite; x ışınlarının çevre yumuşak dokulara göre daha fazla zayıfladığı alanı tanımlar ve akciğer parankimi içinde veya süperpoze olan herhangi bir patolojiyle ilgili olabilir. Konsolidasyon, ise akciğeri opasifiye eden spesifik olarak alveolleri dolduran bir süreci gösterir.
22. Reaktivasyon tüberkülozunun görüntüleme bulguları(TB); üst zonlarda predominant fokal konsolidasyon alanları veya nodüler opasiteler, kavitasyon, sentrilobüler, asiner ve/veya tomurcuklanmış ağaç görünümleri, interstisyel milier nodüller, bronşiektazi, ve genellikle santrali nekrotik olan torasik lenfadenopatilerdir. Bu bulguların varlığında klinisyen aktif tüberküloz olasılığı hakkında bilglendirilmelidir.
23. İnterstisyel pulmoner ödem, genellikle konjestif kalp yetmezliği nedeniyle meydana gelir ve günlük pratikte en sık karşılaşılan interstisyel patolojidir.
24. Timoma anterior mediasten ve timusun en sık görülen primer tümörüdür. Posterior mediastende en sık görülen kitle ise nörojenik tümördür.
25. PA akciğer grafisinde aynı tarafta diafragmayı deplase eden ve karşı tarafa mediastinal şift yapan bir pnömotoraks görüldüğünde tansiyon pnömotorakstan şüphelenilmelidir. Ani ölümü engellemek için pnömotoraksın acilen dekomprese edilmesi gerektiğinden klinisyen derhal bilgilendirilmelidir.
26. Eğer nazogastrik, orogastrik veya "feeding" tüpün distal bir bronş, akciğer ya da pelvral aralığa kadar uzandığı görülürse klinisyen hızlıca bilgilendirilmelidir ve radyologu tüp çıkarılması işlemi sırasında anlamlı pnömotoraks gelişmesi riski nedeniyle yatak başında torakostomi setinin hazırda bulundurulması gerektiğini bildirmelidir.
27. Tüpün yerleştirilmesi esnasında ya da sonrasında hava embolisinden şüphelenilirse havayı sağ kalp boşluklarında tutmak için hasta hızlıca sol lateral pozisyona alınmalı, vital bulgular monitorize edilmeli ve oksijen desteği uygulanmalıdır.
28. Lineer pnömatozis bağırsak iskemisinin kuvvetli bir göstergesidir.
29. Tek kontrastlı gastrointestinal floroskopik incelemeler için düşük konsantrasyonlu "ince" baryum veya suda çözünen kontrast maddeler kullanılır, hava kullanılmaz ve bağırsak obstrüksiyonu, perforasyon ya da fistül tespiti için pozisyon verilemeyen, hastalar için kullanılır. Mukozal anormalliklerin gösterilmesinde çift kontrastlı incelemeler tek kontrastlı gastrointestinal görüntülemelerden daha duyarlıdır. Yüksek dansiteli baryum ve hava/karbondioksit kullanılır. Kontrast maddenin tüm bağırsağı kaplaması için hastalara pozisyon verilmesi gerekir ki ağır hastalığı olan ve debil hastalarda zorlayıcı olabilir.
30. Mural kalınlık artışı, gastrointestinal sistem patolojisinin işaretlerinden biridir. Genellikle, mural kalınlık arttıkça altta yatan etyolojinin malignite olma olasılığı artar. Duvarda asimetrik ve fokal kalınlık artışları da yine malignite açısından destekleyicidir.
31. ''Hedef işareti'' aynı zamanda mural tabakalaşma olarak bilinir ve ince veya kalın bağırsakta görüldüğünde, non-neoplastik hastalıklar açısından oldukça destekleyicidir. Fakat bu durum mide için geçerli değildir.
32. T1-ağırlıklı görüntülerde çoğu hepatik lezyon karaciğere göre hipointensdir. Lezyonların T1-ağırlıklı görüntülerde izointens olmaları hepatoselüler orjinli olduklarını düşündürür.
33. T2-ağırlıklı görüntülerde, malign hepatik lezyonlar dalak ile benzer sinyal intensitesine sahip olma eğilimindedir, hepatik kistler ve hemanjiomlar ise dalağa göre hiperintenstirler ve ağır T2 ağırlıklı görüntülerde de hiperintens kalmaya devam ederler.
34. Sirotik karaciğere metastaz olması oldukça nadir bir durumdur. Sirotik karaciğerde arter fazında kontrastlanan veya T2 ağırlıklı sekanslarda dalak ile benzer intensitede fokal bir lezyon görüldüğünde aksi ispat edilene kadar hepatoselüler karsinom düşünülür.
35. Safra kesesi ve biliyer sistem taşlarının tespiti ve lokalizasyonunda MRG, BT'ye göre daha duyarlıdır.
36. Splenik laserasyon travma öyksüyle ilişkili olup düzensiz ve dallanan bir konfigürasyona sahiptirler ve komşu alanlarda serbest sıvı eşlik eder oysa ki gelişimsel splenik kleft düzgün olup etrafında sıvı görülmez.
37. Pankreatik adenokarsinomlar; uzak organ metastazı, duodenum haricinde organ invazyonu ya da mezenterik damarlara invazyon varlığında genellikle nonrezektabldır.
38. Akut batın ya da pelvik ağrıyla gelen bir kadın hastada BT ya da MRG'de viseral yağlı planlarda çizgilenme "stranding" görüldüğünde, daima erken evre pelvik inflamatuvar hastalık (PİH) düşünülmeli ve klinisyenler bilgilendirlmelidir. Bu PİH tanısının kesin olarak konmasına veya dışlanmasına ve olası komplikasyonlar ortaya çıkmadan tedaviye başlanmasını sağlayacaktır.

39. BT ya da MRG'de bağırsak obstrüksiyonu bulgusu gördüğünüzde, daima geçiş zonundaki etyolojiyi değerlendirin, gerçek bir cerrahi endikasyon olan kapalı loop obstrüksiyonu dışlayın.
40. BT ya da MRG'de kontrast maddenin aktif arteryal ekstravazasyonu, şok bulguları ya da abdominal aort anevrizması rüptürü görüyorsanız acilen hastanın durumunu kontrol edin, gerekiyorsa resusitasyona başlayın ve derhal klinisyenlerden yardım alın.
41. Erkeklerde anterior üretra retrograd üretrografide (RUG) daha iyi değerlendirilirken, poserior üretra "voiding sistoüretrografi"de daha iyi değerlendirilir.
42. Makroskopik yağ içermeyen kontrastlanan renal kitle aksi kanıtlanana kadar renal hücreli karsinomaya (RCC) ait olarak kabul edilir. Kalın veya düzensiz duvarlı, kalın veya düzensiz iç septasyonları olan veya kontrastlanan solid nodüler bileşenler içeren kistik renal lezyonlar için aksi ispat edilene kadar kistik RCC'den şüphelenilmelidir. Böbrek kitlesi içinde makroskopik yağ varlığı, anjiyomiyolipom (AML) için tanısaldır.
43. Çoğu adrenal insidentaloma benigndir ve en sık rastlanan insidental adrenal lezyon hiperfonksiyonel olmayan adrenal adenomadır. Küçük (≤3 cm) homojen adrenal nodül içinde mikroskobik yağ bulunması adrenal adenom için tanısaldır. Adrenal nodül veya kitle içinde makroskobik yağ varlığı adrenal miyelolipomun karakteristiğidir. Büyük boyutlu (> 4-5 cm), zamanla büyüyen, heterojen ya da sınırları düzensiz olan adrenal nodül/kitlelerin malign olma olasılığı yüksektir.
44. Retroperitoneal tümörler genellikle malignd ir ve çoğunlukla lenfoma, retroperitoneal sarkom ve metastazdan kaynaklanır.
45. Septat uterus en sık görülen konjenital uterin anomalidir. Leiomyom veya fibroid kadın genitoüriner traktın en sık görülen neoplazisidir.
46. Ekstratestiküler skrotal kitlelerin çoğu benign iken intratestiküler kitlelerin çoğu malignd ir. Skrotal kitlelerin en sık nedenleri; spermatoseller ve epididim kistleridir.
47. Akut kafa travmalı bir hastada tercih edilecek görüntüleme yöntemi kontrastsız beyin BT' dir.
48. Beyin zaman demektir. İskemik inmenin hızlı tanısı ve tedaviye başlanması iyi bir sonuç için kritik öneme sahiptir. Difüzyon ağırlıklı görüntüleme (DAG), akut inmenin saptanması için en duyarlı MRI sekansıdır.
49. Epidural hematom bikonveks lentiküler şekle sahiptir, dural sütürlerle sınırlanır ve temporal kemik veya diğer kafatası kırıkları ile ilişkilidir. Büyük hematomlar; beyin herniasyonunu ve ilişkili komplikasyonları önlemek için derhal pıhtı evakuasyonu ile tedavi edilmelidir. Subdural hematom hilal şeklindedir, dural sütürlerle sınırlanmaz, falks veya tentoryumu geçmez ve kafatası kırığı ile ilişkili olabilir veya olmayabilir.
50. Erişkinlerde en sık görülen primer intraaksiyel beyin tümörü glioblastoma multiforme'dir. Erişkinlerde en sık posterior fossa/infratentoryal tümör metastazdır.Yetişkinlerde en sık ekstraaksiyel tümör meningiomdur.
51. Suprahiyoid boyun lezyonlarının değerlendirilmesinde MRG tercih edilirken, infrahyoid boyun lezyonlarında ilk olarak BT tercih edilir. İletim tipi işitme kaybında tercih edilen görüntüleme yöntemi BT dir. MRG erişkin başlangıçlı sensörinöral tip işitme kaybında tercih edilen görüntüleme yöntemidir.
52. Bir erişkinde kistik boyun kitlesinin en sık nedeni metastatik lenfadenopatidir.
53. Uygun klinik bulgular varlığında (yüz ağrısı, burun akıntısı, ateş) akut sinüzitin en iyi belirteci BT'de hava sıvı seviyesinin olmasıdır.
54. Yorgunluk (stres) kırıkları normal kemik üzerindeki anormal kuvvetlerin bir sonucudur, ancak yetersizlik kırıkları anormal kemik üzerindeki normal kuvvetlerin sonucudur.
55. Omuz çıkıkları en sık anteriora doğru olurken, kalça çıkıkları en sık posteriora doğrudur.
56. Travma sonrası eklem aralığında yağ-sıvı seviyesi görülmesi lipohemartoza bağlıdır ve intraartiküler fraktürün belirtecidir.
57. Osteoporoz, mimarisi normal kemik yapının yoğunluğunun azalmasıyla karakterizedir. Osteomalazi (yetişkinlerde) ve rikets (çocuklarda) ise kemik kalitesinin bozulduğu normal kemik dansitesi ile karakterizedir. Her ikiside röntgen filmi ya da BT'de osteopeni (kemik yapıların lüsensisinin diffüz artımı) olarak belirtilebilir.
58. Hiperparatiroidin patognomonik radyolojik belirteci; subperiostal kemik rezorbsiyonudur. Osteomalazinin patognomonik belirteci ise "Looser zone" (Milkman) fraktürüdür.
59. Metastatik kalsifikasyon kalsiyum veya fosfor metabolizmasındaki değişiklikler sonucu meydana gelirken, distrofik kalsifikasyon doku hasarı sonucu meydana gelir.
60. Yoğun sinovyal kontrastlanmanın eşlik ettiği komplike bir eklem efüzyonu ve periartiküler kemik iliği ödemi özellikle tek eklem tutulduysa septik artrit için şüphe uyandırır. Periartiküler osteopeni, eklem boşluğunun uniform daralması, osseöz erozyonlar ve yumuşak doku şişliği de septik artriti destekleyen görüntüleme bulgularıdır. Bununla birlikte, klinik olarak şüphelenildiğinde eklem aspirasyonu ile tanı teyit edilmeli ya da dışlanmalıdır.
61. Nekrotizan fasiit hızlı tanı ve tedavi gerektiren cerrahi bir acildir. Tanısı primer olarak klinikle konulsa da aynı zamanda yumuşak doku amfizeminin gösterilmesiyle de konulur. Diğer destekleyici görüntüleme özellikleri fasial planlarda kalınlaşma, ödem ya da kontrast tutulumudur. Yine komşu kas planlarında ödemin yanı sıra flegmon ya da abse formasyonu izlenebilir.
62. Tenisçi dirseği (lateral epikondilit) ve golfçü dirseği (medial epikondilit), sırasıyla ortak ekstansör ve fleksör tendonların inflammasyonundan kaynaklanmaktadır.

63. Ligaman ve tendon yaralanmaları T2 ağırlıklı görüntülerde normal düşük sinyalli tendon veya ligaman içerisinde tam kat veya parsiyel tutulumlu yüksek sinyal odakları şeklinde izlenirler.
64. Kalça ağrısı nedenini radyografinin açıklayamadığı durumlarda MRG şüpheli kalça fraktürlerini değerledirmede tercih edilmesi gereken yöntemdir. Çünkü radyografik olarak okült kırıkların tespiti için oldukça sensitif ve spesifik bir yöntemdir ve yumuşak doku yaralanmaları gibi diğer kalça ağrısı nedenlerinin tespitinde BT'den daha duyarlıdır.
65. Anormal meniskal morfoloji ya da ardışık iki kesitte menisküsten eklem yüzeyine uzanan anormal sinyal izleniyorsa meniskal yırtık vardır.
66. Ayak bileği inversiyonu, eversiyonundan çok daha sık görülür ve sırasıyla anterior talofibular ligaman, kalkaneofibular ligaman ve posterior talofibular ligaman hasarıyla sonuçlanır.
67. Canlı bir intrauterin gebelik diyebilmek için, sonografik olarak ortalama 25 mm'lik bir gestasyonel kesesi olan embriyo görülmelidir ve baş-popo mesafesi 7mm olduğunda kalp atışı tespit edilmelidir.
68. Ektopik bir gebeliğin en sık sonografik bulgusu adneksiyal kitledir (mass).
69. Malignite riski yüksek olan tiroid nodüllerinin sonografik özellikleri şunları içerir; mikrokalsifikasyonlar, kaba ve distrofik kalsifikasyonlar, belirgin hipoekojenite, infiltratif ve/veya mikrolobule kenar, uzunluğunun genişliğinden fazla olması. Sonografik olarak malignite riskinin çok düşük olduğu nodüller ise, tama yakın kistik nodül veya belirgin vaskülerite ya da kalsifikasyon içermeyen 2cm'den küçük ve düzgün kenarlı spongiofrom görünümlü nodüllerdir.
70. Herhangi bir hastaya bilinçli sedasyon uygulanmadan önce uygun ekipman ve kalifiye personel hazır bulunmalıdır.
71. Hasta resüsitasyonu için (C-A-B) temel yaşam destek sırası, "Circulation"; dolaşımın değerlendirilmesini (nabız ve kan basıncı), "Airway"; havayolunun sağlanması ve "Breath"; solunumun (ventilasyon) değerlendirmesini içerir.
72. Çoğu olguda, inferior vena kava filtreleri, mümkün olduğunda en kaudaldeki renal venin altına yerleştirilmelidir.
73. Abdominal Aort Anevrizması (AAA) rüptürü genellikle fataldir. Bu nedenle AAA'lar rüptüre olmadan önce tespit edilmeli, monitorize edilip tedavi edilmelidir. Çoğu durumda girişim endikasyonu için anevrizmanın 5.5 cm'ye ulaşması kabul edilse de, birçok klinisyen 5 cm eşiğinde tedaviyi başlatır.
74. Transarterial kemoembolizasyon (TAKE), HCC, hepatik metastaz ve bazen de hepatik adenomlar dahil olmak üzere karaciğer tümörleri için kullanılan bir tedavi şeklidir. Radyofrekans ablasyonu (RFA),eketrik akımıyla ısı üretererek ve sonrasında canlı dokuda koagülasyon nekrozu oluşturan bir tedavi şeklidir. Karaciğer, böbrek, kemik ve akciğer tümörleri de dahil olmak üzere birçok organa ait hastalık tedavisinde kullanılır.
75. Psödoanevrizma, anevrizma veya arteriyovenöz fistülde (AVF) her iki taraftan embolizasyon yapılır ki bu sayede lezyonun kollateraller yoluyla nüks etmesi önlenir.
76. Obstrükte ve enfekte bir biliyer sistem tıbbi bir acildir.
77. Benign biliyer darlıklar, düzgün sınırlı olup incelerek sonlanırken, mailgn darlıklar düzensiz sınırlı olup ani sonlanırlar.
78. Ürosepsis, acil perkütan nefrostomi endikasyonlarından biridir.
79. 18 F-şoro -2-deoksi-2-D-glukoz (FDG) PET görüntüleme; lezyon karakterizasyonu, tümör evrelemesi ve tedavinin planlanması, klinik sonuç tahmini, tümör cevabının değerlendirmesi ve tümörün kontrol evrelemesi için kullanılan bir tetkiktir. FDG PET sıklıkla uzak metastazların tespit etmesi nedeniyle kanserli hastaların % 40'ında tedavi yaklaşımını değiştirir.
80. Tiroid bezinde, barsakta veya postmenopozal bir kadının uterus veya adneksinde fokal FDG tutulumu aksi ispat edilene kadar malignite açısından şüpheli kabul edilir. Tümörlerde düşük FDG tutulumu izlenmesi, tümörün biyolojik olarak yavaş seyirli olduğuna ve klinik sonuçların daha iyi olacağına işaret eder. Tedavi sonrası FDG tutulumunda azalma olması ise, daha çok tümörün histopatolojik cevabı ile ilişkilidir ve hastanın beklenen yaşam süresinin uzadığını gösterir.
81. Primer malign kemik tümörleri, kemik metastazları, osteoid osteoma, osteomiyelit, travma, dejeneratif değişiklikler, metabolik kemik hastalığı ve Paget hastalığı gibi kemik turnoverinin arttığı her durumda kemik sintigrafisinde ya da 18 F-sodyum florid (18 F-NaF) PET görüntülemede kemikte radyoaktif madde tutulumunun artışına yol açar.
82. Bir diğer sintigrafik patern de "superscan" olarak adlandırılır ki, tüm iskelet sisteminde yoğun ve diffüz aktivite artışı ile karakterizedir. Bu patern, en sık yaygın osseöz metastazlarda, metabolik kemik hastalıklarında ya da yaygın tutulumlu Paget's hatalığında saptanır.
83. Segmental ya da subsegmental dağılıma uyan bir veya daha fazla kama şeklinde perfüzyon defekti izlenmesi PA akciğer grafisinde veya Ventilasyon-perfüzyon sintigrafisinde herhangi bir bulgu ile uyuşmuyorsa pulmoner emboli (PE) açısından şüphe uyandırmalıdır.
84. Radyoaktif iyotlu tiroid sintigrafisinde sıcak nodüller genellikle benign iken, soğuk nodüller kanser işareti olabilir.
85. Gastrointestinal kanama sintigrafileri bağırsaktaki aktif kanama varlığını ve lokalizasyonunu tespit etmede faydalıdır. Bağırsak boyunca hareket eden ve gittikçe artan radyoaktif tutulum izlendiğinde pozitif bulgu kabul edilir.
86. Stres miyokard perfüzyon görüntülemesinde (SMPI), stres sırasında myokardda perfüzyonda yokluğu ile birlikte istirahat esnasında normal perfüzyonun izlenmesi durumunda reversibl (geçici) defekt izlenir ve en az % 70 darlığı olan koroner arter hastalığını (KAH) gösterir. SMPI'de geçici olmayan kalıcı defekt ise hem stres hem de istirahat esnasında miyokard perfüzyon yokluğunda izlenir ve geçirilmiş miyokard enfarktüsüne ait skara ya da kronik olarak iskemik ancak canlı hiberne miyokarda işaret eder.

87. Beyinde bilateral temporoparietal bölgelerde simetrik hipometabolizma izlenmesi, Alzhemeir hastalarının FDG PET görüntülemesinde izlenen klasik bir bulgudur.
88. Nöbet odaklarında iktal dönemde serebral kan akışı (CBF) ve FDG PET görüntülemelerde perfüzyon ve metabolizma artışı izlenirken, interiktal dönemde perfüzyon ve metabolizmada azalma görülebilir.
89. Çoğu radyofarmasötik tedavinin doz sınırlayıcı toksisitesi kemik iliğini baskılanmasından kaynaklanır.
90. Lateral boyun grafisinde epiglotis üçgen veya düz konfigürasyonda olmalıdır. Epiglotun şişkin ya da başparmak şeklinde olması akut epiglottiti gösterir ki medikal acilerdendir.
91. Krup veya akut laringotrakeobronşit, frontal boyun radyografisinde subglottik dokuların ödemine bağlı "çan kulesi" işaretine neden olan simetrik subglottik daralma ile karakterizedir.
92. Fallot tetralojisi çocukluk çağının en sık görülen siyanotik konjenital kalp hastalığıdır (KKH) ve dört karakteristik özelliği vardır: sağ ventrikül çıkım obstrüksiyonu, ata binen aorta, ventriküler septal defekt (VSD) ve sağ ventrikül hipertrofisi.
93. Aort kökü ile ana pulmoner arter arasında anormal bir koroner arterin malign veya "interarteriyel" seyri, arterin dıştan bası altında kalmasına neden olarak ani ölümlere yol açabilir.
94. Nekrotizan enterokolit (NEK) çoğunlukla prematüre bebeklerde görülür ve ADBG'de bağırsaklarda diffüz gaz distansiyonu, normal simetrik gaz paterninin kaybı, bağırsağın persistan fokal dilatasyonu, asit, pnömotozis intestinalis, portal vende gaz ya da pnömoperitoneum ile kendini gösterebilir. Pnömoperiton bağırsak perforasyonunun kesin bulgularından olup cerrahi müdahale gerektirir.
95. Özofagusta yutulmuş bir bozuk para tipik olarak frontal akciğer grafilerinde anfaz olarak izlenirken, trakeadaki aspire edilmiş bir bozuk para frontal akciğer grafilerinde lateral kenarı gözlenir.
96. Weigert-Meyer kuralına göre böbreğin komplet duplikasyonunda; alt pol üreteri mesaneye normal olarak trigondan girerken, üst pol üreteri ise alt pol üreterinin giriş deliğinin kaudalinden ve medialinden ektopik olarak mesaneye girer.
97. Bebeklerde en sık görülen solid renal kitle mezoblastik nefroma olarak da bilinen fetal renal hamartomdur, çocuklarda en sık görülen abdominal malignite ise Wilms tümörüdür. En sık görülen primer pediatrik kemik tümörleri ise Ewing sarkomu ve osteosarkomdur.
98. Dirseğin sekonder ossifikasyon merkezlerinin normal ossifikasyon sırası, CRİTOE şeklinde hatırlanabilir. Capitellum (1 yaş), Radius başı (3 yaş), İnternal (medial) epikondil (5 yaş), Trochlea (7 yaş), Olecranon (9 yaş) ve Eksternal (lateral) epikondil (11 yaş).
99. Metafizeal köşe kırıkları veya kova sapı kırıkları çocuk istismarı için yüksek şüphe uyandırıcıdır. Posterior kosta kırığı, skapula kırığı, spinöz proçes ya da sternum kırığı, vertebral kompresyon kırıkları, kompleks kafatası kırığı ve farklı yaşlardaki çoklu kırıklar da çocuk istismarı açısından destekleyicidir. Subdural hematomlar, özellikle interhemisferik veya posterior fossa/tentorial lokasyonlarda görüldüğünde, sarsılmış bebek sendromuna bağlı kafa travması için şüphelendirmelidir.
100. Malpraktislerin tespiti için yasal gereklilikler; doktor-hasta ilişkisinin durumu, bakım yükümlülüğünün ihlali veya ihmali; yaralanma veya zarar ile ilişkili olumsuz sonuçlar ve ihmal ve sonuç arasındaki doğrudan nedenselliktir. Radyologlara dava açılmasının en yaygın nedenleri tanı konmasındaki hatalar, bulguların uygun şekilde ve zamanında iletilememesi, ve bir sonraki uygun prosedürü önerme konusundaki başarısızlıktır.

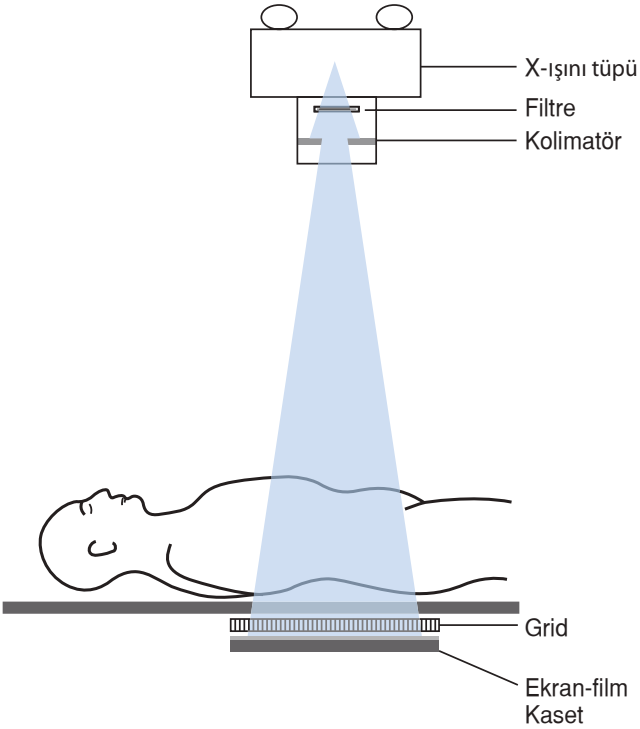

Şekil 1-1. Ekran film radyografisinde kullanılan cihazların şematik görünümü.

uygulanan voltajdır (kilovolts [kV] cinsinden ölçülür)]). Tüp akımının (mA cinsinden) ve ekspojur süresinin (saniyedeki) çarpımı, x-ışını tüpündeki enerji çıkışı ile doğru orantılı olan milimetre saniye (mAs) olarak ifade edilir.

11. Artan kV'nin etkileri nelerdir?

X-ışını pik ve ortalama enerjileri artar, ışının penetrasyon gücü artar, röntgen filmine ışın maruziyeti artar ve görüntü kontrastı (öncelikle kV'ye bağlıdır) azalır.

12. Artan mAs'ın etkileri nelerdir?

Üretilen ve röntgen filmine ulaşan ışın sayısını arttırır. X ışınının tepe enerjisi, ortalama enerjisi ve penetrasyon gücü değişmez.

13. Ekran filmi radyografisi nedir?

Ekran film radyografisinde (Şekil 1-1), ışığa duyarlı gümüş halid emülsiyonu ile kaplanmış bir film tabakası, iki yansıtıcı ekran arasında ışık geçirmeyen bir kasete yerleştirilir. Ekranlar, hastayı geçen x-ışınlarını, filmdeki görüntüyü oluşturan görünür ışığa dönüştürür. Daha sonra film kasetten alınır, banyo edilir ve basılı bir film oluşturmak için fikse edilir.

14. Komputerize radyografi (CR) nedir?

CR'de, ekspojur ardından fotostimülatör olarak içerisinde sıkışmış elektronlar bulunan fosfor tabakası kullanılır, bu tabaka latent imaj merkezlerini oluşturur. Bu latent görüntü daha sonra, fosfor plakasını tarayan ayrı bir lazer tabanlı cihazla elektronik kopya olarak depolanacak dijital radyografik görüntü haline getirilir. CR, basılı radyografik film depolama gerekliliğini ortadan kaldırır ve dijital görüntünün parlaklık ve kontrastının istenildiği gibi ayarlanmasını sağlar.

15. Dijital radyografi (DR) nedir?

DR'de (Şekil 1-2), flat-panel görüntü dedektörü üzerine düşen x-ışınları, daha fazla insan etkileşimi olmaksızın tamamen entegre bir cihazda dijital radyografik görüntüler oluşturmak için otomatik olarak işlenir.

16. Dual enerjili radyogafi nedir?

Dual enerji radyografisinde bir hastanın iki radyografik görüntüsü iki farklı ortalama x-ışını enerjisiyle aynı anda elde edilir. Oluşan görüntüler, kombine edilerek subtrakte görüntüler oluşturulur. Bu şekilde hastada bulunan yumuşak doku ve kemik gibi x-ışını enerjisini farklı oranlarda zayıflatan dokulardaki kontrast farklılıkları belirginleşir.

17. Saçılmayı önleyici grid nedir?

Saçılmayı önleyici gridler, tipik olarak hastayla görüntü dedektörü arasına yerleştirilen dar paralel şeritlerinden oluşan bir cihazdır. Saçılan röntgen ışınlarının filme ulaşmasını engeller, ancak hasta boyunca geçen ve saçılmamış x-ışınlarının filme erişmesini sağlayarak görüntü kontrastını arttırır. Grid x-ışınına maruz kalma esnasında hareket eder, böylece radyolojik görüntü üzerinde görünür olmaz.

Şekil 3-3. Tipik çift başlı gama kameralı SPECT / BT tarayıcı.

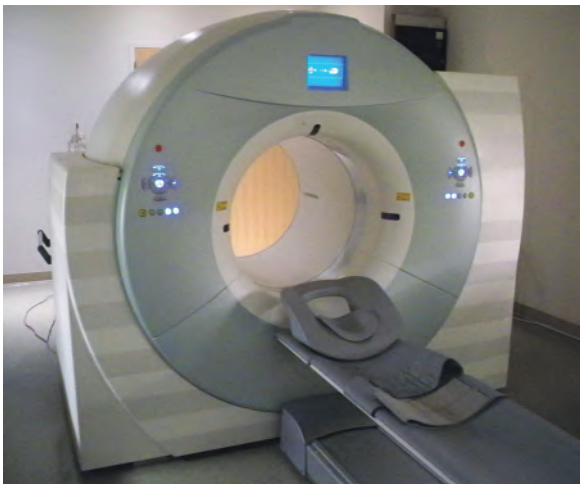

Şekil 3-4. Gantri (BT için x-ışını tüpü ve PET için sintilasyon kristalleri içeren) ve hasta masası bulunan tipik PET / BT tarayıcı.

lokalize etmek için kullanılır. Bu işlemde, koinsidans dedektörleri olarak bilinen birbirlerinden 180 derece uzaklıkta bulunan dedektörler kullanılır.Bu dedektörler tarafından eşzamanlı olarak tespit edilen fotonlar,gerçek olaylar olarak kaydedilir ve görüntüler oluşturmak için kullanılır. Günümüzde PET görüntülemede, PET / BT tarayıcıları (Şekil 3-4) en sık, radyonüklid tutulum alanlarının anatomik lokalizasyonu,tanısal performansı ve görüntü kalitesini arttırmak için kullanılmaktadır. PET / MRG tarayıcıları, kısa bir süre önce klinik kullanıma hazır hale gelmiştir. MR tarafından azalmış radyasyon dozu ve artmış yumuşak doku kontrast çözünürlüğünü gibi ek avantajlar sağlamıştır; ancak çok daha pahalıdır, uygulama için ek güvenlik önlemleri ve personel eğitimi gerektirir ve PET / BT ile karşılaştırıldığında daha uzun görüntüleme sürelerine sahiptir.

18. PET / BT'nin yaygın klinik uygulamaları için bazı örnekler nelerdir?

- ^{18}F-fluorodeoksiglukoz (FDG) PET / BT kanserleri derecelendirmek, tedaviyi yönlendirmek ve terapötik müdahaleyi takiben tümör tepkisini değerlendirmek için kullanılır.
- FDG PET / BT, beyindeki nöbet odağını lokalize etmek, kognitif bozukluğu olan hastaları değerlendirmek ve beyin tümörü rekürrensini değerlendirmek için de kullanılır.
- ^{82}Rb PET / BT, miyokard perfüzyonuna koroner arter hastalığının etkilerini saptamak ve değerlendirmek için kullanılır.

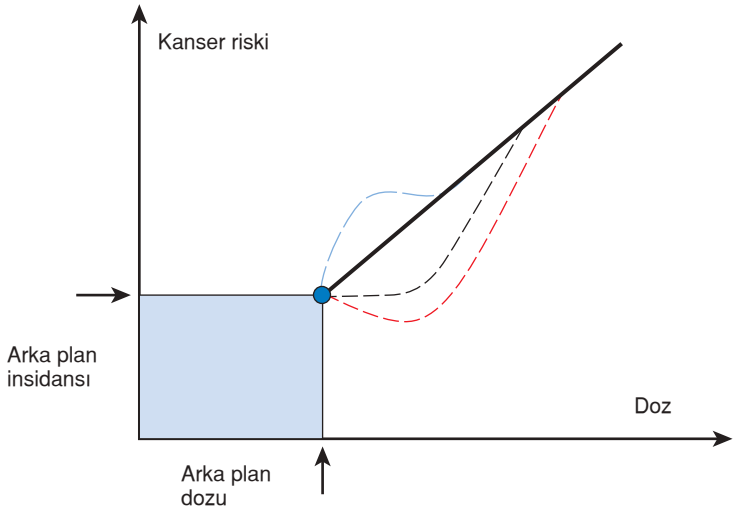

Şekil 7-2. T. İyonizan radyasyona maruz kalmaya bağlı kanser riskini açıklayan modeller. Düz siyah çizgi lineer-eşiksiz modeli temsil eder, kesikli siyah çizgi lineer-eşikli modeli temsil eder, kesikli mavi çizgi süper lineer modeli temsil eder ve kesikli kırmızı çizgi hormesisi temsil eder. ([23]'den).

radyasyon hormesis'i içerir. Bu modellerin BEIR VII raporu için analiz edilen verilerle desteklendiği düşünülmedi. LNT modelinin tanıtılmasından bu yana radyasyona maruz kalmaya dayalı kanser riski türetme konusunda çok fazla karışıklık ve tartışmalar olmuştur [4]. Buna ek olarak, LNT modelinin uygunluğu sorgulanmaya devam etmektedir çünkü BEIR VII raporuna dayanan ömür boyu atfedilen kanser riskleri bilimsel gerçek gibi aktarılmaktadır oysaki daha ziyade sayısal analizlerle görüş içeren "öznel güven aralıkları"nın birleşiminden oluşmaktadır.

10. Radyasyon hormesis nedir?

Radyasyon hormesis, düşük seviyedeki radyasyona maruz kalmanın doğal koruyucu mekanizmalarını uyararak biyolojik dokular için gerçekten faydalı olduğunu düşündüren bir hipotezdir [5]. Bu bağlamda, maruziyetin düşük seviyeleri, arka plandaki radyasyona maruz kalma durumuna benzer şekilde tanımlanır. Koruyucu mekanizmalar şunları içerir: reaktif oksijen radikallerinin detoksifikasyonu, DNA hasarının onarımı, apoptozun indüksiyonu, immün aracılı hücre ölümünün artması, terminal farklılaşmanın indüksiyonu ve "stres tepkisi" genlerinin ekspresyonunun artması. Hipotez, düşük seviyedeki iyonizan radyasyona maruz kalmanın bağışıklık sisteminin 'oda temizliği' işlevlerini uyardığını ve maruz kaldıktan sonra bu işlevlerin saatlerce ve günlerce devam ettiğini iddia eder. Daha önce tanıtılan LNT hipotezine aykırı olduğu için bu hipotez çevresinde çok sayıda tartışma devam etmektedir. Günümüzde, herhangi bir hipotez için kesin kanıt bulunmamaktadır.

11. Radyasyona maruz kalmanın biyolojik etkileri nelerdir?

Radyasyona maruz kalma, hücresel düzeyde biyolojik dokulara doğrudan ve dolaylı olarak zarar verir [6]. Bir radyasyon partikülünün enerjisi hücrenin çekirdeği tarafından emilirse, hücrenin DNA'sına ya da hayatta kalmak için kritik olan bir organele zarar verebilir. Bu doğrudan bir etki olarak kabul edilir. Hücresel yaralanma yeterince şiddetliyse veya mitozu kesintiye uğratırsa hücre apoptoz için programlanacaktır. Alternatif olarak, hücre içerisindeki su radyasyon partiküllerinin enerjisini absorbe ederse, reaktif oksijen radikalleri (serbest radikaller olarak da bilinir) suyun radyolizi yoluyla üretilebilir. Bu, dolaylı bir etki olarak kabul edilir ve radyasyona maruz kalan orijinal hücrenin veya vücuttaki diğer (hatta uzaktaki) hücrelerin DNA'sına zarar verebilir. Mitotik olarak daha aktif (yani, daha sık bölünen) hücreler radyasyonun doğrudan hasarına karşı daha hassastır. DNA hasarı, tek iplikli veya çift iplikli kopmalar, tekli bazlı değişiklikler veya DNA iplikçikleri arasındaki anormal çapraz bağlanma şeklinde veya DNA iplikçikleri ve proteinler arasında anormal ilişki şeklinde oluşabilir. Zarar hücre ölümüne neden olacak kadar şiddetli değilse, sonraki jenerasyon hücrelerde devam edebilir.

12. Arka plan radyasyonun maruziyetinin nedenleri ve yıllık seviyeleri nelerdir?

Son yirmi yılda medikal görüntülemenin dramatik bir şekilde artması nedeniyle yıllık arka plan radyasyonu artmaktadır. 1980'lerin başında toplam yıllık arka plan radyasyon maruziyeti yaklaşık 3.2 mSv idi, bunlardan sadece % 15'i medikal görüntüleme nedeniyleydi. Yirmi yıl sonra, toplam yıllık arka plan radyasyonu yaklaşık 6.2 mSv olmuştur ve bunun yaklaşık % 50'si tıbbi görüntüleme ile ilişkilidir. Şekil 7-3, 1980'lerden 2006'ya kıyasla yıllık arka plan radyasyonunun dağılımını göstermektedir. Tıbbi görüntülemede en büyük maruziyet BT kaynaklıdır.

13. Çeşitli görüntüleme yöntemlerinden kaynaklanan radyasyona maruziyet seviyeleri nelerdir?

Bir hastaya uygulanan gerçek radyasyon dozu; yaş, cinsiyet, vücut tipi, görüntüleme çalışmasının tipi ve vücudun radyasyon ulaşan kısımları gibi birçok faktöre bağlıdır. Subkutanöz dokular bir miktar radyasyonu absorbe ettiği için cilt dozu tipik olarak organ dozlarından yüksektir. Etkin dozun, hastaya verilen gerçek radyasyon dozunun bir göstergesi değil, daha çok, maruz kalmanın bir sonucu olarak yan etki riskini ifade etmeyi amaçlayan

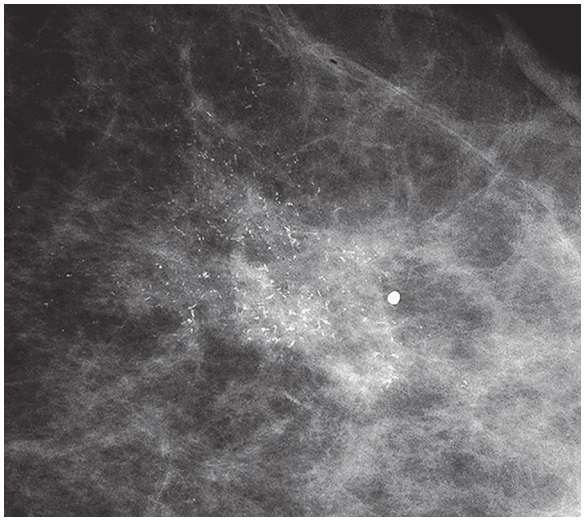

Şekil 9-5. Mamografide malign meme kalsifikasyonları.

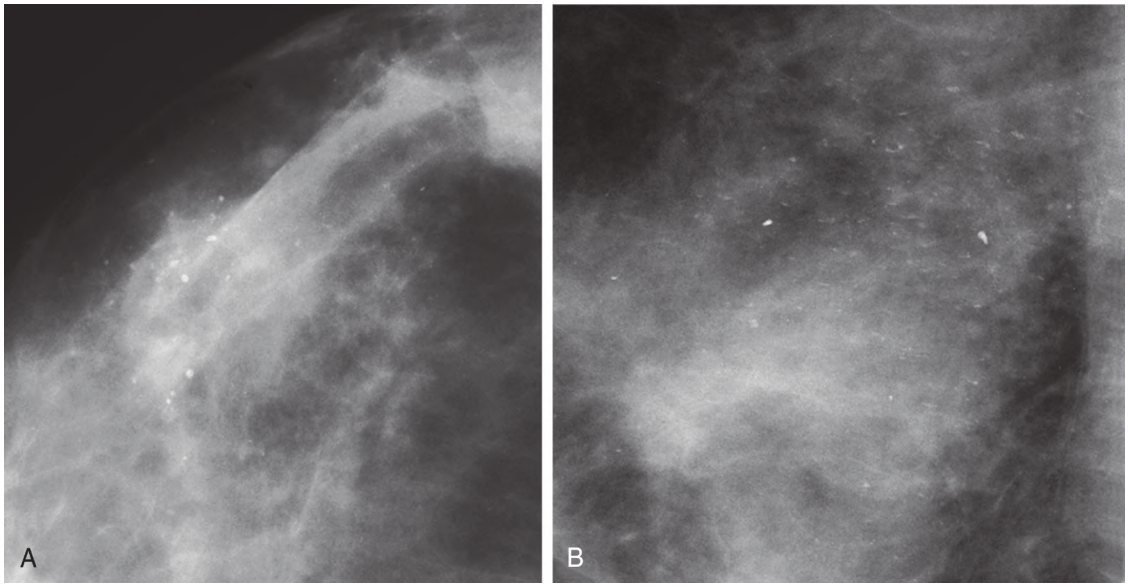

Şekil 9-6. Mamografide benign (kalsiyum sütü) kalsifikasyonlar. **A,** CC görüntü. **B,** MLO görüntü.

38. Multifokal ve multisentrik meme kanseri arasındaki fark nedir?

Multifokal meme kanseri aynı meme kadranında 2 veya daha fazla meme kanseri odağı varlığını gösterir iken, multisentrik meme kanseri memenin farklı kadranlarında 2 veya daha fazla odak bulunduğunu gösterir. Genellikle multisentrik kanserli hastalar, meme koruyucu terapi için uygun değildir, çünkü tümörler ayrı kadranlardır.

39. Radyal skar izleri önceki ameliyatlar ile ilişkili midir?

Hayır, radyal skar izleri önceki ameliyatlarla ilişkili değildir. Radyal skar, benign proliferatif bir lezondur. Eğer 1 cm'den büyükse buna kompleks sklerozan lezyon denir. Radyal skarın klasik görünümü, merkezi radyolüsensinin olduğu distorsiyon alanıdır. Bir tru-cut biyopside radyal skar görülürse, ileri değerlendirme için eksizyonel biyopsi yapılması önerilir, çünkü tek başına tru-cut biyopsi sonuçları ile meme karsinomasının varlığını dışlamak zor olabilir.

40. Fibroadenom nedir?

Fibroadenom, stromal ve epitelyal elemanlardan oluşan yaygın bir meme lezyonudur. Genellikle genç kadınlarda 20 ve 30'lu yaşlarında teşhis edilir ve sert, hareketli palpe edilen meme kitleleri olarak tanı alırlar. Klasik US görüntüsü iyi sınırlı, oval hipoekoik kitledir. 10 cm'den büyük fibroadenomlara dev fibroadenom denir.

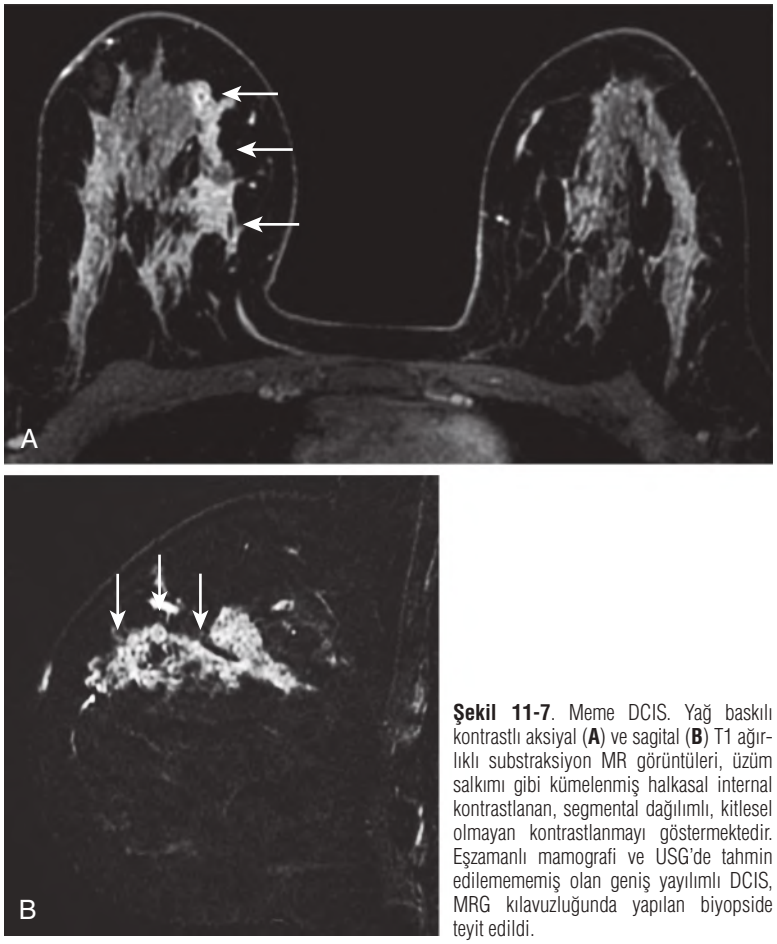

Şekil 11-7. Meme DCIS. Yağ baskılı kontrastlı aksiyal (**A**) ve sagital (**B**) T1 ağırlıklı substraksiyon MR görüntüleri, üzüm salkımı gibi kümelenmiş halkasal internal kontrastlanan, segmental dağılımlı, kitlesel olmayan kontrastlanmayı göstermektedir. Eşzamanlı mamografi ve USG'de tahmin edilemememiş olan geniş yayılımlı DCIS, MRG kılavuzluğunda yapılan biyopside teyit edildi.

Tablo 11-1. BI-RADS Değerlendirme Kategorileri ve Öneriler

Kategori 0, Tamamlanmamış	Öneri: Ek görüntülemeye ihtiyaç vardır.
Kategori 1, Negatif.	Öneri: Rutin takip.
Kategori 2, Benign.	Öneri: Rutin takip.
Kategori 3, Olası benign. <2% malignite ihtimali	Öneri: Kısa interval takip görüntüleme (genellikle 6 ay).
Kategori 4, Şüpheli. 2% ila 94% malignite ihtimali	Önerit: Doku tanısı gereklidir.
Kategori 5, Yüksek şüpheli. ≥95% malignite ihtimali	Öneri: Doku tanısı gereklidir.
Kategori 6, Tanı almış malignite.	Öneri: Cerrahi ve/veya onkoloji.

18. Meme MRG isteği genellikle tek taraflı veya çift taraflı olarak mı yapılmalıdır?

Meme MRG'si genellikle bilateral inceleme olarak istenmelidir, böylece parankimal kontrastlanma, simetri açısından, diğer meme ile karşılaştırmalı olarak değerlendirilebilir [6]. Asimetrik parenkimal kontrastlanma meme malignitesi için bulgu olabilir.

19. Meme MRG'de anormal kontrastlanmayı karakterize ettikten sonraki adımlar nelerdir?

Belirsiz kontrastlanma lezyonun takibini (BI-RADS 3) veya doku teşhisini (BI-RADS 4) gerektirir. Takip kriterleri bu bölümün kapsamı dışındadır. Doku tanısı konulması gerekiyorsa, hastaya yansıyacak maliyeti düşürmek ve aynı zamanda bir kontrast enjeksiyonu gerekliliğini ortadan kaldırmak

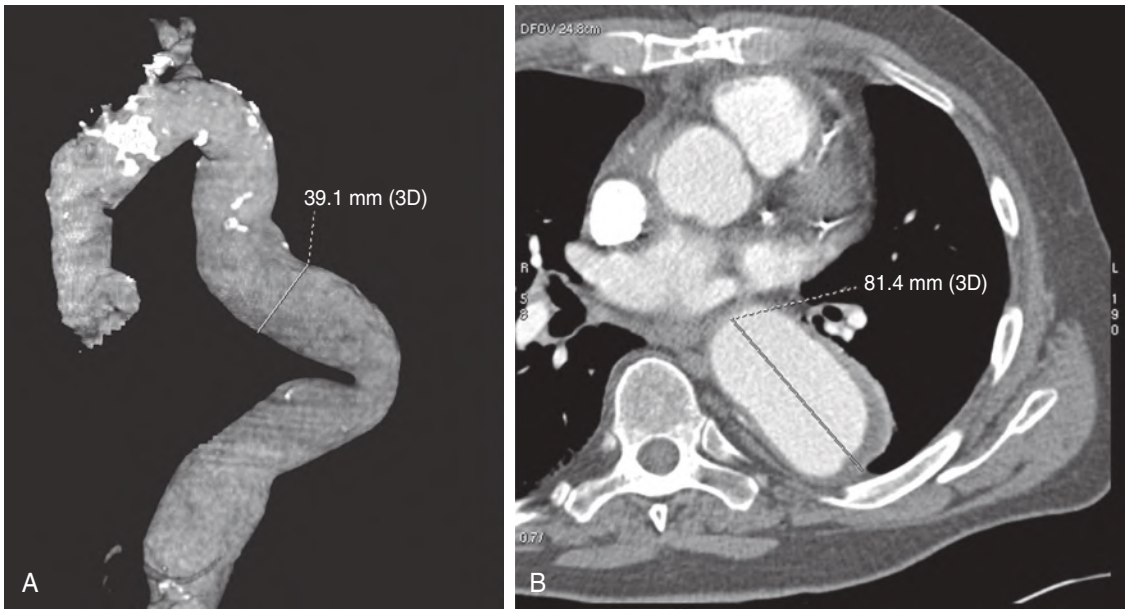

Şekil 13-5. BT'de aort çap ölçümü. **A,** Tortüyose aortun oblik sagittal volüm rendering BTA görüntüsü aortun çapını ölçmenin uygun yolunu göstermektedir. Damarın uzun ekseninin ortasına hayali bir çizgi çizilir ve transvers çap bu hatta dik olarak ölçülür. Bunun gibi ölçümler damar tortüyozitesini telafi etmek amacıyla multiplanar veya üç boyutlu reformat görüntülerde yapılmalıdır. **B,** Aynı çalışmadaki aksiyel BT görüntüsü, aksiyel görüntülere bağımlılığın aort boyutlarının olduğundan fazla tahmin edilmesine nasıl yol açabileceğini göstermektedir. Bu seviyede tortüyöz aort aksiyel planda düzensiz seyretmektedir ve olduğundan çok daha dilate görünmektedir.

23. Anevrizma onarımı için kullanılan iki yöntem nedir? Bu iki yöntemin avantajlarını ve dezavantajlarını karşılaştırın.

Cerrahi tedavi ve endovaskuler stent-greft ile tedavi anevrizma tamirinde kullanılan iki yöntemdir. Cerrahi onarım uzun dönem dayanıklılığı daha iyi bilinen ve takip görüntüleme gerektirmeyen daha kesin bir tedavi yöntemidir. Endovasküler tedavi ise uzun dönem sonuçları ile ilgili verileri mevcut olmayan daha yeni bir yöntemdir. Endovaskuler tedavinin olası komplikasyonları nedeniyle takip görüntüleme ve tekrar müdahale sıklıkla gerekli olmaktadır. Aort anevrizması olan pek çok hasta kardiyopulmoner hastalık gibi komorbiditeler nedeniyle cerrahiye aday değildir; bu hastalarda endovaskuler onarım tercih edilir. Yeni ve geniş çaplı çalışmalara göre, abdominal aort anevrizması tedavisinde endovasküler tedavi yöntemi açık cerrahi yöntemle karşılaştırıldığında, cerrahiye göre daha düşük mortalite ve kısa süreli morbidite görülmekle beraber tekrarlayan prosedür ihtiyacında artış saptanmıştır. Torasik aortun endovaskuler tedavisi ise daha yeni bir prosedür olup, sonuçları ile ilgili daha az çalışma mevcuttur.

24. Aort anevrizmasının endovasküler teknikle tedavi edilip edilemeyeceğini belirlemek için hangi kriterler kullanılır?

- Anevrizmanın diğer damarların çıkışları ile olan ilişkisi: Abdomende anevrizmanın renal arterlerle olan ilişkisi oldukça önemlidir; çünkü anjiografik girişim sırasında renal arterlerin çıkışlarının stent greft ile tıkanmamasına dikkat edilmelidir. Toraksta ise, sol subklavyen arterin çıkışını stent ile örtmemek tercih edilir; ancak gerektiğinde karotis-subklavyen arter bypass grefti yerleştirilerek yapılabilir.
- Ortak ve eksternal iliak arterlerin lümen çapı: Stent-greft, femoral arterden giriş yapılarak aorta yerleştirildiği için, angiografik girişim esnasında iletici sistemi kapsayacak yeterli genişlikte (genellikle 6-8 mm) bir damar bulmak gereklidir.
- Anevrizmanın uzunluğu ve iliak arterlere uzanıp uzanmadığı: Bu durum, kullanılacak olan stent-greft materyalinin türünü ve uzunluğunu belirler.

25. Stent-greftlerin takibinde görüntüleme yapmak neden gereklidir?

Endovaskuler onarımdan sonra komplikasyon varlığını araştırmak ve anevrizmanın boyutlarını yeniden değerlendirmek için takip görüntülemeler yapılır. İdeal olarak, anevrizma kesesinin boyutları onarımdan sonra yavaş yavaş azalır. Komplikasyonlar stent-greftin migrasyonu, kanama, enfeksiyon ve endoleaktir.

26. Stent-greft ile tedavi sonrasında aortun BT ve MRG'de beklenen görüntüleme bulguları nelerdir?

Stent yerleştirildikten sonra postoperatif dönemde değerlendirme için BT kullanılır (stent lokalizasyonu, açıklığı, aort genişliği ve ilişkili komplikasyonlar). Özellikle proksimal ve distal aort boyunları da dahil olmak üzere aort genişliğinde artma veya azalmanın raporlanması oldukça önemlidir. Stent-greft onarımını takiben, 1.ve 4.haftalarda, 6. ayda ve 12. ayda kontrol BT çekimi yapılır, 1. yılın bitiminde taramalar yıllık olarak yapılmaya

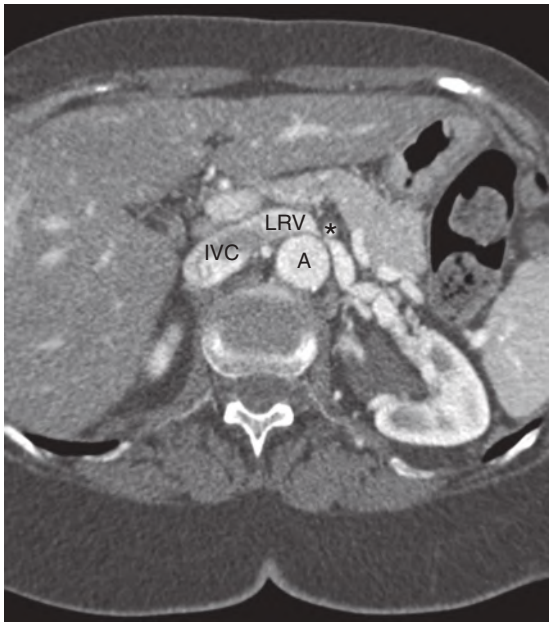

Şekil 16-10. BT'de Nutcracker sendromu. Aksiyel kontrastlı abdomen BT görüntüsü, superior mezenterik arter (*) ve abdominal aort (*A*) arasında sıkışan sol renal veni (LRV) göstermekte. Abdominal aortun sağında vena kava inferiora (*IVC*) dikkat edin.

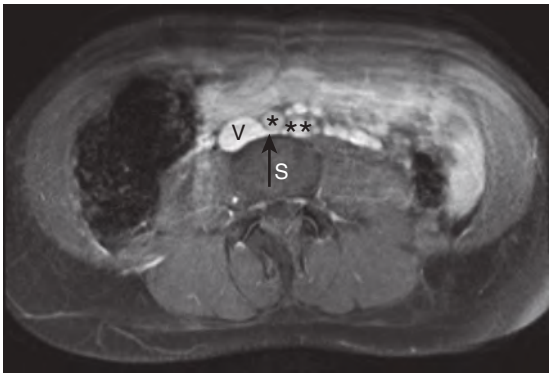

Şekil 16-11. MRG'de May-Thurner sendromu. Aksiyal kontrastlı yağ baskılı T1 ağırlıklı alt abdomen MR görüntüsünde, sağ common iliak arter (*) ve lomber vertebra (*S*) arasında komprese olan proksimal sol common iliak ven (*ok*) görülmektedir. Proksimal sağ common iliak ven (*V*) ve sol common iliak artere(**) dikkat edin.

Şekil 16-12. BT'de akut DVT. Aksiyel kontrastlı pelvik BT görüntüsünde, çevredeki yağın infiltrasyonu ile birlikte genişlemiş sol common femoral vende santral yerleşimli, kontrastlanmayan lümen dolum defekti (*) görülmektedir. Karşılaştırma yapmak için patent kontrlateral common femoral vene (*V*) dikkat edin.

63. Pelvik konjesyon sendromu nedir?

Pelvik konjesyon sendromu, genişlemiş pelvik venlere sekonder oluşan, > 6 aylık süre boyunca devam eden kronik künt pelvik ağrı, basınç ve dolgunluk ile karakterize bir durumdur. Genellikle üreme çağındaki multipar kadınları etkiler.

BTA ve MRA görüntüleme bulguları, dilate gonadal venler (> 6 mm), belirgin (> 4 mm) serpentin periuterin veya periovaryan venler, perineal varisler, gonadal venlere kontrast maddenin retrograd akışı şeklinde olabilir veya TOF MRA'da gonadal venlerde kan akımının ters yöne dönmesini içerebilir. Nutcracker sendromuna bağlı bulgular da mevcut olabilir.

Dilate gonadal ve periuterin venlerin asemptomatik doğum yapmamış kadınlarda sık görüldüğünü ve bu nedenle izole (yani, klinik semptom veya bulguları olmadan) pelvik konjesyon sendromu varlığını göstermediğini belirtmek önemlidir.

64. Torasik outlet sendromu (TOS) olan hastalar hangi bulgularla başvurur?

Klinik bulgular, subklavyan arter, subklavyan ven ve /veya brakiyal pleksusun torasik çıkıştan geçişi sırasında sıkıştırılmasına sekonderdir. Hastalar tipik olarak üst ekstremitelerin elevasyonu veya sürekli kullanımıyla ortaya çıkan veya şiddetlenen, karıncalanma, güçsüzlük, şişlik, ağırlık, uyuşukluk veya el kladikasyon semptomları ve bulguları ile başvurabilirler. Daha çok genç kadınlar etkilenir.

50. 'Monad' bulgusu nedir?

Bazı durumlarda fungus topu kaviteyi tamamen doldurur ve çevrede sadece çok ince kresentrik hava alanı bırakır.Bu çok ince kresentrik hava 'Monad' bulgusu olarak tanımlanır ve anjioinvaziv aspergillozisde izlenen 'hava kresent' bulgusundan farklıdır.

51. Allerjik bronkopulmoner Aspergillosis (ABPA) nedir?

ABPA genellikle 40 yaşın altında ve hemen hemen tamamı astımlılarda görülen, pulmoner aspergillozisin noninvaziv formudur.Hastalarda genellikle periferik eozinofili ve Aspergillus'a karşı IgE spesifik antikorlar vardır.

ABPA bronş lümeni içinde Aspergillus'a karşı gelişen IgE ilişkili hipersensitivite reaksiyonu sonucu gelişir.Tekrarlayan inflamatuvar epizodlar bronş duvarlarında harabiyete ve bunun sonucunda bronşiektaziye neden olur. Eozinofil ve fungal hifler içeren sekresyonlar etkilenen havayollarını doldurup tıkayabilir.

Bu manifestasyonlar radyolojik olarak; santralde ve üst loblarda yaygın bronşiektazilere, bronşial duvar kalınlaşmalarına ve mukus tıkaçlarına neden olarak kistik fibrozisi taklit edebilir. BT görüntülemede mukus tıkaçları yüksek atenüasyonda olur ve bu durum ABPA düşündüren bir bulgudur.

52. Bronkosel nedir, ve 'eldiven içinde parmak' görüntüsü nedir?

Dilate bronş sekresyonlar ile dolduğunda bronkosel oluşur.Yeterince büyük boyuta ulaşırsa, 'eldiven içinde parmak' konfigürasyonuna benzer şekilli tübüler veya dallanan Y ya da V şekilli yapılar oluşturur. ABPA için karakteristik olmasına rağmen, bronkosel oluşturabilen kistik fibroz, bronşial atrezi ve obstrüktif endobronşial lezyon gibi hastalıklarda da 'eldiven içinde parmak' bulgusu oluşabilir.

53. Primer TB'nin radyolojik görünümü nedir?

Primer TB akciğerin herhangi bir alanında görülebilir.Çoğu vaka asemptomatiktir ve akut dönemde radyolojik olarak gözlenmez.Primer TB genellikle fokal konsolidasyon alanı olarak görülür.Kavitasyon sık bir özellik değildir.Eşlik eden plevral efüzyon izlenebilir.Nadiren, primer TB hematojen olarak dissemine olabilir ve multipl küçük dağınık yerleşimli miliyer pulmoner nodüller oluşturabilir.

54. Ghon kompleksi, Ghon fokusu ve Ranke kompleksi nedir ve radyolojik olarak nasıl görünürler?

Ghon kompleks akut TB enfeksiyonunda akciğer parankimi ve ipsilateral hiler lenf nodunun birlikte tutulumudur. Akut olduğunda, lenfadenopatiler karakteristik olarak nekroza bağlı santralleri daha düşük attenüasyonda izlenirler.

Akut TB enfeksiyonu iyileştiğinde, genellikle parankimal kalsifiye granülom formasyonu oluşur ve Ghon odağı olarak adlandırılır.(Şekil 18-17). Eğer etkilenen lenf nodu kalsifiye olursa, pulmoner granülom ve kalsifiye lenf nodu birlikteliği Ranke kompleksini oluşturur.(Şekil 18-17)

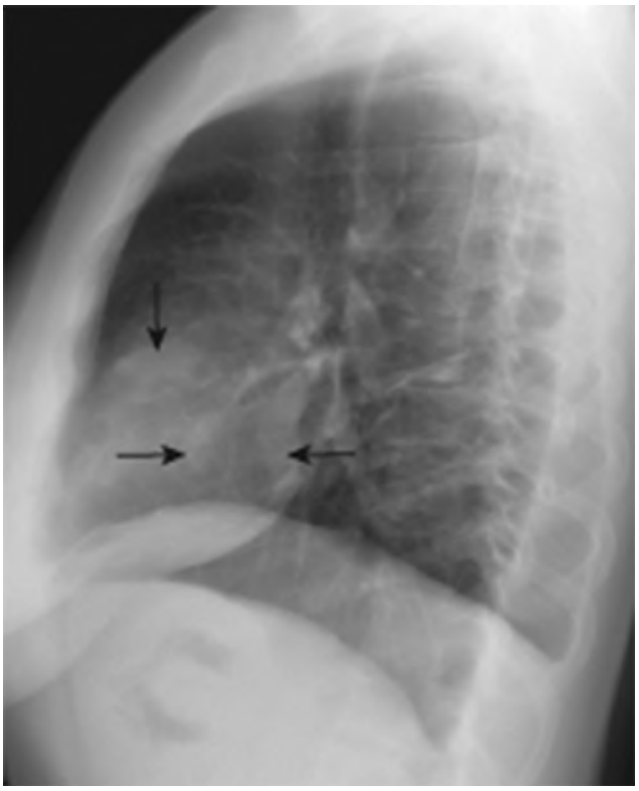

Şekil 18-16. Lateral toraks grafide ABPA ile ilişkili 'eldiven içinde parmak' görünümü.Sağ akciğer orta lobda kalp ile süperpoze tübüler dansiteler, dilate opasifiye bronşların oluşturduğu eldivenli parmak konfigürasyonuna benziyor.Bu hastada astım öyküsü mevcut idi.

Kutu 20-2. Timik Epitelyal Tümörlerde Masaoka-Koga Evreleme Sistemi

I–Tek bir lenf bölgesi tutulumu (nodal bölge, Waldeyer halkası, timus veya dalak)
IE–Tek ekstralenfatik bölge tutulumu
II–Diyaframın aynı tarafında ≥ 2 lenf nodu bölgesi tutulumu
IIE–Diyaframın aynı tarafında diğer lenf nodu bölgelerinin tutulumu olsun ya da olmasın bölgesel lenf nodu tutulumu ile tek ekstralenfatik bölgenin lokalize tutulumu
III–Diyaframın her iki tarafında lenf nodu bölgelerinin tutulumu
IIIE–Diyaframın her iki tarafında lenf nodu bölgelerinin tutulumuna ekstralenfatik yayılımın eşlik etmesi
IIIS–Diyaframın her iki tarafında lenf nodu bölgelerinin tutulumuna dalak tutulumunun eşlik etmesi
IIIES–Diyaframın her iki tarafında lenf nodu bölgelerinin tutulumuna ekstralenfatik yayılımın ve dalak tutulumunun eşlik etmesi
IV-Lenf nodu tutulumun olsun ya da olmasın ≥1 ekstralenfatik organın diffüz ya da dissemine tutulumu; ya da komşu rejyonel lenf nodu tutulumu olmaksızın izole ekstralenfatik organ tutulumu ancak uzak alanda hastalık aktivitesi ile birlikte; bu durum karaciğer, kemik iliği veya akciğerlerin veya beyin omurilik sıvısının herhangi bir tutulumunu kapsar(başka bir alandan direkt uzanım dışında).

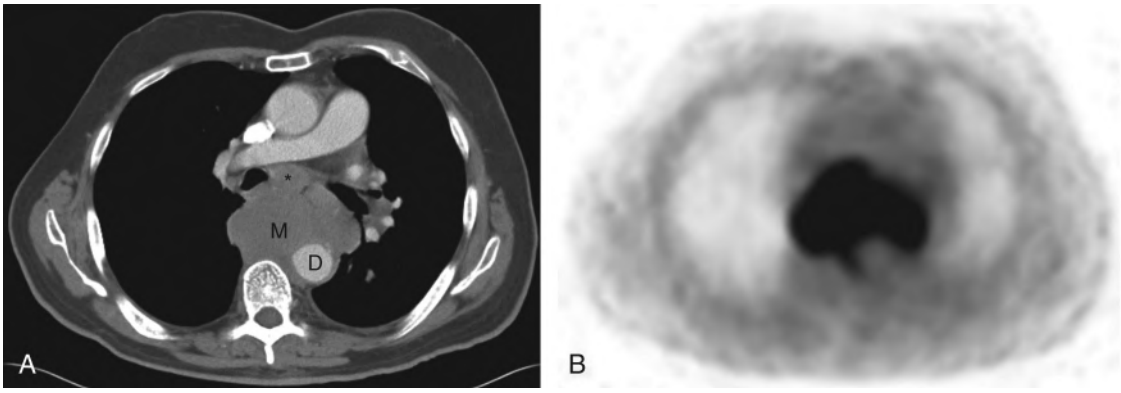

Şekil 20-7. **A,** BT'de lenfomaya sekonder orta ve arka mediasten kitlesi.Orta(*) ve arka mediastende desendan torasik aortayı (*D*) çevreleyen subkarinal bölgedeki büyük homojen yumuşak doku atenüasyonunda kitleye (*M*) dikkat ediniz. **B,** FDG PET görüntülemede lenfomaya sekonder orta ve posterior mediastendeki kitle.Mediastinal kitle lokalizasyonundaki hızlı FDG alımına dikkat ediniz.

22. Non-Hodgkin lenfoma (NHL) nedir?

NHL tüm yaş gruplarında izlenir, ancak yaşlı hastalar en sık etkilenen gruptur.Çoğu hasta, ilerlemiş hastalık ile prezente olur. Patoloji spesimenlerinde, genellikle homojen ve sellüler olarak uniform malign lenfositler izlenir. Görüntülemede, toraks içinde büyümüş lenf nodları görülebilir, ancak vücutta her organı tutabilen homojen yumuşak doku kitlesi şeklinde görülebilen ekstranodal hastalık yaygındır. Kistik, nekrotik veya kalsifik değişiklikler sık değildir ancak nadir olarak izlenir. PET görüntülemede hızlı FDG tutulumu genellikle mevcuttur (Şekil 20-7).

23. Mediastinal lenfadenopatinin en sık nedenleri nelerdir?

Mediastinal lenfadenopatinin radyolojik olarak saptanabilen en sık dört nedeni sarkoidoz, lenfoma, metastatik tümör ve granülomatöz enfeksiyonlardır.Bilateral hiler ve mediastinal lenfadenopatisi olan genç hastalarda, sarkoidoz tanısal olarak dışlanmalıdır çünkü en sık nedendir.Yaşlı hastalarda, mediastinal lenfadenopatinin en sık nedeni lenfoma ve metastatik tümörlerdir. Herhangi bir pulmoner enfeksiyonun mediastinal lenfadenopati ile seyretmesi mantıklı bir durumdur; ancak, başlıca granülomatöz enfeksiyonlar mediastinal ya da hiler lenfadenopatiye sebep olur. Bunlar primer tüberküloz, histoplazmoz, kriptokokkoz ve koksidiomikozdur.

24. Hangi vasküler patolojiler mediastinal kitle olarak görülebilir?

Aort anevrizması, aortik psödoanevrizma, aort disseksiyonu ve travmatik aort rüptürü, sıklıkla akciğer grafisinde mediastenin sol tarafında izlenecek şekilde mediastinal kitle olarak görülebilir. Kesitsel görüntülemede; aort anevrizması ve bahsedilen diğer iki durum aortada genişleme şeklinde görülür. Aynı zamanda, aort rüptürü oluştuğunda mediastinal hematom da görülebilir. (Şekil 20-8)

25. Konjenital ön barsak kistlerini tanımlayınız.

Tüm mediastinal kistlerin %50 ila %60'ını bronkojenik kistler, %5 ila %10'unu özefagial duplikasyon kistleri ve %2 ila %5'ini nöroenterik kistler oluşturur. Bronkojenik kistlerin %85'i trakeaya, ana bronşlara veya karinaya yakın yerleşmiştir, ve %15'i akciğerlerde yerleşimli olabilir. Özefagial duplikasyon kistleri hemen her zaman özefagus duvarında ya da özefagusla bağlantılı şekilde yerleşim gösterir. Nöroenterik kistler mediastende izole

32. Karaciğer transplantasyonu geçiren 45 yaşında erkek hasta. Diyafram altındaki iki tübüler yapının tip ve yerlerini tanımlayınız (Şekil 23-23, A) Şekil 23-23 B ve C şekillerinde radyolog ne yapmıştır?

Cevaplar şekildeki oklar içerisinde verilmiştir. Cerrahi esnasında veya orifisler yoluyla abdomen içerisine çok çeşitli artifisiyel cihazlar yerleştirilir. Klinik olarak yerleştirilen yabancı cihazlar üretici firma tarafından radyoopak bir madde ile kaplandıklarında daha iyi görülürler. Suda çözünen kontrast maddelerin çeşitli tüplerin içine enjeksiyonu tüplerin lokalizasyonunu doğrular (Şekil 23-19, *C*). Hastanın dışındaki radyoopak teller ve tüpler radyolojik yorumu güçleştirir. Gastrointestinal yolak içindeki bir tüpün konfigürasyonu, lokalizasyonu hakkında bilgi verir.

33- 38 yaşında mide bulantısı ve kusma şikayeti olan erkek hasta (Şekil 23-24). Şekil 23-24, A şeklinde hangi tip bir tüp yerleştirilmiştir?

Dekompresyon için kullanılan tüpler tipik olarak daha büyük kalibrededir. Şekil 23-24, A'da görülen nazogastrik dekompresyon tüpü, şekil 23-23, A'da görülen nazogastirk beslenme tüpünden daha geniştir.

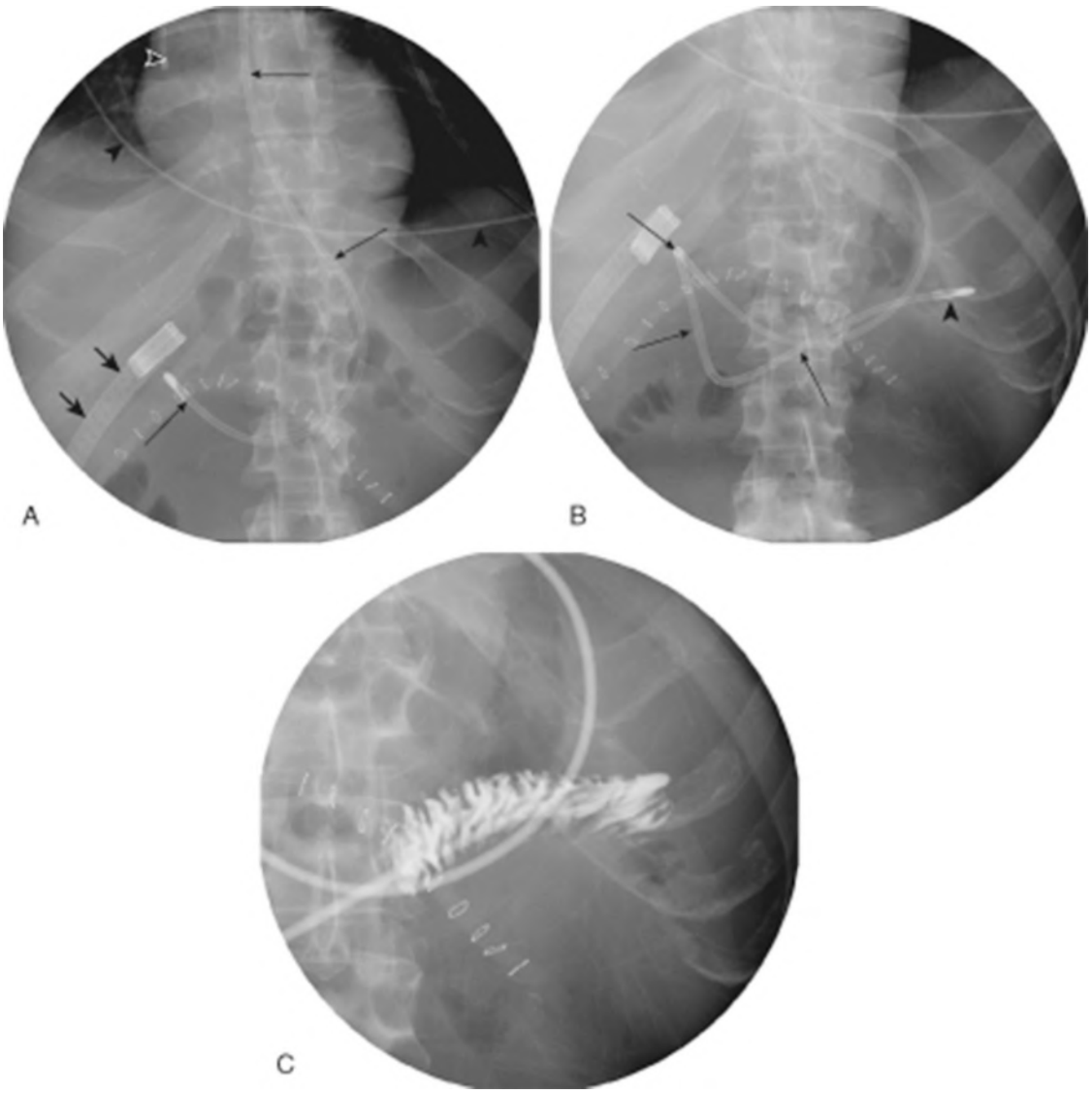

Şekil 23-23. Floroskopi esansında tüp ve alet değerlendirilmesi amacıyla alınan spot üst abdomen radyografisi. **A.** ince (5 mm) radyoopak tübüler yapıya dikkat ediniz. Alt torasik spinal kolona paralel seyrediyor ve orta üst abdomene giriyor, sonrasında hafifçe sağa kıvrılıp mide büyük kurvaturu boyunca ilerliyor. İkinci tüp (*kısa oklar*) sağ üst kadranda kendi üstüne katlanmış. Bu tüp dört lumeni ve multipl küçük delikleri olan subhepatik alana yerleştirilmiş bir Jackson – Pratt drenidir. Venöz kataterin ucu (*siyah/beyaz ok uçları*) kaval atrial bileşkeyi geçiyor. Elektrokardiyogramı (*siyah ok uçları*) gösteren metalik kablo gövde altından geçiyor ve hasta dışında çünkü o hiçbir anatomik yapıya uymuyor. Üst abdomende körvilineer konfigürasyonda multiple metalik deri staplerleri mevcut. **B.** Floroskip rehberlik eşliğinde, radyolog feeding tüpü (*ok başı*) gastrik antrumdan duodenojejunal bileşkeye ilerletiyor. Feeding tüpün konfigürasyonu (*oklar*) duodenumun C şeklini taklit ediyor. **C.** Suda çözünen kontrast materyal ile feeding tüpün enjeksiyonu, tüpün ucunun duodenojejunal bileşkede olduğunu doğrular.

kalınlaşmanın eşlik ettiği desmoplastik cevap sonucu oluşan, irregüler mezenterik yumuşak doku kitlesi şeklinde görülürler. Uzak metastazlar arteriyel fazda aşırı kontrast tutulumu gösterirler ve en sık karaciğerde gözlenirler (Şekil 25-15).

34. Karsinoid sendrom nedir ve karsinoid tümörlü hastaların ne kadarında görülür?

Karsinoid sendrom, deride kızarma, terleme, bronkospazm, kolik karın ağrısı, diyare ve sağ kardiyak valvular fibrozisten oluşur ve karsinoid tümörlülerin %10' undan daha azında görülür. Vasoaktif maddelerin (serotonin) tümör tarafından salınımına bağlıdır ve en sık olarak karaciğer metastazlı hastalarda görülür. Sebebi mediyatörlerin karaciğerde yıkılmadan sistemik kan dolaşımına karışmasıdır.

35. Hangi tip maligniteler GİS'e en sık hemotojen metastaz yaparlar?

Bağırsaklara hemotojen yayılım, genellikle yaygın metastaztatik hastalık mevcudiyetinde olur ve en sık melanom, akciğer kanseri ve meme kanserinde görülür. Kesitsel incelemelerde, nekroz ve ülser alanlarının eşlik edebildiği multipl submukozal kitleler olarak görülürler (Şekil 25-16). Mide duvarının infiltrasyonuna bağlı olarak meme kanseri metastazlarında linnitis plastika görülebilir (Şekil 25-11).

36. İnce bağırsak duvar kalınlık artışının, tutulum şekline göre en sık nedenleri nelerdir?

Cevap için KUTU 25-4'e bakınız.

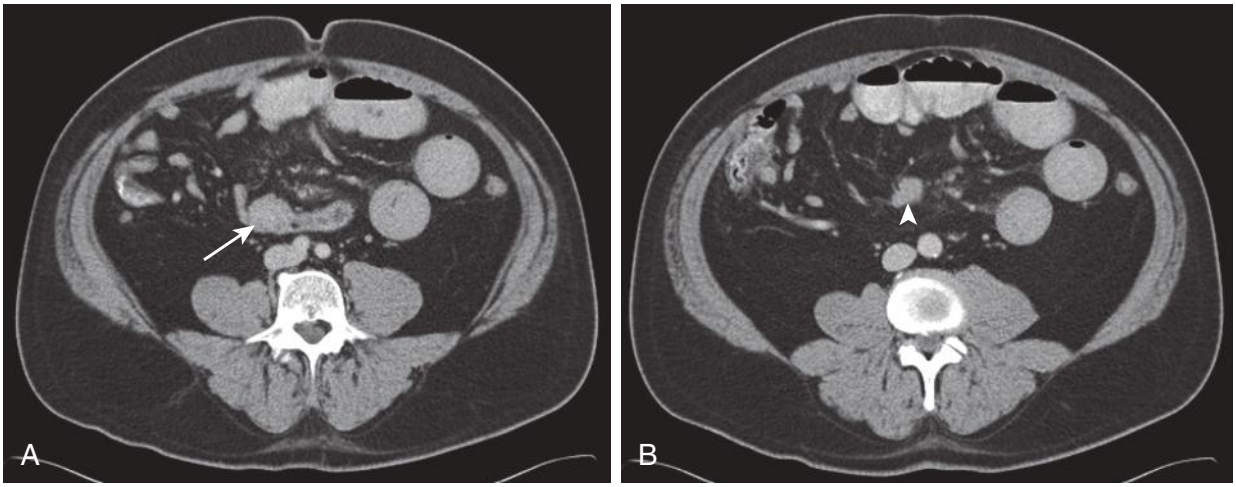

Şekil 25-15. BT ince bağırsak karsinoid tümörü. **A.** Alt abdomen aksiyel kesitte distal ileumda küçük kontrast tutan yumuşak doku kitlesi (*ok*). **B.** Daha üst kesitte mezenterik lenfadenopatiyi gösteren bitişik mezenterik yumuşak doku kitlesi (*ok ucu*)

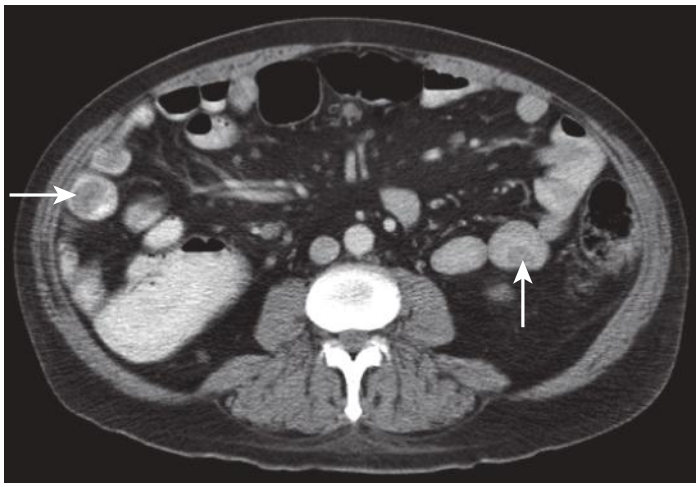

Şekil 25-16. BT ince bağırsak metastazı. Çeşitli bağırsak ansları ile ilişkili multiple polipoid kitle mevcut. Bu hastada metastatik deri kanseri hikayesi mevcut.

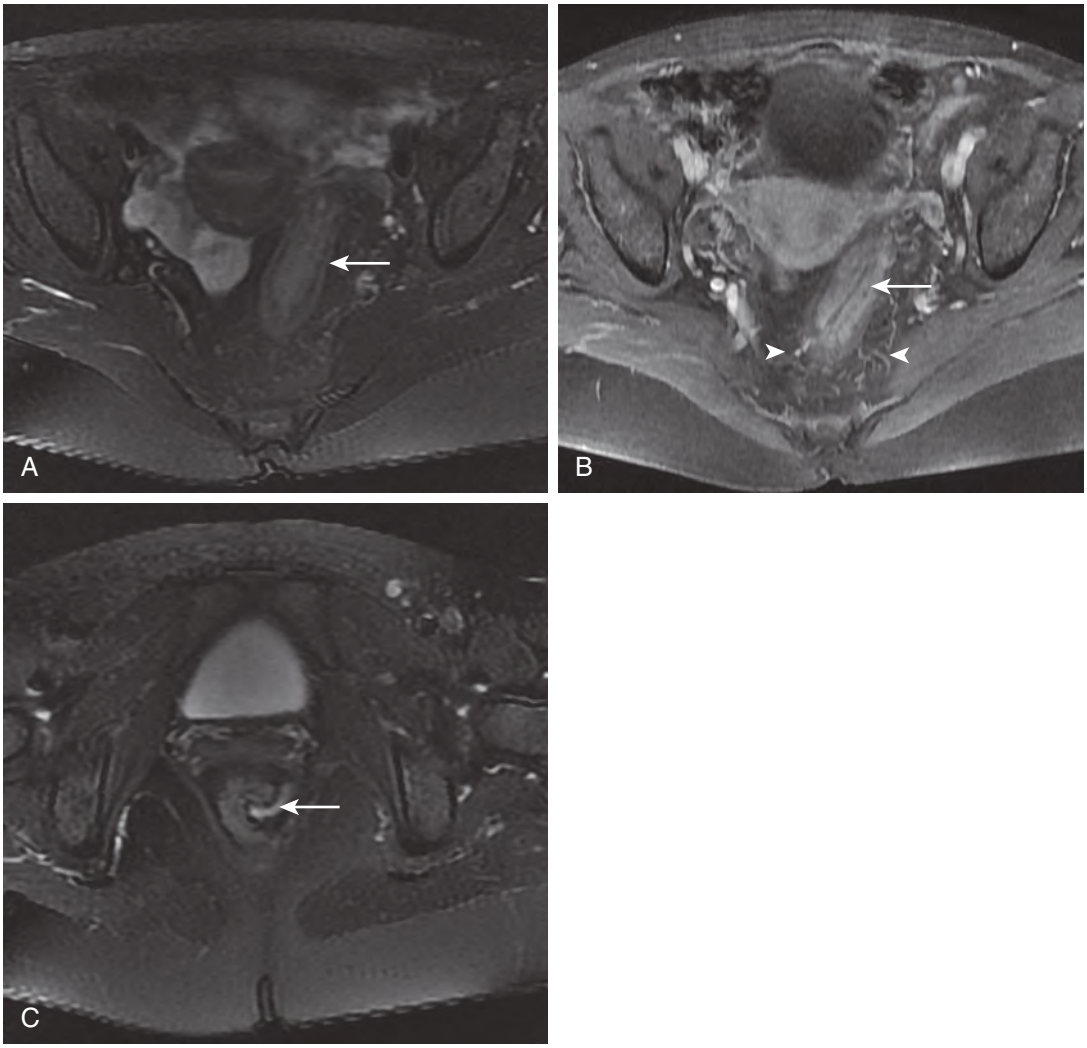

Şekil 27-10. MRG' de aktif crohn hastalığı. **A.** Pelvisin yağ baskılı T2 ağırlıklı görüntülemesinde mukoza ve submukozanın artan sinyal yoğunluğu ile rektosigmoid kolonda (*ok*) belirgin duvar kalınlaşmasını gösterir. **B.** Kontrastlı T1 ağrılıklı yağ baskılı aksiyel görüntülemede aynı segmentte mukoza ve submukozada artmış kontrastlanmayı ve segmenter damarkardaki angorjmanı göstermekte **C.** Aksiyal yağ baskılı T2 ağırlıklı görüntü yüksek sinyal yoğunluğu olan anal fistülü (*ok*) saat 3:00 pozisyonunda ortaya çıkarır. Crohn hastalığında veya Ülseratif kolitte distal kolon tutulumu görülebilmesine rağmen, perianal fistülün varlığı Crohn hastalığına özgüdür.

infiltrasyona bağlı olarak difüzyon kısıtlanması görülebilir. Hem MRG hem de BT' de görülen ek bulgular mukozal fold kalınlaşmasını ve çoğalmayı, "hedef" işaretini ve "tarak" işaretini içerir. Fistüller, sinüs traktları ve abselerin varlığı, MRG veya BT' de bu tanıyı düşünmek açısından yararlıdır (bkz. Şekil 27-10). Üstün yumuşak doku kontrast çözünürlüğü göz önüne alındığında, perianal fistüllerin ve sinüs traktlarının saptanması ve tanımlanması açısından MRG genellikle BT' den daha üstündür.

51. İnflamatuar bağırsak hastalığında bağırsak duvar kontraslanma derecesinin önemi nedir?

Mural kalınlaşma, aktif inflamatuar bağırsak hastalığının en sensitif bulgusudur ve negatif oral kontrast madde ile birlikte intravenöz kontrast maddeli BT enterografi (BTE) veya manyetik rezonans enterografi (MRE) uygulamasıyla en iyi tarif edilir. Kontrastlı görüntülerde mukozal parlaklık ve submukozal hipo atenüasyon sonucu oluşan görüntü "hedef" işareti olarak adlandırılır. Kronik inflamatuar bağırsak hastalığının başlangıcında kontrastlanma hafiftir ya da hiç olmayabilir. Bu nedenle, mural kontrastlanma derecesi hastalığın yönetimi için kullanılabilir.

Şekil 29-8. BT' de splenik lenfoma. Multipl homojen düşük attenüasyonlu lezyonlar ve splenomegali. Karaciğerde de düşük dansiteli alanı mevcut.

Anjiosarkom dalağın en sık nonlenfoid malign tümörüdür; agresiftirler, kötü prognozları vardır fakat oldukça nadirdirler. Tipik olarak sıklıkla splenomegali ve metastatik hastalıkla beraber olan, nodular heterojen net sınırları olmayan solid kontrastlanma şeklinde görülürler ve kistik komponentleri vardır.

16. İnsidental olarak tespit edilen dalak lezyonlarının yönetimi nasıldır?

Kanser geçmişi olmayan hastalarda, şüpheli özelikleri olmayan lezyonlar takip edilirken; şüpheli lezyonlar MR ve FDG PET ile veya doku biyopsisi değerlendirilir. Şüpheli görüntüleme bulguları; heterojen dansite veya sinyal yoğunluğu, solid kontrastlanma alanları, irreguler sınırlar, nekrotik alanların varlığı, parenkimal veya vasküler invazyon, boyutunun büyük olması ve zamanla büyümedir. Kanser hikayesi olan hastalarda; subsantimetrik lezyonlar takip edilirken, 1 cm' den büyük lezyonlar MR, PET veya metastaz olma ihtimali yüksekse biyopsi ile değerlendirilir.

17. Polispleni nedir?

Tek dalak yerine multiple küçük dalakların olmasıdır. Genellikle bilateral sol taraflı organ heterotaksisi, anormal organ ve damar dağılımı olan hastalarda görülür. Kardiyak septal defektler, inferior vena kavanın azigos ile devamlılığında kesinti, bilateral bilobe akciğer, bilateral hiparterial bronş (ana bronşların pulmoner arterlerin altında olması), orta hatlı karaciğer ve hipoplastik pankreas gövdesi ile polispleni birliktelik gösterir.

18. Aspleni nedir?

Aspleni, dalağın konjenital yokluğu olarak tanımlanır ve bilateral sağ taraflı organ heterotaksisi ile ilişkilidir. Aspleni polispleni'den daha şiddetli olan siyanotik kardiyak defektler sol taraflı inferior vena kava, bilateral trilobule akciğerler, bilateral eparteriyel bronşlar (ana bronşlar pulmoner arterlerin üstünde) ve orta hatta lokalize karaciğer ile ilişkilidir.

ANAHTAR NOKTALAR

- Normal dalak arteriyal fazda düşük ve yüksek atenüasyon veya sinyal yoğunluğu olan alternan bantlar, venöz fazda homojen kontrastlanma şeklinde görülür.
- Dalak laserasyonu travma öyküsü ile ilişkilidir ve bitişik sıvı alanları nedeniyle irreguler veya dallanan konfigürasyondadır. Doğumsal dalak kleftinde ise çevre sıvı yoktur ve düzgündür.
- BT ve MRG karaciğer, dalak lezyonlarının tanımlanmasında adrenal ve renal lezyonlar kadar spesifik değildir.

KAYNAKLAR

Heller MT, Harisinghani M, Neitlich JD, et al. Managing incidental findings on abdominal and pelvic CT and MRI, part 3: white paper of the ACR Incidental Findings Committee II on Splenic and Nodal Findings. J Am Coll Radiol. 2013;10(11):833-839.

Boscak A, Shanmuganathan K. Splenic trauma: what is new? Radiol Clin North Am. 2012;50(1):105-122.

Kaza RK, Azar S, Al-Hawary MM, et al. Primary and secondary neoplasms of the spleen. Cancer Imaging. 2010;10:173-182.

Marmery H, Shanmuganathan K, Alexander MT, et al. Optimization of selection for nonoperative management of blunt splenic injury: comparison of MDCT grading systems. AJR Am J Roentgenol. 2007;189(6):1421-1427.

Meier JM, Alavi A, Iruvuri S, et al. Assessment of age-related changes in abdominal organ structure and function with computed tomography and positron emission tomography. Semin Nucl Med. 2007;37(3):154-172.

Gayer G, Hertz M, Strauss S, et al. Congenital anomalies of the spleen. Semin Ultrasound CT MR. 2006;27(5):358-369.

Elsayes KM, Narra VR, Mukundan G, et al. MR imaging of the spleen: spectrum of abnormalities. Radiographics. 2005;25(4):967-982.

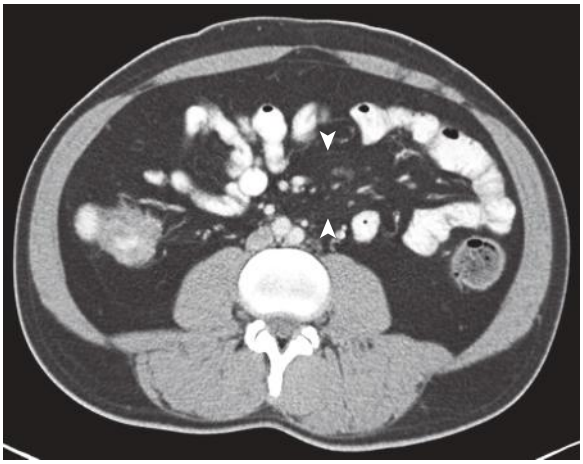

Şekil 31-4. BT'de sklerozan mezenterit. Sol abdomendeki çevre yağlı doku ile karşılaştırıldığında mezenterik yağdaki infiltrasyona dikkat ediniz. Orta derece belirgin mezenterik lenf nodları da mevcut.

Şekil 31-5 BT' de pelvik lipomaztozis. Mesanenin anteriora yer değiştirmesi (B) ve sigmoid kolondaki eksentirik daralma (S) ile beraber artmış pelvik visseral yağa dikkat ediniz.

22. Desmoid tümör nedir?

Desmoid tümör, nadir bir fibröz neoplazmadır. Sporadik ya da ailevi adenomatöz polipozis (FAP) ile ilişkili olarak ortaya çıkabilir. FAP'lı hastalar intraabdominal desmoid tümörlerin gelişmesi için bin kat artmış risk taşırlar. Daha önce abdominal cerrahi geçirmiş hastalar abdominal duvar desmoid tümörleri için artmış risk altındadır. Sporadik intraabdominal desmoid tümörler kadınlarda daha sık görülür, vakaların >% 90'ında soliterdir, büyüklükleri daha büyüktür ve baskın olarak pelvis ve retroperitonu etkiler. FAP ile ilişkili intraabdominal desmoid tümörler erkeklerde ve kadınlarda eşit yaygınlıktadır, olguların %40'ında birden fazladır, boyut olarak daha küçük olma eğilimindedir ve baskın olarak ince bağırsak mezenterini etkiler.

23. Desmoid tümörlerin BT ve MR görüntüleme özellikleri nelerdir?

Bir ya da daha çok sayıda, iyi sınırlıya da infiltran karakterde, T1 ağırlıklı ve T2 ağırlıklı görüntülerde düşük-orta sinyal yoğunluğuna sahip, yumuşak doku dansitesinde kitlelerdir (Şekil 31-6). Bazen immatür lezyonlarda yüksek selularite ve düşük fibözis ihtiva etmeleri nedeni ile T2 ağırlıklı görüntülerde yüksek sinyal yoğunluğu görülebilir. Bağırsak ya da üreteral obstrüksiyon bulguları da mevcut olabilir. Bazen mezenterik desmoid tümörler, barsak segmentine fistülize olabilir ve bu durumlarda lezyon içinde gaz, sıvı veya oral kontrast madde görülebilir.

24. Başlıca peritonit tipleri nelerdir?

Enfeksiyöz peritonit en sık görülen tiptir ve genellikle bakteriyel ve daha az sıklıkla mikobakteriyel veya fungaldir. Kimyasal (steril) peritonit; kan, safra, enterik sıvı içeriği, kontrast madde veya enfeksiyon oluşturmayan iritan maddeler tarafından oluşturulan peritonittir. Intraperitoneal metür teratom rüptürü, ailesel akdeniz ateşi (tekrarlayan poliserozit), romatoid artrit ve sistemik lupus eritematozus, diğer steril peritonit nedenleridir.

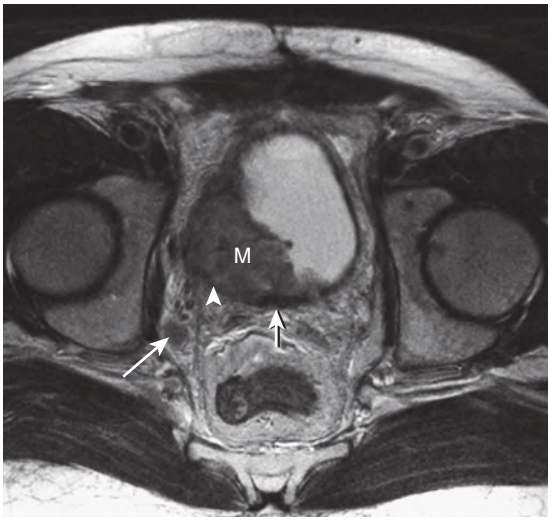

Şekil 33-6. MRG'de mesane kanseri. Pelvisin aksiyel T2 ağırlıklı MR görüntüleri mesanenin sağ tarafındaki büyük boyutlu (M) kitleyi göstermektedir. Kitle normal düşük sinyal intensitesindeki detrüstor kasını (ok başı) kesintiye uğratmaktadır. Karşılaştırma için posteriordaki normal düşük sinyal intensiteli detrüsor kasına bakınız (kısa ok). Obturator bölgede asimetrik büyümüş lenf nodu (uzun ok), lenf nodu metastazına işaret etmektedir.

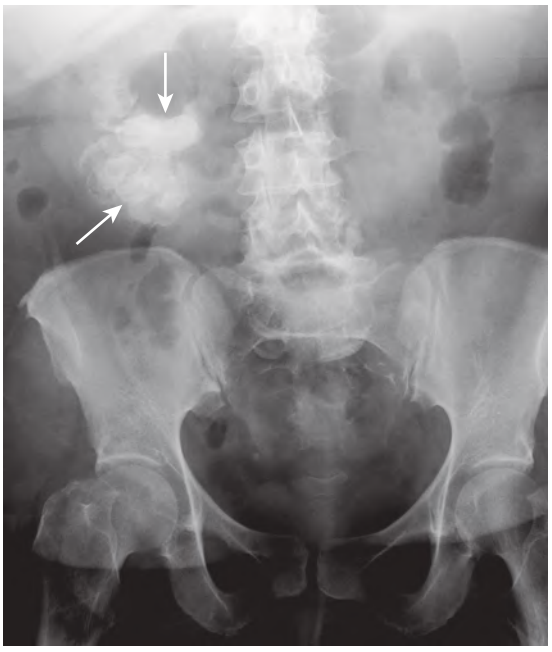

Şekil 33-7. Abdominal radyografide staghorn kalkül. Sağ renal pyelokalisiyel sistemin şeklini almış büyük radyoopak kalkül (oklar) izlenmektedir. Bu tarz taşlar genellikle kronik üriner sistem enfeksiyonları ile ilişkilidir ve amonyum-magnezyum-kalsiyum fosfattan oluşmaktadır.

ların toplayıcı sistemde yarattığı dolum defekti, kontrastlı serilerle gösterilebilir. Kronik veya rekürren enfeksiyonlarla ilişkili taşlar toplayıcı sistemin tamamını dolduracak şekilde büyüyebilir (staghorn taş) (Şekil 33-7). Diğer taşlar daha nadir olarak sistin ve ksantinten oluşmaktadır.

19. Toplayıcı sistemde dolum defekti olması ürotelyal kanserler için tanı koydurucu mudur?

Hayır. Nonopak taşlar, pıhtı, üriner sistem mantar enfeksiyonu olan hastalarda fungus topları ve kronik enfeksiyon veya üreteritis sistika olarak bilinen kronik enflamasyon ile ilişkili subepitelyal kistler, idrar yollarında dolum defektine neden olabilir.

20. Bütün bu patolojileri birbirinden nasıl ayırt edebiliriz?

Toplayıcı sistemde dolum defekti tespit edildiğinde bir sonraki adım biyopsi olmalıdır. Bu sayede sitopatolojik analiz gerçekleştirilebilir. Biyopsi işlemi bir radyoloji uzmanı tarafından floroskopik inceleme ile (Şekil 44-5, *C*) veya bir üroloji uzmanı tarafından üreteroskopik inceleme eşliğinde

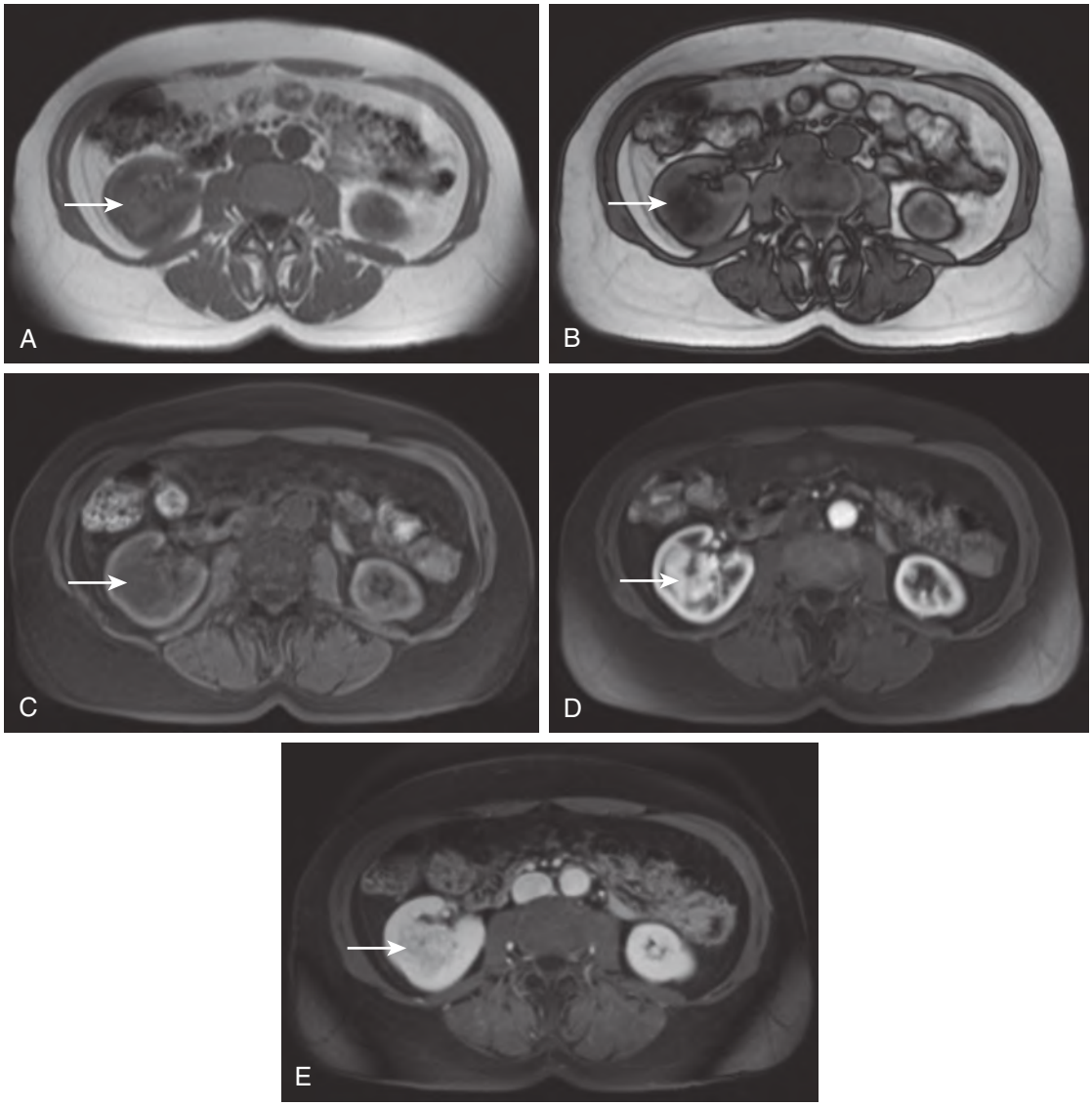

Şekil 35-16. MRG'de berrak hücreli renal hücreli kanser. **A,** Aksiyel "faz içi" ve **B,** aksiyel "faz dışı" T1 ağırlıklı abdomen MR görüntülerinde sağ böbrekte "faz dışı" sekanslarda "faz içi" görüntülere göre sinyal kaybeden büyük bir lezyon mevcuttur. Bu sinyal kaybı lezyonda mikroskopik lipid olduğunu gösterir. **C,** Aksiyel yağ baskılı T1 ağırlıklı kontrastsız, **D,** Aksiyel yağ baskılı T1 ağırlıklı kortikomedüllar faz kontrastlı, ve E, Aksiyel yağ baskılı T1 ağırlıklı nefrografik faz kontrastlı abdomen MR görüntüleri sağ böbrekteki kitleyi (*oklar*) göstermektedir. Kortikomedüllar fazda heterojen kontrastlanma ve nefrografik fazda renal parankime göre "washout" kontrastlanma paternine dikkat ediniz.

- Herediter papiller renal karsinoma artmış papiller RCC riski ile ilişkili diğer bir otozomal dominant durumdur.
- Birt-Hogg-Dubé sendromu çeşitli deri tümörleri ve artmış kromofob RCC ve renal onkositom riski ile ilişkili otozomal dominant bir sendromdur. BT'de tipik olarak kistik akciğer hastalıkları da görülebilmektedir.

  Bu herediter hastalıkların zemininde gelişen RCC'ler daha erken yaşta ve bilateral, multifokal olma eğilimindedir.

  RCC için diğer risk faktörleri tütün kullanımı, obezite, çeşitli kimyasallara maruziyet ve edinsel kistik böbrek hastalığıdır.

  Uzun süreli diyaliz tedavisi alan hastalarda RCC'nin görülme sıklığı normal popülasyona göre 3-6 kat daha fazladır.

25. "American Joint Committee on Cancer (AJCC) " RCC için (TNM) sınıflamasını özetleyiniz.

Cevap için, bkz. tablo 35-2.

13. NF-1 tanılı hastalarda ne sıklıkla nörfibromlar gelişmektedir?

NF-1'li hastaların %10'unda bir veya daha fazla nörofibrom gelişmektedir ve sporadik olanlara göre daha genç yaşta, daha büyük ve daha derin anatomik yapılarda olma eğilimindedir.

14. Bir nörofibromun MPSKT'ye malign transformasyonundan ne zaman şüphelinilmelidir?

Ağrı ve hızlı boyut artışı nörofibromun MPSKT'ye malign transformasyonunu düşündüren iki ana bulgudur. Ancak bu malign transformasyon sporadik vakalarda nadiren ortaya çıkar. NF-1'li hastaların %2 ila %5'inde MPSKT gelişebilir. NF-1'li hastalarda ortaya çıkan MPSKT'ler sporadik olanlara göre daha yüksek gradeli, büyük boyutlu ve daha agresif olma eğilimindedir. MPSKT'de tipik olarak soliter, büyük, heterojen, kontrastlanan retroperitoneal kitle izlenmektedir. Ancak MPSKT'yi diğer benign nörojenik tümörlerden ayırmayı sağlayan spesifik BT veya MRG bulgusu mevcut değildir.

15. Paragangliomanın klinik, BT ve MRG özellikleri nelerdir?

Paraganglioma veya ekstraadrenal feokromasitoma, genellikle yaşamın dördüncü ila beşinci dekadlarında gelişen nadir bir nörojenik tümördür. Abdomende genellikle distal abdominal aortanın üzerini örten bir çift Zuckerkandl organından gelişmektedir. Paragangliomaların %10'u multisentrik, %40'ı malign (adrenal feokromasitomaların %10'u idi) ve %60'ı fonksiyonel (yani katekolamin salgılayan) dir. Gastrointestinal stromal tümörler ve pulmoner kondromlar ile birlikte görüldüğü duruma Carney triadı denir ve multiple endokrin neoplazi (MEN) sendromu tip IIA ve IIB, NF-1, von Hippel Lindau ve sükkinat dehidrojenaz enzimindeki genetik mutasyonlara bağlı herediter paraganglioma-feokromasitoma sendromu (HPPS) ile birlikte görülme sıklığı artmaktadır. İdrarda yüksek katekolamin seviyelerinin saptanması tanı için uyarıcıdır.

Retroperitoneal kitleler genel olarak yumuşak doku dansitesinde, T1 ağırlıklı sekanslarda düşük-orta sinyal intensitesinde ve T2 ağırlıklı sekanslarda iskelet kasına göre orta-yüksek sinyal intensitesinde izlenmektedir. Bazen dT2 ağırlıklı sekanslarda düşük sinyal intensitesinde alanlar ve progresif kontrastlanma görülebilmektedir. Kistik değişiklikler, hemoraji ve kalsifikasyonlara bağlı heterojenite sık görülür. Fonksiyonel tümörler nonfonksiyonel olanlara göre daha küçük olma eğilimindedir. Bunun dışında BT veya MRG ile ayrılamazlar. Benzer olarak metastatik hastalığın varlığı maligniteyi gösteren tek görüntüleme kriteridir.

16. Retroperitoneal lenfomanın BT ve MRG özellikleri nelerdir?

İnfiltratif veya iyi sınırlı retroperitoneal lenfadenopatiler veya kontrastlanan yumuşak doku kitleleri olarak görülmektedir. Tipik olarak homojen, yumuşak doku dansitesindedir. T1 ağırlıklı sekanslarda düşük-orta sinyal intensitesinde olup sinyal intensitesi iskelet kaslarına göre daha yüksektir (Şekil 37-5). Santral nekroz veya kalsifikasyon olabilir ancak genellikle tedaviden sonra izlenmektedir. Tedavi sonrası T2 ağırlıklı sekanslarda düşük sinyal intensitesi göstermesi tümöral hücrelerin aktif olmadığını veya fibrozis geliştiğini gösterebilir. Mezenterik vasküler yapıları saran konflüen lenf nodlarının varlığına "sandviç" bulgusu denmektedir. Hodgkin lenfoma daha çok birbiri ile ilişkili lenf nodlarına yayılma eğilimi gösterirken, nonHodgkin lenfoma farklı lenf nodu gruplarına ve ektranodal bölgelere yayılma eğilimindedir.

17. BT ve MRG'de benign lenf nodlarını malign lenf nodlarından ayıran özellikler nelerdir?

Kısa aksları 10 mm'den küçük ve oval şekilli olan lenf nodları benign olma eğiliminde iken, kısa aksı 10 mm'den büyük ve küresel şekilli lenf nodları daha çok malign karakterdedir. Ancak normal boyutlu lenf nodları malign veya büyümüş lenf nodları nonneoplastik olabildiği için bu morfolojik

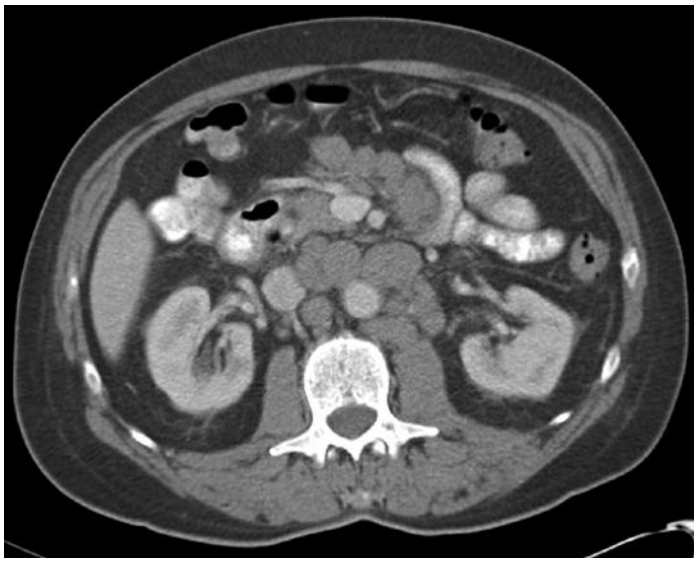

Şekil 37-5. BT'de lenfomaya bağlı retroperitoneal lenfadenopatiler. Abdominal aortayı omurgadan anteriora doğru iten, abdominal aortayı ve mezenterik damarları çevreleyen büyümüş homojen yumuşak doku dansitesinde retroperitoneal lenf nodlarına dikkat ediniz.

Şekil 39-7. MRG'de epididimal kist ve testiküler kist. Skrotumun sagital T2 ağırlıklı MR görüntüsü testiste (*T*) iyi sınırlı, uniloküle çok yüksek sinyal intensitesindeki lezyonu (*) ve buna eşlik eden testisin superiorunda epididim başında izlenen benzer görünümlü lezyonu (**) göstermektedir.

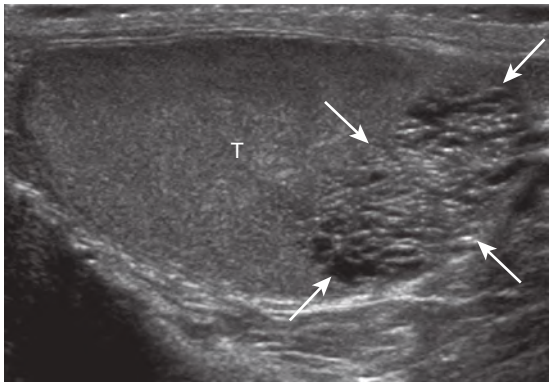

Şekil 39-8. USG'de rete testisin tubular ektazisi. Testisin longitüdinal USG görüntüsü testis (T) içerisinde mediastinum testise komşu tubular anekoik kistik yapıları (oklar arasında) göstermektedir.

Kutu 39-3. Fokal Testiküler Lezyonların Major Ayırıcı Tanıları

- Rete testisin tubular ektazisi
- Kist
- Epidermal inklüzyon kisti
- Hematom
- Abse
- İnfarkt
- Fibrozis
- Fokal orşit
- İntratestiküler varikosel
- Adrenal rest
- Splenogonadal füzyon
- Leydig hücreli hiperplazi
- Germ hücreli tümör
- Lenfoma
- Lösemi
- Metastaz

yonunda tübüler kistik yapılar görülür ve genellikle her iki testiste izlenir. Kitle etkisine yol açmaz. Doppler USG'de kan akımı mevcut değildir ve BT ve MRG'de kontrastlanma göstermez (Şekil 39-8).

Testiküler kistler de kesitsel incelemelerde spermatosel ve epididim kistlerine benzer görüntüleme özelliklerine sahiptir ancak testis parankimi içerisinde izlenirler. İlerleyen yaşla beraber sıklığı artan benign lezyonlardır ve tipik olarak mediastinum testis yanında lokalize olurlar (Şekil 39-8).

23. Fokal testiküler lezyonların major ayırıcı tanıları nelerdir?

Cevap için, Kutu 39-3'e bakınız.

24. Multipl intratestiküler kitlelerin major ayırıcı tanıları nelerdir?

- Leydig hücre hiperplazisi
- Testiküler adrenal rest tümörü
- Sarkoidozis
- Tüberkülozis
- Lenfoma
- Lösemi
- Metastazlar
- Bilateral germ hücreli tümörler

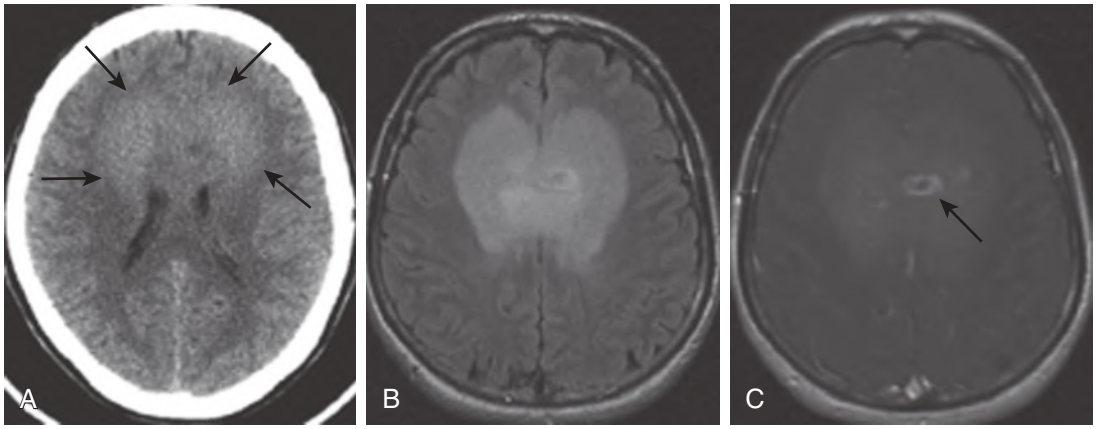

Şekil 40-5. Glioblastoma multiforme BT ve MRG görüntüleri. **A,** Aksiyal kontrastsız BT görüntülerinde, bilateral frontal loblar ve korpus kallozum genusunu da içine alan alanda, minimal hiperdens kitleye (oklar) ait görünüm mevcuttur. Hiperatenüasyon GBM'de selülaritenin göstergesidir. **B,** Aksiyal fluid attenuatin inversion recovery (FLAIR) MR görüntülerinde, kitlenin hem gri hem de beyaz cevheri tutan infiltratif özelliğini izlenmektedir. **C,** Aksiyal kontrastlı FLAIR MR görüntüsü, korpus kallozum ve bilateral frontal lobu tutan heterojen kontrast tutulumu bulunan karakteristik "kelebek" tarzı glioma paternine ait görünüm izlenmektedir.

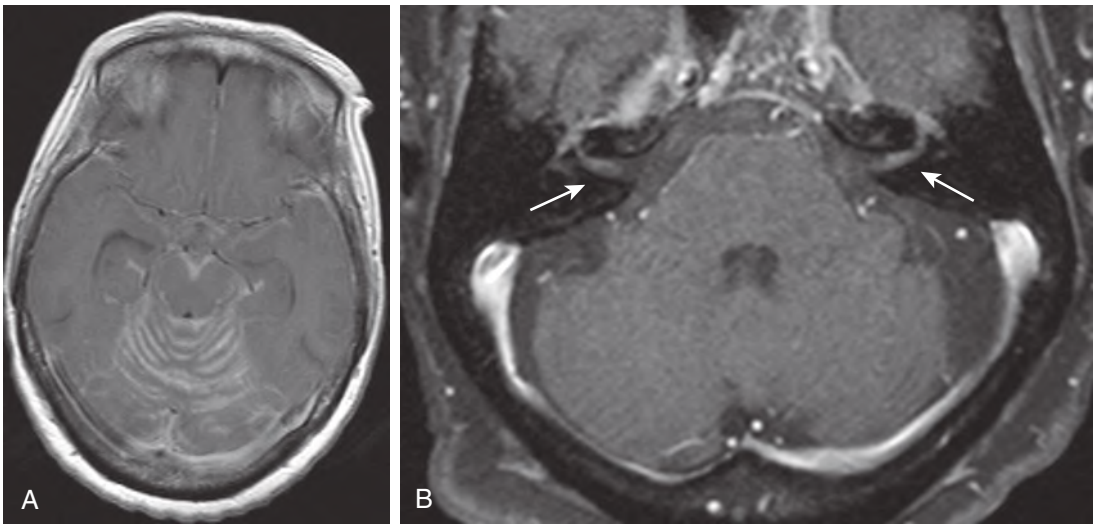

Şekil 40-6. Leptomeningeal yayılıma ait MR görüntüsü. **A,** Aksiyal kontrastlı T1-ağırlıklı beyin MR görüntülerinde, ağırlıklı olarak kafa tabanı ve serebellumda leptomeningeal lenfoma veya nörosarkoidozda görülebilen diffüz anormal leptomeningeal kontrastlanma izlenmektedir. **B,** Farklı hastalara ait aksiyal kontrastlı T1-ağırlıklı görüntülerde VII ve VIII. kraniyal sinirler ve bilateral serebellopontin köşelerde izlenen anormal leptomeningeal kontrastlanmaya ait görünüm. (oklar)

22. Yetişkinlerde en sık subaraknoid ekilme (seeding) metastaz yapan tümörler hangileridir?

Birçok primer santral sinir sistemi tümörü (örneğin; glioblastoma multiforme, oligodendroglioma ve ependimoma) subaraknoid seeding metastaza yol açar. BOS'a veya leptomeninkslere yayılım gösteren tümörler meme kanseri, akciğer kanseri, melanoma ve hematolojik malignitelerdir (lenfoma ve lösemi gibi).

23. Bir kitlenin kraniyal BT görüntülemede hiperatenüasyon göstermesinin sebebi nedir?

Kitleler hemoraji, kalsifikasyon, yoğun selülarite (lenfoma, meningeoma, medülloblastoma ve germinoma) veya proteinöz materyal içeriklerine bağlı olarak hiperatenüe görülebilirler.

24. Serebellopontin köşede en sık görülen tümör hangisidir?

Serebelloponitn köşede en sık görülen tümör, vestibular şıvannomlardır. (Şekil 40-7). Meningeomlar ve epidermoid tümörler ise serebellopontin köşede daha az sıklıkla görülen diğer tümörlerdir. Ayrıca bu alanda vertebrobaziller arter anevrizmaları veya araknoid kistler gibi nonneoplastik lezyonlar da görülebilir. Vestibuler şıvannomlardır internal akustik kanal ile ilişlkili olup, homojen kontrastlanma gösterirler. Büyük boyutlara ulaşan tümörlerde kistik ve nekrotik değişiklikler sebebi ile heterojen kontrastlanma paterni izlenebilir. Vestibular schwannomlar porus akustikus internusta (IAC 'ın giriş kısmı) genişletemeye neden olurlar. Diğer bir yandan, menengiomlar da benzer şekilde homojen kontrastlanma gösterirler. Fakat IAC ile nadiren ilişkilidirler. Menengiomlarda, ilişkili dural yapıda sıklıkla kontrastlanma izlenir. Cerrahi yaklaşımı etkileyeceğinden radyolog bu bilgileri ışığında şıvannom ve meningeom ayırıcı tanısını yapabilmelidir.

Şekil 42-20. Spinal kord kompresyonuna sebep olan metastatik hastalığa ait MR görüntüsü. Servikal ve torasik vertebralarda Sagital T1 ağırlıklı görüntüsü, multipl yuvarlak hipointens lezyon ile birlikte heterojen kemik iliği sinyal intensitesi. Üst torakal vertebra düzeyinde patolojik kompresyon fraktürüne sekonder daralmış santral spinal kanal ve kord kompresyonu (*ok*) izlenmektedir.

- **Kavernomlar** medulla spinaliste herhangi bir lokalizasyonda izlenebilirler. Tüm yaş gruplarında görülebilir ve hemoraji gelişirse semptomatik olabilir. Genellikle bel ağrısı mevcuttur. Görüntüleme bulgusu çoğunlukla sınırları net seçilebilen, hemosiderin rim (T2 ağırlıklı MR görüntülerde hipointens) ile çevrili lezyonlar şeklindedir. Lezyon çevresinde ödem veya gliozise bağlı patolojik sinyal izlenebilir. Kavernomlar kalsifikasyon gösterebilir. Semptomatik lezyonlar cerrahi eksizyon ile tedavi edilir.

37. Spinal kord lezyonları yerleştiği anatomik lokalizasyona göre nasıl sınıflandırılırlar.

- Ekstradural
- İntradural/ekstramedüller
- İntramedüller

38. Nöral kompresyonun klinik görüntüleme özelliklerini tanımlayınız.

Özellikle MRG olmak üzere, kesitsel görüntüleme yöntemleri spinal kord veya sinir kök basısının saptanmasında oldukça başarılıdır (Şekil 42-20). Spinal kord ve/veya sinir kök basısı oluşturan lezyonlar büyük çoğunlukla epidural yerleşim gösterirler. Nadiren intradural ekstramedüller yerleşimli olabilirler. Bu lezyonlar benign veya malign etyolojiye sahip olabilirler. Kronik, subakut veya subakut klinik ile prezente olabilirler. Diskojenik hastalık, spondilozis deformans ve spinal kanal stenozu gibi benign patolojilere sahip hastalar kronik ve ilerleyici myelopati ile seyredebilirler. Görüntüleme çalışmaları genellikle medulla spinalis distorsiyonu ile ilişkili kord atrofisi ve sinyal anomalilerini (myelomalazi) saptamaya yardımcıdır. Malignite, akut travma (deplase fraktürler, malignite, akut disk protrüzyon veya ekstrüzyonları) ve enfeksiyon (epidural flegmon/abse ile diskit osteomyelit) durumlarında hastalar ağrı, duyu kusuru, motor kayıp, barsak, mesane ve cinsel işlev bozukluğu bulguları ile prezente olurlar. Bu hastalar acil olarak tedavi edilmelidir. 24 saat içinde dekompresyon yapılan hastalarda, bulguların ciddi ölçüde gerilediği gösterilmiştir.

39. Yetişkinlerde en sık rastlanan epidural spinal tümör hangisidir?

Metastazlar, epidural mesafenin en yaygın neoplazmlardır. Epidural tutulum çoğunlukla komşu vertebraya ait kemik metastazlarının doğrudan yayılımı ile ilişkilidir. Fakat kemik tutulumunun eşlik etmediği, ancak epidural mesafe tutulumu yapan durumlar da olabilir. (Çoğunlukla lenfoma, lösemi, Ewing sarkom, meme kanseri ve akciğer kanseri) Radyografik görüntüler ve BT görüntülemede, metastazlar litik veya sklerotik lezyonlar şeklinde izlenirler. Patolojik kompresyon fraktürleri ortaya çıkabilir. Metastazlar kemik sintigrafisinde ve ^{18}F-fluorodeoksiglukoz (FDG) pozitron emisyon tomog-

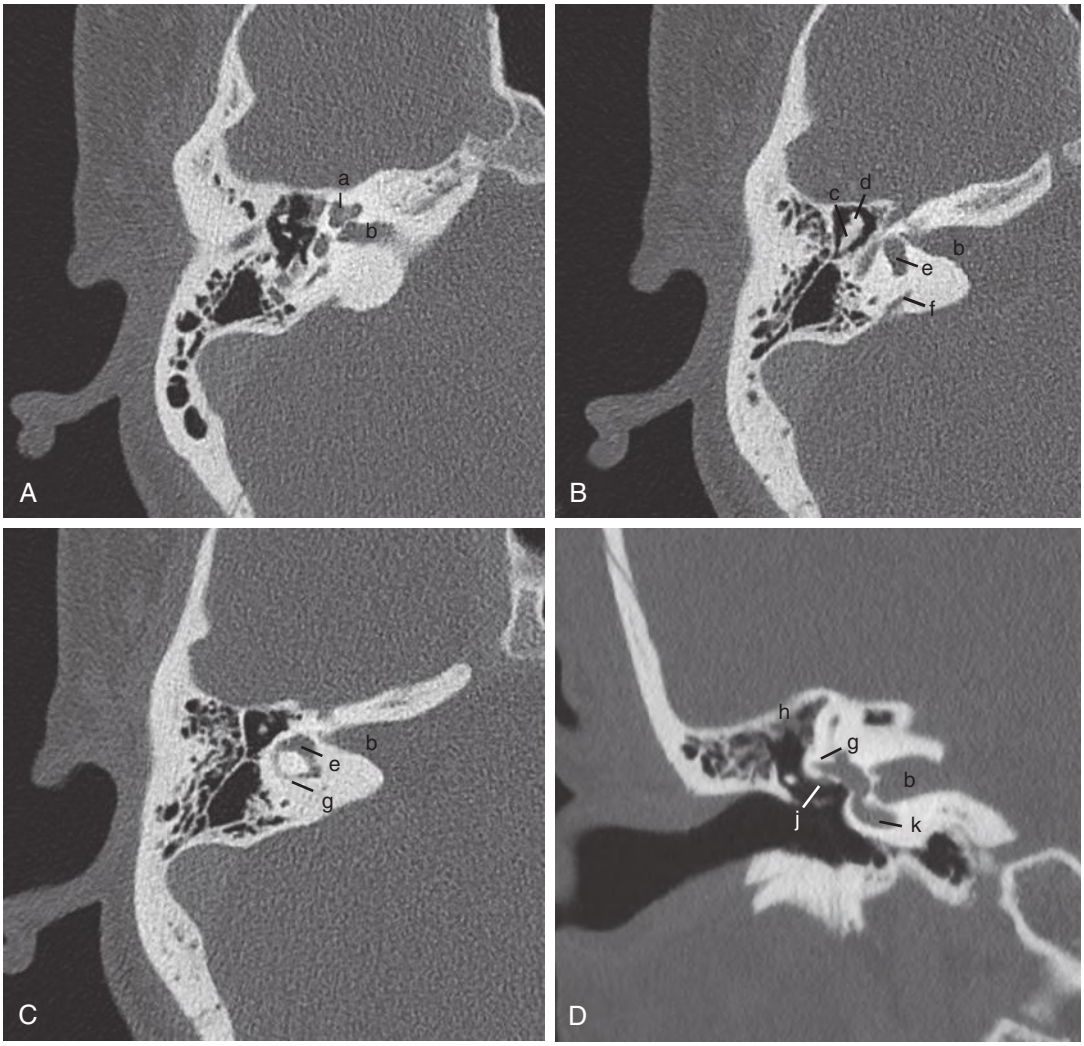

Şekil 44-5. BT'de normal temporal kemik anatomisi. **A, B, ve C,** seri kontrastsız aksiyal BT görüntüleri. **D,** Koronal kontrastsız BT görüntüsü. *a* = kohlea, *b* = internal akustik kanal, *c* = inkus gövde, *d* =malleus başı, *e* = vestibül, *f* = vestibüler aquadukt, *g* = lateral semisirküler kanal, *h* = tegmen timpani, *j* =fasiyal sinirin timpanik segmenti, *k* = kohleanın bazal dönüşü.

19. Juguler foramende görülen neoplaziler nelerdir?

Juguler foramende görülen neoplaziler: glomus tümörü, nöral tümörler (şıvannom), meningioma ve metastatik hastalıklardır. Glomus jugulare bu bölgede en sık görülen tümördür. Glolmus jugulare juguler foramenin pars vaskülaris komponentinde bulunan X. Kafa çiftinin dalı olan Arnold sinirinden gelişir. Juguler foramen bir kemik çıkıntı ile ikiye ayrılmıştır. Juguler foramenin anterior kesimi IX. Kraniyal siniri içerir ve pars nevroza olarak adlandırılır. Posterior kesimi ise internal juguler ven, X. - XI. kraniyal sinirleri içerir ve pars vaskülaris olarak adlandırılır. Glomus tümörleri büyük boyutlara ulaşırsa, juguler spuru erode ederek, permeatif oseeöz değişikliklere sebep olur (şıvannomlarda görülen düzgün osseöz skallopingin aksine). Ek olarak, bu bölgede yerleşen ve internal juguler vene bası oluşturan diğer kitlelerin tersine, glomus tümörleri genellikle direkt olarak internal juguler ven içerisine doğru büyürler. (Şekil 44-6).

20. Yetişkinlerde tek taraflı orta kulak efüzyonu durumunda hangi lezyon araştırılmalıdır?

Yetişkinlerde tek taraflı orta kulak efüzyonu, nazofaringeal karsinom için şüphe uyandırmalıdır. Nazofarinks karsinomu sıklıkla nazofarinks lateral duvarından (Rosenmüller fossa) kaynaklanır. Levator veli palatini kasının infiltrasyonu, östaki tüpü disfonksiyonuna ve seröz otitis mediaya yol açar. Nazofaringeal karsinomlar her yöne doğru infiltrasyon gösterebilir. Superiorda klivusa, sfenoid sinüse, kafa tababnına ve nöral foramenlerin osseöz komponentlerine kadar uzanabilirler.

Şekil 47-19. Lateral lomber grafide Paget hastalığı. L3 vertebrada, korpus boyut artışı ve trabeküler kalınlaşmanın eşlik ettiği, "çerçeve vertebra" görünümünü oluşturan kalınlaşmış sklerotik kortekslere dikkat ediniz.

27. Kummel hastalığı nedir?

Kummel hastalığı post-travmatik avasküler nekroza sekonder vertebral korpusun kollapsına verilen isimdir. Bu çökme gecikmelidir ve tipik olarak travmadan yaklaşık 2 hafta sonra izlenir. Görüntülemede, vertebra korpus içinde vakum fenomeni (gaz, grafide ve BT'de oldukça düşük dansiteli, MRG'de bariz hipointens olarak izlenir) ve / ya da sıvı izlenir (vücudun diğer kısımlarındaki sıvıya benzer T1A hipointens, T2A hiperintens şekilde).

28. Kemiğin Paget hastalığı nedir?

Kemiğin Paget hastalığı kemik dönüşümünün (turnover) arttığı, viral etiyolojiye sahip olduğu düşünülen ve en sık yaşlı hastalarda izlenen durumdur. Omurga tutulumu, kalınlaşmış sklerotik korteks ("çerçeve" bulgusu) ve trabeküler kalınlaşmanın eşlik ettiği vertebra boyut artışı ile karakterizedir (Şekil 47-19).

ANAHTAR NOKTALAR

- Spinal görüntülemede radyografi, BT ve MRG'ın her biri önemli rol oynar. Radyografi spinal hizalanmayı değerlendirmede ve sırt ağrısında başlangıç tetkiki olarak kullanılır. Spinal kanal ve nöral foramen stenozunu değerlendirmede en iyi modalite MRG'dir. BT travma hastalarının değerlendirilmesinde ve MRG'ın kontrendike olduğu durumlarda yararlıdır.
- *Spinal dejeneratif hastalık* geniş bir terim olup, intervertebral disk, vertebra endplato, unkovertebral eklem, faset eklem ve komşu yumuşak doku patolojilerini kapsar. Spinal dejeneratif hastalık spinal kanal ve / ya da nöral foramenlerin daralmasına yol açarak semptomatik hale gelebilir.
- Diskal bulging, protrüzyon, ekstrüzyon ve sekestrasyon intervertebral disk herniasyonunun değişik paternlerini tanımlar ve herniasyon terimin-den daha spesifiktirler.
- Parasantral disk hernisi lateral resesteki sinir köküne bası uygulayabilirken, foraminal ya da ekstraforaminal diskal bulging foramenden çıkan sinir kökünü sıkıştırabilir. Hangi seviyede hangi spinal sinirlerin lateral reseste, hangi spinal sinirlerin foramenden geçtiğini bildiğinize emin olun.
- Spinal dejeneratif hastalık omurganın en sık görülen hastalığı olmakla birlikte, konjenital anomaliler ve inflammatuar spondiloartropatiler gibi birçok başka non-travmatik spinal hastalığa da aşina olunmalıdır.

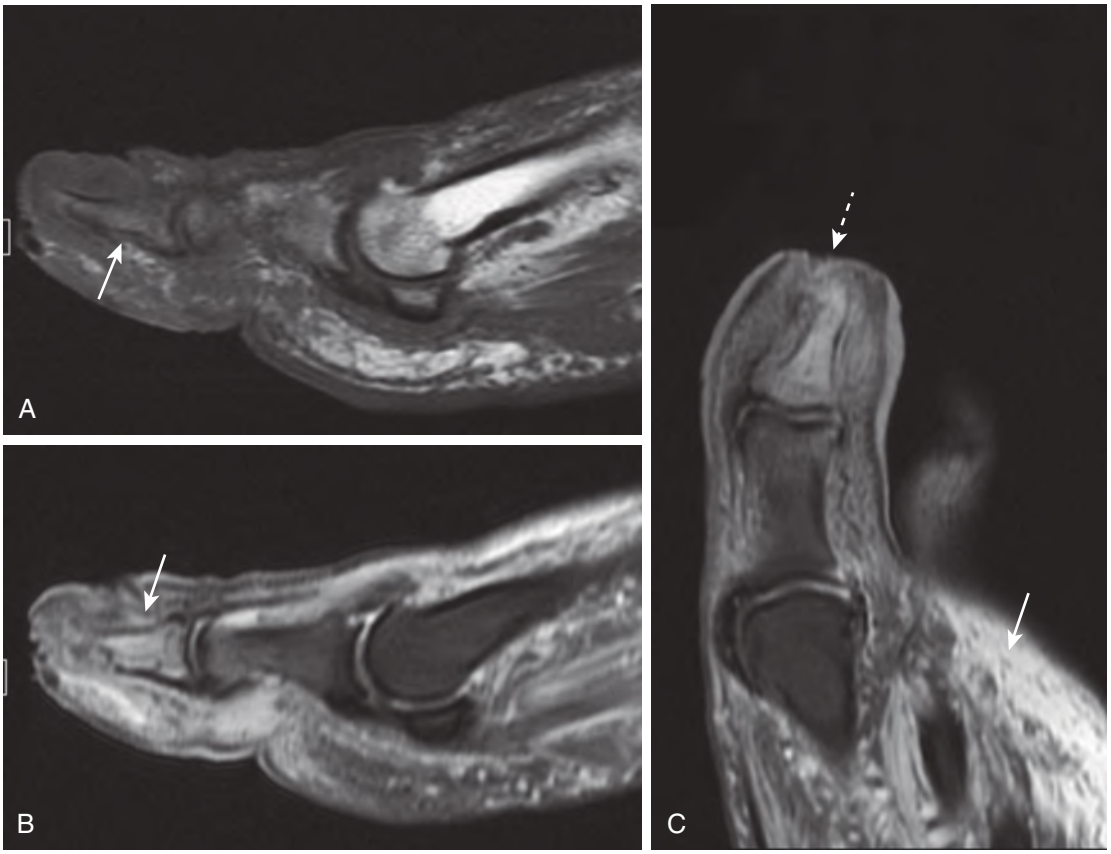

Şekil 50-2. MRG'de akut osteomyelit. **A,** Sagital T1A, B, Sagital yağ baskılı T2A ve **C,** Koronal yağ baskılı T2-A görüntülerde birinci parmak distal falanksta T1A hipointens (**A'daki** *ok*) ve T2A hiperintens (**B'deki** *ok*) karakterde kemik iliği ödemi izlenmekte. Tariflenen kemik iliği ödemi baş parmak ucundaki yumuşak doku ülseri (**C'deki** *kesik çizgili ok*) ile komşuluk göstermekte. Subkütan dokularda eşlik eden yumuşak doku ödemine dikkat ediniz (**C'deki** *ok*). İntravenöz kontrast madde verilmediği takdirde abse varlığını saptamak oldukça güç olmaktadır.

16. Osteomyelitin MRG bulguları nelerdir?

MRG'de akut osteomyelit, T2A ve STIR gibi sıvı-sensitif sekanslarda hiperintens, T1A sekanslarda hipointens karakterde kemik iliği ödemi olarak izlenir (Şekil 50-2). Direkt grafi bulguları (kortikal destrüksiyon ve periost reaksiyonu) sıklıkla MRG'de de saptanır. İntravenöz kontrast madde sonrası anormal kontrastlanma sıklıkla eşlik eder.

17. Akut osteomyelitin tanısında kemik iliği ödemi spesifik bir bulgu mudur?

Hayır. Kemik iliği ödemi travmatik yaralanma, stres reaksiyonu, post-op değişiklikler, tümör ve benzeri durumlarda da izlenebilir.

18. MRG'de akut osteomyelit tanısını doğrulamaya yardımcı durumlar nelerdir?

İlk olarak, enfeksiyon düşündüren hasta anamnezi akut osteomyelit tanısında oldukça yararlıdır. Buna ek olarak ciltte ülserasyon, sellülit, fasiit, piyomiyozit, flegmon ve abse gibi diğer enfeksiyon bulgularının eşlik etmesi, saptanan kemik iliği ödeminin akut osteomyelite sekonder geliştiğini doğrulamada önemlidir. Özellikle kemik iliği ödemi izlenen kemik segmenti ile direkt ilişkili cilt ülseri mevcutsa, osteomyelit tanısı neredeyse kesindir.

19. Kemiği etkileyen enfeksiyonlarda, enfeksiyonun yayılım yolları nelerdir?

Osteomyelit en sık olarak komşu dokulardan, özellikle de (1) komşu cilt ülserinden direkt yayılım ile oluşur; ancak (2) penetran travma, (3) cerrahi kontaminasyon ya da (4) hematojen yayılım da etiyolojiler arasındadır.

20. Akut hematojen osteomyelitte MRG'de hangi değişiklikler izlenir?

Özellikle cilt ülseri gibi akut osteomyelit tanısı koymada genellikle yardımcı olan çoğu bulgu izlenmez. Enfeksiyon sadece yamalı tarzda kemik iliği ödemi ile prezente olabilir. Bu gibi durumlarda, bilinen bakteriyemi gibi hastanın klinik bilgileri doğru tanıyı koymada hayati önem taşır. Diğer yardımcı bulgu ise poliostatik tutulumdur (multifokalite); ancak multifokal kemik iliği ödeminin enfeksiyon haricinde birçok hastalıkta da görülebileceği unutulmamalıdır.

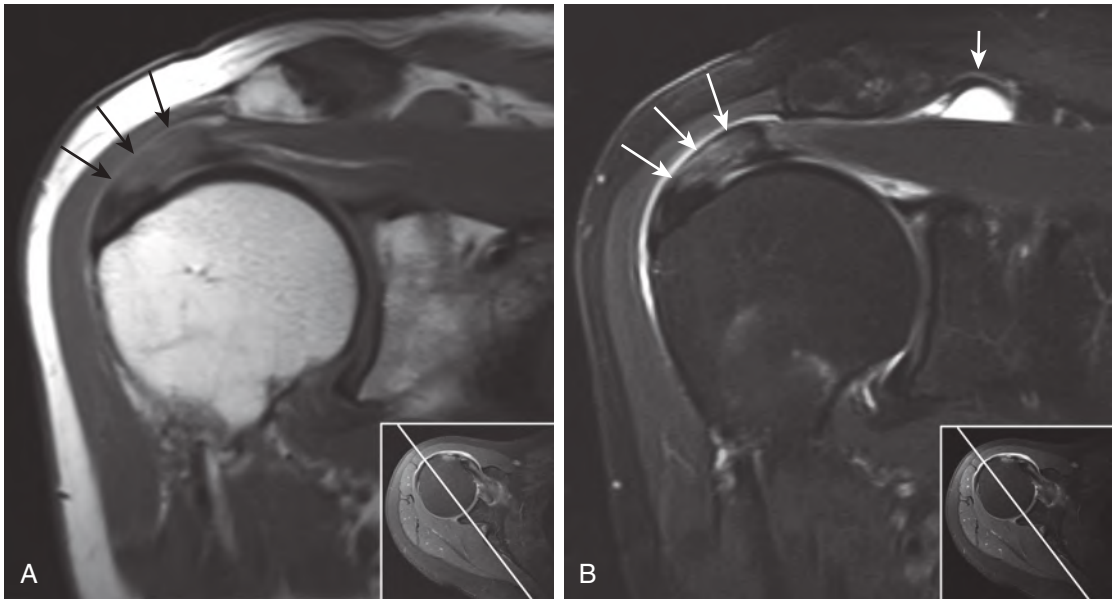

Şekil 52-2. MRG'de rotator kaf tendinopatisi. Omuz ekleminin **A,** Oblik koronal T1A ve **B,** Oblik koronal yağ baskılı T2A görüntülerinde supraspinatus tendonunda tendinozis ile uyumlu belirgin kalınlık artışı (*uzun oklar*) ve eşlik eden artmış T1A ve T2A sinyal intansite değişikleri izlenmekte. Yırtığı destekler nitelikte liflerde bütünlük kaybı ya da T2A hiperintens intratendinöz sıvı mevcut değil. Subakromial / subdeltoid bursadaki T2A hiperintens sıvı kolleksiyonuna (*kısa oklar*) dikkat ediniz.

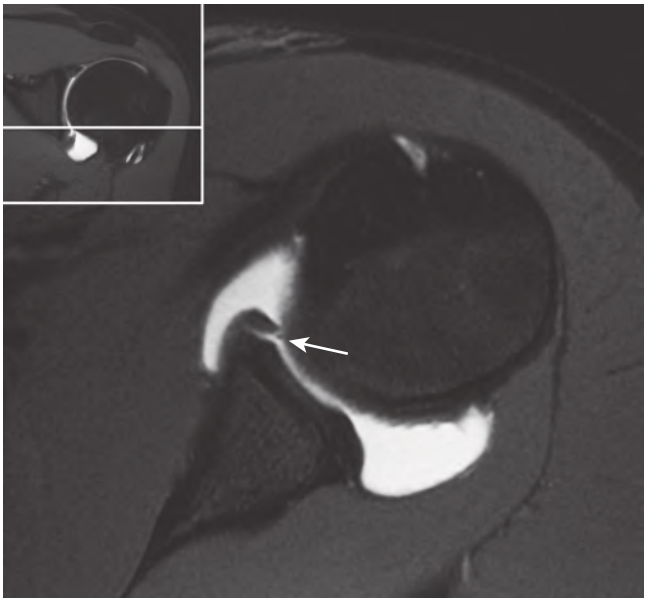

Şekil 52-3. MR artrografide labral yırtık. Aksiyel yağ baskılı T1A MR artrografi görüntülerinde yırtılmış anterior inferior labrum içerisine kontrast maddenin uzandığı (*ok*) izlenmekte. Anlamlı deplasman bulgusu eşlik etmiyor. Bu hastada önceden geçirilmiş omuz dislokasyon öyküsü ve küçük Hill-Sachs deformitesi mevcut (gösterilmemiş).

13. SLAP lezyonu nedir?

SLAP'ın açılımı **S**uperior **L**abrum **A**nterior-Posterior'dur. SLAP lezyonu superior labrumun anteriordan posteriora uzanım gösteren farklı karakterde yırtıklarını kapsar (Şekil 52-4, A). Bu tip yırtıklar, uzatılmış el üzerine düşme gibi post-travmatik karakterde ya da kolları baş seviyesinin üzerinde fırlatma hareketi yapan atletlerde tekrar eden hasara sekonder gelişebilir.

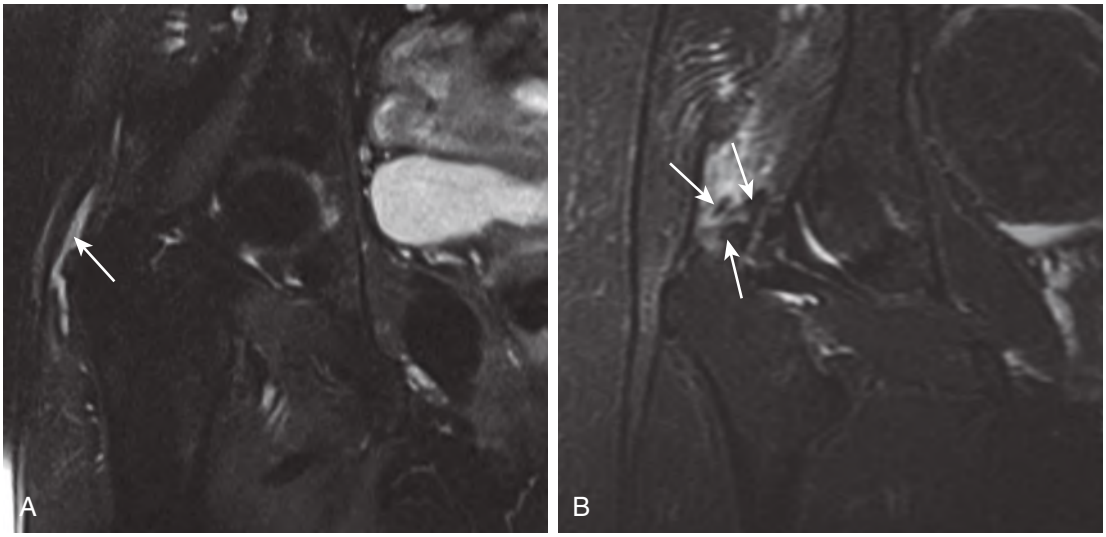

Şekil 55-7. MRG'de trokanter majör ağrı sendromu. **A,** Koronal yağ baskılı PDA görüntülerde sağ kalçada trokanter majörün konturunu takip eden, bursit ile uyumlu, hiperintens sıvı kolleksiyonu (*ok*) izlenmekte. **B,** Koronal STIR görüntülerde sağ kalçada başka bir hastada adduktor tendonlarda hipointens yırtık ve trokanter majör superior komşuluğunda eşlik eden hiperintens ödem ve sıvı izlenmekte (*oklar*).

T2 hiperintens sinyal değişikliği şeklinde izlenir (Şekil 55-7, A). Bu sıvıyı T1A sekanslarda saptamak güç olabilmektedir. Trokanter majöre tutunan kalça abdüktör tendinopatisinde (superoposterior fasete gluteus medius, anterior fasete gluteus minimus tutunur) MRG'de sinyal intansitesinde artış, parsiyel ya da tam kat yırtık, tendon liflerinde bütünlük kaybı izlenebilir (Şekil 55-7, *B*). Bursit ve tendinopati çoğunlukla beraber izlenir. Trokanterik ağrı sendromu mevcut hastalarda her zaman peritrokanterik T2A hiperintens değişiklikler mevcutken, artmış hiperintansite izlenen her hastada semptomlar görülmez; asemptomatik hastalarda hafif seviyede ve simetrik olan sinyal değişiklikleri her zaman patoloji anlamına gelmemektedir.

ANAHTAR NOKTALAR

- MRG, grafileri normal olan ve kalça fraktüründen şüphenilen hastalarda, okült fraktürlerin saptanmasında oldukça sensitif ve spesifik olduğu ve yumuşak doku yaralanmaları gibi diğer eşlik edebilecek kalça patolojilerini saptamada BT'den daha sensitif olduğu için, tercih edilmesi gereken görüntüleme modalitesidir.
- MRG okült femoral boyun ve proksimal femoral stres fraktürlerinin erken tanısında oldukça önemli role sahiptir; tanı ve tedavide gecikme daha invaziv tedaviler gerektirecek komplikasyonların gelişmesine yol açmaktadır.
- Femur baş ve boyun bölgesinde izlenen kemik iliği ödemi çok farklı hastalıklarda görülebilen non-spesifik bir bulgu olup, spesifik patern, dağılım ve ödemin şeklinin detaylı değerlendirilmesi ayırıcı tanıların daraltılmasına olanak sağlayabilir.
- Erken evre AVN ve KGO, MRG'de benzer şekilde görülebilse de, uygun klinik varlığında ayırıcı tanılar arasına KGO'nun eklenmesi, ciddi komplikasyonların gelişebileceği hatalı tedavi uygulamalarına engel olmak için oldukça önemlidir.
- Trokanterik ağrı sendromu bulunan hastalarda her zaman peritrokanterik T2A hiperintens sinyal değişiklikleri izlenirken, bazı durumlarda asemptomatik hastalarda bilateral, simetrik karakterde, patolojik olmayan, minimal peritrokanterik sıvı saptanabilir.

KAYNAKLAR

LeBlanc KE, Muncie HL Jr, LeBlanc LL. Hip fracture: diagnosis, treatment, and secondary prevention. Am Fam Physician. 2014;89(12):945-951.

Magerkurth O, Jacobson JA, Girish G, et al. Paralabral cysts in the hip joint: findings at MR arthrography. Skeletal Radiol. 2012;41(10):1279-1285.

DuBois DF, Omar IM. MR imaging of the hip: normal anatomic variants and imaging pitfalls. Magn Reson Imaging Clin N Am. 2010;18(4):663-674.

Helms CA, Major NM, Anderson MW, et al. Musculoskeletal MRI. 2nd ed. Philadelphia: Saunders Elsevier; 2009.

Sankey RA, Turner J, Lee J, et al. The use of MRI to detect occult fractures of the proximal femur: a study of 102 consecutive cases over a ten-year period. J Bone Joint Surg Br. 2009;91(8):1064-1068.

Blankenbaker DG, Ullrick SR, Davis KW, et al. Correlation of MRI findings with clinical findings of trochanteric pain syndrome. Skeletal Radiol. 2008;37(10):903-909.

Tannast M, Siebenrock KA, Anderson SE. Femoroacetabular impingement: radiographic diagnosis—what the radiologist should know. AJR Am J Roentgenol. 2007;188(6):1540-1552.

Tablo 58-1. Embryonik Boyuta Göre Düzenlenmiş Bradikardi Eşik Değerleri

BAŞ-POPO UZUNLUĞU (MM)	BRADİKARDİ (DAKİKA ATIM)
<5	<80
5-9	<100
10-15	<110

Şekil 58-3. USG'de nukkal translusensi (*NT*). 11 haftalık fetüsün transabdominal pelvik US görüntüsü, fetüsün nötral pozisyonda midsagittal planda olduğu ve 1.3 mm olan normal NT ölçümünü göstermektedir.

fetal kromozom anomali riskinin belirlenmesinde kullanılır. NT ölçümü için, sagittal nukkal kalınlığın fetal boynun nötral pozisyonda en doğru ölçümünü sağlayacak, sıkı kılavuzlar bulunur (Şekil 58-3). 11-14. gebelik haftalarında 3 mm ve üzerindeki NT ölçümü anormaldir.

9. İkiz gebeliklerin birinci trimester USG özellikleri tanımlayınız.

Multigestasyonel gebellikler iki ya da daha fazla ayrı ovumun fertilizasyonu (dizigotik veya fraternal) veya fertilize ovumun bölünmesi (monozigotik veya aynı) sonucu oluşur. Dizigotik ikizler kendilerine ait amnion, koryon ve yolk keselerine sahip olduklarından dikoryonik diamniyotik olarak tanımlanır (DC/DA). Monozigotik ikizlerin koryonisite ve amniyositeleri ne zaman bölündüklerine göre değişir; DC/DA (bölünme postkonsepsiyon ilk 3 gün içinde olursa), monokoryonik diamniotik (MC/DA) (bölünme 4 - 8. günler arasında), monokoryonik monoamniotik (bölünme 8. günden sonra olursa). Amniyosite ve koryonisite birinci trimesterde en kolay belirlenebildiği zaman 6 ila 9. haftalardadır. DC/DA ikiz gebeliğin birinci trimester USG bulguları; her biri kendi ekojenik koryonuna ve kendi embriyo, yolk kesesine sahip iki ayrı gebelik kesesinin görülmesidir. Birinci trimester sonları ve ikinci trimesterde üçgen şekilli bir plasental doku uzanımının plasental yüzden köken aldığı ve ikizler arası memranda incelerek seyrettiği görülebilir. Bu, koryonik pik ya da "lambda" bulgusu olarak adlandırılır (Şekil 58-4). MC/DA ikizlerde daha ince bir ayırıcı membran görülür ve kendi amnionlarına sahip ancak koryonları ortak iki embriyo görülür. Tipik olarak iki yolk kesesi vardır. MC/MA ikizlerde ayırıcı membran yoktur; her iki embriyo tek koryon ve tek amnion içerisindedir ve tek yolk kesesi bulunabilir.

10. Birinci trimesterdeki vajinal kanamanın yedi nedenini listeleyiniz.

- İmplantasyon kanaması
- Subkoryonik hemoraji
- Embriyonik gebelik/embriyo içermeyen ovum
- Embriyonik kayıp
- Spontan abortus
- Ektopik gebelik
- Mol gebeliği

11. Pozitif serum β-hCG düzeyi ve USG'da boş uterus görülmesinin muhtemel üç nedenini belirtiniz.

- Erken intrauterin gebelik (<5.hf)
- Komplet spontan abortus
- Ektopik gebelik

12. Erken gebelik komplikasyonlarının altı tipini belirtiniz ve USG görünümlerini tarifleyiniz.

Cevap için Tablo 58-2 ve Şekil 58-5'e bkz.

Drew A. Torigian, MD, MA, FSAR • Parvati Ramchandani, MD, FACR, FSAR

DÖRDÜNCÜ BASKI

RADYOLOJİNİN SIRLARI

ve Daha Fazlası

Radyoloji asistanlığınızda, sınavlarda ve klinik pratikte başarı için ihtiyacınız olan cevaplara ulaşın. 30 yıldır kabul gören Radyolojinin Sırları ve Daha Fazlası Serisi sağlık sisteminin tüm alanlarında öğrencileri ve doktorları hızlı tekrar ve sınava hazırlanmada özet, hedefe yönelik ve ilgi çekici bilgilerle desteklemektedir. *Radyolojinin Sırları ve Daha Fazlası, Dördüncü Baskı,* listeler ve tablolar da içeren popüler soru ve cevap formatında samimi bir dille yazılmış olup tekrarı ve çalışmayı kolay, eğlenceli ve hızlı hale getirmektedir.

- **Tamamıyla renkli genişletilmiş baskı görsel algıya dayanan bu alanda anlamayı kolaylaştırmaktadır.**
- **Geniş çaplı kabul görmüş Pensilvanya Üniversitesi'nden uzman yazar takımı ve en popüler radyoloji programlarının dünyaca tanınan katılımcıları tarafından eksiksiz güncellemeler yapılmıştır.**
- **En popüler 100 sır ve anahtar nokta kutucukları klinik pratikte ve sınavlarda başarı için mutlaka bilmeniz gereken sırlara göz atmanızı sağlamaktadır.**
- **Kitabın formatı özet, okunması kolay, ilgi çekici ve oldukça etkili olduğundan size çalışma süresince getirisi maksimum olacaktır.**
- **Daha büyük sayfa boyutları radyolojide başarı için gerekli görsel detayı sağlamaktadır. Hızlı tekrar ve referans kitabı olarak hala daha taşınması oldukça kolaydır.**

Orjinali "**Radiology Secrets Plus, Fourth Edition**" olarak yayınlanan bu kitabın Türkçe çevirisi Elsevier sözleşmesi altında yayınlanmaktadır

ELSEVIER

ISBN 978-975-277-784-2

9 789752 777842