Radyoloji

Yeni Akıl Notları

YAN DAL – YETERLİK – UZMANLIK SINAVLARINA HAZIRLIK

Editör:
Uzm. Dr. Evrim ÖZMEN

- ✓ Radyoloji Temel Kitap ve Literatür **Özetleri**
- ✓ Meslek İçi Sınavlarda **Başarınızı Arttıracak Hap Bilgiler**
- ✓ Sadece Sınavlara Yönelik **İpuçları ve Tavsiyeler**
- ✓ Bilgiye Kolay Ulaşmanızı Sağlayan **Pratik Konu Anlatımı**
- ✓ Belli Konularda Bilinmesi Gereken **Önemli Ayrıntılar**
- ✓ Son Tekrara Uygun **Akıcı Dilde İçerik**
- ✓ Uyarılar, Önlemler ve **Nokta Bilgiler**

BİLİNMESİ GEREKENLER
ÖZETLENDİ
TEMEL KAYNAKLAR

GÜNEŞ TIP KİTABEVLERİ

Radyoloji

Yeni Akıl Notları

YAN DAL – YETERLİK – UZMANLIK SINAVLARINA HAZIRLIK

Referans Kaynaklar Sizin İçin Özetlendi !

Editör: Uzm. Dr. Evrim ÖZMEN

GÜNEŞ TIP KİTABEVLERİ

RADYOLOJİ AKIL NOTLARI

Copyright © 2014

Bu Kitabın her türlü yayın hakkı **Güneş Tıp Kitabevleri Ltd. Şti.**'ne aittir. Yazılı olarak izin alınmadan ve kaynak gösterilmeden kısmen veya tamamen kopya edilemez; fotokopi, teksir, baskı ve diğer yollarla çoğaltılamaz.

ISBN: 978-975-277-511-4

Yayıncı ve Genel Yayın Yönetmeni: Murat Yılmaz
Genel Yayın Yönetmeni Yardımcısı: Polat Yılmaz
Yayın Danışmanı ve Tıbbi Koordinatör: Dr. Ufuk Akçıl
Dizgi - Düzenleme: İhsan Ağın
Kapak Tasarımı: İhsan Ağın
Baskı: Ayrıntı Basım Yayın ve Matbaacılık Hiz. San. Tic. Ltd. Şti.
İvedik Organize Sanayi Bölgesi 28. Cad. 770 Sok. No: 105-A
Ostim/ANKARA
Telefon: (0312) 394 55 90 - 91 - 92 • Faks: (0312) 394 55 94
Sertifika No: 13987

UYARI

Medikal bilgiler sürekli değişmekte ve yenilenmektedir. Standart güvenlik uygulamaları dikkate alınmalı, yeni araştırmalar ve klinik tecrübeler ışığında tedavilerde ve ilaç uygulamalarındaki değişikliklerin gerekli olabileceği bilinmelidir. Okuyuculara ilaçlar hakkında üretici firma tarafından sağlanan ilaca ait en son ürün bilgilerini, dozaj ve uygulama şekillerini ve kontrendikasyonları kontrol etmeleri tavsiye edilir. Her hasta için en iyi tedavi şeklini ve en doğru ilaçları ve dozlarını belirlemek uygulamayı yapan hekimin sorumluluğundadır. Yayıncı ve editörler bu yayından dolayı meydana gelebilecek hastaya ve ekipmanlara ait herhangi bir zarar veya hasardan sorumlu değildir.

GENEL DAĞITIM

GÜNEŞ TIP KİTABEVLERİ

ANKARA	İSTANBUL	KARTAL ŞUBE
M. Rauf İnan Sokak No:3 06410 Sıhhiye/Ankara Tel: (0312) 431 14 85 • 435 11 91-92 Faks: (0312) 435 84 23	Gazeteciler Sitesi Sağlam Fikir Sokak No: 7/2 Esentepe/İstanbul Tel: (0212) 356 87 43 Faks: (0212) 356 87 44	Cevizli Mahallesi Denizer Cad. No: 19/C Kartal/İstanbul Tel&Faks: (0216) 546 03 47

www.guneskitabevi.com
info@guneskitabevi.com

ÖNSÖZ

Her alanda olduğu gibi radyolojide de fark ayrıntılarla yaratılır. Ancak ayrıntı deryasına daldığımızda bir anda kendimizi diğer klinik ve hatta temel tıp bilimleri ile mühendislik sularında buluyoruz. İşine hakim olma obsesyonu ile sürekli yenilenen bilgiyi yakalamak için koşuyoruz. Radyoloji alanında birçok kaynak bulunmaktadır. Ancak hiçbirimizin tüm kaynakları okuyacak yeterli zamanı olmadığına eminim. Bu kitabı hazırlamaktaki asıl amacım gerekli bilgileri özetleyerek uzmanlık, yan dal ya da yeterlik sınavları için genel radyolojiye hızlı bir bakı sağlamaktır. Terminoloji konusunda kesin ve net ortak paydalarımız olmadığından en yaygın kullanılan terimleri tercih etmeye özen gösterdim. Kitabın kolay anlaşılması için bazı çok kullanılan yabancı terimleri olduğu gibi bıraktım. Tüm iyi niyetimle hazırladığım bu kitapta olası hatalarım için siz değerli meslektaşlarımın affına sığınıyorum. Kitabı hazırlamamda bana yardımcı olan değerli arkadaşlarım Dr. Şehnaz EVRİMLER ve Dr. Deniz DELİBAŞ'a çok teşekkür ederim. Radyoloji eğitimimde emeği geçen tüm saygıdeğer hocalarıma ve uzmanlarıma teşekkürü bir borç bilirim. Ayrıca kitabın hazırlanmasında büyük emekleri olan Dr. Ufuk AKÇIL, Murat YILMAZ, Nuran KARACAN başta olmak üzere tüm GüneşTıp Kitabevleri çalışanlarına çok teşekkürler. Son olarak başta eşim Prof. Dr. Selahattin ÖZMEN olmak üzere kitabı hazırlarken bana katlanan tüm aile bireylerime tek tek teşekkür ederim.

Uzm. Dr. Evrim ÖZMEN

İÇİNDEKİLER

RADYOLOJİ FİZİĞİ 1

Dr. Evrim Özmen

Röntgen Fiziği 1
X-Işını Tüpü, X-Işını Oluşumu ve Özellikleri 2
X Işının Madde ile Etkileşimi 5
X-Işınının Kantite ve Kalitesi 7
Saçılan Radyasyon 7
Grid (Buki) 8
Görüntü Oluşumu, Film Kaset Banyo 9
Ranforsatör (Ekran) 10
Görüntünün Oluşum Evreleri 12
Radyografik Kalite 13
Film Faktörleri 13
Banyo Faktörleri 14
Geometrik Faktörler 15
Obje Faktörleri 15
Mamografi Fiziği 16
Dijital Mamografi 17
Dijital Mamografi Dedektörleri 18
Dijital Radyoloji 19
Radyasyon Sağlığı 21
Bilgisayarlı Tomografi Fiziği 26
Kontrast Maddeler 30
Manyetik Rezonans Fiziği 32
MR Aygıtı 32
MR Sinyallerinin Oluşumu 34
Relaksasyon Zamanları 36
MR'da Görüntü Oluşturma 38
MR Sekansları 38
Hızlı Görüntüleme Sekansları 40
Hızlı Görüntü Oluşturma Teknikleri 43
MR'da Görüntü Kalitesi 43
Yağ Baskılama Teknikleri 44
MR Anjiografi (MR) 45
Difüzyon Ağırlıklı Görüntüleme 46
Perfüzyon Görüntüleme 47
MR Spektroskopi 48
MR Artefaktları 49
MR Kontrast Maddeleri 51

Ultrasonografi Fiziği 54
Ultrasonografi Rezolüsyonu 57
Sonografik Görüntülemede Yeni Yöntemler 58
Ultrason Artefaktları. 59
Dopler Ultrasonografi. 60
Dopler Ultrasonografi Artefaktları 61

SOLUNUM SİSTEMİ 63

Dr. Evrim Özmen

İnceleme Yöntemleri 63
Direk Grafi Değerlendirmesi 65
Akciğer Grafisinde İşaretler 68
Elemanter Akciğer Lezyonları 71
Hava Yolu Hastalıkları 85
Pulmoner Sekestrasyon 87
Konjenital Kistik Adenomatöz Malformasyon 88
Akciğer Agenezi-Aplazisi ve Hipoplazisi 89
Bronşektazi 89
Bronşiolit 90
Astım 91
Kronik Bronşit/Amfizem 92
Hiyalen Membran Hastalığı 93
Pnömoni 94
Tüberküloz. 95
Aspergilloz. 97
Kist Hidatik 97
Akciğer Kanseri 98
Pulmoner Dolaşım Bozuklukları 102
Sarkoidoz. 104
Pnömokonyozlar 105
Plevra. 106
Mediasten 107
Diafragma 111
Göğüs Duvarı. 111

DOLAŞIM SİSTEMİ 113

Dr. Evrim Özmen

Kardiyak Değerlendirme Yöntemleri 113
Konjenital Kalp Hastalıkları. 115
Perikard Hastalıkları 119
Koroner Arterler. 120
Aort Anevrizması 120
Aort Diseksiyonu 122
Travmatik Aort Yaralanması 123
Renal Arter Stenozu 123

GASTROİNTESTİNAL SİSTEM 125

Dr. Şehnaz Evrimler, Dr. Evrim Özmen

Özofagus 127
Mide-Duodenum 132
İnce Barsak 138
Kolon. 141
Karaciğer 151
Diffüz Karaciğer Hastalıkları 152
Fokal Karaciğer Lezyonları 159
Biliyer Sistem 169
Pankreas 176
Dalak 181
Abdominal Duvar 183
Periton 184

GENİTOÜRİNER SİSTEM 191

Dr. Şehnaz Evrimler, Dr. Evrim Özmen

Üriner Sistem İnceleme Yöntemleri 191
Böbreğin Kistik Lezyonları 192
Renal Displaziler 195
Nörokutanöz Sendromlar 195
Benign Böbrek Tümörleri 196
Malign Böbrek Tümörleri 197
Parankimal Hastalıklar 198
Renal Transplantasyon 203
Toplayıcı Sistem 204
Mesane 208
Üretra 209
Adrenal Bez 209
Erkek Genital Sistemi 211
Kadın Genital Sistemi 213

SANTRAL SİNİR SİSTEMİ 219

Dr. Şehnaz Evrimler, Dr. Evrim Özmen

Travma 219
Serebrovasküler Hastalıklar 224
Vasküler Malformasyonlar 227
İnme 229
Neoplaziler 233
Posterior Fossa Tümörleri 239
İntraventriküler Tümörler 241
Gelişimsel Kitleler 244
Ekstraaksiyal Tümörler 245
Enfeksiyonlar 247

Hidrosefali 253
Dejeneratif Hastalıklar 255
Gri Cevher Hastalıkları 259

OMURGA RADYOLOJİSİ 263

Dr. Şehnaz Evrimler, Dr. Evrim Özmen

Omurga-Omurilik 263
Ekstradural Lezyonlar 264
İntradural-Ekstramedüller Lezyonlar 268
İntramedüller Lezyonlar 269
Doğumsal Lezyonlar 270

BAŞ-BOYUN RADYOLOJİSİ 273

Dr. Şehnaz Evrimler, Dr. Evrim Özmen

Temporal Kemik 273
Orbita 278
Paranazal Sinüsler 282
Nazofarenks 285
Tükrük Bezleri 285
Larenks 286
Tiroid 286
Boyun Kitleleri 288

KAS İSKELET SİSTEMİ 289

Dr. Şehnaz Evrimler, Dr. Evrim Özmen

Kemikler 289
Elementer Kemik Lezyonları 290
Travma 293
Özel Kırık Tipleri 295
Omurga 295
Displaziler 300
Enfeksiyonlar 302
Kemik Tümörleri 305
Kemik Yapan Tümörler 306
Kıkırdak Yapan Tümörler 308
Fibröz Doku Yapan Tümörler 310
Osteoklastik Tümörler 310
Kemik İliği Tümörleri 311
Tümör Benzeri Lezyonlar 312
Metabolik/Endokrin Kemik Hastalıkları 315
Kemik İliği Hastalıkları 320
Eklemler 322
İnflamatuar Artritler 324
Metabolik Artritler 326
Osteoartropatiler 328
MR İnceleme 330

MEME RADYOLOJİSİ 333

Dr. Şehnaz Evrimler, Dr. Evrim Özmen

Mamografi 333
Meme Ultrasonografi 339
Meme MR 339
Benign Meme Hastalıkları 341
Malign Meme Hastalıkları 343
Erkek Memesi Hastalıkları 345

PEDİATRİK RADYOLOJİ 345

Dr. Evrim Özmen

Santral Sinir Sistemi 347
Doğumsal Anomaliler 349
Nörokutanöz Sendromlar 352
Nörodejeneratif Hastalıklar 353
Pediatrik Santral Sinir Sistemi Tümörleri 357
Solunum Sistemi 359
Gastrointestinal Sistem 363
Orta Barsak Anomalileri 366
Son Barsak Anomalileri 367
Çocuklarda Akut Batın 368
Karaciğer Kitleleri 368
Genitoüriner Sistem 369
Böbrek Kitleleri 371
Mesane 372
Genital Sistem 372
Kas İskelet Sistemi 373

GİRİŞİMSEL RADYOLOJİ 379

Dr. Evrim Özmen

Görüntüleme Eşliğinde İğne Biyopsisi 379
Perkütan Abse Drenajı 380
Radyofrekans Ablasyon (RFA) Tedavisi 381
Perkütan Kolesistostomi 382
Perkütan Nefrostomi 382
Vertebroplasti 383
Karotise Yönelik Yapılan Girişimsel İşlemler 383
Santral Venöz Kateterizasyon 386
Vena Kava Filtreleri 387
Embolizasyon 388

KAYNAKLAR 389

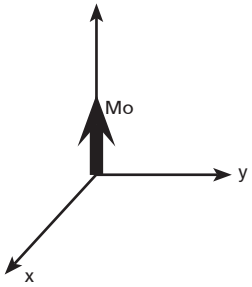

Şekil 7 • Protonların net manyetizasyonu

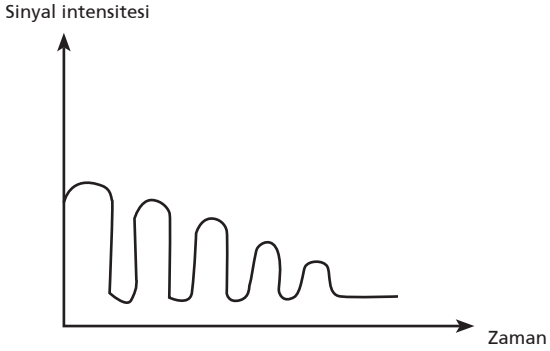

Şekil 8 • **"**Free induction decay"

- Azalarak değişen bu manyetizasyon alıcı sargılar tarafından algılanır ve alternatif akıma dönüştürülür.
- Önce transfers manyetizasyon sıfırlanır daha sonra longitudinal manyetizasyon geri kazanılır.
- MR' da her zaman transvers düzlemdeki manyetizasyon ölçülür, longitudinal düzlemden ölçüm yapılamaz.

RF Pulsu Verilince 2 Etki Olur;

- Protonlar antiparalel konuma geçer ve longitudinal manyetizasyon azalır.
- Protonlar faz içi konuma geçer, yani yönleri aynı olur.

SONOGRAFİK GÖRÜNTÜLEMEDE YENİ YÖNTEMLER

Birleşik (Compound) Görüntüleme

- Ses dalgalarının farklı açılardan yollanması ile aynı doku farklı açılardan görüntülenmiş olur.
- Elde edilen bu görüntüler birleştirilerek tek bir görüntü elde edilir.
- Daha uzun sürede görüntü elde edilir.
- Çerçeve hızı düşüktür.
- Gürültü ve artefaktlar daha azdır.
- Kontrast ve kenar keskinliği yüksektir.
- Akustik güçlenme ve gölgelenme artefaktları azalır.

Harmonik Görüntüleme

- Proba gelen ilk eko yerine alınan ikinci ekoyu görüntüye dönüştürme ilkesine dayanan yöntemdir.
- Birinci ekonun taşıdığı artefaktların görüntüyü olumsuz etkilemesi azaltılmış olur.
- Bununla birlikte ikinci ekonun şiddeti düşük olduğundan derin dokulardan pek sinyal alınamaz.
- Sinyal-gürültü oranı artar ve saçılma azalır. Yani kontrast rezolüsyonu ve uzaysal rezolüsyon özellikle yüzeye yakın kesimlerde artar.

Panaromik Görüntüleme

- Bu yöntemde probun geniş bir alanda seri hareketi sırasında cihaz elde ettiği görüntüleri kaydeder ve bu görüntüleri birleştirilmiş tek bir görüntüye dönüştürür.
- Özellikle vasküler traseleri görüntülemede kullanılır.

Kromatik Görüntüleme

- Ekrandaki görüntünün gri renkten farklı bir renge ait tonlarda seçilmesidir.
- Bu görüntülemenin amacı kenar keskinliğini ya da görsel algıyı arttırmaktır.

Elastografi

- Sesin yaptığı basınca karşı dokunun gösterdiği direncin saptanması ve direnç sonucu oluşan volüm değişikliklerinin sayısal verilere dönüştürülmesiyle görüntü oluşturulması ilkesine dayanır.

Segmentler

Sağ Akciğer (10 segment)

- ÜST LOB: Apikal / Anterior / Posterior (3)
- ORTA LOB: Medial / Lateral (2)
- ALT LOB: Superior / Anterobazal / Posterobazal / Mediobazal / Laterobazal (5)

Sol Akciğer (8 segment)

- ÜST LOB: Apikoposterior / Anterior / Superior linguler / İnferior linguler (4)
- ALT LOB: Superior/Anterobazal/Posterobazal/Laterobazal (4)

!

- Sol lobda sağ lobdan farklı olarak mediobazal segment yoktur.
- Sol lobda apikal ve posterior segment yerine apikoposterior segment vardır.

Anatomik Varyasyonlar

- Azigos lobu ve fissürü: Sağ üst lob iç kesimdedir.
- Superior aksesuar lob: Bilateral alt lob superior segmentlerinin fissürle ayrılmasıyla oluşur.
- İnferior aksesuar lob: Sağ alt lob medial segmentin fissürle ayrılması sonucu görülür.

Hiluslar

- Hilusları üst lob veni ve arterleri ile alt lob arterleri oluşturur.
- %90 sol hilus daha yukarıdadır.
- %10 eşittir.
- Alt lob arterleri üsttekilerden daha geniştir ancak ana alt lob arterleri 15 mm'nin altında olmamalıdır.

!

Sağ hilus sol hilustan daha yukarıda olamaz.

Plevra

- 0,2-0,4 mm kalınlıktadır (BT'de görülmez).
- Oblik (major) fissürleri ile horizontal (minör) fissürü oluşturur.

Major Fissürler

- Her iki akciğerde üst ve alt lobları birbirinden ayırır.
- PA Akciğer grafisinde görülmez.
- Yan grafide görülür.
- T4 vertebradan başlayıp diafragma ön ucuna kadar uzanır.

Alveoler Örnek Nedenleri

- Pnömonik konsolidasyon (en sık)
- Akciğer ödemi
  - Yaygın alveoler örneğin en sık nedenidir.
  - Yarasa kanadı şeklinde görülür
- Erişkin respiratuvar distres sendromu (ARDS)
- Yenidoğan respiratuvar distres sendromu (YRDS)
- Pulmoner hemoraji
- Eozinofilik pnömoni
  - Ters kelebek şeklinde görülür
- Sarkoidoz
- Tüberküloz (endobronşial yayılımı alveoler örnek yapar)
- Mantar enfeksiyonu
  - Vücut direnci çok düşükse alveoler patern görülür, değilse interstisyel patern oluşur.
- Bronkoalveoler karsinom
- Lenfoma
- Alveoler proteinozis

!

Bronkovasküler işaretler seçilebiliyorsa → Buzlu cam alanı denir.
Bronkovasküler işaretler seçilemiyorsa → Konsolidasyon adını alır.

İnterstisyel Örnek

- Lezyonlar keskin kenarlıdır.
- Birleşme eğilimi yoktur.
- Yavaş progresyon gösterir.
- Röntgen görünümleri:
  - Retiküler,
  - Nodüler,
  - Retikülonodüler veya
  - Çizgisel olabilir.
- İnterstisyel nodüller alveoller nodülün tersine;
  - Homojendir.
  - Benzer boyutlu yani uniformdur.
  - Keskin kenarlıdır.

!

Periferal interstisyel tutulumun tipik örneği kerley çizgileridir.

- Kerley A-B-C interlobuler septaların (periferal interstisyumun) kalınlaşmasıdır (Şekil 2).
- Kerley A çizgileri:
  - Hilusa doğru açılanırlar.

Mozaik Perfüzyon

- Akciğer parankim alanında düşük dansiteli (siyah) ve yüksek dansiteli (beyaz) alanlar birlikte görülür.
- Siyah akciğer alanı ile beyaz alandaki damar çapları eşit ise beyaz alan anormaldir;
  - İnterstisyel hastalık
  - Alveoler hastalıklar (pnömoniler, alveoler hemoraji, akciğer ödemi vs..)
- Siyah alandaki damar çapları beyaz alandakilerden daha küçük ise siyah alan anormaldir ve bu durumda ekspiryumda alınan BT kesitleri ile ayırıcı tanıya gidilebilir:
  - Ekspiryum görüntülerinde fark artarsa Astım/Bronşit/Kistik fibrozis/Kronik obstrüktif akciğer hastalığı gibi küçük hava yolu hastalıları düşünülür.
  - Ekspiryum görüntülerinde fark yoksa pulmoner tromboemboli düşünülür.

Siyah alan ile beyaz alandaki damar çapı eşit ise beyaz alan patolojik kabul edilir	• İnterstisyel hastalıklar • Alveolar hastalıklar (pnömoniler, alveolar hemoraji, akciğer ödemi vs.)
Siyah alandaki damar çapları beyaz alandakilerden daha küçük ise siyah alan patalojik kabul edilir	• Ekspiryumda fark yok ise pulmoner tromboemboli düşünülür • Ekspiryumda fark daha belirgin hale geliyorsa Astım, KOAH Bronşiolit veya Kistik fibrozis düşünülür

Yapısal Distorsiyon ve Traksiyon Bronşektazisi:

- İdiopatik pulmoner fibroziste (en sık),
- İnterstisyel pnömonide,
- Sarkoidozda görülür.

Konglomere Kitleler

- Son dönem sarkoidozda (en sık),
- Radyasyon fibrozisinde,
- Komplike silikozda (progresif masif fibroziste) görülür.

Soliter Pulmoner Nodül

Tanım

- Soliter
- İntraparankimal
- Yuvarlak veya oval
- 3 cm'den küçük nodüllerdir.

KRONİK BRONŞİT/AMFİZEM

Kronik Bronşit

- %50'sinde akciğer grafisi normaldir.
- %50'sinde bronş-damar görünümlerinde artış (kirli akciğer) vardır.
- Ayrıca perihiler alanda duvarı kalınlaşmış bronşlara ait tren rayı görünümleri ve sınırları belirsiz nodüller de görülebilir.
- Amfizem birlikteliği varsa havalanma fazlalığı olabilir.

Amfizem

- Terminal bronşiollerin distalindeki hava yollarında duvar harabiyeti ile birlikte olan kalıcı genişlemelerdir.
- Fibrozis yoktur.

Amfizem Tipleri

- Sentrilobüler Amfizem:
  - En sık görülen amfizem tipidir.
  - Proksimal respiratuvar bronşiol düzeyinde tutulum vardır.
  - Sigara ile ilişkilidir.
  - Üst lob tutulumu belirgindir.
- Panlobuler Amfizem (Panasiner Amfizem):
  - Tüm asinus diffüz olarak tutulur.
  - Alfa-1 antitiripsin eksikliğinde bu tip amfizem görülür.
  - Alt lob tutulumu belirgindir.
- Paraseptal Amfizem:
  - Asinüsün periferindeki alveol kanalları ve keseleri düzeyinde tutulum vardır.
  - Fissür ve plevraya yakın kesimler tutulur.
  - Üst lobda plevraya komşu tutulum tipiktir.
- Paraskatrisyel amfizem (Skatrisyel amfizem):
  - Asinüsle ilişkisi yoktur.
  - Fibrotik/skatrisyel değişikliklere komşu alanlarda görülür.

!

- Çek-valv tipi havalanma artışının;
  - Yenidoğanda en sık nedeni → konjenital lobar amfizemdir.
  - Çocukta en sık nedeni → yabancı cisim aspirasyonudur, ikinci sık nedeni ise endobronşial tüberkülozdur.
  - Yetişkinde en sık nedeni ise → bronş karsinomudur.

Amfizemin Röntgen Bulguları

- Diafragma hareketlerinde azalma
- Hiler damarlarda genişleme, periferal damarlarda daralma
- Genişlemiş retrosternal alan (>2,5 cm)
- Kalp boyutunun solunumla paradoksik değişmesi

En sık görülen benign akciğer tümörü → karsinoid tümördür.

- Arteriovenöz Malformasyon:
  - Genelde multipl olur ve alt loblarda görülür.
  - Besleyen arteri ve drene eden veni vardır.
  - Besleyen arter çap >3 mm ise koyil ile embolizasyon yapılır.
- Hamartom:
  - Kıkırdak, yağ, kas ve bağ dokusu içerir.
  - %90 periferik yerleşimlidirler.
  - Patlamış mısır tarzında kalsifikasyon görülmesi patognomonik olsa da bu bulgu olguların yalnızca %15'inde görülür.
- Papillom:
  - Bronşlarda, trakea ve larinkste görülebilir.

Metastatik Akciğer Tümörleri

- Metastazlar en sık alt zonlarda ve periferde yerleşir.
- Kavitasyon skuamoz hücreli tümörlerde görülür.
- Metastazlar bronş obstrüksiyonu yapmazlar!
- Metastazda hiler/mediastinal lenf nodu tutulumu ve plevral/perikardial efüzyon geç bulgulardır.
- Metastazlarda pulmoner osteoartropati nadirdir (osteosarkom metastazı hariç).

Soliter Pulmoner Nodül Şeklinde Metastaz Yapan Tümörler

- Rektosigmoid karsinomlar
- Osteosarkom
- Renal hücreli karsinom
- Melanom

Tenis Topu Metastazı Yapan Tümörler

- Renal hücreli karsinom
- Seminom
- Koryokarsinom
- Osteosarkom

Lenfanjitik Metastaz Yapan Tümörler

- Bronş karsinomu
- Meme kanseri
- Mide kanseri
- Pankreas kanseri

Kalsifiye Metastaz Yapan Tümörler

- Tiroid karsinomu
- Overin papiller kist adenokarsinomu
- Bazı bronkojenik tümörler
- Osteosarkom
- Kondrosarkom

2. Nöroenterik kist

- Özofagus komşuluğunda oval/yuvarlak sıvı dansitesinde kitle
- Vertebra anomalisi sık görülür.

3. Bochdalek hernisi

- Bochdalek hernisi → en sık görülen konjenital diafragma hernisidir.
- %25 oranında konjenital anomaliler eşlik eder.

4. Akalazya

5. Vertebra Kitleleri

Mediastinit

Akut Mediastinit

- Özofagus perforasyonu sonucu gelişir.
- Spontan perforasyon → Boerhaave sendromunda görülür.
- Mortalite oranı oldukça yüksektir.
- Radyolojik bulgular:
  - Mediastinal genişleme
  - Pnömomediastinum
  - Lokalize sıvı koleksiyonu
  - Abse formasyonları

Kronik Mediastinit

- Histoplazmozis, tüberküloz, radyoterapi, idiyopatik fibrozise bağlı olarak gelişebilir.
- Bilateral asimetrik mediastinal genişleme görülür.

!

Aortopulmoner penceredeki anatomik oluşumlar;
- Lenf nodu
- Ligamentum arteriyozum
- Nervus rekürrens

!

Retrokrural alanda görülen herhangi bir lenf nodunun çapı 6 mm'i geçmemelidir.

> **!** Anevrizma duvarında fokal genişleme (anevrizma memesi) rüptür olacağının habercisidir.

- Anevrizmanın en sık nedeni aterosklerozdur.
- Aort anevrizması; aterosklerotik, mikotik, fibrilopatilerle ilişkili tip, vasküllitlerle ilişkili tip ve posttravmatik (psödoanevrizma) tip olarak sınıflandırılabilirler.
- Aterosklerotik ve fibrilopatilerle ilişkili tipler genelde fuziform iken, mikotik tip ve posttravmatik tip sakküler formdadır.
- Gaz varlığı nadir görülmekle birlikte mikotik anevrizma için oldukça spesifiktir.
- Fibrilopatilerle (Marfan, Ehler Danlos sendromları) birlikte görülen anevrizmalarda arkusun tutulmaması tipiktir ve genelde çıkan aorta tutulur.
- Torasik anevrizmalar abdominal anevrizmalardan daha hızlı büyür ve yakın takip gerektirir.
- Psödoanevrizmalar boyutlarına bakılmaksızın tedavi edilmelidir.
- Rüptür olduğunda, periaortik yüksek dansiteli efüzyon ve aort etrafındaki yağlı dokuda çizgilenmeler görülür.

> **!** Anevrizma–diseksiyon ayırımında; anevrizmada kalsifikasyon damar dışında iken diseksiyonda kalsifik intima santrale yer değiştirir.

Greft Komplikasyonları

- Tromboz
- Greftin bükülmesi
- Enfeksiyon/psödoanevrizma
- Kolon nekrozu
- Kaçak (endoleak)
- Hematom
- Distale emboli migrasyonu

Greftte Kaçak (Endoleak) Sınıflaması

- **Tip 1 Endoleak:** Greftin alt ve üst uçlarından anevrizmaya kontrast sızması
- **Tip 2 Endoleak:** Anevrizmadan köken alan vasküler yapılarla anevrizmanın retrograt dolumu
- **Tip 3 Endoleak:** Greftteki yırtığa bağlı veya çok segmentli ise segmentler arası kontrast kaçağı olması
- **Tip 4 Endoleak:** Greftteki mikroskopik porlardan kontrast sızması
- **Tip 5 Endoleak:** Sebebi bilinmeyen kaçaklar.

- Peristaltik dalga sayısı azalmıştır.
- Hastalarda solid gıdalara karşı disfaji görülür.

Skleroderma

- Peristaltizim azalmıştır.
- Tutulan segmentlerde atoniye bağlı dilatasyon ve staz vardır.
- Kardiyoözofageal sfinkter açık olup reflü görülebilir.
- Sliding tip herni gelişebilir.

Plummer Winson Sendromu

- Servikal özofagusun anterior duvarında web vardır.
- Demir eksikliği anemisi görülür.
- Glossit vardır.
- Skuamoz hücreli kanser gelişme riski artmıştır.
- Ayırıcı tanısı:
  - Schahtzki halkası (Gastroözofageal bileşkede reflüye sekonder gelişir)
  - Krikoakalazya
  - Peptik striktür
  - Malignite

MİDE-DUODENUM

Helicobacter Pylori'nin Neden Olduğu Hastalıklar

- Gastrit
- Duodenit
- Peptik ülser
- Adenokarsinom
- Maltoma

Gastrit

- Temel üst GİS pasaj grafisi bulguları;
  - Kalınlaşmış mukozal kıvrımlar (Fundusta >10 mm , Antrumda >5 mm)
  - Erozyon:
    - Baryum takıntısı şeklinde görülür.
    - Muskularis mukoza tabakasını geçmez.
    - Skarsız iyileşir.
- Bilgisayarlı tomografide (BT) gastrit, duvar kalınlaşması şeklinde görülür.

> **!** Erozyon submukozaya geçmez, ülser submukozayı aşar.

- **Zollinger Ellison Sendromu:**
- MEN-I'de görülür.
- Gastrinomaya sekonder oluşur.

Alveolar Ekinokokkus: (E. multilokülaris)

- Solid, heterojen, düzensiz ve silik sınırlıdır.
- Nodüler- infiltratiftir.
- Punktat/distrofik kalsifikasyon
- Safra yolu dilatasyonu
- Hiler tutulum

} Olguların yarısından fazlasında görülür

- Fibröz komponente sekonder hacim kaybı bulguları görülebilir.

Gharbi Sınıflandırması:

- **Tip 1:** Basit kist
- **Tip 2:** Parisyel/komplet membran ayrılması
- **Tip 3:** Multiseptalı kist
- **Tip 4:** Heterojen kist (solid komponent vardır)
- **Tip 5:** Kalsifiye duvar

Kist Hidatik Komplikasyonları:

- Peritoneal/plevral/perikardiyal boşluğa rüptür
- Obstruktif sarılık (safra yollarına fistülize olmasıyla veya/ekstrinsik-intrinsik obstruksiyon oluşturarak)
- Süperenfeksiyon
- Anaflaksi, şok

Abse

Piyojenik Abse	Amebik Abse
Etken: E. coli, streptokok,anaerob	Etken: Entamobea. histolytica
Santral yerleşimli (sağ lob)	Periferal yerleşimli (sağ lob)
Genelde kümelenmiş- multipl	Genelde tek
Gaz içerebilir	Superenfeksiyon olmadığı müddetçe gaz içermez
Tedavi: perkütanöz drenaj	Tedavi:metronidazol, tedaviye yanıt yoksa drenaj
Ektrahepatik bulgular yoktur	Ekstrahepatik bulgular sık görülür (Plevral effüzyon, perihepatik sıvı)

! Amebik absenin en önemli farkı karaciğer dışına da uzanım gösterebilmesidir.

Piyojenik Apse

- Periferal kontrastlanan hipodens lezyon şeklinde görülür.
- Çift hedef işareti: kontrastlanan duvar + etrafında hipodens ödem
- İleri dönemde santrali nekroze olur.

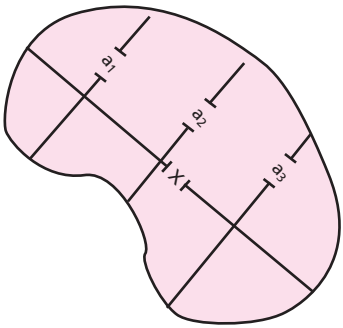

$$a=\frac{a_1+a_2+a_3}{3}$$

Splenik indeks = a+x
Normal değeri = 120-480

Splenik indeks

- Aksesuar dalağı en iyi gösteren yöntem → sintigrafidir.
- Sülfür kolloid; retiküloendotelyal sistem hücrelerince tutulur.
- Tc 99m ile işaretli denatüre eritrositler ile dalağın fonksiyonel incelemesi yapılır.

Splenomegali Kriterleri

- Uzun aksı > 14 cm
- Ön kenarının ön aksiller çizgiyi geçmesi
- Alt kenarın sol böbrek alt kutpunu geçmesi
- Alt kenarın karaciğerin alt kenarını geçmesi

Gamma-Gandy Cisimcikleri

- Küçük siderotik nodüllerdir.
- En sık portal hipertansiyonda görülür.
- Ayrıca splenik ven trombozu, hemolitik anemi, sekonder hemokromatozis ve kan transfüzyonunda da görülür.
- BT'de izlenemez.
- MR'da tüm sekanslarda 1 cm'den küçük hipointens odaklar şeklinde görülür.

Polispleni

- Kardiovasküler anomaliler, situs inversus, vena kava inferior anomalileri ile birlikte görülebilir.

Aspleni

- Konjenital aspleni (Ivemark sendromu)

!

- Orak hücreli anemi → Non-fonksiyone dalağın en sık nedenidir.
- Non-fonksiyone dalağın diğer bir sebebi de → Lenfomadır.
- Ciddi konjestif kalp hastalıklarında en sık →situs ambigus + aspleni birlikteliği görülür.

GENİTOÜRİNER SİSTEM AKIL NOTLARI

Referans Kaynaklar Sizin İçin Özetlendi !

Dr. Şehnaz Evrimler, Dr. Evrim Özmen

- Böbreğin kraniokaudal boyutu:
  - Yetişkinlerde → 3,7 x L2 vertebra yüksekliği (bir disk aralığı dahil)
  - Çocuklarda → Komşu 4 vertebra boyunu geçmemeli
- Her iki böbrek arası mesafe >1.5 cm olmalıdır.
- Böbrekler ayağa kalkınca aşağı iner;
  - 5 cm'ye kadar aşağı inmesi normaldir.

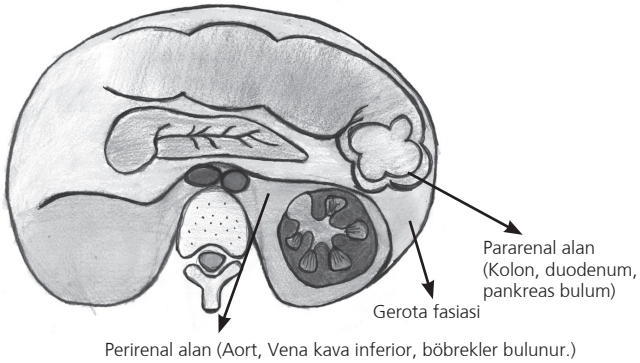

Şekil 1 • Retroperitoneum; perirenal ve pararenal alan.

ÜRİNER SİSTEM İNCELEME YÖNTEMLERİ

İntravenöz Piyelografi (İVP)

- Akşam yemeğinden 2 saat sonra diyet solüsyon verilir ve hastaya 12 saat su içmemesi söylenir.
- İşlemden önce mesane boşaltılır.

Miyelolipom

- Genelde saptandığında büyük boyutlardadır.
- Yağ dokusu, kemik iliği hücreleri ve %20 oranında kalsifikasyon içerir.
- Malign transformasyon görülmez.

Hematom

- Yetişkinde travmaya bağlıdır.
  - Genelde sağ taraftadır.
- Çocukta hipoksi/sepsis/doğum travmasına bağlıdır.
  - Genelde bilateraldir.

Nöroblastom

- Olguların çoğu 3 yaşın altındadır.
- %70 abdomende ve en sık adrenalde görülür.
- %50 oranında kalsifikasyon vardır.

Metastaz

- Genelde bilateraldir.
- Heterojen, progresif kontrastlanma ve geç yıkanma görülür.

Karsinom

- %50 hiperfonksiyoneldir.
- Genelde büyük boyutlardayken saptanır.
- Nekroz/hemoraji olabilir.
- Heterojen, progresif kontrastlanma ve geç yıkanma görülür.

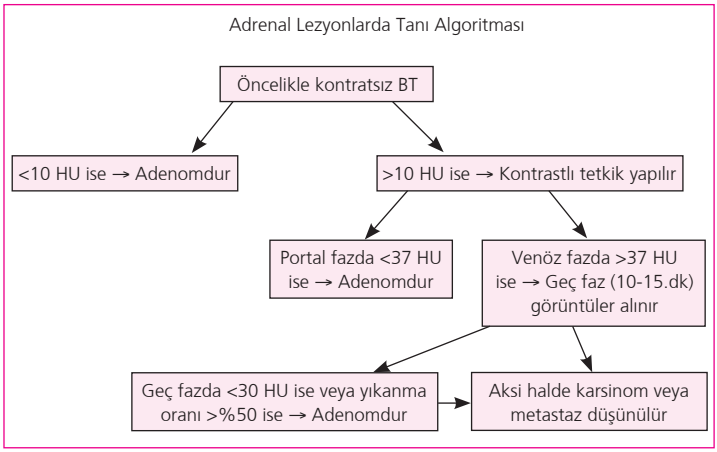

Kanamanın MR Bulguları

Evre	Biyokimya	Patofizyoloji	Yerleşim	Manyetizma	T1A - T2A
Hiperakut (saatler)	Oksi-Hemoglobin	Serum + eritrosit	İntrasellüler	Diamanyetik	İzo-Hiperintens
Akut (1-2gün)	Deoksi-Hemoglobin	Deoksidasyon	İntrasellüler	Paramanyetik	İzo-Hipointens
Erken subakut (2-7gün)	Met-Hemoglobin	Oksidasyon ve denatürasyon	İntrasellüler	Paramanyetik	Hiper-Hipointens
Geç subakut (1-4 hafta)	Met-Hemoglobin	Eritrosit lizisi	Ekstrasellüler	Paramanyetik	Hiper-Hiperintens
Kronik (> 4 hafta)	Hemosiderin Ferritin	Demir depolanması	Ekstrasellüler	Ferromanyetik	Hipo-Hipointens

Ensefalit

- Beyin parankim inflamasyonudur.
- Serebritten farkı → süpüratif olmamasıdır.
- Ensefalit → inflamasyonu, Serebrit → enfeksiyonu temsil eder.
- Etyolojiden viral enfeksiyon ve aşı içeriğine karşı oluşan immünolojik reaksiyonlar sorumludur.
- Beyaz cevher tutulur.
- Kabakulak ve koksavirus → meningeal tutulumla prezente olur.

Progresif Multifokal Lökoensefalopati

- Creutzfelt Jakobs prionu sorumlu etkendir.
- İmmun yetmezlikli hastalarda görülür.
- En sık posterior sentrum semiovale tutulur.
- Beyaz cevheri progresif olarak tutar;
  - Önce subkortikal beyaz cevher, daha sonra derin beyaz cevher tutulur.
- Korpus kallozumu geçer.
- Kontrast tutmaz.
- Kitle etkisi yoktur.
- Bilateral asimetrik alanlar şeklinde izlenir.
- T1'de izo-hipointens, T2'de hiperintens görülür.
- İleri dönemde birleşme eğilimi gösterirler.

Akut Dissemine Ensefalomiyelit (ADEM)

- Viral enfeksiyon/aşı sonrası ilk 2 hafta içinde gelişen immünolojik reaksiyondur.
- Akut ve hızlı kliniği vardır.
- Steroid ile 1-2 ayda geriler.
- Bilateral asimetrik kortikal tutulum vardır.
- Subkortikal beyaz cevherde demiyelinizasyon odakları izlenir.
- Ayırıcı tanıları arasında ilk planda multipl skleroz (MS) yer alır.
- Tüm lezyonlar aynı ayna gelişip kaybolmadığı için hepsinde aynı anda kontrastlanma izlenmez.

Tutulum Yeri	ADEM	MS
Periventriküler	Daha az	Sık
Talamus	Sık	Nadir
Korpus kallozum	Monofazik tutulum	Polifazik tutulum

Subakut Sklerozan Panensefalit (SSPE)

- Oksipital lob ve pariyetal loblarda görülür.
- Gri cevher ve beyaz cevher birlikte tutulur.
- Bilateral asimetrik lezyonlar görülür.
- T2'de hiperintenstir.

İNTRAMEDÜLLER LEZYONLAR

Kistik Lezyonlar

- Siringohidromyeli
  - Posttravmatik , Chiari malformasyonlarına sekonder oluşabilir.
  - Sirinks kordda fokal ekspansiyon oluşturur.
  - Proton ağırlıklı görüntülerde sirinks hipointens, miyelomalazi ise izo-hiperintenstir.
  - Hidromiyeli →santral kanal dilatasyonudur.
  - Siringomiyeli →ekzantrik yerleşimli, glial hücreler ile döşeli kistik kavitedir.
- Kistik tümör
- Abse
- Eski hematom
- Tümefaktif multipl skleroz

Solid Lezyonlar

- İnfiltran neoplazmlar

- Ödem nedenleri:
  - Multipl skleroz
  - Miyelit
  - Enfarkt
  - Kontüzyon
  - Radyasyon

Astrositom ve Epandimom

- Yetişkinlerde en sık görülen intramedüller tümör → Epandimomdur.
- Ortak MR bulguları:
  - Spinal kordda fuziform ekspansiyon olur.
  - T1'de izo-hipointens, T2'de heterojen hiperintenstirler.
  - Kontrast tutarlar.
- Astrositom
  - Spinal kord tutulumu tam kat ve uzun segment boyunca olur.
  - Torakal ve servikal alanlar daha sık tutulur.
- Epandimom
  - Servikal ve torakal kesim daha sık tutulur.
  - Kist ve hemoraji alanları içerebilir.
  - Miksopapiller epandimom; sakrokoksigeal bölgede bulunur.
  - Çoğunda kitle etrafında ödem alanı vardır.

Hemanjioblastom

- Kontrast tutan mural nodülü ile birlikte kistik komponentten oluşur.
- Diffüz kord ekspansiyonuna neden olur.

- Benign tümörler %90 soliterdir.
- Multipl lezyon varsa → inflamasyon ya da malignite düşünülür.
- Pleomorfik adenom:
  - Keskin sınırlıdır.
  - Heterojen kontrast tutar.
  - T2'de belirgin hiperintens görülürler.

Submandibuler Bez

- Taşın en fazla görüldüğü bezdir.
- Bez santralinde kitle ile birlikte periferal LAP varlığı → maligniteyi düşündürür.

LARENKS

- BT incelemede hastaya nefes tutturulmaz
- Vokal kord değerlendirmesi için çekim esnasında 'İ' harfi söyletilir.

Larinks Tümörleri

- En sık benign tümör → papillomdur.
- En sık malign tümör → yassı hücreli karsinomdur.
- Yerleşim yerine göre;
  - Supraglottik (%30)
  - Glottik (%60)
  - Subglottik (%5) olarak sınıflandırılırlar.
- Normal anterior komissürdeki yumuşak doku kalınlığı <2 mm olmalıdır. Bu değerin üzerindeki kalınlık malignite açısından şüphe uyandırıcıdır.

TİROİD

Tiroid Nodülleri

- Benign Kriterler
  - Geniş kistik alanlar
  - Keskin kenar
  - Periferal kalsifikasyon
  - Homojen hiperkoik nodül
  - Kuyruklu yıldız artefaktı veren ekojenite
  - Sıcak nodül
  - Multipl nodül
  - Hormon tedavisi ile küçülme
- Malign Kriterler
  - Düzensiz kenar
  - Mikrokalsifikasyonlar

Osteoid Osteom

- %80 intrakortikal yerleşimlir.
- %20 intrakapsüler, medüller yerleşimlidir. Bu kesimlerdeki osteoid osteomlarda skleroz azdır.
- Röntgende 0.5–2 cm yuvarlak radyolusent alan (nidus) şeklinde görülür.
- Çeresinde yeni kemik oluşumu (skleroz) vardır.
- Nidus içinde genelde küçük kalsifik opasite görülür.
- Brodie absesinden farkı; nidusu kontrast tutar.
- Osteoid osteom tanısında en iyi teknik BT'dir.
- Sintigrafide nidus hiperaktiftir. Çevresi de hiperaktif olup "**çift dansite**" şeklinde görülür.
- Tedavi: Nidusun cerrahi eksizyonudur.

Osteoblastom

- En sık yerleşim yeri, vertebra posterior elemanlarıdır.
- Nidusu >2 cm olup sklerotik/lüsen/kalsifiye olabilir.
- Ekspansil litik, iyi sınırlı lezyonlardır.

Osteosarkom

- İlk piki; 20-30 yaşlarda, ikinci piki; 60 yaşta görülür.
- Paget komplikasyonu olarak veya radyoterapiye sekonder gelişebilir.
- %50 diz çevresinde görülür.
- Korteksten uzanan ekzantrik, sınırları belirsiz, geniş geçiş zonlu, intramedüller lezyonlardır.
- Metafizde yerleşir.
- Neoplastik osteoid doku lüsen, yeni kemik oluşumu denstir.
  - Direk grafide görünüm litik/sklerotik/mikst olabilir.
- Codman üçgeni veya güneş ışını (tipik) şeklinde agresif periost reaksiyonuna yol açar.
- Akciğerde tenis topu metastazı ve ossifiye metastaz yapar.

Telenjektatik Osteosarkom

- Tamamen litiktir.
- Daha agresif seyir gösterir.
- Ayırıcı tanıda anevrizmal kemik kisti yer alır.

Parosteal Osteosarkom

- Düşük evrelidir.
- Daha ileri yaşlarda görülür.
- Ayırıcı tanıda miyozitis ossifikans yer alır.

- Yaygın osteoporoz (bikonkav vertebra) görülür, kırık insidansı artmıştır.
- Multipl küçük, keskin kenarlı litik alanlar şeklinde izlenir.
- Lezyonların çevresinde skleroz yoktur (**zımba deliği** şeklinde görülür.)
- **POEMS Sendromu**: **P**olinöropati, **O**rganomegali, **E**ndokrinopati, **M**onoklonal paraproteinemi, **S**kin (deri) pigmentasyonu.

Langerhans Hücreli Histiyositoz

- Sinonimleri;Eozinofilik granülom, Hand-Schüller Christian, Letterer-Siwe hastalığı
- Genelde 10 yaş altında görülür.
- En sık kafa kemikleri tutulur.
- İyi sınırlı litik lezyonlardır, birleşip jeografik görünüm oluşturabilirler.
- Çift kenarlı yuvarlak defektler görülebilir; dış tabula destrüksiyonu, iç tabula destrüksiyonundan büyük olduğunda → delik içinde delik görünümü oluşturur.
- Çocuklarda görülen vertebra plananın (kollaps) en sık nedenidir.
- Benign periost reaksiyonu oluşturur.
- Kesin tanısı birkaç ayda iyileşmesiyle konulur.
- Sekestrum olabilir.
- Yüzer diş görünümü izlenebilir.

TÜMÖR BENZERİ LEZYONLAR

1. Soliter kemik kisti
2. Anevrizmal kemik kisti
3. Fibröz displazi

Basit (Soliter) Kemik Kisti

- 10-20 yaş arasında daha sık görülür.
- Sıvı-sıvı seviyeli benign kist şeklindedir.
- Uzun kemiklerde, metadiafizer kesimde, santral (medüller) yerleşim gösterir.
- Korteksi inceltir.
- Kemiğin en geniş yerini aşmayacak şekilde hafif ekspansiyon oluşturur.
- Kist içinde çökmüş kemik fragmanı (**düşen parça işareti**) görülebilir.

Anevrizmal Kemik Kisti

- Ekspansildir.
- Basit kemik kistinden farklı olarak ekzantrik yerleşimlidir.
- İnce duvarlıdır.
- Kanla dolu anevrizmal kemik kistlerinde sıvı –sıvı seviyelenmesi görülebilir.
- Vertebra posterior elemanlarında ve pelviste sıklıkla görülür.
- Dar geçiş zonu vardır, etrafında reaktif skleroz izlenir.

Femur Başının Avasküler Nekrozu

- Direk Grafide Avasküler Nekroz Evrelemesi:
  - **Evre 1**: Klinik vardır, ancak radyolojik bulgu yoktur.
  - **Evre 2**: Skleroz ve kistik alanlar vardır.
  - **Evre 3**: Kresent görünüm mevcuttur, femur başı yassılaşmıştır.
  - **Evre 4**: Femur başında çökme ve artroz görülür.
- Avasküler nekroz değerlendirmesinde en duyarlı yöntem MR'dır.
  - En erken bulgu kemik iliği ödemi olsa da nonspesifiktir.
  - Avasküler nekrozun en erken görülen spesifik bulgusu tutulan kesimi çevreleyen hipointens banttır.
  - Erken dönemde hipointens bantın çevrelediği kesim normaldir.
  - Daha sonra bu bölge yoğun skleroz olması ve fibrozis nedeniyle T1 ve T2'de hipointens görülür.
  - Bazı olgularda T2'de hipointens bantın içerisinde hiperintens bir bant ortaya çıkar → bu görünüme **çift çizgi işareti** denir.
  - Hiperintens bant; vasküler konjesyon ve ödemi temsil eder.
  - Subartiküler kemik rezorbsiyonunu temsil eden hipointens hilal (**MR hilal işareti**) görünümü oluşur.
- Komplikasyonları; Parçalanma, eklem içi fragman, kıkırdak harabiyeti, malign dejenerasyon.

Osteokondritis Dissekans

- Nedeni travmadır.
- Genellikle femur medial kondilde görülür.
- Talus tepesinde de sık görülür.
- Eklem faresine neden olabilir.

METABOLİK/ENDOKRİN KEMİK HASTALIKLARI

Osteoporoz

- Kemiğin kalitesi normal, kantitesi (miktarı) azalmıştır.
- Primer osteoporoz;
  - Tip 1 (postmenapozal)
  - Tip 2 (senil)
  - İdyopatik juvenil osteoporoz
- Sekonder osteoporoz;
  - Endokrin
  - Nutrisyonel
  - Herediter
  - Metabolik
  - Kollajen doku hastalığı
  - İlaçlar

Vitamin D İntoksikasyonu

- Metastatik yumuşak doku kalsifikasyonları izlenir.
- Provizyonel kalsifikasyon çizgisinde kalınlık artışı mevcuttur.
- Uzun kemiklerde kortikal kalınlaşma ve yaygın osteoporoz izlenir.
- Falks serebri kalsifikasyonu görülür.

KEMİK İLİĞİ HASTALIKLARI

Akdeniz Anemisi

- Sinonimleri; Talasemi, Cooley Anemisi

Klinik:

- Kalp yetmezliği, paraspinal yumuşak doku, hepatosplenomegali
- Hemolize sekonder sarılık ve safra taşı görülür.
- Röntgen Bulguları: (Kemik iliği hiperplazisine sekonder bulgular görülür):
  - Kortekste incelme, medullada genişleme izlenir.
  - Kafa tasında saç fırçası görünümü mevcuttur.
  - Mongoloid yüz görünümü vardır.
  - Erlenmayer flask deformitesi gelişir.
  - Epifiz plakları erken kapanır.
  - Eksramedüller hematopoez paraspinal yumuşak doku oluşumuna neden olur.
  - Paranazal sinüslerde havalanma kaybı mevcuttur.
- Vasküler oklüzyon görülebilir ve buna sekonder avasküler nekrozlar gelişebilir.
  - Yamalı skleroz artışı görülebilir.
  - **H**-şekilli vertebra korpusu izlenir.
  - Kutu görünümde parmaklar, bikonveks metakarplar mevcuttur.

Orak Hücreli Anemi

- Kemik iliği hiperplazisine sekonder bulgular vardır:
  - Medüller ekspansiyon
  - Kafa tasında saç fırçası görünümü
  - Patolojik kırıklar
  - Endosteal yeni kemik oluşuma sekonder kemik içinde kemik görünümü
  - Bikonkav **H**-şeklinde vertebra
  - Osteopeni
    - Kemik enfarktları
    - Skleroz artışı
  - Avasküler nekrozlar
  - Epifizlerin tutulumuna sekonder gelişme geriliği
  - Daktilit (el-ayak sendromu)
  - Uzun kemiklerin diyafizinde osteomiyelit

- Periartiküler yumuşak doku şişliği ilk bulgusudur.
- Çevre kemiklerde osteoporoz izlenir.
- Diafizde periost reaksiyonu görülür.
- Eklem aralığında daralma, subkondral erozyon mevcuttur.
- Servikal tutulumda → intervertebral disk yükseklik kaybı ve ileride ankiloz gelişebilir.
- Uzun kemiklerde incelme, aşırı tübülasyon görülür.
- El ve ayak tübüler kemiklerinde kalınlaşma izlenir.

Seronegatif Spondiloartropatiler

- Çoğunda HLA-B27 (+)
- Aksiyal iskelet tutulumu görülür.
- Proliferatif yeni kemik oluşumu vardır.
- Kemik ankiloz gelişir.
- En belirgin bulgu sindezmofitlerdir.
  - Sindezmofit; anulus fibrozusun dış kısmının kalsifikasyonudur.
  - Osteofit; vertebra ile devamlı periartiküler yumuşak dokunun kalsifikasyonu
  - Sindezmofit vertikal, osteofit horizontal seyreder.
- Sakroileit en temel bulgusudur.

Ankilozan Spondilit

- Genç ve orta yaşlı erkekte bel ağrısı, sertlik ile prezente olur.
- Beraberinde inflamatuvar barsak hastalığı, irit, aortit, akciğer üst lob interstisyel fibrozisi görülebilir.
- Direk grafi bulguları;
  - İlk olarak sakroiliak eklemler tutulur.
  - Sakroiliak eklem tutulumu bilateral ve simetriktir.
    - Erken dönemde erozyon, ara dönemde skleroz, geç dönemde ise ankiloz görülür.
    - Sakroiliak eklem kenarlarında düzensizlik, keskinlik kaybı ve eklem aralığında daralma görülür.
    - Büyük eklemler tutulur (kalça, omuz).
- Torakolumbar vertebra tutulumu;
  - Vertebra gövdesinde kareleşme (erken osteitis) görülür.
  - Sindezmofitler izlenir.
  - Bambu kamışı omurga; geç dönemde füzyon, ligaman kalsifikasyonu ve ossifikasyonuna sekonder oluşur.
  - Entezofitler (ligaman yapışma yeri kalsifikasyonu); iliak, iskial, kalkaneal kesimlerde görülür.
  - %2 oranında atlantoaksiyel dislokasyon görülür.

- Ekspojur süresi ~1 sn'dir (dens-büyük memelerde 4 sn olabilir).
- kVp, 120 mAs tercih edilen değerlerdir.
- Küçük fokal spot (0.3 mm) kullanılır → Böylece geometrik rezolüsyon artar.
  - Magnifikasyonda 0.1mm'lik fokal spot kullanılır.
- Tüp penceresi berilyumdan yapılmıştır → Böylece x ışını daha az zayıflatılmış olur.

Dijital Mamografinin Dezavantajları

- Uzaysal çözümlemesi ekran film mamografisine göre düşüktür.
- Dedektör boyutları büyük memeler için yeterli değildir.
- Geniş dijital alana gereksinim vardır.
- Pahalıdır.

Mamografi Kimlere Yapılmalıdır?

- Risk faktörü yoksa; 40 yaşından sonra yıllık tarama yapılır.
- Risk faktörü varsa; yıllık taramalara 30 yaşında başlanır.

Mamografi Kimlere Yapılmaz?

- Risk grubunda olmayan ve bulgusu olmayan 30 yaş altı kadınlarda yapılmaz.

Mamografide Değerlendirilmesi Gereken Unsurlar

- Film kalitesi, ek görüntü gerekip gerekmediği
- Fibroglandüler doku penetrasyonu
- Cilt,meme ucu, trabeküler değişiklikler
- Kitle
- Kalsifikasyonlar
- Aksiller lenf nodları
- Asimetri
- Yapısal distorsiyon

Mamografide Kitleye Ait Özellikler

Kenar Özellikleri

- Spiküle konturun görüldüğü lezyonlar;
  - Malign kitleler
  - Skar dokusu
  - Desmoid tümörler
  - Yağ nekrozu
  - Radial skar (benign sklerozan adenozis)
  - Cerrahi sonrası skarlar
- Sınırları belirsiz lezyonlar;
  - Hızlı büyüyen tümörler
  - Yağ nekrozu
  - Radial skar
  - Enfeksiyon/abse
  - Hematom

- Kontrastlanmayan internal septasyonlar fibroadenom için klasiktir, ancak olguların %40'ında görülür.
- Benign olmasına rağmen periferal kontrastlanan lezyonlar:
  - Enflamatuar kist
  - Yağ nekrozu

BENİGN MEME HASTALIKLARI

Mastit

- Enfektif/non-enfektif olabilir.
- US takibinde tedaviye yanıtsızlık olursa enflamatuar meme kanserini ekarte etmek için mamografi yapılır.
- Kronik mastitte → 1 cm'den büyük ortası lüsen yuvarlak kalsifikasyon görülür.
- Non-enfeksiyöz mastitlerden en sık duktal ektazi/periduktal mastit görülür.
- Bu tip mastitlerde içerisinde debrisle dolu tübüler anekoik yapıda duktuslar ve meme başında akıntı izlenir.
- Yağ asitlerinden zengin intraduktal sekresyonların ekstravazasyonu ise duktus çevresi yapılarda aseptik enflamasyona, plazma hücreli mastite neden olabilir.

Fibrokistik Değişiklikler

1. Kistler
2. Stromal fibrozis
3. Orta derecede epitelyal hiperplazi
4. Apokrin metaplazi

Kist

- Memenin en sık görülen benign lezyonudur.
- Kist hemorajik olduğu zaman malignite şüphesi vardır ve sitolojik inceleme yapılmalıdır.
- Kistler içerisinde en sık gelişen malignite papiller karsinomdur.
- Kistlerin US Sınıflandırması;
  - **Tip 1**: Basit kistler
  - **Tip 2**: Küme yapmış kistler; solid komponent olmaksızın multipl küçük kistler vardır.
  - **Tip 3**: Septalı kistler; kist içinde kalınlığı 0.5 mm'yi geçmeyen ince septalar vardır
  - **Tip 4**: Komplike kistler; İçinde homojen düşük ekolar içeren kistler
  - **Tip 5**: Bu kistler içinde sıvı-debris seviyeleri veya yüzen ekojen debrisler vardır. Septa ve duvar kalınlığı >0.5 mm'dir.
  - **Tip 6**: Kompleks kistler; solid komponent vardır.

Gri Cevher Tutulumu Gösteren Hastalıklar

1. Mitokondriyal lökoensefalopati
2. Aminoasidopatiler
3. Hallerworden-Spatz hastalığı
4. Wilson hastalığı

1. Mitokondrial Lökoensefalopatiler

- Genellikle gri ve beyaz cevher birlikte etkilenir.
- Kas güçsüzlüğünün nörolojik bulgulara eşlik etmesi tanıda önemlidir
- İnme sıktır.

Leigh Hastalığı

- Simetrik bazal ganglion tutulumu olur.
- Putamen kesin tutulur.

MELAS (**M**itokondrial **E**nsefalomiyelopati, **L**aktik **A**sidoz, "**S**troke")

- Gezici enfarktlar tipiktir.
- En sık bazal ganglionlar, paryetal ve oksipital loblar tutulur.
- İnfarkt alanları vasküler sulama alanlarına uymaz.

Kearns-Sayre Sendromu

- Otozomal dominant geçiş gösterir.
- Hastalık triadı; eksternal oftalmopleji, retinitis pigmentoza ve kalp bloğudur.
- Temel olarak beyaz cevherin periferal kısmı (U lifleri) etkilenir ve periventriküler beyaz cevher korunur.
- Korteks ve beyaz cevher atrofisi izlenir.

2. Aminoasidopatiler

- Fenilketonüri, Akçaağaç şurubu idrar hastalığı, Homosistinüri
- MR'da T2'de periventriküler beyaz cevherde ödem ile uyumlu intensite artışı ve geç dönemde atrofi izlenir.

3. Hallerworden-Spatz hastalığı

- Globus pallidusta demir birikimine sekonder kaplan gözü görünümü olur.

4. Wilson Hastalığı

- Otozomal resesif olarak kalıtılır.
- Mezensefalonda panda görünümü oluşur.

Joubert Sendromu

- Nistagmus görülür.
- Vermis hipoplaziktir.
- MR'da tipik yarasa kanadı görünümü izlenir.

3. Pilor Stenozu

- Mide çıkım obstrüksiyonlarının en sık nedenidir.
- Pilor kasının hipertrofisine bağlı lüminal daralma oluşur.
- Yaşamın ilk 2-6 haftalarında başlayan dirençli safrasız kusma ile kendini gösterir.
- US'de pilor kasının kalınlığı (mukozanın dış kenarı ile kas tabakasının dış kenarı arası) > 3 mm olması pilor stenozu tanısını koydurur.
- Kanal uzunluğunun >17 mm olması da destekleyici bir bulgudur.
- US'de ölçümler longitudinal planda yapılmalıdır.
- Mide boşalması gecikmiş ancak peristaltizmi artmıştır.
- US ve skopide omuz işareti görülür.

4. Gastrik Volvulus

- Mezoaksiyel ve organoaksiyel olmak üzere 2 tipi vardır (Şekil 3):
- Mezoaksiyel volvulus:
  - Mide uzun aksına dik gelişir.
  - Daha sık görülür.
  - Antrum fundus seviyesine çıkar.
  - Genelde travma ile ilişkilidir.
  - Akut gelişir.
  - İskemi riski daha yüksektir.
- Organoaksiyel volvulus:
  - Mide uzun aksına paralel gelişir.
  - Fazla hava yutulmasına sekonder gelişebilir.
  - İskemi riski düşüktür.

Duodenal Anomaliler

1. Duodenal Atrezi

- Gastrointestinal sistemde atrezi en sık duodenumda görülür.
- Atrezide lümen tamamen tıkalıdır.
- Tıkanıklık genellikle ampulla vateri distalinde olup safralı kusma görülür.
- %20 oranında anüler pankreas eşlik eder.
- Çift kabarcık ("double bubble") görünümü karakteristiktir.
- Distalinde gaz bulunmaz.
- Konjenital anomalilerle birlikteliği olabilir.

Mezoaksiyal volvulus Organoaksiyal volvulus

Şekil 3 • Mide volvulusu.

- Cilt yanığı
- Safra yolu yaralanması veya striktür gelişmesi
- Tümör ekilimi

- Kontrol kontrastlı tetkiklerde; lezyonda kontrast tutulumunun olmadığını görmek gerekir. Eğer kontrast tutulumu varsa erken dönemde yetersiz tedaviyi, geç dönemde ise nüksü düşündürür.
- Akciğer tümörlerine de uygulanabilir. Ancak lezyon boyutu 5 cm'den küçük, sayısı da 5'ten az olmalıdır.
- Akciğer tümörlerinde RFA için kontrendikasyonlar:
  - Akciğer kapasitesinin kötü olması
  - Pıhtılaşma bozukluğu
  - Kalp piline yakın yerleşimli lezyon
- Başarılı bir RFA tedavisinde; işlemden hemen sonra BT'de lezyon tamamen dens hale gelir ve lezyon çevresini tamamen saran buzlu cam dansitesi görülür.
- Akciğer tümörlerinde uygulanan RFA komplikasyonları:
  - Pnömoni
  - Pnömotoraks
  - Kanama

PERKÜTAN KOLESİSTOSTOMİ

- Cerrahiyi kaldıramayacak hasta ve yaşlılarda ve akalküloz kolesistitte tercih edilir.
- Safra kesesine kateter yerleştirilir ve cilde sabitlenerek serbest drenaja bırakılır.
- Enflame safra kesesinin dekompresyonunu sağladığından ve semptomları giderdiğinden alternatif veya geçici tedavi yöntemi olarak kullanılmaktadır.
- İşlem sonrasında hastaların durumu düzelirse kolesistektomi yapılabilir.

PERKÜTAN NEFROSTOMİ

- Endikasyonları:
  1. Üreter tıkanıklarında idrar drenajını sağlamak
  2. Üriner fistülleri kontrol altına almak
  3. Antegrat piyelografi görüntüleri elde etmek
  4. Toplayıcı sistem tümörü şüphesinde fırça biyopsisi yapmak
  5. Üretere stent yerleştirmek
- Kontrendikasyonları:
  1. Koagülopati
  2. Ürosepsis
  3. Gebelik (rölatif kontrendikasyon)
- Komplikasyonları:
  1. Sepsis
  2. Hemoraji

Radyoloji
Akıl Notları

Radyoloji Fiziği	1
Solunum Sistemi	63
Dolaşım Sistemi	113
Gastrointestinal Sistem	125
Genitoüriner Sistem	191
Santral Sinir Sistemi	219
Omurga Radyolojisi	263
Baş-Boyun Radyolojisi	273
Kas İskelet Sistemi	289
Meme Radyolojisi	333
Pediatrik Radyoloji	345
Girişimsel Radyoloji	379

ARADIĞINIZ TÜM TIP KİTAPLARI BU ADRESTE

www.guneskitabevi.com

GENEL DAĞITIM

GÜNEŞ TIP KİTABEVLERİ

ANKARA
M. Rauf İnan Sokak No: 3
06410 Sıhhiye/Ankara
Tel: (0312) 431 14 85 • 435 11 91-92
Faks: (0312) 435 84 23

İSTANBUL
Gazeteciler Sitesi Sağlam Fikir Sokak
No: 7/2 Esentepe/İstanbul
Tel: (0212) 356 87 43
Faks: (0212) 356 87 44

KARTAL ŞUBE
Cevizli Mahallesi Denizer Cad.
No: 19/C Kartal/İstanbul
Tel & Faks: (0216) 546 03 47

Türkiye'nin her yerinden...
0505 734 13 13

ISBN 978-975-277-511-4
9 789752 775114