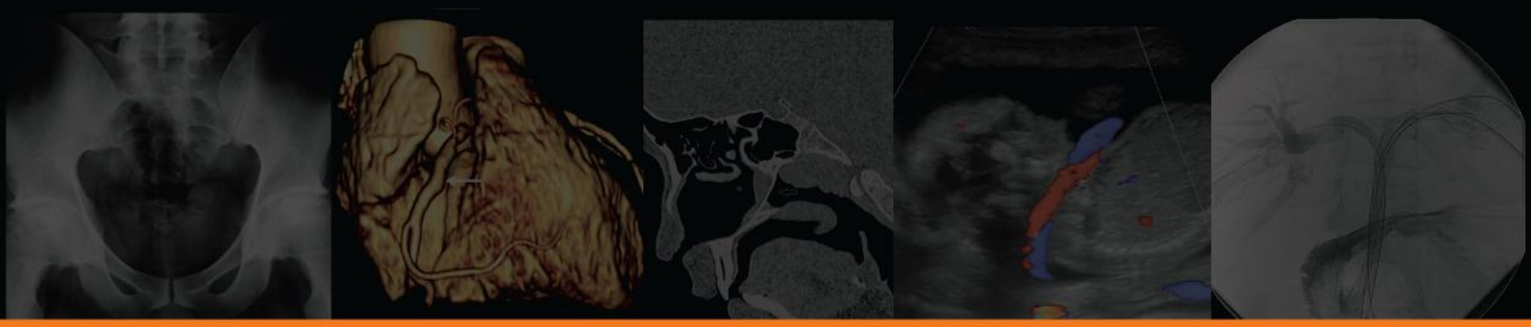

TEMEL RADYOLOJİ

Editör:
Prof. Dr. İbrahim Tanzer Sancak

GÜNEŞ TIP KİTABEVLERİ

TEMEL RADYOLOJİ

EDİTÖR

PROF. DR. İBRAHİM TANZER SANCAK

Türkiye Odalar ve Borsalar Birliği (TOBB)
Ekonomi Teknoloji Üniversitesi (ETÜ) Hastanesi
Radyoloji Bölümü

GÜNEŞ TIP KİTABEVLERİ

TEMEL RADYOLOJİ

Copyright © 2015

Bu Kitabın her türlü yayın hakkı **Güneş Tıp Kitabevleri Ltd. Şti.**'ne aittir. Yazılı olarak izin alınmadan ve kaynak gösterilmeden kısmen veya tamamen kopya edilemez; fotokopi, teksir, baskı ve diğer yollarla çoğaltılamaz.

ISBN: 978-975-277-561-9

Yayıncı ve Genel Yayın Yönetmeni: Murat Yılmaz
Genel Yayın Yönetmeni Yardımcısı: Polat Yılmaz
Yayın Danışmanı ve Tıbbi Koordinatör: Dr. Ufuk Akçıl
Dizgi - Düzenleme: İhsan Ağın
Kapak Tasarımı: İhsan Ağın
Baskı: Ayrıntı Basım ve Yayın Matbaacılık Hiz. San. Tic. Ltd. Şti.
İvedik Organize Sanayi Bölgesi 28. Cad. 770 Sok. No: 105-A Ostim/ANKARA
Telefon: (0312) 394 55 90 - 91 - 92 • Faks: (0312) 394 55 94
Sertifika No: 13987

UYARI

Medikal bilgiler sürekli değişmekte ve yenilenmektedir. Standart güvenlik uygulamaları dikkate alınmalı, yeni araştırmalar ve klinik tecrübeler ışığında tedavilerde ve ilaç uygulamalarındaki değişikliklerin gerekli olabileceği bilinmelidir. Okuyuculara ilaçlar hakkında üretici firma tarafından sağlanan ilaca ait en son ürün bilgilerini, dozaj ve uygulama şekillerini ve kontrendikasyonları kontrol etmeleri tavsiye edilir. Her hasta için en iyi tedavi şeklini ve en doğru ilaçları ve dozlarını belirlemek uygulamayı yapan hekimin sorumluluğundadır. Yayıncı ve editörler bu yayından dolayı meydana gelebilecek hastaya ve ekipmanlara ait herhangi bir zarar veya hasardan sorumlu değildir. Kitabın içindeki bölümlerin bilimsel sorumluluğu ilgili yazarlarına aittir.

GENEL DAĞITIM

GÜNEŞ TIP KİTABEVLERİ

ANKARA
M. Rauf İnan Sokak No:3
06410 Sıhhiye/Ankara
Tel: (0312) 431 14 85 • 435 11 91-92
Faks: (0312) 435 84 23

İSTANBUL
Gazeteciler Sitesi Sağlam Fikir Sokak
No: 7/2 Esentepe/İstanbul
Tel: (0212) 356 87 43
Faks: (0212) 356 87 44

KARTAL ŞUBE
Cevizli Mahallesi Denizer Cad.
No: 19/C Kartal/İstanbul
Tel&Faks: (0216) 546 03 47

www.guneskitabevi.com
info@guneskitabevi.com

Bizi bu noktaya ulaştıran
tüm güzel insanlara...

ÖNSÖZ

Bu kitap henüz bitmedi. Kitaplar da yaşar mı? Evet yaşar ve yeni doğdu. Başta Türk radyolojisinin değerli isimlerinin bazıları yazar gibi oldular. Zamanları olmadı belki, belki de ayakta durmakta zorlanan sistemin zorlaması ile yapmak istediklerini yapamamanın acısını daha derinlerde hissettiler, yazamadılar. Ama yazanlar oldu. Hem de çok kişiler. Kişilikleri ile bilgilerini harmanladılar, yazdılar. Dimdik ayakta bu güzel insanlar. Sistemin zorluklarına inat yazdılar. Biz inadına varız dediler.

Mezun olurken yemin ettik mesleğimizi en iyi şekilde genç meslektaşlarımıza aktarmak için. Siz de eğitim veriyorsunuzdur. Var mı kanıtınız. Onların var karşınızda duruyor…

Bu kitap yazarlarının bildiği tüm bilgiyi okura vermek için planlanmadı. Okuyucunun konular ile ilgili olarak mutlaka bilmesi gerekenlere odaklandı. Temel bilgiler düzenli bir şekilde yerleştirilmeye çalışıldı. Bölümler sunulurken küçük okuma ipuçları bırakıldı. Bu ipuçlarından yumak oluşturmak isteyenler için daha ileri okuma kaynakları sıralandı.

Başlangıcından bugüne 2 yılı aşkın zaman geçti. Tıptaki ve radyolojideki gelişmeler durmadı katlanarak arttı. Evrendeki gerçeğin, değişimin değişmez olduğunu bilerek yeni baskılarda gözümüz. Biz sözümüzde durmak niyetindeyiz. Bir hocam şöyle demişti "kitapsız profesör olunmaz". İşte hocam sırada diğerleri… Yeter ki kalan zamanımız olsun.

Kitapta emeği geçen değerli yazar, çizer, dizer tüm kadim dostlara en derin saygılarımı sunuyorum. Güneş Tıp Kitabevleri çalışanlarına bu projeyi getirip, sabır ve özveri ile takip edip, ortaya çıkması için yaptıkları yoğun çalışmalarına teşekkürlerimi sunmak isterim.

Prof. Dr. İbrahim Tanzer Sancak

YAZARLAR

Prof. Dr. Gülden Acunaş
İstanbul Üniversitesi Çapa Tıp Fakültesi
Radyoloji Anabilim Dalı

Uzm. Dr. Zehra Hilal Adıbelli
İzmir Bozyaka Eğitim ve Araştırma Hastanesi
Radyoloji Kliniği

Prof. **Dr. Erol Akgül**
Çukurova Üniversitesi Tıp Fakültesi
Radyoloji Anabilim Dalı

Uzm. Dr. Gülşah Aktaş
Dokuz Eylül Üniversitesi Tıp Fakültesi
Radyoloji Anabilim Dalı

Doç. Dr. Oktay Algın
Ankara Atatürk Eğitim ve Araştırma Hastanesi
Radyoloji Kliniği

Uzm. Dr. N. Kemal Altınbaş
Ankara Üniversitesi Tıp Fakültesi
Radyoloji Anabilim Dalı

Prof. Dr. Ayça Altuğ
İstanbul Üniversitesi Cerrahpaşa Tıp Fakültesi
Radyoloji Anabilim Dalı

Prof. Dr. F. Demir Apaydın
Mersin Üniversitesi Tıp Fakültesi
Radyoloji Anabilim Dalı

Prof. Dr. Erkin Arıbal
S.B. Marmara Üniversitesi Pendik Eğitim ve
Araştırma Hastanesi Radyoloji Kliniği

Yrd. Doç. Dr. Gökçe Kaan Ataç
Ufuk Üniversitesi Tıp Fakültesi
Radyoloji Anabilim Dalı

Prof. Ergin Atalar, Ph.D.
Bilkent Üniversitesi Elektrik ve Elektronik
Mühendisliği Bölümü

Prof. Dr. Cüneyt Aytekin
Başkent Üniversitesi Tıp Fakültesi
Radyoloji Anabilim Dalı

Prof. Dr. Pınar Balcı
Dokuz Eylül Üniversitesi Tıp Fakültesi
Radyoloji Anabilim Dalı

Yrd. Doç. Dr. Gülsüm Bayraktutan
Atatürk Üniversitesi Tıp Fakültesi
Radyoloji Anabilim Dalı

Prof. Dr. Işıl Günhan Bilgen
Ege Üniversitesi Tıp Fakültesi
Radyoloji Anabilim Dalı

Uzm. Dr. Sevinç Bostanoğlu
Ankara Numune Eğitim ve Araştırma Hastanesi
Radyoloji Kliniği

Doç. Dr. Işık Conkbayır
Dışkapı Yıldırım Beyazıt Eğitim ve Araştırma
Hastanesi Radyoloji Kliniği

Yrd. Doç. Dr. Banu Çakır
Turgut Özal Üniversitesi Tıp Fakültesi
Radyoloji Anabilim Dalı

Prof. Dr. Levent Çelik
TC Maltepe Üniversitesi Tıp Fakültesi
Radyoloji Anabilim Dalı

Öğr. Gör. Dr. Gökçen Çoban
Başkent Üniversitesi Tıp Fakültesi
Radyoloji Anabilim Dalı

Prof. Dr. Figen Demirkazık
Hacettepe Üniversitesi Tıp Fakültesi
Radyoloji Anabilim Dalı

Doç. Dr. Fuldem Yıldırım Dönmez
Başkent Üniversitesi Tıp Fakültesi
Radyoloji Anabilim Dalı

Prof. Dr. Meltem Nass Duce
Mersin Üniversitesi Tıp Fakültesi
Radyoloji Anabilim Dalı

Prof. Dr. Gül Esen
İstanbul Üniversitesi Cerrahpaşa Tıp Fakültesi
Radyoloji Anabilim Dalı

Prof. Dr. Handan Güleryüz
Dokuz Eylül Üniversitesi Tıp Fakültesi
Radyoloji Anabilim Dalı

Doç. Dr. Serap Gültekin
Gazi Üniversitesi Tıp Fakültesi
Radyoloji Anabilim Dalı

Uzm. Dr. Elif Gündoğdu
Ankara Eğitim ve Araştırma Hastanesi
Radyoloji Kliniği

Doç. Dr. Koray Hekimoğlu
Başkent Üniversitesi Tıp Fakültesi
Radyoloji Anabilim Dalı

Prof. Dr. Mecit Kantarcı
Atatürk Üniversitesi Tıp Fakültesi
Pediatrik Radyoloji Anabilim Dalı

Prof. Dr. Can Zafer Karaman
Adnan Menderes Üniversitesi Tıp Fakültesi
Radyoloji Anabilim Dalı

Prof. Dr. Tamer Kaya
Osman Gazi Üniversitesi Tıp Fakültesi
Girişimsel Radyoloji Bilim Dalı

Prof. Dr. Ayşegül Köklü
Ankara Üniversitesi Diş Hekimliği Fakültesi
Klinik Diş Hekimliği Bilimleri Bölümü

Yrd. Doç. Dr. Dilek Kösehan
Turgut Özal Üniversitesi Tıp Fakültesi
Radyoloji Anabilim Dalı

Uzm. Dr. Feride Kural
Başkent Üniversitesi Tıp Fakültesi
Radyoloji Anabilim Dalı

Prof. Dr. Funda Obuz
Dokuz Eylül Üniversitesi Tıp Fakültesi
Radyoloji Anabilim Dalı

Prof. Dr. Ayşenur Oktay
Ege Üniversitesi Tıp Fakültesi
Radyoloji Anabilim Dalı

Doç. Dr. Turan Olgar
Ankara Üniversitesi Mühendislik Fakültesi
Fizik Mühendisliği Bölümü

Doç. Dr. Şebnem Örgüç
Celal Bayar Üniversitesi Tıp Fakültesi
Radyoloji Anabilim Dalı

Doç. Dr. Nilgün Işıksalan Özbülbül
Türkiye Yüksek İhtisas Hastanesi
Radyoloji Kliniği

Prof. Dr. F. Erhan Özdiler
Ankara Üniversitesi Diş Hekimliği Fakültesi
Ortodonti Anabilim Dalı

Ali Çağlar Özen, M.S.c.
Medical Physics
Department of Radiology
University Medical Center Freiburg

Doç. Dr. Burçe Özgen
Hacettepe Üniversitesi Tıp Fakültesi
Radyoloji Anabilim Dalı

Prof. Dr. Emel Öztürk
Memorial Ankara Hastanesi
Nükleer Tıp Bölümü

Uzm. Dr. Yeliz Pekçevik
İzmir Tepecik Eğitim ve Araştırma Hastanesi
Radyoloji Kliniği

Prof. Dr. İbrahim Tanzer Sancak
Türkiye Odalar ve Borsalar Birliği (TOBB)
Ekonomi Teknoloji Üniversitesi (ETÜ) Hastanesi
Radyoloji Bölümü

Prof. Dr. Mustafa Seçil
Dokuz Eylül Üniversitesi Tıp Fakültesi
Radyoloji Anabilim Dalı

Doç. Dr. Uğur Toprak
Ankara Numune Eğitim ve Araştırma Hastanesi
Radyoloji Kliniği

Prof. Dr. Mehtap Tunacı
İstanbul Üniversitesi Çapa Tıp Fakültesi
Radyoloji Anabilim Dalı

Prof. Dr. Nermin Tunçbilek
Trakya Üniversitesi Tıp Fakültesi
Radyoloji Anabilim Dalı

Doç. Dr. Ahmet Tuncay Turgut
Ankara Eğitim ve Araştırma Hastanesi
Radyoloji Kliniği

Doç. Dr. Hasan Yerli
Başkent Üniversitesi Tıp Fakültesi
Radyoloji Anabilim Dalı

Doç. Dr. Tülin Yıldırım
Başkent Üniversitesi Tıp Fakültesi
Radyoloji Anabilim Dalı

Prof. Dr. Erkan Yılmaz
Dokuz Eylül Üniversitesi Tıp Fakültesi
Radyoloji Anabilim Dalı

Doç. Dr. Mehmet Halit Yılmaz
İstanbul Üniversitesi Tıp Fakültesi
Radyoloji Anabilim Dalı

Uzm. Dr. Yankı Yılmazer
İzmir Tepecik Eğitim ve Araştırma Hastanesi
Radyoloji Kliniği

Uzm. Dr. İhsan Yüce
Erzurum Bölge Eğitim ve Araştırma Hastanesi
Radyoloji Kliniği

İÇİNDEKİLER

Önsöz iii

Yazarlar v

KISIM 1
TANISAL RADYOLOJİ FİZİĞİ 1

Bölüm 1 Temel Radyoloji Fiziği 3
Dr. Turan Olgar

Bölüm 2 Floroskopi 17
Dr. Turan Olgar

Bölüm 3 Tanısal Radyolojide Kullanılan X-Işın Dedektörleri 23
Dr. Turan Olgar

Bölüm 4 Radyasyondan Korunma Birimleri ve Radyasyondan Korunma 29
Dr. Turan Olgar

KISIM 2
RADYASYONUN BİYOLOJİK ETKİLERİ. 37
Dr. Emel Öztürk

KISIM 3
ULTRASONOGRAFİ FİZİĞİ 59
Dr. Işık Conkbayır

KISIM 4
BİLGİSAYARLI TOMOGRAFİ FİZİĞİ . . 87
Dr. Gökçe Kaan Ataç

KISIM 5
MANYETİK REZONANS GÖRÜNTÜLEME FİZİĞİ 97
Dr. Ali Çağlar Özen, Dr. Oktay Algın, Dr. Ergin Atalar

KISIM 6
KONTRAST MADDELER 125
Dr. İbrahim Tanzer Sancak

KISIM 7
OBSTETRİK ULTRASONOGRAFİ 145

Bölüm 1 Obstetrik Ultrasonografi Endikasyonları ve İnceleme Protokolleri 147
Dr. Sevinç Bostanoğlu

Bölüm 2 Birinci Trimester 149
Dr. Sevinç Bostanoğlu

Bölüm 3 İkinci ve Üçüncü Trimester 157
Dr. Sevinç Bostanoğlu

Bölüm 4 Fetus Dışı Değerlendirme. 182
Dr. Sevinç Bostanoğlu

Bölüm 5 İkiz Gebelikler. 191
Dr. Sevinç Bostanoğlu

Bölüm 6 Gebelikte Doppler Ultrasonografi 194
Dr. Sevinç Bostanoğlu

KISIM 8
OBSTETRİK PATOLOJİLER. 203

Bölüm 1 Fetal Anomaliler. 205
Dr. Yankı Yılmazer

Bölüm 2 Fetal Baş ve Beyin Anomalileri 219
Dr. Yankı Yılmazer

Bölüm 3 Fetal Spinal Anomaliler 251
Dr. Yankı Yılmazer

Bölüm 4 Fetal Toraks Anomalileri 260
Dr. Yankı Yılmazer

Bölüm 5 Fetal Karın Duvarı ve Gastrointestinal Sistem Anomalileri 272
Dr. Yankı Yılmazer

Bölüm 6 Fetal Ürogenital Sistem Anomalileri 290
Dr. Yankı Yılmazer

Bölüm 7 Gebelikte Doppler Ultrasonografi 318
Dr. Yankı Yılmazer

KISIM 9
NÖRORADYOLOJİ 337

Bölüm 1 Konjenital Malformasyonlar 339
Dr. Fuldem Yıldırım Dönmez

Bölüm 2 Kraniospinal Travma 351
Dr. Feride Kural

Bölüm 3 Subaraknoid Kanamalar ve Anevrizmalar 357
Dr. Gökçen Çoban

Bölüm 4 İnme 367
Dr. Feride Kural

Bölüm 5 İntrakraniyal Vasküler Malformasyonlar 372
Dr. Feride Kural

Bölüm 6 İntrakranial Kitleler 377
Dr. Fuldem Yıldırım Dönmez

Bölüm 7 İntrakranial Enfeksiyonlar ve Demiyelinizan Hastalıklar 391
Dr. Banu Çakır

Bölüm 8 Metabolik Hastalıklar. 408
Dr. Banu Çakır

Bölüm 9 Ventriküller ve Sisternler 415
Dr. Dilek Kösehan

Bölüm 10 Sellar ve Parasellar Lezyonlar 422
Dr. Banu Çakır

Bölüm 11 Kafatası ve Meninksler. 430
Dr. Dilek Kösehan

Bölüm 12 Spinal Anatomi 439
Dr. Tülin Yıldırım

Bölüm 13 Doğumsal Spinal Anomaliler 443
Dr. Tülin Yıldırım

Bölüm 14 Spinal Enfeksiyonlar 445
Dr. Tülin Yıldırım

Bölüm 15 Spinal Travma 448
Dr. Tülin Yıldırım

Bölüm 16 Omurganın Dejeneratif Hastalıkları 449
Dr. Tülin Yıldırım

Bölüm 17 Spinal Kordun Vasküler ve Demiyelinizan Hastalıkları 453
Dr. Tülin Yıldırım

Bölüm 18 Spinal Tümörler ve Tümör Benzeri Lezyonlar. 454
Dr. Tülin Yıldırım

KISIM 10
BAŞ BOYUN RADYOLOJİSİ. 473

Bölüm 1 Baş-Boyun Bölgesinde İnceleme Yöntemleri 475
Dr. F. Demir Apaydın

Bölüm 2 Temporal Kemik Radyolojisi 476
Dr. N. Kemal Altınbaş

Bölüm 3 Kafa Tabanı Radyolojisi 481
Dr. N. Kemal Altınbaş

Bölüm 4 Orbita Radyolojisi 483
Dr. N. Kemal Altınbaş

Bölüm 5 Nazal Kavite ve Paranazal Sinüsler 485
Dr. Meltem Nass Duce

Bölüm 6 Boynun Fasyaları ve Kompartman Anatomisi. 508
Dr. Meltem Nass Duce

Bölüm 7 Faringiyal Mukozal Aralık 515
Dr. Meltem Nass Duce

Bölüm 8 Mastikatör Aralık 544
Dr. Tülin Yıldırım

Bölüm 9 Parotid Aralık 548
Dr. Hasan Yerli

Bölüm 10 Karotid Aralık 560
Dr. F. Demir Apaydın

Bölüm 11 Retrofaringeal Aralık 568
Dr. Tülin Yıldırım

Bölüm 12 Perivertebral Aralık 571
Dr. Tülin Yıldırım

Bölüm 13 Viseral Aralık. 574
Dr. F. Demir Apaydın

Bölüm 14 Posterior Servikal Aralık. 587
Dr. Tülin Yıldırım

Bölüm 15 Hipofarinks, Larinks ve Servikal Trakea 590
Dr. Can Zafer Karaman

Bölüm 16 Lenf Nodu Hastalıkları 603
Dr. F. Demir Apaydın

Bölüm 17 Maksilla ve Mandibula 610
Dr. Burçe Özgen

Bölüm 18 Sefalometri 630
Dr. Ayşegül Köklü, Dr. F. Erhan Özdiler

KISIM 11
TORAKS RADYOLOJİSİ. 649

Bölüm 1 Giriş ve Genel Bakış 651
Dr. Koray Hekimoğlu

Bölüm 2 Görüntülemede Temel Bulgular . . . 658
Dr. Koray Hekimoğlu

Bölüm 3 Gelişimsel Anomaliler. 663
Dr. Handan Güleryüz, Dr. Gülşah Aktaş

Bölüm 4 Trakea ve Hava Yolu Hastalıkları. . . 671
Dr. Koray Hekimoğlu

Bölüm 5 Akciğer Enfeksiyonları 679
Dr. Koray Hekimoğlu

Bölüm 6 Neoplastik Akciğer Hastalıkları 686
Dr. Koray Hekimoğlu

Bölüm 7 Travmalar 693
Dr. Koray Hekimoğlu

Bölüm 8 Parankimal (İnterstisyel ve İnflamatuar) Akciğer Hastalıkları . . 694
Dr. Koray Hekimoğlu

Bölüm 9 Mesleki ve Çevresel Akciğer Hastalıkları 704
Dr. Koray Hekimoğlu

Bölüm 10 Mediasten Hastalıkları 706
Dr. Koray Hekimoğlu

Bölüm 11 Pulmoner Vasküler Hastalıklar ve Pulmoner Ödem 710
Dr. Erkan Yılmaz

Bölüm 12 Plevra, Göğüs Duvarı ve Diyafragma 729
Dr. Koray Hekimoğlu

KISIM 12
MEME RADYOLOJİSİ 735

Bölüm 1 Mamografi Fiziği 737
Dr. Işıl Günhan Bilgen

Bölüm 2 Mamografik Görüntünün Elde Edilmesi ve Değerlendirilmesi 744
Dr. Şebnem Örgüç

Bölüm 3 Mamografide Kalite 750
Dr. Ayşenur Oktay

Bölüm 4 Mamografide Bulgular; Benign ve Malign 759
Dr. Ayça Altuğ

Bölüm 5 Mamografide BI-RADS® Raporlama. 771
Dr. Erkin Arıbal

Bölüm 6 Meme Ultrasonografisi 777
Dr. Serap Gültekin

Bölüm 7 Meme Ultrasonografisinde Malign ve Benign Lezyon İşaretleri 788
Dr. Gülden Acunaş

Bölüm 8 Meme Ultrasonografisinde Raporlama. 793
Dr. Figen Demirkazık

Bölüm 9 Meme Manyetik Rezonans Görüntüleme: Teknik, Endikasyonlar ve Yeni Gelişmeler . . 801
Dr. Pınar Balcı

Bölüm 10 Manyetik Rezonans Görüntüleme: Bulgular ve Değerlendirme 809
Dr. Mehtap Tunacı

Bölüm 11 Manyetik Rezonans Görüntüleme: BI-RADS® Raporlama 816
Dr. Nermin Tunçbilek

Bölüm 12 Aksiller Bölgenin Değerlendirilmesi 824
Dr. G. Esen

Bölüm 13 Erkek Memesi 829
Dr. Zehra Hilal Adıbelli

Bölüm 14 Memede Girişimsel Radyolojik İşlemler 831
Dr. Mehmet Halit Yılmaz

Bölüm 15 Postoperatif Memenin Değerlendirilmesi 838
Dr. Pınar Balcı

Bölüm 16 Tarama 841
Dr. Erkin Arıbal, Dr. Levent Çelik

KISIM 13
ABDOMEN RADYOLOJİSİ-I

ÖZEFAGUS, MİDE, DUODENUM, İNCE BAĞIRSAK, KOLON VE SİNDİRİM KANALI TRAVMASI 857

Bölüm 1 Özefagus. 859
Dr. Funda Obuz

Bölüm 2 Duodenum 872
Dr. Funda Obuz

Bölüm 3 Mide 885
Dr. Funda Obuz

Bölüm 4 İnce Barsak 894
Dr. Funda Obuz

Bölüm 5 Kolon. 909
Dr. Funda Obuz

Bölüm 6 Sindirim Kanalı Travması 933
Dr. Funda Obuz

KISIM 14
ABDOMEN RADYOLOJİSİ-II

HEPATOBİLİYER, PANKREAS, DALAK, ADRENAL BEZLER VE PERİTON RADYOLOJİSİ 939

Bölüm 1 Karaciğer. 941
Dr. Uğur Toprak

Bölüm 2 Safra Kesesi ve Safra Yolları. 965
Dr. Nilgün Işıksalan Özbülbül

Bölüm 3 Pankreas Radyolojisi. 983
Dr. Uğur Toprak

Bölüm 4 Dalak 996
Dr. Nilgün Işıksalan Özbülbül

Bölüm 5 Periton. 1002
Dr. Nilgün Işıksalan Özbülbül

Bölüm 6 Adrenal B 1012
Dr. Uğur Toprak

KISIM 15
ABDOMEN RADYOLOJİSİ-III

ÜROGENİTAL SİSTEM RADYOLOJİSİ 1023

Bölüm 1 Üriner Sistem Radyolojisi 1025
Dr. Ahmet Tuncay Turgut, Dr. Elif Gündoğdu

Bölüm 2 Erkek Genital Sistem Radyolojisi . . 1047
Dr. Ahmet Tuncay Turgut, Dr. Elif Gündoğdu

Bölüm 3 Kadın Genital Sistem Radyolojisi . . 1055
Dr. *Mustafa Seçil, Dr. Yeliz Pekçevik*

KISIM 16
KAS İSKELET SİSTEMİ RADYOLOJİSİ 1079

Bölüm 1 Anatomik Varyasyonlar ve Patolojiyi Taklit Eden Görünümler 1081
Dr. Tamer Kaya

Bölüm 2 Konjenital Malformasyonlar 1086
Dr. Tamer Kaya

Bölüm 3 İskelet Displazileri. 1091
Dr. Tamer Kaya

Bölüm 4 Kemikte Yoğunluk Azlığı, Metabolik ve Hormonal Kemik Hastalıkları 1110
Dr. Tamer Kaya

Bölüm 5 Kas İskelet Sistemi Travmaları 1119
Dr. Tamer Kaya

Bölüm 6 Eklemler 1140
Dr. Tamer Kaya

Bölüm 7 Enfeksiyonlar 1170
Dr. Tamer Kaya

Bölüm 8 Artritler 1181
Dr. Tamer Kaya

Bölüm 9 Kas İskelet Sistemi Tümörleri ve Tümör Benzeri Lezyonlar 1202
Dr. Tamer Kaya

Bölüm 10 Kan Hastalıkları 1229
Dr. Tamer Kaya

Bölüm 11 Kemik İliği ve Kemik İliği Hastalıkları 1238
Dr. Tamer Kaya

Bölüm 12 Kemik İnfarktları ve Epifizyel İskemik Nekrozları 1239
Dr. Tamer Kaya

Bölüm 13 Yumuşak Doku 1243
Dr. Tamer Kaya

Bölüm 14 İskelet Sistemini Tutan Sendromlar ve Diğer Hastalıklar 1246
Dr. Tamer Kaya

KISIM 17
KARDİYOVASKÜLER SİSTEM RADYOLOJİSİ 1255

Bölüm 1 Kardiyovasküler Sistem Anatomisi 1257
Dr. Mecit Kantarcı, Dr. İhsan Yüce, Dr. Gülsüm Bayraktutan

Bölüm 2 Kardiyak Görüntüleme Teknikleri. 1263
Dr. Mecit Kantarcı, Dr. İhsan Yüce, Dr. Gülsüm Bayraktutan

Bölüm 3 Konjenital Kalp Hastalıkları. 1270
Dr. Mecit Kantarcı, Dr. İhsan Yüce, Dr. Gülsüm Bayraktutan

Bölüm 4 Edinsel Kalp Hastalıkları. 1277
Dr. Mecit Kantarcı, Dr. İhsan Yüce, Dr. Gülsüm Bayraktutan

Bölüm 5 Vasküler Sistem Radyolojisi 1285
Dr. Mecit Kantarcı, Dr. İhsan Yüce, Dr. Gülsüm Bayraktutan

KISIM 18
DAMAR İÇİ GİRİŞİMSEL RADYOLOJİK İŞLEMLER. 1295
Dr. İbrahim Tanzer Sancak

KISIM 19
DAMAR DIŞI GİRİŞİMSEL RADYOLOJİK İŞLEMLER. 1327

Bölüm 1 Ürogenital Sistemde Damar Dışı Girişimler 1329
Dr. Cüneyt Aytekin

Bölüm 2 Safra Sisteminde Girişimsel Yöntemler. 1339
Dr. Cüneyt Aytekin

Bölüm 3 Görüntüleme Eşliğinde Perkütan Sıvı Drenajı 1350
Dr. Cüneyt Aytekin

Bölüm 4 Görüntüleme Eşliğinde Perkütan Biyopsiler 1356
Dr. Cüneyt Aytekin

Bölüm 5 Toraksta Girişimsel Radyolojik İşlemler 1362
Dr. Cüneyt Aytekin

Bölüm 6 Gastrointestinal Kanala Yönelik Girişimler 1368
Dr. Cüneyt Aytekin

Bölüm 7 Kas-İskelet Sisteminde Girişimsel Radyolojik İşlemler 1374
Dr. Cüneyt Aytekin

Bölüm 8 Perkütan Tümör Ablasyon Yöntemleri 1380
Dr. Cüneyt Aytekin

KISIM 20
GİRİŞİMSEL NÖRORADYOLOJİ. . . . 1387
Dr. Erol Akgül

İNDEKS 1423

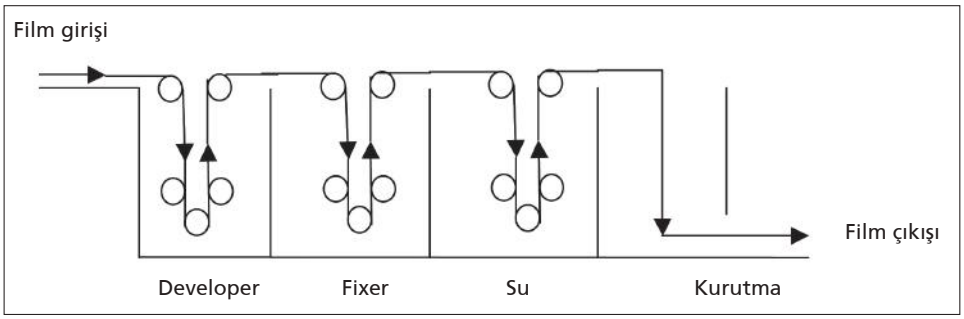

Şekil 1-10 ◆ Otomatik banyonunun işleyiş mekanizması.

AgBr ve %5 oranında AgI içerir. Pozitif gümüş atomları (Ag^+) iyonik olarak bromin (Br^-) ve iyodin (I^-) atomlarına bağlıdır. Emülsiyon olarak kullanılan gümüş halojenür kristalleri kristal yapılarında gümüş sülfattan (AgS) oluşan safsızlıklar içerir. Gümüş halojenür kristalindeki bu safsızlık hassasiyet merkezinde optik özelliklere neden olur. Filmde görüntünün oluşması iki aşamada gerçekleşir. İlk önce ışık fotonları ile ışınlanan filmde gizli görüntü oluşur. İkinci aşamada ise film banyo edilerek gizli görüntü, grinin tonları şeklinde görünür görüntüye dönüşür. Film emülsiyonundaki gümüş halojenür kristalleri ışık fotonları ile ışınlandığında kristalde zayıf bağlı elektronlar (Br- iyonu bir elektron fazlalığına sahiptir) serbest hale gelir. Bu elektronlar emülsiyon tabakasında bulunan pozitif hassasiyet merkezlerindeki hareketli gümüş iyonları tarafından yakalanarak metalik gümüş oluşur. Böylece ışık fotonları tarafından emülsiyon tabakasının ışınlanması hassasiyet merkezlerinde az sayıda metalik gümüşün birikmesine ve gizli görüntünün oluşmasına neden olur. Banyo işlemi geliştirme ("developer"), sabitleme ("fixer"), yıkama ve kurutma aşamalarından oluşur (Şekil 1-10). Işınlanan gümüş halojenür kristalleri için hassasiyet merkezlerindeki metalik gümüş atomları, geliştirme işleminde katalizör görevi görür. Geliştirme aşamasında ışınlanan kristalde geri kalan gümüş iyonları siyah metalik gümüşe dönüşerek gizli görüntü büyütülür (büyütme faktörü 10^9) ve görünür görüntüye dönüşür. Her kararan tanecik bu noktada film optik yoğunluğuna katkıda bulunur. Mikroskobik boyutta kararan milyonlarca fotoğrafik taneciğin katkısı ile film üzerinde gri skala elde edilir. Işınlanmamış gümüş halojenür kristalleri geliştirme çözeltisinde reaksiyona girmez ve değişmeden kalır ama filmin bu çözeltide tutulma süresi üretici firmanın önerileri doğrultusunda olmalıdır. Yoksa bir miktar ışınlanmamış gümüş halojenür kristallerinin reaksiyona girmesi kaçınılmaz olur. Banyonun ikinci aşaması sabitlemedir. Geliştirme çözeltisinden çıkan ıslak film, merdaneler aracılığıyla sıkılarak üzerinde kalan developer çözeltisi temizlenir. Fakat yine de bir miktar developer çözeltisi film üzerinde kalır ve nötralize edilene kadar banyo işlemi devam eder. Sabitlemenin görevi geri kalan developer çözeltisinin kimyasal aktivitesini durdurarak banyo işlemini durdurmaktır. Geliştirme çözeltisi bazik olduğundan, asetik asit içeren sabitleme çözeltisi pH değerini düşürerek banyo işlemini durdurur. Sabitleme çözeltisinde bulunan amonyum tiyosülfat yıkama aracı (hipo) görür. Yıkama aracı emülsiyondaki ışınlanmayan yani geliştirilmeyen gümüş halojenür kristallerini temizler.

Film banyo içinde merdaneler aracılığıyla geliştirme çözeltisine oradan sabitlemeye ve sonra da yıkama tankına yönlendirilir. Yıkamadan sonra film, film yüzeyine sıcaklık ayarlı havanının üflendiği ve kurutulduğu kurutucuya girer. Kabul edilebilir görüntü kalitesinin sürdürülebilmesi için film banyosunun günden güne kararlı çalışması gerekir. Film banyosunda kullanılan kimyasal çözeltilerin özellikle geliştiricinin sıcaklığı ve konsantrasyonu çok önemlidir. Bu nedenle bir işlemci ile banyo kimyasallarının hem sıcaklığı hem de konsantrasyonu kontrol edilir. Kararlı bir banyo süreci için her bir solüsyon tankının sıcaklığı bir termostat ile ayarlanır. Geliştiricinin sıcaklığı banyo sürecinde çok önemlidir. Tipik olarak geliştiricinin sıcaklığı 35 °C'dir. Uygun termal ve kimyasal karışım için bir pompa ile her bir tank içindeki sıvı dolaştırılır. Film emülsiyonu ile tanklardaki sıvıların etkileşmesi sonucu kimyasalların konsantrasyonu düşer. Otomatik film banyosunda bir pompa ile yedek geliştirici ve sabitleyici tanklarından taze solüsyonlar pompalanarak tazeleme yapılır. Bir film parçası giriş kanalına girdiğinde küçük bir anahtar ile tazeleme pompası aktif hale getirilir. Standart bir banyo işlemi yaklaşık olarak 90 saniye sürer. Bazı durumlarda özellikle acil servislerde bu süre uzundur. Bu durumda banyo süresini kısaltmak için geliştiricinin konsantrasyonu ya da sıcaklığı ya da her ikisi birden arttırılır. Yaklaşık 45 saniyelik banyo işlemi için developer sıcaklığı 38°C civarında olmalıdır. Film banyo işlemi süresinin uzatılması (yaklaşık 120 saniye) mamografide kullanım alanı bulmuştur. Sürenin uzatılması ile sanki incelemede daha hızlı ekran film sistemi kullanılıyormuş gibi olmakta ve bununla da orantılı olarak meme dozunun bir miktar düşürülmesi sağlanmaktadır. Fakat günümüzde film firmaları mamografi için daha hassas filmler geliştirerek banyo süresinin uzatılma işleminin önemini azaltmıştır.

Günden güne film banyosunun kararlı çalışıp çalışmadığı radyoloji teknisyeni tarafından rahatlıkla yapılabilen bir dizi testler ile kontrol edilebilir. Bu testler karanlık oda ve film banyosu kalite kontrol testleri ile film işleme süresi ve geliştirici sıcaklık ölçümleri olmak üzere ikiye ayrılır. Bu testler için, toplam 21 basamakta farklı ışık şiddeti sağlayarak filmin karakteristik eğrisinin oluşturulmasında kulla-

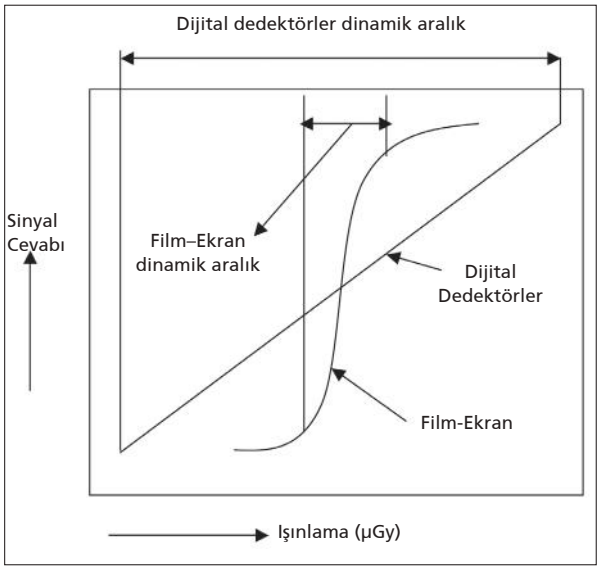

Şekil 3-5 ◆ Film - ekran ile dijital dedektör sistemlerinin dinamik aralıkları.

iyodür (CsI:Tl) kristali kullanılmaktadır. Bunun sebebi ise uygun atom numarası ve kristallerinin özellikleridir.

X-ışın enerjilerinin etkileştikleri maddenin K-soğurma kenarına yakın olması durumunda fotoelektrik soğurma maksimum olur. Bu nedenle demetin ortalama enerjisinin fosforun K kenar enerjisine yakın olması gerekmektedir. Örneğin genelde kullanılan 100-120 kVp spektrumlarında ortalama enerji 33-40 keV arasında olup, CsI'nın K kenar enerjileri Cs için 36 keV ve İyot için 33.2 keV'dir. Ayrıca CsI kristali çok ince kolonlar (5-10 mikron genişliğinde) şeklinde imal edildiğinden X-ışınlarının etkileşmesi sonucunda oluşan ışık fotonlarını yapılandırılmamış kristale oranla minimum saçılmayla fotodiyot üzerine düşürür (Şekil 3-7).

Şekil 3-8'den de görülebileceği gibi panel dedektörler, X-ışını fotonlarının soğurulması ile orantılı, yük depolayabilme özelliğine sahip birçok dedektör elementinden oluşur. Her bir element ışığa duyarlı bir bölgeden ve köşesinde de yük iletimi için elektronik kısımdan oluşur.

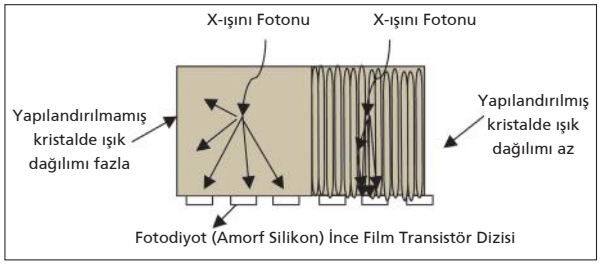

Şekil 3-7 ◆ Yapılandırılmamış ile yapılandırılmış kristaldeki ışık dağılımı.

Işınlamadan hemen önce her bir dedektör elementinde toplanan X-ışın sinyalini depolayan kondansatörler topraklanarak deşarj edilir. Her bir dedektör elementindeki ışığa duyarlı bölge fotoiletkendir ve üzerine ışık fotonları düştüğü zaman elektron salınır. Işınlama sırasında her bir dedektör elementinde toplanan yük kondansatörde tutulur. Işınlamadan hemen sonra dedektör elementlerindeki yük ince film transistör okuma mekanizması ile dijital sinyale çevrilir. Direkt olmayan dönüştürmeli sistemde okuma mekanizması Şekil 3-9'da verilmiştir.

Bir transistör genel olarak kaynak, kapı ve iletim kanalı olmak üzere üç elektriksel bağlantıdan oluşur. Şekil 3-9'daki mekanizma göz önünde bulundurulursa, ışınlama sırasında yük depolayan kondansatörler kaynağı, okuma satırına bağlı olan K1, K2 ve K3 düşey satırları iletim kanallarını ve yatay S1, S2 ve S3 satırları da kapıları oluşturur. Işınlama sırasında her bir satır boyunca olan kapılara negatif voltaj uygulanarak panel dedektördeki tüm transistörlerin anahtarlarının kapalı konumda tutulması sağlanır. Işınlama sırasında depo edilen yük her bir dedektör elementindeki kapasitörlerde tutulur. Okuma sırasında her bir yatay satırdaki (S1, S2 ve S3) kapılara sırasıyla pozitif voltaj uygulanır. Böylece kapılarının ucuna pozitif gerilim uygulanan bir satır boyunca olan dedektör elementleri iletime açık olur. Çoklayıcı ise belli bir zamanda bir anahtarın açık olduğu anahtar dizisinden oluşur ve her bir düşey satırı (K1, K2 ve K3) sıralı şekilde anahtarlar (A1, A2 ve A3) aracılığıyla sayısallaştırıcıya bağlar. Böylece her bir satırdaki her bir dedektör elementinin okunmasını sağlar. K1, K2 ve K3 iletim

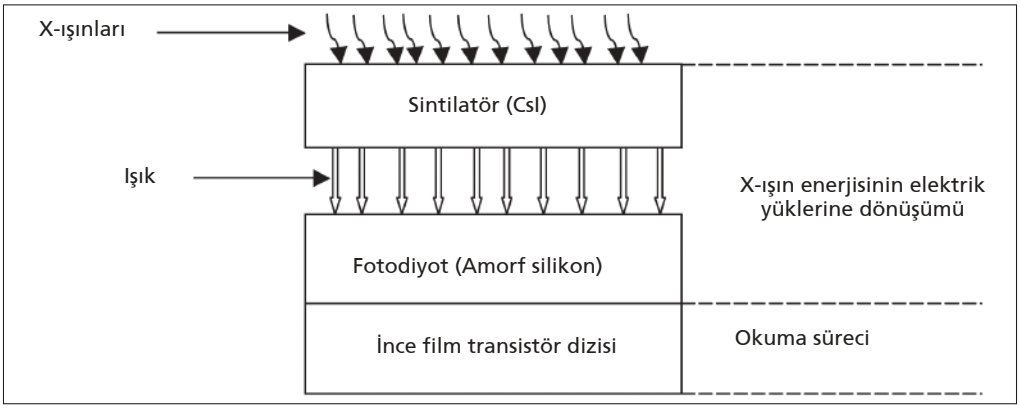

Şekil 3-6 ◆ Direkt olmayan dönüştürmeli sistemin genel görünüşü.

1895 yılında W.Conrad Roentgen'in X-ışınlarını ve hemen bir yıl sonra 1896 yılında H. Becquerel'in radyoaktiviteyi keşfetmesiyle insanoğlu ilk kez radyasyonla tanışmıştır (Tablo 1). Radyasyon ilk keşfedildiği yıllarda, zararlı olabileceğinden kimse şüphelenmiyordu. Işığa benzeyen ancak görülemeyen, beş duyuyla saptanamayan bir ışınımın zararlı etkilerinin olabileceği kimsenin aklına gelmiyordu. Hatta bilim adamlarının ilk deneylerinde kendilerini veya yakınlarını denek olarak kullandıkları bilinmektedir. Roentgen'in ilk çektiği film eşinin elidir. 1900'lü yılların başında yaşamın birçok alanında X-ışınları ve radyoaktif maddeler kullanılmaya başlanmıştır. Benign hastalıkların tedavileri, radyum/torium gibi radyoaktif maddeler içeren kozmetik ürünler bu uygulamalara başlıca örneklerdir (Resim 1). Radyasyonun insan sağlığı üzerindeki olumsuz etkileri ile ilgili en önemli veriyi Dr. Mihran Kassabian sağladı ve radyasyon harabiyetinin zaman içindeki gelişimini kendi el fotoğraflarını çekerek ortaya koydu. Thomas Edison'un asistanı olan ve ona X-ray çalışmalarında yardımcı olan Clarance Dally, derisinde kızarıklık gelişmesine karşın çalışmaya devam etti ve kanser gelişimi yüzünden parmakları, elleri ve sonunda kolları ampute edildi ve 1904 yılında, X-ışınlarının keşfinden sadece 7 yıl sonra kanserden hayatını kaybetti. Clarance Dally radyasyon maruziyeti nedeniyle bilinen ilk ölüm olgusudur. Madam ve kızı Irene Curie'de lösemi nedeniyle hayatını kaybeden bilim kadınlarıdır. Bu ölümlerden ve vücutta oluşan hasarlardan sonra radyasyonun biyolojik etkileri ve radyasyondan korunma ile ilgili bilimsel çalışmalar ve temel kavramlar oluşturulmaya başlandı. 1915 yılında İngiliz Röntgen cemiyeti ilk kez radyasyondan korunma önerilerinde bulundu. 1940'lı yıllarda radyologlar arasında lösemi insidansındaki artışlar rapor edilmeye başlandı.

HÜCRE HASARI VE OLASI HÜCRESEL OLAYLAR

Radyasyonun biyolojik etkilerini başlatan temel olay radyasyonun atomlarda oluşturduğu iyonizasyondur. Bu iyonizasyonun yol açtığı moleküler değişiklikler hücreleri, hücrelerde oluşan harabiyetler bu hücrelerin oluşturdukları dokularda hasara yol açarak organları ve tüm vücudu etkileyen bir dizi olaya yol açar (Resim 2). Sonuçta radyasyon, atomda iyonizasyona neden olarak biyolojik hasara giden bir dizi olayı başlatabilir.

Radyasyon ***doğrudan*** ve ***dolaylı etki*** olmak üzere iki şekilde hücre hasarına veya ölümüne yol açar.

Doğrudan Etki

Radyasyonun direkt olarak hücrenin kritik moleküllerini etkilemesi nedeniyle oluşur (Resim 3). Enzimatik ve yapısal proteinler, RNA gibi hücre içindeki tüm moleküller radyasyon hasarına duyarlıdırlar. Ancak DNA en önemli hedef olup, oluşan hasar hücre bölünmesini dolayısıyla hücrenin yaşamını etkileyebilir. Yüksek lineer enerji transferine (LET) sahip radyasyonlar (nötronlar ve α parçacıkları gibi) doğrudan etki yaparlar.

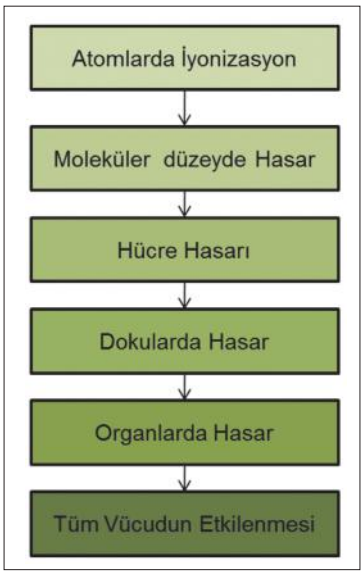

Resim 2 ◆ Radyasyonun Biyolojik Etkilerinin Oluşması

Resim 1 ◆ Radyoaktif maddeler içeren kozmetiklerin reklamları (1930'lu yıllar). Bu dönemde radyumun sağlık için yararlı olduğuna inanılırdı.

- Fetus ve embryodaki başlıca etki kanser riskinin yanı sıra, fetal, embryonik veya neonatal ölüm ile kongenital malformasyonlar, gelişme gerilikleri ve mental retardasyondur.
- Preimplatasyondan önceki ışınlamalarda "ya hep ya hiç kuralı" vardır.
- Konjenital malformasyonlar daha çok SSS ile ilişkilidir.
- Gebeliğin erken dönemindeki ışınlamalarda ölüm oranı yüksek iken geç dönemde konjenital malformasyon olasılığı artar.
- Radyasyona en duyarlı gebelik fazı organogenesis dönemidir.
- Antenatal dönemde yapılan tanısal radyolojik çalışmalardaki dozlarda ölçülebilir etkiler saptama olasılığı düşüktür.
- Ancak Floroskopik girişimsel işlemlerde artmış risklerden bahsedilebilir.
- 100 mGy prenatal dozlarda gebeliği sonlandırma endikasyonu yoktur ve birçok pelvik radyolojik incelemede bu dozlara ulaşılmaz.
- 500 mGy üzerindeki dozlarda ciddi fetal etkiler oluşur ve gebeliği sonlandırma endikasyonu vardır.
- 100-500 mGy arasındaki dozlarda karar bireysel duruma göre verilmelidir.
- Gözde en hasas yapı lens olup katarakt gelişir.
- Kataraktın görünümü radyasyona özgüdür (lensin posterior yüzünde)

AKUT RADYASYON SENDROMU

Tüm vücudun yüksek radyasyon dozuna maruz kalması bir bütün olarak akut radyasyon sendromu olarak bilinen karmaşık klinik semptomların oluşmasına yol açar. Akut radyasyon sendromunun (ARS) ortaya çıkış derecesini; ışınlamaya maruz kalan vücut kısmı ve fraksiyonu, radyasyonun kalitesi, total doz, doz hızı ve ışınlama süresi, organ ve dokulardaki tamir sürecinin etkinliği, ışınlanan dokuların radyoduyarlılığı ve $LD_{50/30}$'daki bireysel farklılıklar etkiler. Klinik tablo birbirini takip eden dört fazdan oluşur (Resim 13):

1. **Prodromal Faz (başlangıç Fazı):** Radyasyon enerjisi birikimine bağlı şok yanıtın oluşmasıdır ve radyasyona maruz kalma sonrası ilk 48 saat içindeki semptom ve bulguları kapsar. Reaksiyon otonom sinir sistemi cevabı şeklinde olup, gastrointestinal ve nöromusküler semptomlar şeklinde ortaya çıkar. En önemli ve ilk semptomlar anoreksiya, bulantı ve kusmadır. Kusmanın başlama zamanı maruz kalınan doz hakkında fikir verir (Tablo 9). Yüksek dozlardan sonra reaksiyon ilk 30 dakika içinde maksimaldir. Daha düşük dozlar sonrası semptomlar gecikmiş, azalmış ve daha az şiddetli olarak ortaya çıkar ve esas olarak anoreksiya,bulantı, kusma ve yorgunluk şeklindedir. 1 Gy altındaki dozlarda kusma çok nadirdir. ARS'nun bu fazındaki en önemli bulgu lenfosit sayısındaki azalmadır. Lenfopeninin şiddeti maruz kalınan doz hakkında erken dönemde bilgi sahibi olmamızı sağlayan en önemli parametredir ve biyodozimetre amaçlı kullanılmaktadır (Resim 14). Prodromal semptomlar genellikle 48 saat içerisinde iyileşir.
2. **Latent Faz:** Radyasyona dirençli canlı hücreler fonksiyonları sürdürür, semptom oluşmaz veya çok azdır.
3. **Hastalık Fazı:** Canlı hücrelerin ölümü ve kök hücrelerin kaybı nedeniyle hücrelerin yenilenememesine bağlı gelişir.
4. **Sonuç:** Çeşitli derecelerde bozukluk ile iyileşme ya da ölüm

Tablo 9 ◆ ARS'de Semptom Ve Bulguların Ortaya Çıkma Süresi

Semptom/Bulgu	Zaman
Bulanti, Kusma	1/2-48 Saat
Lenfopeni	Saatler
Granülositoz	Saatler
Trombositopeni	15-30 Gün
Granülositopeni	15-30 Gün
İmmunosüpresyon	15-30 Gün
Şoktan Ölüm	Saatler

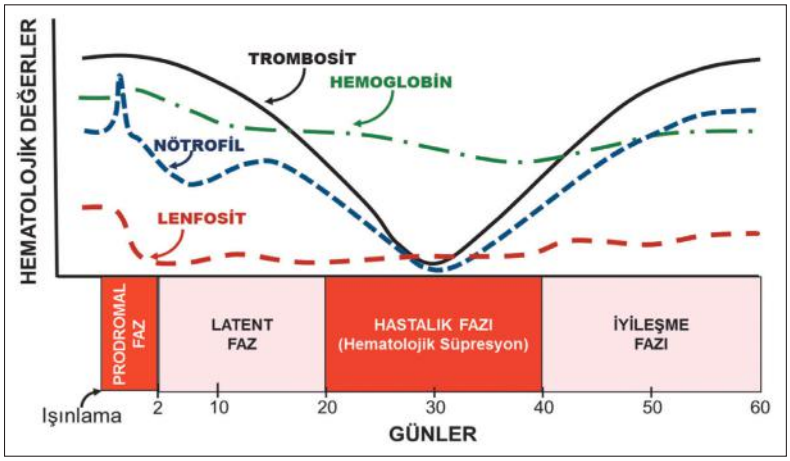

Resim 13 ◆ 300 Rad (cGy) doz ile tüm vücudun ışınlamasından sonra klinik seyir.

GİRİŞ

Ses belli bir ortamda yayılan ve insan kulağı tarafından algılanabilen frekans aralığındaki basınç değişiklikleri ya da titreşimlerdir. İşitilebilen frekans düzeyinin üzerindeki her türlü ses ise ultrason (ultrasonik ses dalgası) olarak tanımlanır.

Jacques ve Pierre Curie kardeşler 1880 yılında piezoelektrik etkiyi tanımlamışlardır. Piezoelektrik etki, bazı kristal materyallerin mekanik strese maruz kalması sonucunda elektriksel yük dağılımında değişiklik oluşması olarak ifade edilir ve ultrasonografinin temel fizik prensibini oluşturur. Ultrason ve özellikleri üzerindeki çalışmalar Birinci Dünya Savaşının sonlarında, denizaltıların yerini tespit etmek amacıyla ultrasonun kullanılması fikri ile hızlanmış ve İkinci Dünya Savaşı sırasında SONAR ("Sound Navigator And Ranging") cihazı geliştirilmiştir. Bu cihazın temel çalışma prensibi ultrasonun tanısal tıpta kullanılmasıyla aynıdır ve bu alandaki gelişmeler ultrasonografi (US) cihazlarının gelişimine katkı sağlamıştır. Ultrason tanısal tıpta ilk olarak 1943'de beyin incelemelerinde kullanılmış, 1950'lerde gri skala incelemeler ve 1965'den sonra gerçek zamanlı görüntüleme mümkün olmuştur.

Tanısal US uygulamaları vücuda gönderilen ve doku arayüzlerinden geri yansıyan ekoların tespit edilmesi ve görüntü oluşturulması esasına dayanır. Geri yansıyan ses dalgalarının içerdiği bilgiler ile yüksek çözünürlükte gri skala görüntüler oluşturulmakta ve kan akışı ile ilgili bilgiler gösterilebilmektedir.

Bununla beraber, yüksek teknoloji ürünü bir US cihazına sahip olmak, kaliteli bir inceleme ve doğru tanı için yeterli değildir. Bu tanısal yöntemin uygulanmasında, kullanıcının US'nin temel fizik prensiplerini ve cihazın çalışma sistemini bilmesi ve ayrıca yeterli klinik bilgi ve tecrübeye sahip olması gereklidir.

TEMEL SES BİLGİSİ

Ses, mekanik enerjinin bir ortam içerisinde dalga formunda ilerlerken oluşturduğu sıkışma ve gevşeme değişikliklerinin sonucu olarak ortaya çıkar. Elektromanyetik radyasyon su dalgalarına benzer şekilde transvers dalga yapısına sahiptir. Ses dalgası ise longitüdinal dalga yapısındadır ve moleküllerde neden olduğu değişiklikler dalga yönünde gerçekleşir. Ses dalgaları elektromanyetik dalgaların aksine iletim için belli bir ortama ihtiyaç duyarlar. Oluşan basınç dalgaları, içinde ilerlediği maddede sınırlı fiziksel yer değişimlerine neden olur. Basınç zaman eğrisinde basınç değişikliklerine ait noktalar birleştirildiğinde sinüzoidal bir dalga formu elde edilir. Bu sinüzoidal dalganın benzer özellik gösteren kısımları arasındaki mesafeye dalga boyu (λ) ve tek bir siklus için geçen süreye ise period denir. Belirli zaman aralığındaki tam siklusların sayısı sesin frekansını (f) oluşturur. Frekansın birimi Hertz' dir (Hz). Bir Hertz saniyede bir siklus olarak tanımlanır (1Hz = 1 siklus/sn). Yüksek frekanslar kilohertz (1KHz = 1000 Hz) ve megahertz (1MHz = 1 000 000 Hz) olarak ifade edilir. İnsan kulağının duyabildiği sesler 20 - 20 000 Hz arasındaki sınırlarda yer almaktadır. Tanısal uygulamalarda kullanılan ses frekansı ise genel olarak 2-15 MHz arasındadır.

Genel dalga denkleminde hız, frekans ve dalga boyunun çarpımına eşittir.

$$c = f \times \lambda$$

Ultrason dalgasının dokuya gönderilmesi ve belli bir noktadan geri yansıyan ekonun alınması sırasında geçen sürenin bilinmesi, o noktanın derinliğinin hesaplanmasına imkan verir. Ancak bu hesaplama için ses hızının bilinmesi gerekmektedir. Ultrasonun hızı içerisinde ilerlediği ortamın dansitesi ve kompresyona direncine bağlı olarak değişiklik gösterir. Genel olarak hava gibi gazlar en düşük ses iletim hızına sahipken, sıvılar orta düzeyde, katı cisimler ise yüksek ses iletim hızına sahiptir. Vücutta sesin ilerleme hızı, normal dokularda tespit edilen ilerleme hızlarının ortalaması olarak 1540 m/sn kabul edilmektedir (Tablo 1). Birçok US cihazının kalibrasyonu bu hız değerine göre yapılmaktadır. Ancak 1540 m/sn değerinin altında ve üzerinde ilerleme hızına sahip dokular da mevcuttur ve bu tür dokuların incelenmesi sırasında birtakım ölçüm hataları ve artefaktlar gelişebilir.

Dalga denkleminde yer alan diğer iki parametre olan dalga boyu ve frekans birbirleriyle ters orantılıdır. Ultrason frekansı arttıkça dalga boyu azalır. Yüksek frekanslı ve kısa dalga boylu ultrason, düşük frekanslı ve uzun dalga boylu ultrasona göre daha iyi çözünürlük sağlar. Ancak frekans arttıkça sesin içinde bulunduğu ortam ile etkileşimi artmakta ve sonuçta ses demetinin ilerleyebildiği doku derinliği azalmaktadır. Ayrıca frekans arttıkça ses demetinin ultrason kaynağından dağılımı azalır ve ses demeti incelerek yakınlaşır (kolimasyon).

Yüksek ultrason frekansı:
1. Dalga boyu kısalır
2. Ses demetinin kolimasyonu artar
3. Küçük cisimleri çözümleme yeteneği artar
4. Ses demetinin penetrasyonu azalır

Düşük ultrason frekansı:
1. Dalga boyu uzar
2. Ses demetinin kolimasyonu azalır
3. Küçük cisimleri çözümleme yeteneği azalır
4. Ses demetinin penetrasyonu artar

Tablo 1 ◆ Sesin Değişik Doku ve Maddeler İçerisindeki İlerleme Hızları

Doku-Madde	Ses Hızı (m/sn)
Hava	348
Yağ	1450
Su	1480
Vitröz cisim	1520
Karaciğer	1550
Kan	1570
Kas	1580
Gözün lensi	1620
Kemik	4080

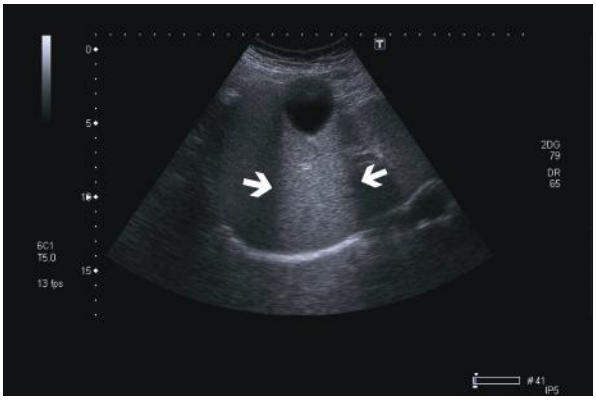

Resim 5 ◆ Akustik güçlenme: Ses dalgasının safra kesesini geçerken çevre karaciğer dokusuna göre daha az oranda atenüasyona uğraması nedeniyle, safra kesesi arkasına ulaşan ses dalgasının intensitesi daha yüksek olmakta ve bu alandaki karaciğer dokusu daha parlak görülmektedir (ok).

Yansıma ve Kırılma Artefaktları

[Reverberasyon Artefaktı]

Ultrason sinyalinin kuvvetli yansıtıcı özellikte arayüzler arasında birçok kez yansıması sonucunda genellikle transdusere yakın alanda ortaya çıkan bir artefakttır (Resim 6). Oluşan reverberasyonlar sadece sıvı olan bir alanda solid doku olduğu izlenimi oluşturabilir. Ancak bu artefakt yansıtıcı yüzeyin distaline doğru giderek azalan şiddette ekolar oluşturur ve tipik olarak yansıtıcı yüzey ile artefakt arası mesafe, yansıtıcı yüzey ile transduser arası mesafeye eşittir. Mesane, safra kesesi ve karotis arter incelemelerinde sıklıkla karşılaşılır. Hasta pozisyonu değiştirildiğinde, kistik yapının daima anteriorunda transdusere yakın alanda izlenmesi ve eko şiddetinin distale gittikçe azalması ile ayırt edilebilir. Bu artefakt genellikle transduser yaklaşım açısının değiştirilmesiyle artefakta neden olan arayüzden kaçınılarak azaltılır veya ortadan kaldırılabilir.

Reverberasyon artefaktı:
1. Çok sayıdadır
2. Eşit aralıklıdır
3. Ses demetine paraleldir
4. Düz bir hat boyunca derine uzanır

[Ayna Görüntüsü Artefaktı]

Ses demetinin güçlü bir yansıtıcıyla karşılaşması durumunda meydana gelir. En karakteristik örneği karaciğerin kendisinin, vasküler yapılarının ya da diyafragmaya yakın yerleşimli bir karaciğer içi lezyona ait görüntünün, diyafragma yüzeyinin arkasında ayna görüntüsü olarak izlenmesidir (Resim 7). Bu durumda ses dalgasının bir kısmı lezyondan transdusere geri yansırken, diğer bir kısmı diyafragma ve kitle arasında oluşan yansımalarla gecikerek transdusere ulaşır. Bu gecikme nedeniyle lezyonun diyafragma arkasında farklı bir uzaklıkta ayna görüntüsü oluşur.

Ayna görüntüsü artefaktı:
1. Oluşumun ikinci kopyası izlenir
2. Artefakt kopya, gerçek oluşumdan derindedir
3. Güçlü yansıtıcı, transduser ile artefakt arasında çizilen bir düz hat üzerinde yer alır
4. Gerçek oluşum ve artefakt güçlü yansıtıcıdan eşit uzaklıktadır

[Kuyruklu Yıldız (“Comet Tail, Ring Down”) Artefaktı]

Ses demetinin kendisini titreşime sokan bir yapı ile karşılaşması sonucunda oluşan bir artefakttır. Yansıtıcı yüzey ses demetinde titreşim oluşturarak transduser yüzeyine arka arkaya ekoların dönmesine ve görüntüde o yansıtıcı oluşumun arkasında sıkışık tarzda, ekojeniteleri giderek azalan bir görünüm oluşmasına yol açar. Bu artefakt safra

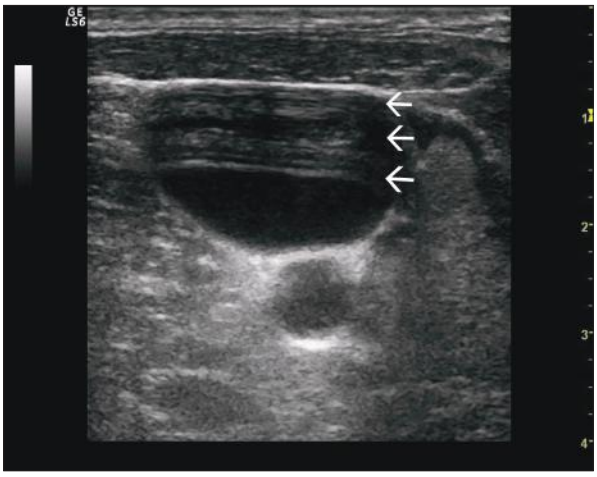

Resim 6 ◆ Reverberasyon artefaktı: Juguler ven lümeninde, yansıtıcı yüzeye paralel, distale doğru giderek azalan şiddette, hiperekoik çizgiler izlenmektedir.

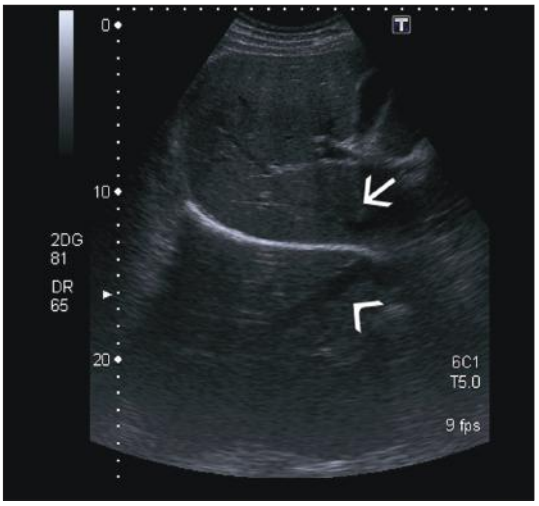

Resim 7 ◆ Ayna görüntüsü artefaktı: Karaciğer parankimi ve vasküler yapılarının (ok), diyafragmaya göre ayna görüntüsü görülmektedir (ok başı).

kaymasının kaynaklandığı derinliğin hesaplanması için gereken zamanı sağlar. Akım bilgisinin örneklendiği alana örnekleme hacmi denir ve bu hacmin derinliği, şekli, pozisyonu kullanıcı tarafından kontrol edilebilir. Puls Doppler cihazları Doppler kaymasına ait bilgilerle, geri dönen sinyalin frekans spektrumunu zamana karşı bir grafik olarak görüntüler. Transduser sürekli aynı fazda veri toplamak için belli bir puls tekrarlama frekansında ("puls repetition frequency", PRF) çalışır. Klinik uygulamada kullanılacak PRF değeri, hastaya verilecek akustik enerjinin mümkün olduğunca az olması gerekliliği ve pulsa ait ekonun geri dönme süresiyle sınırlanmaktadır. Geri yansıyan eko alınmadan yeni bir puls gönderilmesi gelen ekoların kaynağını tespit etmede karışıklığa neden olur. Doppler pulsunun inceleme alanına ulaşması ve eşit miktarda da transdusere dönme süresine ihtiyaç göstermesinden dolayı PRF, ölçülecek Doppler kaymasının en az 2 katı değerde olmalıdır. Bu kritik değer Nyquist limiti olarak adlandırılır. PRF bu limitin altında olursa aliasing artefaktı ortaya çıkar. Puls dalga formu Doppler, iki boyutlu gerçek zamanlı B-mod görüntüleme ile birleştirildiğinde dupleks görüntüleme adını alır. Bu yöntemde anatomik bilgi ve akım bilgisi birlikte elde edilmektedir. Doppler ile incelenecek bölge, B-mod görüntü üzerinde bir örnekleme hacmi yerleştirilerek seçilir. Yerleştirilen örnekleme hacmi noktasında ses demeti ile akış yönü arasındaki Doppler açısı hesaplanabilmektedir.

Renkli Doppler

Renkli Doppler görüntü, incelenen bir bölgedeki hareketli yansıtıcıların ses demeti yönüne göre ortalama hızlarının tespit edilmesi ve hız bilgilerinin rengin tonu ve parlaklığı olarak B-mod görüntü üzerine eklenmesi ile elde edilir. Bu işlem sırasında görüntüleme alanı ses demeti üzerinde çok sayıda birbirine komşu örnekleme hacmi ile taranır. Her segment için ayrı bir Doppler işlemi yapılarak tespit edilen ortalama Doppler kayması değeri bir renkle gösterilir. Ses demetine doğru olan hareketler bir renkle, ses demetinden uzaklaşan hareketler ise başka bir renkle kodlanır. Renkli Doppler US'de her demet yönünde vücuda birden fazla puls paketleri göndermek gerekir. Bu pulslardan dönen ekolardan sabit ve yavaş hareket eden hedeflere ait olanlar B-mod görüntünün temelini oluştururken, hareketli yansıtıcılardan dönenler renkli Doppler görüntüsü için ayrı değerlendirilir. Her piksele ait Doppler sinyali meydana getirilirken bir pulsa ait faz bir önceki ile karşılaştırılır. Renkli Doppler cihazları kısa sürede çok fazla işlem yapabilen ("Fast Fourier Transformasyon", FFT) analizörleri içerirler. Transdusere ulaşan kompleks sinyal FFT ile işlenerek basit frekans elemanlarına ayrılır ve analog-dijital çevirici ile de dijital formata dönüştürülür. Renkli Doppler görüntüsü oluşturulurken her akustik çizgi için çok sayıda puls kullanılarak veri elde edildiğinden, görüntünün çerçeve hızı B-mod görüntüden daha düşük olur. Bu nedenle inceleme sırasında çerçeve hızının fazla düşmemesi için, B- mod zemininde renkli Doppler kutusunun ("color box") incelemeyi amaçladığımız alan ile sınırlı tutulması gerekir.

Lineer problarda, damarın anatomik lokalizasyonu nedeniyle aynı inceleme planında akımın transdusere doğru yaklaşan ve uzaklaşan bölümleri farklı renklerde görüntülenebilir. Bu sorunu çözmek amacıyla B-mod ve renkli Doppler görüntü sinyalleri birbirinden farklı açılarda elde edilerek gösterilebilmektedir. Bu fonksiyon "steering" olarak adlandırılır. Renkli Doppler ve dupleks mod birlikte kullanıldığında tripleks mod adını alır (Resim 19). Renkli Doppler görüntülemenin sınırlamaları, açıya bağımlı olması, aliasing ve gürültü artefaktlarıdır.

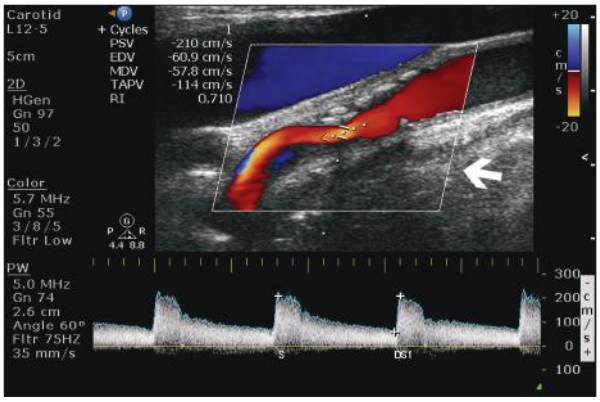

Resim 19 ◆ İnternal karotis arterin renkli Doppler ve dupleks modun birlikte kullanıldığı tripleks mod görüntüsünde, renkli Doppler kutusu ve "steering" fonksiyonu (ok) izlenmektedir.

"Power" Doppler Ultrasonografi

"Power" Doppler ("Color angiography", "Energy mod"), renk haritasının elde edilen Doppler sinyalindeki frekans kayması yerine, sinyalin intensitesi doğrultusunda oluşturulduğu bir Doppler uygulamasıdır. Bu yöntemde kullanılan eko sinyalinin intensitesi, örnekleme hacmi, örnekleme hacmindeki eritrosit yoğunluğu ve inceleme alanıyla transduser arasında kalan dokuların atenüasyon etkisine bağlıdır. Haritalama genelde tek renkle ve çoğu kez kırmızı renk kullanılarak yapılmaktadır. Sinyalin intensitesi bu renk tonundaki parlak ve soluk tonlar ile gösterilir (Resim 20).

"Power" Doppler, akım yönü ve hız ile ilgili bilgileri içermez ve renkli Doppler görüntülemeye göre açıya daha

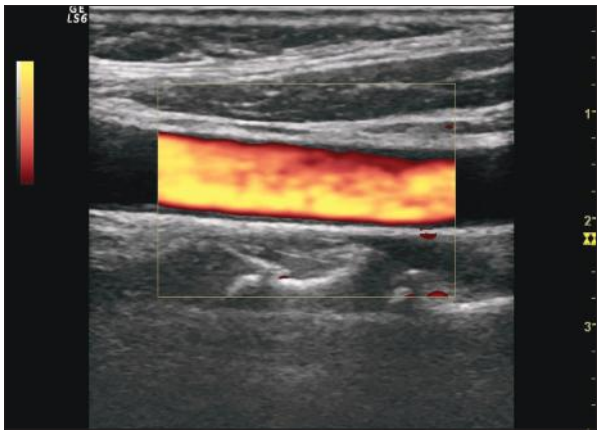

Resim 20 ◆ Ana karotis artere ait "power" Doppler görüntüsü.

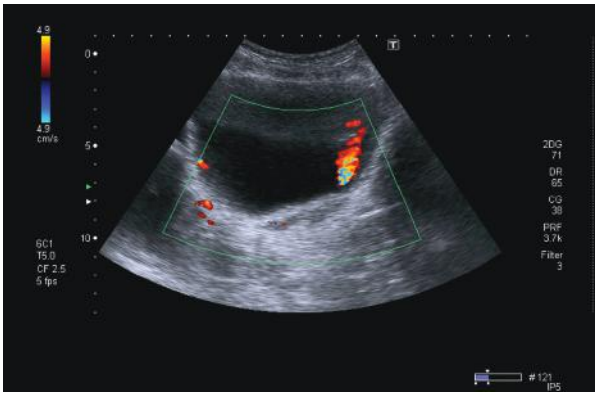

Resim 34 ◆ Yalancı akım artefaktı: Mesane incelemesinde sol üreter jet akımı görülmektedir.

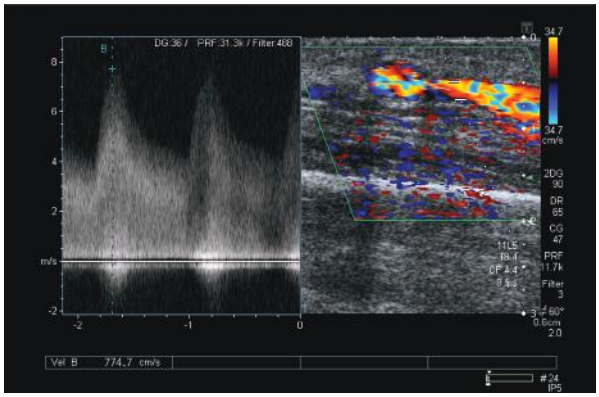

Resim 36 ◆ Perivasküler artefakt: Arteriyovenöz diyaliz fistülü çevresinde fistülün oluşturduğu titreşime bağlı gelişen artefakt izlenmektedir.

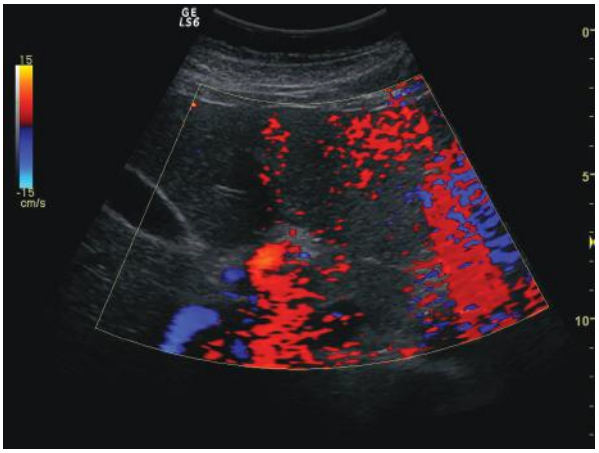

Resim 35 ◆ Parlama artefaktı: Karaciğer sol lobunda, kalbin hareketine bağlı gelişen parlama artefaktı görülmektedir.

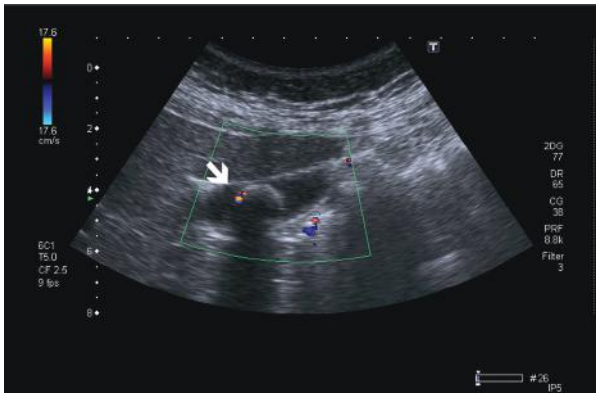

Resim 37 ◆ Kenar artefaktı: Safra kesesi lümenindeki taşın konturunda kenar artefaktı görülmektedir.

ri ve adenomyomatozisi, kalsifiye olmuş kateter, coil gibi pek çok yansıtıcıya bağlı oluşabilir (Resim 38). Cihazın Doppler kaymasını belirlerken kullandığı faz/zaman hesaplaması sırasında oluşan eko titremesi ("jitter") sonucu oluştuğu kabul edilir. Düzgün yüzeyli yansıtıcılarda oluşan Doppler kaymasının bandı dardır ve oluşan eko titremesi daha azdır. Bu durum duvar filtreleriyle önlenebilir. Ancak düzensiz yüzeyli yansıtıcılardan oluşan Doppler kaymasının bandı geniştir. Oluşan eko titremesi duvar filtrelerince önlenemez ve görüntüye yansıyarak bu artefaktı oluşturur. Spektral incelemede bazal çizginin her iki yanında birbirine eşit, çok sayıda yakın çizgilenmeler şeklinde izlenir. Spektral inceleme yapılmazsa sadece renkli Doppler incelemeyle kan akım sinyali ile karıştırılabilir. "Twinkling" artefaktı, akustik gölgesi belirsiz olan küçük taşların tespitinde yararlı olabilir.

BİYOETKİLER

Bugün için ultrasonografinin hastalar ve kullanıcılar üzerinde kanıtlanmış herhangi bir biyolojik etkisi bulunmamaktadır. Gelecekte birtakım biyolojik etkilerin tespit edilme olasılığı bulunsa bile, ALARA ("As Low As Reasonably Achieviable") prensibi doğrultusunda kullanım ile hastalara sağlanacak faydanın olası risklerden daha fazla olduğu kabul edilmektedir.

US kullanımının tüm kliniklerde hızla yaygınlaşması ve bu alanda az eğitim almış uygulayıcılar tarafından yaygın bir şekilde kullanılmasıyla, hergün daha çok hastaya gereksiz endikasyonlarla ultrasonografi yapılmakta ve yetersiz inceleme tekniği sonucunda tanısal hatalar oluşmaktadır. Bu durum bugün için ultrasonun olası biyoetkilerinin sakıncalarından daha büyük önem taşımaktadır.

Tüm US uygulayıcıları biyoetkiler hakkında bilgi sahibi olmalı ve ses enerjisine maruz kalma derecesini mümkün olduğunca takip ederek, ALARA prensipleri doğrultusunda hasta ve fetus maruziyetini en aza indirgeyecek şekilde çalışmalıdır.

Sesin Fiziksel Etkileri

Sesin fiziksel etkileri ısı ve ısı dışı etkiler olarak ikiye ayrılır. Dokuda ısı artışına neden olan ısı etkisi temel olarak sesin dokuda ilerlerken absorbsiyona uğramasına bağlı gelişir. Isı dışı etkiler ise sesin mikroskopik ve makroskopik düzeyde basınç ve tork oluşturması, sıvılarda "streaming" adı verilen hareketi meydana getirmesi ve sıvı içinde gaz kabarcıkları oluşturan ve bunları destrükte eden akustik kavitasyon olarak sayılabilir.

Tablo 1 ◆ BT nesillerinin ortak ve birbirinden farklı olan özellikleri tabloda gösterilmektedir. Günümüzde III. nesil BT yapısı yaygın olarak kullanılmaktadır.

Özellik	I	II	III	IV	Spiral BT	ÇKBT
X ışın- detektör hareketi	Oku ve dön	Oku ve dön	Karşılıklı dön	Döner tüp sabit detektör	Karşılıklı dön	Karşılıklı dön
Işın demeti biçimi	Kalem	Yelpaze	Yelpaze	Yelpaze	Yelpaze	Yelpaze-cone beam
Detektör sayısı	Tek	Çok sayıda tek sıralı	Çok sayıda tek sıralı	Çok sayıda tek sıralı	Çok sayıda tek sıralı	Çok sayıda çok sıralı
Tarama süresi	5 dakika	30 saniye	1 saniye	1 saniye	0,6 saniye	0,3 saniye

maktadır. Bu tarama hareketine "oku ve dön" ("translate-rotate") ismi verilebilir. Sadece beyin incelemesine yönelik yapılan bu modelde kafanın içine yerleştirildiği bir su yastığı bulunmaktadır. Su yastığı x-ışınının kranyum dokusu ve sudaki atenuasyonunu ayrı ayrı hesaplayarak her bir piksele ait BT numarasının oluşturulmasını sağlamaktadır. Daha sonraki nesillerde su yastığı kaldırılmış, tüpün kendi kalibrasyonu ile hesaplamaların yapılması yolu bulunmuştur.

"İkinci nesil" BT' lerde x-ışın kaynağı tek kalırken ve dedektörlerin sayısını arttırmış ancak oku ve dön biçimi değişmemiştir. X-ışın demeti artık yelpaze biçiminde ("fan shaped") gönderilmektedir. Bu şekil ile tarama zamanı detektör sayısı ile ters orantılı olarak (1/n, n=detektör sayısı) kısalmıştır. Gantrinin ağırlığı mekanizmanın hareketinden doğan titreşimler nedeniyle artefaktların oluşmasına neden olmaktaydı. Hounsfield'in kafa taraması yapabilen Mark 1'i yerine gövde taraması da yapabilen ilk BT ise Georgetown Üniversitesinden Ledley ve arkadaşları tarafından 1974'de yapılmış birinci nesil biçimi ile çalışmıştır. Bu cihaz masanın hareket etmesi, gantrinin açılanması, laserli yer belirleyici gibi günümüzde de kullanılan pek çok yeniliği ilk defa uygulamıştır. Görüntü rekonstrüksiyonu için filtrelenmiş geri projeksiyona matematik olarak eşdeğer Fourier tabanlı rekonstriksiyon algoritmasını kullanmıştır.

Üçüncü nesil X-ışını demetinin hastayı tam olarak görecek (yelpaze, "fan beam") ve dedektör dizisini x ışınını karşılayacak şekilde genişleten, x ışın tüpü ve dedektörlerin hastanın çevresinde karşılıklı dönmesini sağlayan (dön-dön) üçüncü nesil BT'lerin ilk habercileri 1975 başlarında ortaya çıkmıştır. Her dedektörün hasta çevresinde kendi ölçümünü yaptığı ilk iki nesilin aksine üçüncü nesilde dedektörler belirli x ışın demetlerini ölçtükleri için dedektör hataları halka artefaktı olarak görüntüde ortaya çıkıyordu. Bu şekilde detektörler arasındaki yaklaşık %0,1'lik tutarsızlıklar bile artefakt oluşturmak için yeterliydi. Bu sorun önce Xenon gaz detektörler ile aşılmaya çalışıldı. Yazılım düzeltmeleri de halka artefaktlarının ortadan kaldırmak için kullanılmaktadır. Üçüncü nesil tasarımı bugünde en yaygın BT formu olarak kullanılmaktadır.

Dördüncü nesil BT ise gantri çevresine dizilmiş sabit dedektörleri görerek dönen hareketli bir x ışın tüpünden oluşmaktadır. Çok sayıda dedektör kullanılması maliyeti arttıran başlıca etken olmuştur. Şekil 2'de BT nesillleri şematize edilerek özetlenmiştir.

GÖRÜNTÜ KALİTESİ

BTde görüntü kalitesinin elemanları olarak başlıca dört kavram ele alınmalıdır.

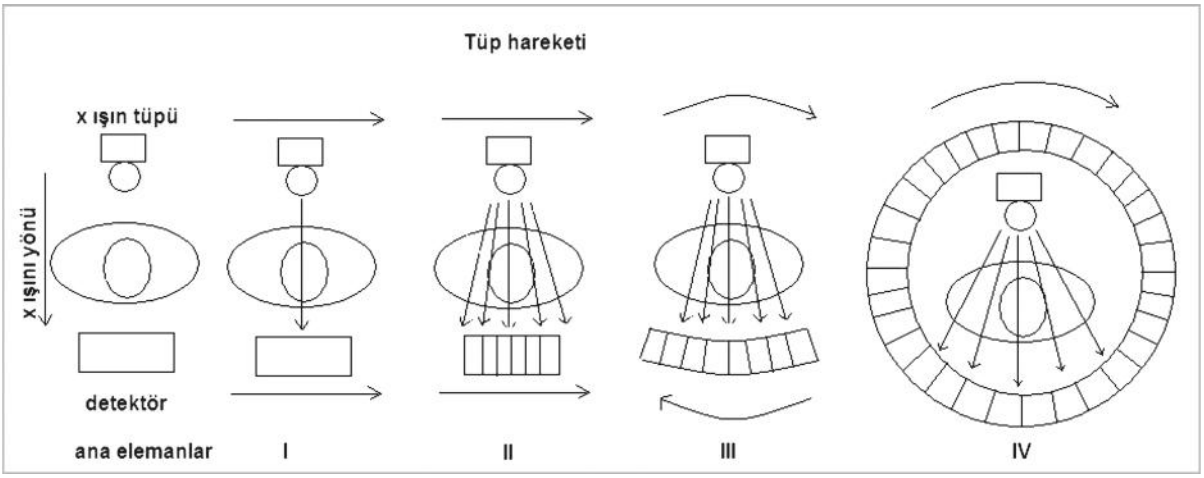

Şekil 2 ◆ BT nesilleri
I) kalem biçimli ilk x-ışın demeti ile aynı yönde hareket eden fotodiyod dedektör yerini II) çok sayıda fotodiyodun fan biçimli x-ışını demetini karşıladığı ikinci, III) tüp ve dedektörün karşılıklı döndüğü üçüncü, ve IV) sabit dedektör çemberi içinde hareket eden fan biçimli x-ışını demeti oluşturan tüpün yer aldığı dördüncü nesile bırakmıştır.

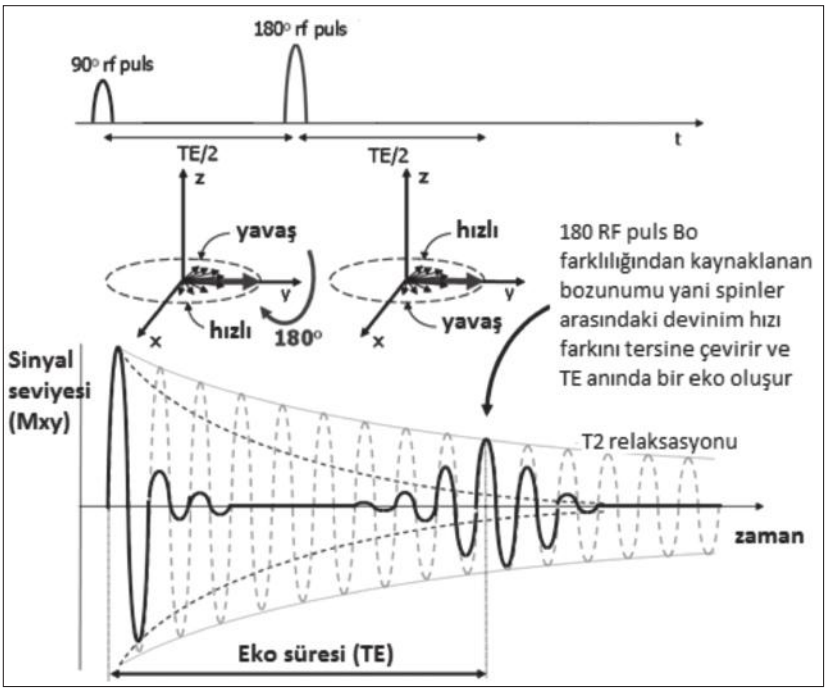

Resim 11 ◆ TE/2 süresinde uygulanan 180 derecelik RF darbesi TE süresinde kaydedilen eko sinyalinin spinler arasındaki faz farkından kaynaklanan T_2* bozunumundan arınmış bir sinyal elde edilmesini sağlar.

spinlerin arasında mikroskobik difüzyonlar nedeniyle gerçekleşen manyetik etkileşimlerdir. Bu mekanizmaya spin-spin relaksasyonu denir ve spinler arasında zamana bağlı değişkenlik gösteren manyetik etkileşimlerden kaynaklanır. Bu etkileşimler de MR sinyalinde zaman sabiti T_2 sembolüyle gösterilen bir azalmaya neden olur. RF uyarımı ve hemen ardından kaydedilen MR sinyalinde statik ve zamana bağlı manyetik alan değişimlerinin etkisi beraber görülür. Sadece spin-spin relaksasyonun etkisinin gözlemlenmesi veya T_2 değerinin ölçülmesi için statik alan değişimlerinden kaynaklanan faz bozunum etkisini bertaraf eden bir ölçüm yapılmalıdır (Resim 11).

[“Spin-Lattice” (Spin-Kafes) relaksasyonu]

Relaksasyon sonucunda, B_1 ile spinlere aktarılan enerjinin tamamen kaybolması beklenir. Fakat T_2* ve T_2 relaksasyon mekanizmaları sonucunda spinlerde depolanan enerjinin tükenmediği, sadece ölçülebilen transvers manyetizasyon sinyalinin tükendiği görülür. Spinlerin tekrar B_o ile hizalanması, yani denge veya kararlılık konumuna ulaşması için bir süre daha beklenmesi gerekir. Bu süre boyunca spinlerde depolanan enerjinin geri kalanı spinlerin etrafındaki diğer atomlara aktarılarak sönümlenir. Protonların, yani hidrojenin etrafını saran diğer atom ve moleküllerin (kafes) varlığı spinlerin RF uyarımıyla edindikleri enerjiyi tamamen yitirerek eski hallerine dönmelerini sağlar. Bu durum klasik fizikteki sürtünme kuvveti mekanizmasına benzetilebilir. Spin-kafes relaksasyonu T_1 zaman sabiti ile gösterilir ve bu süre manyetizasyon vektörünün başlangıç büyüklüğünden %37 değer kaybedene kadar geçen süredir (Resim 12). T_1 relaksasyonu T_2 ve T_2*'a göre daha uzun sürer. Ayrıca T_1 süresi artan B_o şiddeti ile artarken; T_2, B_o'dan bağımsızdır. Bir sonraki bölümde MR sinyalinin azalma mekanizmalarından yararlanılarak dokular arası kontrast oluşumu anlatılacaktır.

Relaksasyon süreleri dokuya enjekte edilen bazı kontrast maddeleriyle değiştirilebilir. MRG'de kullanılan kontrast maddeleri genellikle Gadolinyum temelli bileşenler içerir. Bu maddeler dokuların T_1 veya T_2 değerlerini değiştirerek sinyal seviyesinin de değişmesine sebep olur.

GÖRÜNTÜ YAPILANDIRILMA

Bu bölümde önce kontrast kavramı ve mekanizmaları anlatılacak, daha sonra uzamsal kodlamanın ayrıntıları işlenecek ve görüntü yapılandırma teknikleri açıklanacaktır.

Kontrast

MRG'de kontrast, kaydedilen sinyal seviyelerindeki fark ile oluşur. Yani bir dokuya ait bir bölgeden kaydedilen sinyal seviyesi yüksekse o bölge görüntüde parlak görünürken, sinyal seviyesi düşük olan bölgeler siyaha daha yakın bir renge sahip olurlar. MR görüntüsü, sinyal seviyelerine göre grinin farklı ton değerlerine sahip piksellerden oluşur. Farklı dokulardaki spinler farklı T_1 ve T_2 değerlerine sahiptir. Bu gerçeği kullanarak T_1 ve T_2 değerlerine göre dokuların sinyal seviyeleri ayarlanabilir. Ayrıca bir diğer önemli kontrast mekanizması da proton yoğunluğudur. Bir dokuda proton yoğunluğu ne kadar fazla ise o kadar yüksek MR sinyali oluşur. Tablo 2'de farklı doku ve maddelerin T_1, T_2 değerleri verilmiştir.

[Proton yoğunluğu ağırlıklı görüntüleme]

Resim 13'te proton yoğunluğuna bağlı olarak dokular arası bir kontrast gözlenmektedir. Proton yoğunluğu, belirtildiği

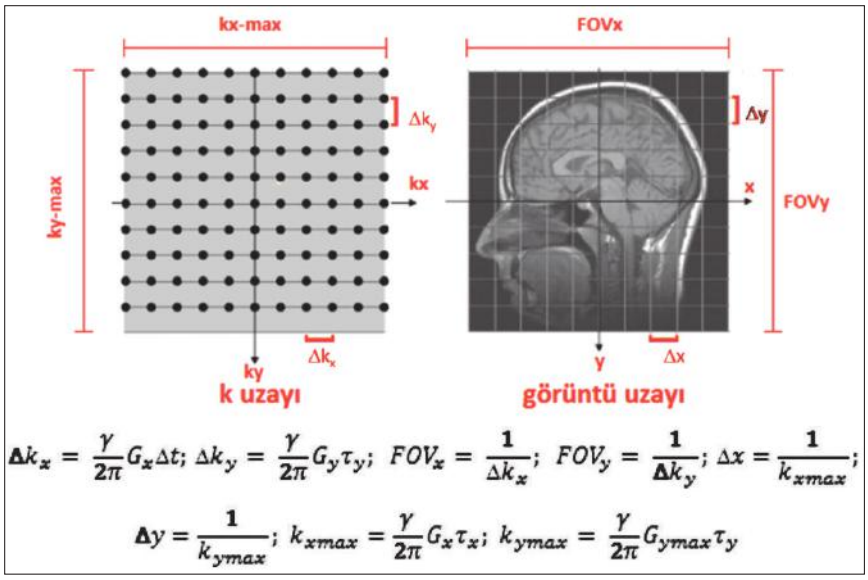

Resim 28 ◆ Gx ve Gy sırasıyla faz kodlama ve frekans kodlama gradyanlarının büyüklükleridir. τx ve τy toplam faz kodlama ve sinyal okuma süreleridir. Δt ise sinyal kaydında bilgi toplama sıklığı ya da örnekleme periyodudur. Bu durumda sinyal okuma süresinde $\frac{\tau_x}{\Delta t}$ tane veri kaydedilir.

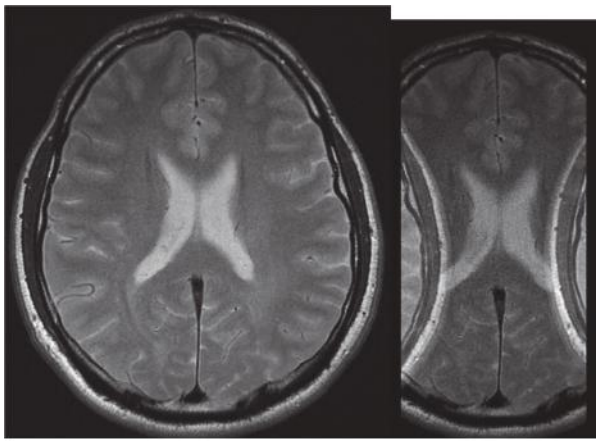

Resim 29 ◆ Faz kodlama yönünde Δky; 0,4Δky'ye düşürülünce, bu yönde örtüşme (aliasing) gözlenmiştir.

görüntüleme içinse daha önce sözü edilen seçici uyarım metodu kullanılarak, görüntülenecek obje iki boyutlu kesitlerin birleşimiyle oluşturulur.

SE'nin bir varyasyonu olan HSE sekansında, TE anında spinler aynı faza sahip oldukları için sanki deney yeni başlıyormuş gibi düşünülür ve bu ilk ekodan TE/2 kadar zaman sonra tekrar bir 180 derece inversiyon RF darbesi uygulanır. Bu şekilde devam ederek üçüncü, dördüncü ekolar kaydedilebilir (Resim 30). Doğal olarak T_2 ve T_1 relaksasyonundan ötürü eko seviyeleri giderek düşer. HSE sekansının amacı; tek bir eko yerine birkaç ekodan yararlanarak, obje hakkında daha fazla bilgi edinmek veya inceleme süresini kısaltmaktır. TR süresince kaydedilen eko sayısı arttıkça, zaman açısından avantajlı bir durum oluşur. 16 tane TR'da kaydedilecek bilgi, 1 TR'da 16 tane 180 derecelik RF ile kaydedilmiş olur. Dikkat edilmesi gereken nokta ardışık ekolardan her birinin farklı bir faz kodlama çizgisine ait olduğudur. Bu da sekans diyagramında görüldüğü gibi faz kodlama gradyanının şiddeti her ekoda değiştirilerek gerçekleştirilir. Bir sonraki TR'da bir önceki faz kodlama gradyanları eşit miktarda artırılarak, K uzayında eko sayısı kadar daha çizgi taranır. Böylece K uzayında yeterince veri toplanana kadar sekans devam eder.

Resim 31'de HSE yöntemi ile kaydedilen eko sinyalleri kullanılarak oluşturulmuş bir beyin görüntüsü yer almaktadır. Eko sinyali kaydetmenin diğer bir yolu olan GE yöntemi bir sonraki kısımda incelenecektir.

Gradyan Eko (GE)

180 derecelik ikinci bir RF darbesi yerine pozitif ve negatif gradyanlar kullanılarak da bir eko sinyali oluşturulabilir. Bu eko sinyali, RF uyarımının ardından uygulanmaya başlayıp TE/2 süresince devam eden gradyanın TE/2 anında zıt yönde ve aynı büyüklükte uygulanmaya başlanması ve TE süresi boyunca uygulanması ile elde edilir. TE anında kaydedilmeye başlanan eko sinyali SE'nin aksine daha kısa sürede elde edilmiş olur (Resim 32). Buna bağlı olarak TR süresi de kısalmıştır. Resim 33'te örnek bir GE görüntüsü yer almaktadır.

SE'ye göre daha hızlı bir yöntem olduğu için yaygın bir kullanıma sahip olan GE'nin de farklı varyasyonları spinlere ilişkin T1, T2* ya da proton yoğunluğu gibi bilgileri açığa çıkarmak için geliştirilmiştir. GE sekansı hem kartezyen K uzayı yörüngeleri hem de kartezyen olmayan radyal, spiral gibi yörüngeler oluşturacak gradyanlarla birlikte kullanılabilir.

GE'nin bir varyasyonu MR anjiyografi için kullanılır. GE sekansı harekete hassastır ve hareket eden spinler bu sekans kullanılarak belirgin hale gelir. Bu sayede kan akışına ilişkin değişimler GE ile görüntülenebilir. Bir diğer varyasyonu fonksiyonel MRG için kullanılır. SE'ye karşı sağladığı hız avantajı diğer yöntemlerle birleştirilerek kardiyak

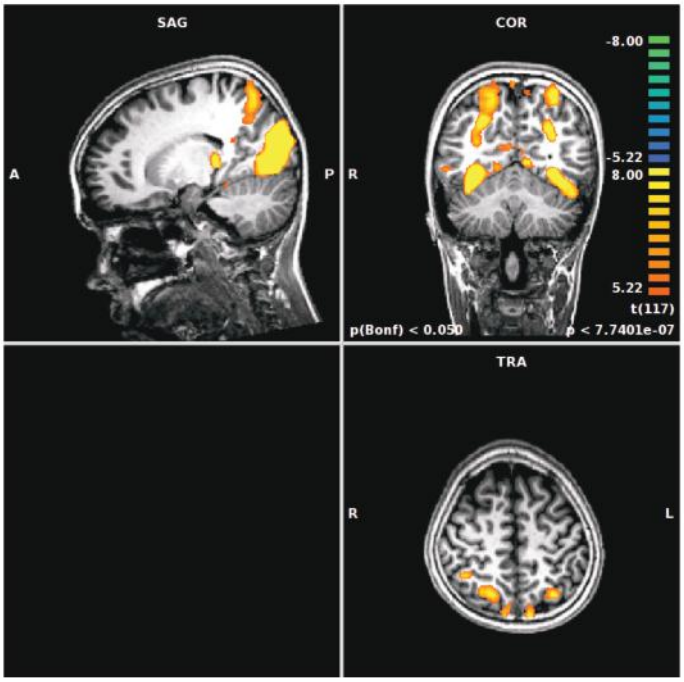

Resim 43 ◆ Kelime tanımaya yönelik fMRG deneyinin analiz sonuçları. Yeşil-mavi renk arası, negatif korelasyon seviyesini gösterirken; sarı-kırmızı renkler, pozitif korelasyon seviyesini gösterir.

gözlemlemek için özellikle nöroradyoloji araştırmalarında sıkça kullanılan BOLD fMRI'dır ("Blood Oxygenation Level Dependent Functional Magnetic Resonance Imaging"= Kan oksijenlenme seviyesine bağlı fonksiyonel MRG). Hemoglobin oksijene bağlandığında yani oksihemoglobin halinde diyamanyetik özelliğe sahipken, deoksijenize olduğunda paramanyetik hale gelir. Manyetik özelliklerindeki bu farklılık, bol oksijenli ve az oksijenli kan dokusunda MRG ile ayırt edebilen sinyal farklılıklarına yol açar. Paramanyetik deoksihemoglobin kanın suseptibilitesini değiştirerek bulunduğu bölgelerde manyetik alan bozunumlarına yol açar. Bu durum MR sinyalinin azalmasına neden olurken deoksihemoglobin miktarının azalmasına bağlı olarak oksijenli kanda sinyal seviyesi artar. Artan nöral aktiviteyle birlikte artan enerji ihtiyacı, beyin korteksindeki kılcal damarların taşıdığı oksijen miktarının artmasıyla karşılanır. Aslında nöral aktivitenin hemen ardından ilgili nöronun etrafındaki kılcal damarlarda anlık bir oksijen azalması görülür. Bunu bölgeye kan akışının arttığı bir zaman aralığı izler ve sonuç olarak nöral aktivitenin başlangıcından kısa bir süre sonra bu bölgedeki kan oksijen seviyesi artar.

Standart fonksiyonel MRG (fMRG) sekansları 2 mm uzamsal çözünürlük ve 1 sn zamansal çözünürlük sağlayacak GE ölçümü yapan eko-planar hızlı görüntüleme sekanslarıdır. Bu şekilde belirli bir deney esnasında alınan eko-planar görüntülerin her bir piksel için zamana bağlı sinyal seviyesi değişimi bulunur. Bu sinyal değişiminin beklenen hemodinamik tepki fonksiyonuna ne kadar benzediği istatistiksel olarak hesaplanır ve pikseller az benzerden çok benzere doğru yeşilden sarı renge kadar bir değer alır. Hemodinamik tepki fonksiyonu bir fMRG deneyinde dinlenme ve görev periyotlarına göre BOLD sinyalinde beklenen bölgesel değişimleri ifade eder. Genellikle nöral aktiviteden birkaç saniye daha gecikmeli başlar. Resim 43'de anatomik beyin görüntüleri üzerinde renklerle ifade edilen istatistiksel analiz sonuçları yer almaktadır.

Genel MRG Problemleri

Bu kısımda MRG araştırmacılarının üzerinde çalıştığı temel problemlerden söz edilecektir. Bu problemler için geliştirilen çözümler donanımsal ya da yazılımsal olabilir.

Artefaktlar

Gerçekte olmayan bir yapının, görüntüde izlenmesidir. Başlıcaları aşağıda açıklmıştır.

[Hareket Artefaktı]

Sinyal kaydı sırasındaki hareketten veya akımdan kaynaklanır (Resim 44A). Görüntünün geometrik ve kontrast çözümlemesinde kayıp meydana gelebilir. Bu artefakt en sık faz kodlama yönünde görülür. Çok az bir hareket bile faz değişikliğine neden olarak, tüm görüntüde artefakt izlenmesine neden olabilir. Faz kodlama yönünde objenin soluk bir kopyası çıkar. Bu nedenle "Ghost" (hayalet) artefaktı da denilmektedir. Frekans kodlama yönünde hareketin etkisi daha azdır. Çünkü eko sinyalinin ortaya çıkışı, frekans kodlaması ve örnekleme aynı anda çok hızlı yapılır (birkaç milisaniye sürer).

[Metal Artefaktı]

Metaller; etrafındaki manyetik alanı, duyarlılık farkından ötürü bozarak sinyal kaybına yol açar. Resim 44B'de, kafa arkasındaki metalin yarattığı sinyal kaybı gösterilmiştir.

Bu bölüme kontrast kelimesinin sözlük anlamı ile başlamak doğru olur. Karşıtlık, zıtlık anlamına gelmektedir. Daha bilimsel olarak görüntüdeki en parlak bölüm ile en karanlık bölüm arasındaki farka denir. Bir ekranın parlaklığı "cd/m²" (cd: "candela", ışık şiddeti birimi) cinsinden ifade edilir ve örneğin TV izlemek için size gerekecek olan parlaklık ortalama 500 "cd/m²" dir. Eğer bir ekran 100 cd/m²'lik bir parlak beyaz ölçümüne ve 1cd/m²'lik bir siyah ölçümüne sahipse kontrast 100:1 oranında kaydedilir. Siyah ve beyaz arasındaki kontrast aralığı genişledikçe, iki uç arasındaki gri tonlar ya da ara seviyeler daha rahat görülür (Resim 1). Aradaki değer ne kadar fazla olursa görüntünün canlılığı okadar iyi olur. Birtakım maddeler kullanarak bu zıtlığı arttırmak mümkünmüdür? Evet mümkündür. Bu maddeler neler olabilir? Peki bu maddelerin kontrast oluşturma özellikleri nasıl oluşmaktadır? Bir maddenin x-ışınını geçirmemesi aynı zamanda avantajı olabilir mi? Bu noktada fizik bilgilerimizi tazelememiz gerekiyor.

Bir maddenin x ışınlarını geçirip geçirmemesinin temel anlamı K kenarı ile açıklanabilir. K kenarı, foton ile etkileşime giren atomların K yörüngesindeki elektronların bağlanma enerjilerinin hemen üzerindeki foton enerjilerindeki aniden ortaya çıkan zayıflama katsayısını tanımlar. Zayıflamanın aniden artışı fotonların fotoelektrik absorbsiyonlarından kaynaklanmaktadır. Etkileşimin gözlenebilmesi için fotonların o atomun K yörüngesindeki elektronların bağlanma enerjisinden daha fazla enerjili olmaları gereklidir. X-ışın enerjilerinin etkileştikleri maddenin K-soğurma kenarına yakın olması durumunda fotoelektrik soğurma maksimum olur. Bu nedenle demetin ortalama enerjisinin K kenar enerjisine yakın olması gerekmektedir. Örneğin kullanılan 100-120 kVp spektrumlarında ortalama enerji 33-40 keV arasında olup, K kenar enerjileri iyot için 33.2 keV, baryum içinse 37.4 keV'dur. Benzer ani atenuasyon artış değerleri K'dan başka diğer elektron yörüngeleri içinde mevcut olup bu fenomen için genel terim, absorbsiyon kenarı olarak bilinir. K kenarı x-ışını kontrast madde ve dedektör tasarımlarında önemli rol oynar.

Kontrast oluşturan maddeleri positif ve negatif olarak sınıflandırabiliriz. Negatif kontrast maddeler en temel örnekler hava ve karbondioksit gazıdır. Geçmişte klasik anlamda sadece konvansiyonel radyografinin egemen olduğu dönemlerde sisternlerin içine, retroperitona hava verilerek elde edilen veriler tanısal anlamda kullanılmıştır. Günümüzde ise özellikle kolon grafilerinde olduğu gibi dar alanda kullanılmaktadırlar.

Resim 1 ◆ Bu terkedilmiş eski Alaçatı evinde gri tonların fazlalığı gizemi beraberinde getirmektedir.

BARYUM İÇEREN KONTRAST MADDELER

Baryum sulfat kimyasal formülü $BaSO_4$ bilinen inorganik bileşiktir. Beyaz kristal solid yapıya sahip olup suda iyi çözünmemektedir. Mineral barit ticari olarak elde edilen baryum ve diğer maddelerin kaynağıdır. Mat beyaz görünümü ve yüksek dansitesi ana uygulamala alanlarıdaki faydalanılan yönüdür (Resim 2)

İlk kez 1910 yılında tanısal amaçlı kullanılmıştır. Suda çözünen baryum tuzları insanlar için orta derecede toksik olmasına karşın suda çözünmeyen baryum sülfat toksik değildir. Görüntüleme amaçlı olarak kullanılan formları ağızdan veya makattan uygulanır. Katkı maddesiz baryum sülfat mukozayı iyi sıvamaz ve flokülasyon oluşumu gerçekleşir. Bu olumsuz durumu engellemek için ticari formlarda tatlandırıcılar yanısıra pektin, sorbitol, agar-agar gibi maddeler karıştırılır. Tamamı GİS'ten atılır. Sağlam mukoza tarafından emilmez. Brezilya'da 2003 yılında yanlışlıkla suda çözülür formunun baryum sülfat olarak etiketlenerek hastalarda kullanılması ile 9 hastanın ölümüne sebep olarak gerçekleşen kaza Celobar kazası olarak bilinir.

Baryum Sülfat'ın Tanısal ve Tedavi Amaçlı Kullanımı

Tanısal amaçlı kullanımda ağırlık/hacim ("weight/volume", (w/v)) oranı olgunun GİS pasaj hızı, anatomik durum ve işleme göre değişim göstermektedir. Genellikle ince barsak pasaj grafilerinde 500 ml %40 w/v, kolon incelemerinde %85 w/v baryum sülfat yeterli olmaktadır. Tanımlanmış kesin förmüller yerine olguya göre konstrasyonlar ve miktar ayarlamaları ile optimum görüntü elde edilmesine çalışılmaktadır. Konvansiyonel floroskopik incelemelerde baryumlu bileşikler mukozal sıvama özellikleri ve yüksek kontrast etkileri nedeniyle öncelikle tercih edilirler.

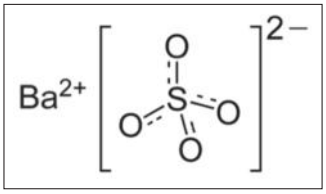

Resim 2 ◆ Baryum sülfat molekülünün şematik çizimi.

Resim 8 ◆ Uzaktan hastanın durumunun kontrolü mümkün oldukça sağlanması gereken bir durumdur.

çok incedir veya kanülün ucu dışarıdadır. Gerekirse tekrar giriş yapılmalıdır. Yardımcı personelin radyasyon almamasını sağlamak üzere ilk 15 saniyede test enjeksiyonu yapılabilir ve gözle, elle ekstravazasyonu kontrol eden personelin odadan çıkması sağlanır. Ancak hasta ile görsel ve işitsel bağlantı mutlaka uzaktan ve kamera yolu ile sağlanmalıdır (Resim 8).

KM verilmesi yollarından bir diğeri ise santral venöz kateterlerdir. Bugün için çok yoğun olarak kullanılan bu kateterlerden damar içi girişimsel işlemler bölümünde detaylı olarak bahsedilmiştir. Özellikle dikkat edilmesi gereken nokta kateterin ucunu doğru yerde olmasıdır. Çalışır durumda olduğu görülmelidir. Enjektör ile yavaşca kanın geldiği görülmesi, serum fizyolojik ile temizlenmeli, daha sonra üretici firmanın önerdiği basınçlarda KM enjeksiyonu yapılmalıdır. Son olarak işlem bitince az miktarda heparinli serum fizyolojik ile kateter yıkanarak kapakları kapatılmalı, eğer port kateter ise port kateter haznesinden yıkama sonrası özel iğnesi çekilmelidir.

[Hava embolisi]

Otomatik pompanın doğru kullanılması ve içinde hava olduğunu uyarı olarak vermesi sayesinde i.v. enjeksiyonda hava embolisi riski düşüktür. Aynı durumu elle yapılan enjeksiyonlarda söylemek mümkün değildir. Kullanıcı bağımlı bu tür enjeksiyonlarda gizli hava embolisi oluşabilir. Oluşan hava embolisini BT ile değerlendirmde intratorasik venlerde, ana pulmoner arterde veya sağ ventrikülde görmek mümkündür. Nadiren intrakranial venöz yapıların içinde de görülebilir.

Semptomlar değişkendir, hava açlığı, dispne, öksürük, göğüs ağrısı, pulmoner ödem, taşikardi, hipotansiyon, ve ekspratuar "wheezing" şeklinde olabilir. Nörolojik bulgular kardiyak çıkışın azalmasına bağlı stroke veya paradoksal emboliden oluşabilir. Sağ sol şantlı olgular ve pulmoner arteriyovenöz malformasyonları olan olgularda küçük miktarlardaki havaya bağlı nörolojik defisitler görülebilir.

Tedavide hastanın sol yan lateral dekübit pozisyonlanması (sol taraf aşağıda!), %100 oksijen verilmesi önemlidir. Hiperbarik tedavi ile hava kabarcıklarının azaltılması, sirkülasyonun ve oksijenasyonun eski haline döndürülmesi esastır. Eğer kardiyo pulmoner arrest gelişmiş ise acilen resusitasyona başlanmalıdır.

[Kontrast Madde Ekstravazasyonu]

BT incelemelerinde pompa ile yapılan KM enjeksiyonlarında bildirilmiş ekstravasyon %0.1 ile %0.9 arasında değişmektedir. Elle ya da enjektör ile yapılan enjeksiyonlarda oluşabilir. Akım hızına bağlı değildir ancak önemli nokta dinamik BT incelemesinde kontrolsüz olarak yapılan enjeksiyon ile çok miktarda KM ekstravazasyonuna sebep olunabilir.

Bazı olgular semptomsuz iken çoğu hastada şişkinlik, gerginlik ve/veya delici veya yaygın ağrı hissi gelişir. Fizik muayenede ektravazasyonun oluştuğu alanda ödem, eritem ve hassasiyet izlenir.

KM'ler özellikle cilt için toksik olup, 24-48 saat içinde en üst düzeyde reaksiyon oluşturacak inflamatuar reaksiyon oluşturur. Bu muhtemelen hiperosmolar sıvının ciltte oluşturduğu akut doku hasarı ile ilişkilidir. Olguların pek çoğunda bu durum sekelsiz olarak biter. DOKM ile ciddi reaksiyon oluşumu oldukça nadirdir. Genellikle ekstravazasyon komşu dokular ile sınırlı olup tipik olarak cilt ve ciltaltı dokuları ile sınırlı olup kalıcı hasar oluşmaz.

DOKM ekstravazasyonu ile oluşan en önemli komplikasyonlar kompartman sendromlarıdır. Fazla miktarda KM'nin ekstravazasyonu ile oluştuğu, temelde kompresyonun sorumlu olduğu düşünülse de, özellikle elbileği gibi dar alanlarda daha az miktarda da oluştuğu bildirilmiştir. Daha nadir olarak cilt ülserasyonu ve doku nekrozu gibi durumlar ciddi bulgulardır. Ekstravazasyondan 6 saat sonra oluşabilirler.

KM ekstravazasyonunda ortak kabul görmüş tedavi yoktur. Benzer şekilde farklı uygulamalar söz konusudur. Öncelikle hasta radyolog tarafından olur vermeden bölümden çıkarılmamalıdır. Sakin bir ortamda kimilerine göre soğuk, ancak daha fazla kontrollü çalışmada önerilen ılık kompres uygulaması yapılabilir. Ekstremitenin elavasyona alınması kapiller hidrostatik basınç azaltılmasını sağlayabilir. Faydası olmayan kateter ya da iğne ile ekstravaze KM'yi alma çalışmaları, lokal kortikostroid veya hiyaluronidaz enjeksiyonları faydalı bulunmamıştır. Olgular çok iyi takip edilmeli kötüleşen durumlarda parastezi, nörolojik bulgu ve dolaşım bozulması gibi durumlar için çok dikkatli olunmalıdır. Bu durumda mutlaka cerrahi konsültasyonun alınması gereklidir. Damar yolu problemi olan özellikle sözel iletişim mümkün olmayan, periferik venöz diseksiyon geçirmiş, radyoterapi almış ve aterosiklerotik olgularda daha da hem ekstravazasyon hem de komplikasyonlar açısından uyanık olunmalıdır.

İntravasküler Kontrast Madde Verilmesi Sonrasında Gelişen Yan Etkiler

İntravasküler KM verilmesi sonrasında gelişen yan etkilerin sıklığında iyonik YOKM kullanımından iyonik olma-

Tablo 3 ◆ Türkiye'de Pazarda Bulunabilen Gadaolinyum İçeren Kontrast Maddeler ve Özellikleri

Ürün		Etken Madde	Kimyasal Yapı	Yük	Sabit Termodinamik Stabilite	Sabit Koşulsal Stabilite	Vizkosite +20-25°C (cps)	Vizkosite + 37° C (cps)	Osmolalite (mOsm/kg H_2O)	r1 Relaksivite Plazma 1.5 T (L/mmol s)	r2 Relaksivite Plazma 1.5 T (L/mmol s)
Multihance (Bracco/Gürel)	Gadobenat Dimeglumin	Gd-BOPTA	Lineer	İyonik	22.6	18.4	9.2	5.3	1970	6.7	8.9
Omniscan (GE Healthcare/ Opakim)	Gadodiamid	Gd-DTPA-BMA	Lineer	Non-İyonik	16.9	14.9	2.8	1.9	780	4.6	6.9
Doterem (Guerbet)	Gadoterat Dimeglumin	Gd-DOTA	Makrosiklik	İyonik	25.8	18.8	3.2	2.0	1350	4.2	6.7
Magnevist (Bayer Healthcare)	Gadopentad Dimeglumin	Gd-DTPA	Lineer	İyonik	22.1	17.7	4.9	2.9	1960	4.3	4.4
Gadovist (Bayer Healthcare)	Gadobutrol	Gd-DO3A	Makrosiklik	Non-İyonik	21.8			4.9	1603	5.3	5.4
Optimark (Mallinckrodt)	Gadoversetamid	Gd- DTPA-BMEA	Lineer	Non-İyonik	16.6	15	2.8	2.0	1110	5.2	6.0

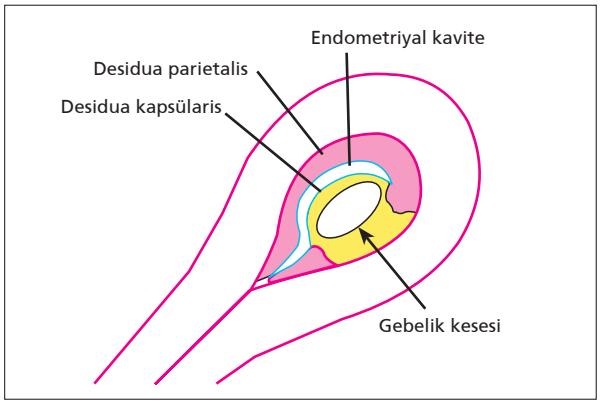

Şekil 2-1 ◆ Çift desidual halka. Gebelik kesesini çevreleyen dış tabakayı desidua parietalis, iç tabakayı desidua kapsülaris oluşturur.

Resim 2-1 ◆ "İntradesidual sign". kalınlaşmış endometrium içerisinde ekojenik desidual reaksiyonla çevrelenmiş 4 hafta 3 günlük erken gebelik izleniyor. İçerisinde henüz yolk kesesi ve embriyo izlenmemektedir.

kromozomal ve yapısal anomaliler saptanabilmektedir. İncelemeler sırasında ayrıca gebelik yaşı saptanmalı, çoğul gebelik varlığında koryon ve amniyon sayısı belirlenmelidir. İnceleme TAUS veya TVUS ile yapılabilir. Abdominal inceleme için dolu mesane gereklidir. Avantajı daha geniş görüntüleme alanı ve görüntüleme derinliği sağlamasıdır. TVUS incelemesi için dolu mesane gerekmez, obez gebelerde daha iyi resolüsyon ve detay sağlayabilir.

NORMAL İNTRAUTERİN GEBELİKTE ULTRASONOGRAFİK GÖRÜNÜM

Birinci trimesterde gebelik kesesi, yolk kesesi ve embriyo değerlendirilir; MSD ve CRL ölçülerek gebelik yaşı hesaplanır. Onbir ile ondört haftalar arasında bunlara ek olarak anöploidi taraması için nukal translüsensi (NT) ve nazal kemik ölçümü yapılmalıdır.

Gebelik Kesesi

Fertilize ovum uterusa ulaşmadan önce, endometriumda oluşan değişikliikler sonucu desidual doku gelişir. Desiduanın farklı bölümleri vardır. Embriyoyu saran kısım desidua kapsülaris, embriyo ve uterus duvarı arasındaki kısım desidua basalis (desidua plasentalis), embriyo dışındaki kısım desidua parietalis (desidua vera) olarak adlandırılır (Şekil 2-1).

Gebeliğin ilk sonografik bulgusu 5. haftadan önce kalınlaşmış endometrium içerisinde görülen ekojenik halka ile çevrili yuvarlak anekoik görünümdür ("intradesidual sign") (Resim 2-1). Anekoik merkez koryonik kaviteyi, keseyi saran ekojenik halka trofoblastik doku ve eşlik eden desidual reaksiyonu gösterir. Beş ile dokuzuncu haftalar arasında görülen çift desidual halka bulgusu gebelik kesesini saran iki ekojenik halka olarak tanımlanır (Resim 2-2). Dış halkayı desidua parietalis, iç halkayı desidua kapsülaris oluşturur. Aralarındaki hipoekoik tabaka gebelik kesesi tarafından basılanmış ve genelde sıvama tarzında sıvı içeren uterin kaviteyi gösterir. Bu görünüm normal gebelik kesesinin ektopik gebeliğin yalancı kese görünümünden ayrımında yararlıdır ve canlı gebeliğin güvenilir bir bulgusudur. TAUS'de ortalama gebelik kesesi çapı 10mm ve üzerindeyse çift desidual halka izlenmelidir. TAUS ile çift desidual halka görüldüğünde, TVUS ile yolk kesesi saptanabilir. Onuncu haftadan sonra desidua kapsülaris ve desidua basalis birleşir ve çift desidual halka görünümü kaybolur.

Gebelik kesesi TVUS ile en erken kese çapı 2-3 mm iken, 4-4.5 haftalık gebelikte tespit edilebilir. Endometriyal kavite içerisinde eksantrik yerleşimli ve tipik olarak fundal lokalizasyonludur. Çok erken dönemde yuvarlak şekilliyken, büyüdüğünde uterus duvarı müsküler tabakasının basısıyla oval görünüm alır. Normal bir gebelikte desidual reaksiyon 3 mm'den kalın olmalıdır. Gebelik kesesinde şekil bozukluğu, çok dolu mesane, uterin kontraksiyon, miyom gibi fizyolojik ve anatomik nedenler yoksa bozulmuş gebeliğe ait olabilir.

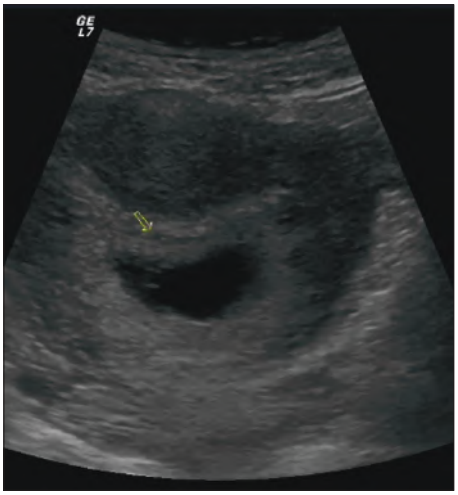

Resim 2-2 ◆ Çift desidual halka. Gebeliik kesesini saran iki ekojenik halka. Dış halkayı desidua parietalis, iç halkayı dersidua kapsülaris oluşturur. Aralarındaki hipoekoik tabaka (ok) gebelik kesesi tarafından basılanmış uterin kaviteyi göstermektedir.

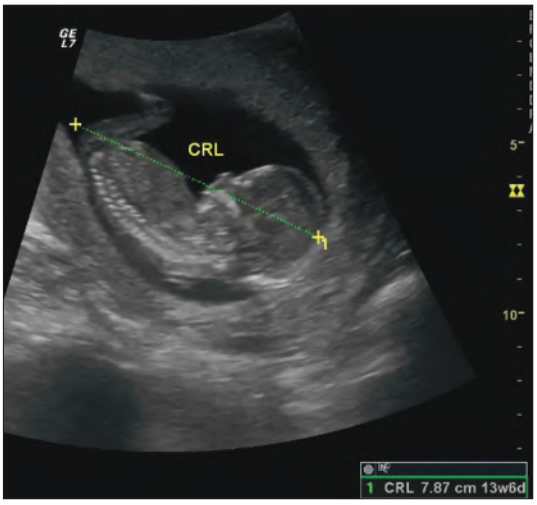

Resim 2-14 ◆ CRL ölçümü. Kraniumun tepe noktasından poponun dış kesimine kadar ölçüm yapılmalıdır.

Gebelik yaşı hesaplamasında diğer kullanılan yöntem ise gebelik kesesi içeriğidir. TVUS ile gebelik kesesi 5. haftada, yolk kesesi 5.5 haftada, embriyoda kalp atımı 6. haftada izlenir.

Baş-Popo Uzunluğu (CRL)

Gebeliğin 6-12. haftalarında gebelik yaşının hesaplanması için CRL ölçümü kullanılır. Gebelik kesesi içinde embriyo izlendikten sonra gebelik yaşı ölçümünde tercih MSD yerine CRL olmalıdır. İlk trimesterde gebelik yaşının belirlenmesinde en güvenilir yöntemdir. Onikinci haftadan sonra fetusun aktif fleksiyon ve ekstansiyonuna bağlı olarak ölçüm zorlaşır.

CRL ölçümü uzun aksta fetüs başının en yüksek noktasından, poponun dış kesimine kadar yapılır, ekstremiteler ve yolk kesesi ölçüme dahil edilmez. Ölçüm fetusun en uzun aksında yapılmalıdır. Doğruluk %95 güvenlik aralığı ile +/- 5 gündür (Resim 2-14).

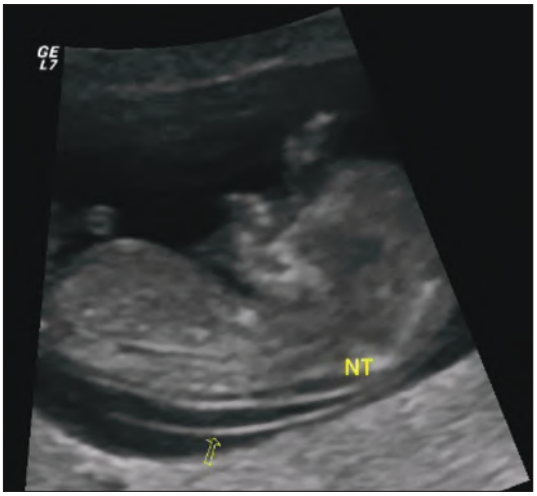

Resim 2-15 ◆ Nukal translusensi. Onbir haftalık fetus, omurganın üzerinde anekoik alan (NT) ve amniyotik membran görülmektedir. Doğru ölçüm planında amniyotik membran(ok) ayrı olarak izlenmelidir.

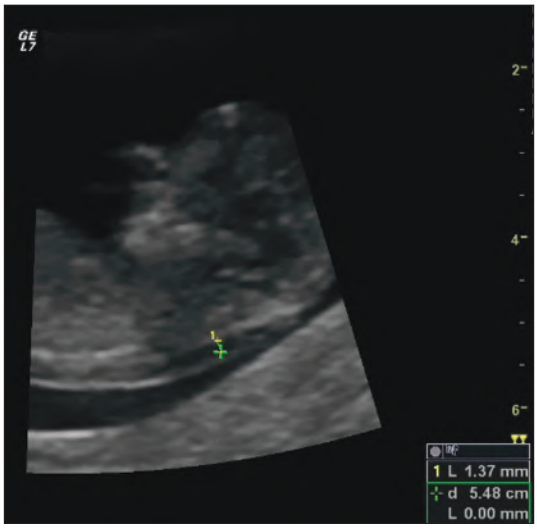

Resim 2-16 ◆ Nukal translüsensi ölçümü. Görüntü yalnız fetal baş, boyun ve üst torakal bölgeyi içerecek şekilde magnifiye edilmiştir (yaklaşık %75 oranında büyütme). Ölçüm belirteçleri (+) lüsen bölgenin iç kısımlarına yerleştirilmiştir.

CRL 5mm'yi geçtiğinde kardiyak aktivite mutlaka görülmelidir. CRL'si 5mm'den göre küçük fetuslarda kalp atımı izlenmiyorsa 1 hafta sonra tekrar inceleme yapılmalıdır.

Birinci trimesterde bu ölçümlerin yanında Anöploidi riskini belirlemek için biyokimyasal testlerle kombine edilen, NT ve nasal kemik ölçümleri yapılmalıdır.

Nukal Translüsensi (NT) Ölçümü

NT sonografik olarak fetusun servikal bölgesinde, servikal omurganın üzerindeki yumuşak doku ile cilt arasında anekoik görünüm olarak tanımlanabilir (Resim 2-15). NT'deki artışın mezenşimal ödemi gösterdiği ve distandü juguler lenfatiklerle bağlantılı olduğu düşünülmektedir. Birinci trimesterde NT artışı ile anöploidi birlikteliği tanımlanmıştır (Trizomi 13, 18, 21).

Fetusun yalnız başı ve üst torakal bölgesini içine alacak oranda büyütme ile lüsen bölge içten içe ölçülür. Gebeliğin 10-14..haftalarında NT 2.5 mm'den küçüktür, 3mm'yi geçmesi patolojik kabul edilir (Resim 2-16) (Şekil 2-2). Doğru ölçüm tekniğini bilmek önemlidir. Ölçüm tekniği Tablo 2-8'te özetlenmiştir.

Şekil 2-2 ◆ Doğru NT ölçümü. Ölçüm, lüsen bölgenin iç kenarlarından yapılır.

yarık dudağı ekarte ettirir. Fetus ağzını açıp kapatırsa, araya giren amniyon sıvısı sayesinde dudak bütünlüğü daha iyi değerlendirilebilir (Resim 3-16). Yarık damak incelemesi için renkli Doppler US kullanılabilir. Renkli Doppler US ile fetal nazal solunum sırasında normalde akımın inferior kenarı damağı sınırlar ve oral kavitede akım görülmemesi damağın intakt olduğunu gösteren bir bulgudur. Yarık dudak anomalisi unilateral olabildiği gibi yarık damakla birlikte; bilateral, unilateral veya orta hat yerleşimli olabilir. Üst dudakta orta hatta izlenen frenilum yarıkla karıştırılmamalıdır (Resim 3-17).

Fetus normalde inceleme sırasında dilini ağzından kısa süreli çıkarabilir. Profil görüntüde sürekli ağızdan taşan dil görünümü makroglossiyle uyumludur. Hipotiroidi, Trizomi 21, Beckwith Wideman sendromu ile ilişkili olabilir.

Profil ve koronal görüntüde mikrognati ve retrognati ekarte edilmelidir. Mikrognati mandibula boyutunun küçüklüğü, retrognati normalden geride olan lokalizasyonunu ifade eder. Retrognatide koronal planda mandibulanın ekojenik anterior tepesi ile dudaklar aynı planda görülmez. Onsekiz ile yirmisekizinci haftalar arasında mandibula genişliği/ maksilla genişliği oranı sabittir (MD/MX= 1.017). Oran <0.78 ise mikrognati kabul edilir. Mandibula ve maksilla genişliği aksiyal planda dıştan dışa ölçülür (Resim 3-18). Ayrıca çene indeksi (Jaw indeks) de mikrognati tanısı için kullanılabilir. İndeks (anteroposterior mandibula çapı / BPD X 100) olarak hesaplanır ve ortalama normal değer 23 tür. Çene indeksi 21 den küçükse mikrognati olarak kabul edilir.

Kulaklar ikinci trimesterde parietal kemikler düzeyinde simetrik lateral çıkıntılar şeklinde izlenir(Resim 3-19). Geç dönemde kulak kıvrımları ve antitragus ayırt edilebilir. Normalde kulaklar iç epikantusla aynı düzeyde olmalıdır. Normalden düşük yerleşimli kulaklar bazı kromozom anomalilerinde görülebilir, (Noonan sendromu) ancak değerlendirmesi zordur.

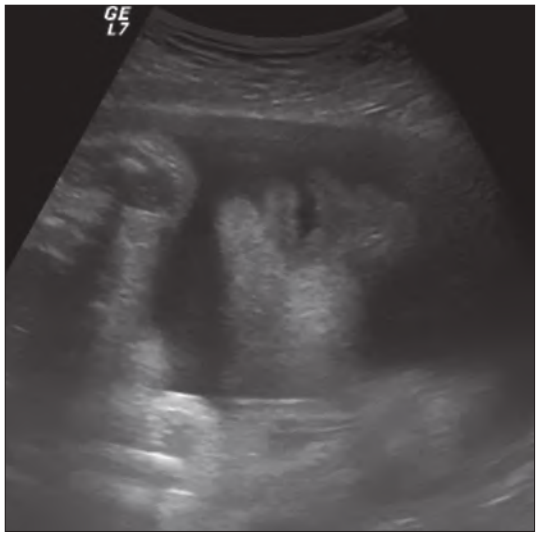

Resim 3-16 ◆ Ağız açık görünüm. Dudak bütünlüğü daha iyi değerlendirilir.

Resim 3-17 ◆ Frenilum. Üst dudaktaki normal frenilum görünümü yarık dudakla karıştırılmamalıdır.

Resim 3-15 ◆ Burun delikleri ve dudaklar. Koronal planda her iki burun deliği ve dudaklar etrafını saran amniyon sıvısı nedeniyle net olarak görülüyor.

Gebeliğin ileri dönemlerinde ense bölgesinde saçlara ait lineer ekojeniteler izlenebilir (Resim 3-20). Kıvrılmış uzun saçların arasında hapsolan amniyotik sıvı görünümü, kistik higroma veya ensefaloselle karıştırılmamalıdır.

En sık görülen boyun kitlesi Kistik Higromadır. Kistik higroma fetal boyun kesiminde septalı sıvı kolleksiyonuyla karakterize lenfatik bir malformasyondur. Boynun her iki posterolateralinde büyük kistik kitleler şeklinde görülür. Turner sendromu ile yakın ilişkilidir.

Boynun anterior kesiminde orta hatta fetal guatra ait homojen solid kitle görülebilir. Büyük kitleler boyunda hiperekstansiyona neden olabilir.

Teratomlar %5 oranında servikal bölgede görülebilir. Sonografik olarak kistik ve solid komponentlerden oluşan kompleks kitlelerdir. Genelde kalsifikasyon içerirler.

Tablo 3-3 ◆ Gebelik Haftasına Göre Mide Boyutları

Hafta	Ön-arka (cm)	Transvers (cm)	Longitudinal (cm)
13-15	0.4	0.6	0.9
16-18	0.6	0.8	1.3
19-21	0.8	0.9	1.6
22-24	0.9	1.8	1.9
25-27	1.0	1.9	2.3
28-30	1.2	1.6	2.3
31-33	1.4	1.6	2.8
34-36	1.4	1.6	2.8
37-39	1.6	2.0	3.2

simum çap 18-20 mm olmalıdır. Rektum anteroposterior çapı 24. haftada 4-8mm, 35. haftada 9-15mm olmalıdır. İnce-kalın barsak ayrımı, özellikle çekum terminal ileum düzeyinde zordur. Fetal MRG ayrımında yardımcı olabilir.

Jejonoileal atrezide; peristaltizmi artmış çok sayıda birbiri ile ilişkili dilate anslar izlenir. Obstrüksiyon ne kadar distalde ise dilate ans sayısı o kadar fazladır. Peristaltizm gözlenemezse ince-kalın barsak ayrımı zorlaşir. Genelde polihidramniyoz eşlik eder. Obstrüksiyon ne kadar distalde ise hidramniyoz o kadar az görülür. Obstrüksiyonun en sık nedenleri; intestinal atrezi, malrotasyon, volvulus, mekonyum ileusu ve kistik fibrozistir. Mekonyum ileusu en sık kistik fibrozisli fetüslerde görülür ve ince barsağın distal bölümünde obstrüksiyona neden olur. Ekojenik impakte mekonyum nedeniyle ileum dilate olur. US de dilate hiperekojenik barsak ansları görülür. Perforasyon gelişirse mekonyum peritoniti ortaya çıkar. Bu durumda batında asit, peritoneal kalsifikasyonlar, hiperekojen dilate anslar ve polihidramniyoz görülür.

Megasistis-mikro kolon sendromunda; dilate, peristaltizmi azalmış ince barsaklar ve distandü mesane izlenir, 4÷1 oranda kız fetüslerde görülür.

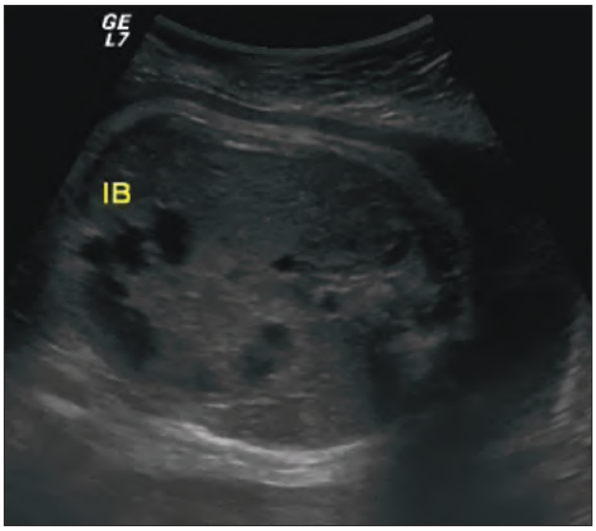

Resim 3-35 ◆ İnce barsaklar. 27 haftalık fetusta sıvı ile dolu ince barsak (İB) ansları net olarak izlenmektedir.

Anorektal atrezide; eşlik eden genitoüriner sistem anomalileri nedeniyle dilate barsak anslarına polihidramniyoz eşlik etmez. US'de dilate kolon ve kalsifiye mekonyum görülür. Fetal pelvis ve alt karın boşluğunda genişlemiş V ya da U şeklinde barsak anslarının görülmesi anorektal atrezi için anlamlıdır.

Mekonyumla dolu normal rektum nadiren presakral kitle görünümü verebilir. Değişik planlarda inceleme yapılarak, sigmoid kolonla devamlılığın gösterilmesi, yanlış tanıyı engelleyebilir.

Enterik duplikasyon kistlerinde; izole tek lupta dilatasyona bağlı abdomende tubuler, mekonyum içeriğine bağlı ekojenik veya kistik yapı izlenir. Konturunda çift lümen görünümü tipiktir. Peristaltizm görülebilir, bu da diğer kistik yapılarda ayrımını kolaylaştırır.

İkinci trimesterde barsak ekojenitesi, en düşük kazanç ayarında iliak kanatla aynı ise ekojenik barsaktan bahsedilebilir. Ancak ekojenitenin tespiti US'yi yapan kişinin deneyimine ve cihaz ayarlarına bağlı olduğu için, subjektif bir bulgudur. Normalde üçüncü trimesterde mekonyum içeriği nedeni ile kolon ekojenitesi artar. Bu nedenle ekojenitenin kemik ekojenitesinde olması önemlidir. Ekojenik barsak saptandığında; anöploidiler, kistik fibrozis, fetal enfeksiyonlar (CMV, parvovirus) ve GİS atrezilerine yönelik detaylı inceleme yapılmalıdır. Ayrıca IUGR ve fetal ölümde de barsak ekojenitesi artabilir.

[Karın Ön Duvarı]

Birinci trimesterde orta barsağın 8. haftadaki hızlı uzama döneminde barsaklar umbilikal kordona doğru göç ederler ve normalde gebeliğin 12. haftasından karın boşluğuna dönerler. Bu dönemdeki fizyolojik barsak herniasyonu diğer abdominal organların gelişimine ve barsak rotasyonuna olanak sağlar. Bu nedenle 12. gebelik haftasından önce barsak herniasyonu tanısı konulmamalıdır.

Karın ön duvarı defektlerinden en sık görülenler omfalosel ve gastroşizistir. Omfalosel; orta hat defektidir. Herniye olan yapı genelde ince barsaklardır ve amniyon ve peritondan oluşan bir zarla çevrilidir. Umbilikal kord fıtıklaşmış kesenin apeksine girer. Fetuslar yüksek kromozom anomalisi riski taşırlar (trizomi 13,18, 21). Asit eşlik edebilir, polihidramniyoz izlenebilir. Büyük defektlerde Karaciğer'de herniye olabilir. Karaciğer herniasyonun-

4 FETUS DIŞI DEĞERLENDİRME

Fetus dışı değerlendirmede plasenta, umblikal kord ve amniyon sıvısı değerlendirilir.

PLASENTA

Embriyo ve zarlar geliştikçe embriyoyu saran desidua kapsüleris gerilir,bununla ilişkili koryonik kısımdaki villuslar atrofiye olur ve koryon leve oluşur, bu tabaka plasenta oluşumuna katılmaz. Embriyo ve uterus duvarı arasındaki desidua basalis ile ilişkili olan koryonik villusların boyutu hızla artar ve koryon frondosumu oluşturur. Plasentanın fetal kısmı koryon frondosumdan, maternal kısmı desidua basalisten gelişir. Plasentanın fetal yüzeyi koryonik plak, maternal yüzeyi basal plak olarak adlandırılır. Fetal kısım koryonik villusları, maternal kısım intervillöz boşlukları içerir.

Plasenta oksijen ve besince zengin anne kanı ile oksijen ve besinden fakir fetüs kanı arasındaki alışverişi sağlayan önemli bir yapıdır. Anne kanı plasentaya spiral arterlerle ulaşırken fetüs kanı anneye umbilikal korddaki umbilikal arterler yoluyla geçer. Plasentanın fetal yüzeyündeki koryonik villuslar içerisinde umblikal arter ve venlerin oluşturduğu zengin kapiller ağ mevcuttur. Besin maddeleri ve oksijenden zengin anne kanı desidua basalisteki spiral arterlerden intervillöz boşluklara boşalır ve villuslar içerisine diffüzyon yoluyla geçer. Oksijen içeriği düşük fetus kanı umbilikal kord içerisindeki umbilikal arterler yoluyla villuslar içerisine ulaşır. Fetal kan ile anne kanı arasındaki değişim villuslar içerisinde plasental membran aracılığıyla diffüzyon yoluyla oluştuktan sonra oksijenden zengin kan umbilikal ven aracığıyla fetus ulaşır (Şekil 4-1).

Plasentanın ayrıca metabolizma, transport ve endokrin fonksiyonları vardır. Gebeliğin erken dönemlerinde glikojen, kolesterol ve yağ asitlerini sentezler. Fetusun atık maddelerini uzaklaştırılması ve mikroorganizmalardan korunmasını sağlar. Protein (hCG) ve steroid hormonlar (östrojen ve progesteron) plasentada trofoblastlar tarafından üretilir.

Plasenta 9-10. haftalarda sonografik olarak, gebelik kesesini çevreleyen hiperekoik düzgün yüzeyli solid doku olarak izlenir. Oniki-onüçüncü haftalarda renkli Doppler US incelemesiyle intervillöz kan akımı saptanabilir. Ondört-onbeşinci haftalarda plasenta kendisini çevreleyen myometriumdan daha ekojenik homojen bir yapı olarak izlenir (Resim 4-1). Basal (maternal yüzey) tabaka koryonik tabakaya (fetal yüzey) göre daha hipoekoik görünümdedir (Resim 4-2). Üçüncü trimesterde plasenta daha heterojen, çok vasküler bir yapıdadır. Retroplasental ve intraplasental arterler plasenta içerisinde geniş dağılım gösterir (Resim 4-3).

Plasentanın US değerlendirmesinde yerleşim yeri, kalınlığı, iç yapısı ve retroplasental alan önemlidir.

Plasenta Kalınlığı

Plasenta kalınlığı gebelik yaşıyla birlikte artar. Kalınlık ölçümü subplasental venöz kompleksten, amniyotik sıvı bileşkesine kadar yapılır, myometrium ölçüme dahil edilmez. Normal plasenta kalınlığı ortalama 15-20 cm dir. Plasenta kalınlığı genelde gebelik haftasıyla paralellik gösterir (10. haftada 10mm, 20. haftada 20mm, 30. haftada 30mm) (Resim 4-4). Her gebelik haftasında kalınlığı 1mm artar. En hızlı boyut artışı 15-17. gebelik haftalarında görülür. Termde kalınlığı 40mm'yi geçmemelidir. Yirmidördüncü gebelik haftasından önce 4 cm'yi geçmesi patolojiktir (tromboz, hemoraji, korioanjiyom, fetal hidrops). Kalınlaşma nedenden bağımsız olarak plasental yetmezliğe neden olabilir.

Plasental kalınlaşma 4 cm ve üzeri kalınlaşmayı ifade eder. Homojen veya heterojen yapıda olabilir. Homojen kalınlaşmanın en sık nedeni gestasyonel diabet, fetal anemi, hidrops ve nadiren anöploidilerdir. Kalınlaşmış plasen-

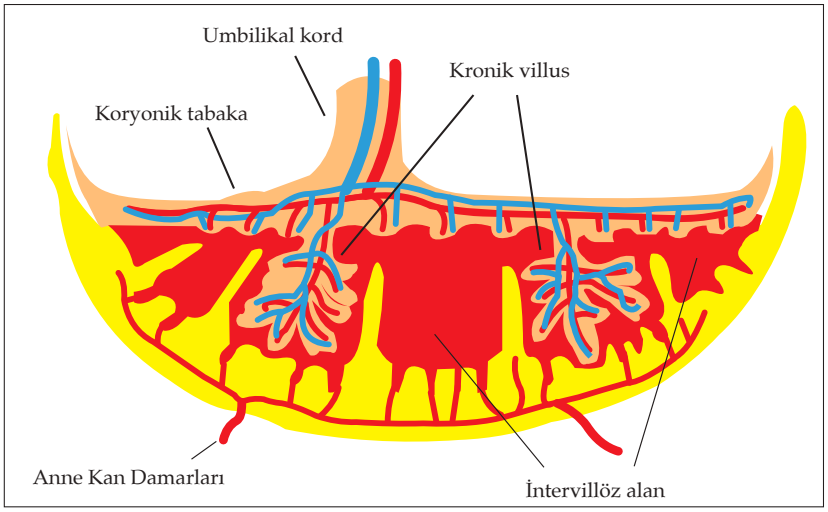

Şekil 4-1 ◆ Plasental dolaşım. Plasenta içerisindeki koryonik villuslar ve intervillöz boşluklar.

olarak hematom yeni ise hiperekojen görülürken zamanla hipo/anekoik septalı görünüm alır. Fetal ölüm riski fazladır.

[Umbilikal Ven Varisleri]

Umbilikal venin intraabdominal veya ekstra fetal kısmında görülebilir. Ekstrafetal varisler tromboza sekonder vasküler yetmezliğe neden olur. İntraabdominal varisler fetal anomalilerle ilişkili olabilir.

[Umbilikal Ven Anevrizmaları]

Nadir görülür, rüptür ve diseksiyonla sonlanabilir. Trizomi 18, vasküler anomaliler ve fetal ölümle ilişkili olabilir.

AMNİYOTİK SIVI VE MEMBRANLAR

Amniyotik sıvı, umbilikal kord, amniyotik membranlar, fetal akciğerler, deri ve böbrekler tarafından üretilir. Gebeliğin erken dönemlerinde sıvının tek kaynağı amniyotik membranlar iken, fetus geliştikten ve plasenta olgunlaştıktan sonra fetal yutma, idrar çıkarma ve GIS emilimi gibi sıvı hareketleri başlar. Yirmi yirmiiki haftadan sonra amniyotik sıvı miktarının büyük kısmı fetusun yutma ve böbrek fonksiyonları ile ilişkilidir. Amniyotik sıvı fetusun travmalardan korunması, ısı regülasyonu, solunum, Giastrointestinal traktus ve kas-iskelet sisteminin normal gelişiminden ve enfeksiyondan korunmasından sorumludur. Fetal hareketlere ve simetrik gelişime olanak sağlar.

Amniyotik sıvı artışı 8. haftadan başlar ve istatistiksel olarak maksimum miktara 22. haftada ulaşır. Sıvı miktarındaki artış 8. haftada 10 ml/ hafta, 13. haftada 25 ml/ hafta, 21. haftada 60 ml/ hafta dır. Otuzüçüncü haftada artış sıfırdır. Amniyotik sıvı 30. haftaya kadar artış gösterir, sonra azalmaya başlar. Amniyotik sıvı genelde anekoik görünümdedir. Ancak içerisinde fetusun derisinde bulunan yağlı materyale (verniks kazeoza) bağlı ekojenik partiküller görülebilir. Daha az sıklıkta aşırı ekojenik amniyotik sıvı kanama veya mekonyuma bağlı oluşabilir.

Standart ikinci ve üçüncü trimester US incelemesinde amniyotik sıvı hacmi ölçülmelidir. Bu ölçüm fetal iyilik halinin değerlendirilmesinde önemlidir.

Amniyotik Sıvı Hacminin Değerlendirilmesi

Sonografik olarak amniyotik sıvı hacminin belirlenmesinde çeşitli yöntemler geliştirilmiştir.

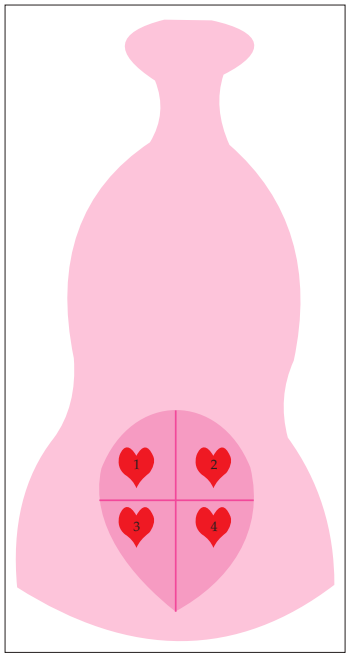

Şekil 4-3 ◆ 4 kadran amniyotik indeks. Uterus maternal sagittal orta hattan geçen vertikal düzlem ve buna dik, simfiz pubis ile uterin fundus orta kesiminden geçen transvers düzlem ile dört eşit kadrana bölünür.

- Subjektif yöntem; ölçüm yapmadan, inceleyicinin subjektif değerlendirilmesiyle yapılır. Bu yöntem çok fazla deneyim gerektirdiğinden güvenilir değildir.
- Dört Kadran Amniyotik Sıvı İndeksi ("Amniotic fluid index" AFI); uterus maternal sagittal orta hattan geçen vertikal düzlem ve buna dik, simfiz pubis ile uterin fundus orta kesiminden geçen transvers düzlem ile dört eşit kadrana bölünür. Linea nigra kadranları sağ/sol, umblikus üst/alt olarak böler. Her kadranda, transdüser maternal sagittal plana dik olacak şekilde, fetus ekleri ve umblikal kordun içinde bulunmadığı en derin cepte, görüntü dondurularak vertikal ölçüm yapılır. Ölçüm yapılan cebin derinliği 5 mm'den küçük olmamalıdır. Dört kadran ölçümü santimetre cinsinden toplanarak AFI hesaplanır (Şekil 4-3) (Resim 4-10). Normal

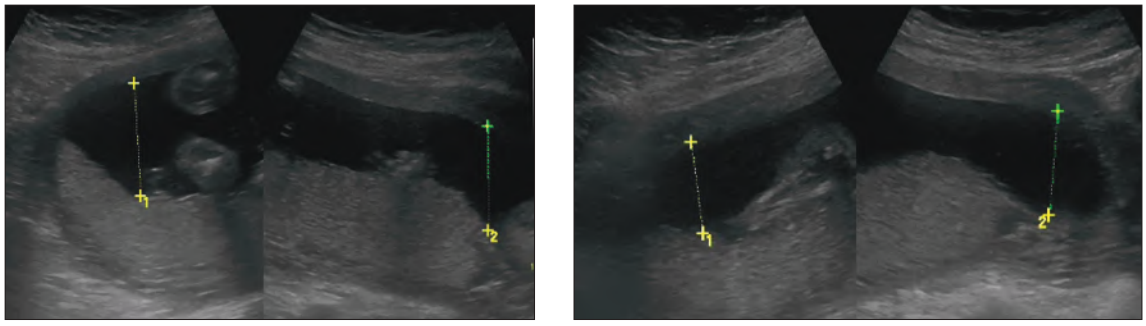

Şekil 4-10 ◆ Dört kadran Amniyotik sıvı indeksi. Her kadranda, prob maternal sagittal plana dik olacak şekilde, fetus ekleri ve umblikal kordun içinde bulunmadığı en derin cepte, görüntü dondurularak vertikal ölçüm yapılmalıdır. Olguda Dört kadran ölçümü 14cm bulunmuştur.

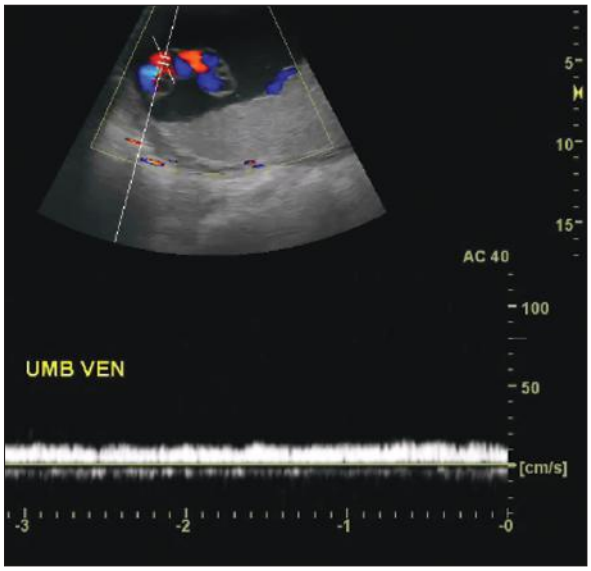

Resim 6-7 ◆ Umbilikal ven akımı. Monofazik akım, solunum hareketiyle hafif dalgalanma izlenmektedir.

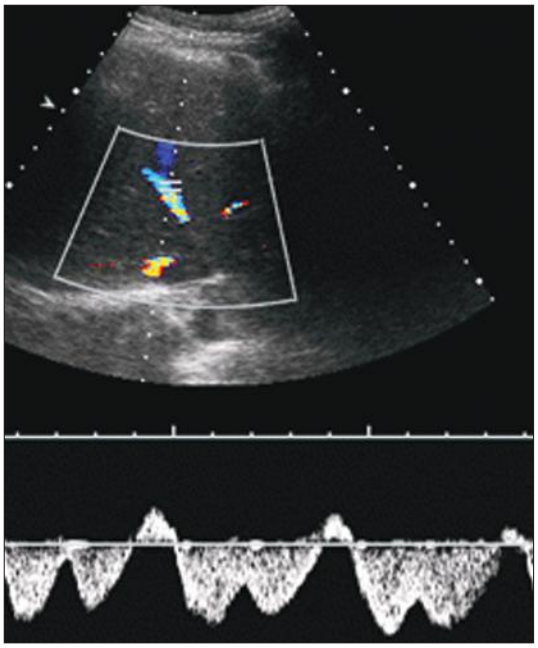

Resim 6-8 ◆ Vena kava inferior akımı. Trifazik akım paterni izleniyor. İlk ileri doğru dalga atriyal relaksasyon ile başlar ve ventriküler sistol sırasında pik yapar. Ventriküler sistolün sonunda en alt noktasına ulaşır. İkinci ileri doğru dalga, erken diyastol sırasında, ters akım olarak izlenen üçüncü dalga atriyal kontraksiyonda geç diyastol sırasında oluşur.

kan akım hızı görüntülenebilir. Bu damarların incelenmesi de fetal hemodinami hakkında bilgi verir ancak pratik kullanımları halen yaygınlaşmamıştır.

FETAL VENÖZ SİSTEM

Venöz sisteme ait Doppler indeksleri fetal asidoz değerlendirmesinde önemlidir. Umbilikal ven, Vena kava inferior (IVC) ve duktus venosus dalga paternleri değerlendirilir.

Fetal dönemde plasentadan gelen oksijenli kan, umbilikal ven aracılığıyla fetal kalbe taşınır. Umbilikal vendeki kanın yaklaşık yarısı karaciğere, yarısı duktus venosus yoluyla vena kava inferiora, IVC sağ atriyuma dökülür.

Normalde umbilikal vende akım monofaziktir (Resim 6-7). Normal solunum hareketiyle hafif dalgalanma izlenir. İkinci ve üçüncü trimesterde umblikal ven akımında pulsatilite görülmesi, umblikal arter akımı normal olsa bile artmış morbidite ve mortaliteyle ilişkilidir. IUGR'li fetuslarda konjestif kalp yetmezliğinin geliştiğinin belirtisi olup, kötü prognoz göstergesidir. Kord oklüzyonunda, fetal kalp yetmezliğinde, hidrops fetalis ve asfiksiye yakın dönemde umbilikal vende pulsasyon görülebilir. Umbilikal ven kan akımı fetal solunumdan etkileneceğinden, Doppler ölçümleri fetal apne sırasında yapılmalıdır. Fetal solunum hareketi sırasında oluşan hafif dalgalanmalar pulsasyonla karıştırılmamalıdır.

Vena kava inferior Doppler incelemesi, duktus venozus (DV)'un birleşim yerinin hemen distalinde ve renal venlerin birleşim yerinin proksimalinde yapılır. IVC'da sağ atriuma girmeden önce trifazik akım paterni izlenir. İlk ileri doğru dalga atriyal relaksasyon ile başlar ve ventriküler sistol sırasında pik yapar. Ventriküler sistolün sonunda en alt noktasına ulaşır. İkinci ileri doğru dalga, erken diyastol sırasında;, ters akım olarak izlenen üçüncü dalga atriyal kontraksiyonda geç diyastol sırasında oluşur (Resim 6-8). IVC dalga for-

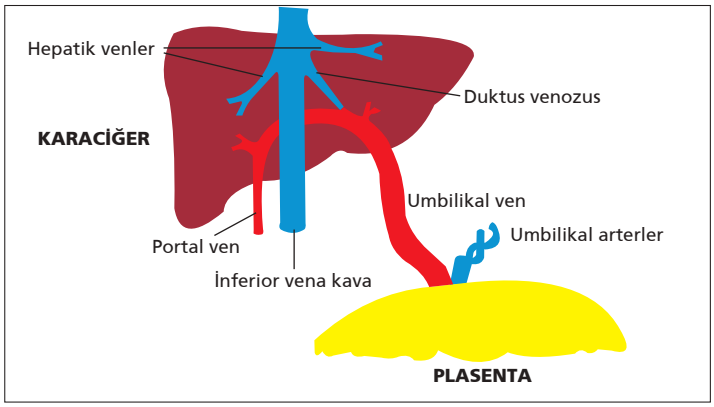

Şekil 6-3 ◆ Duktus Venozus.

1 FETAL ANOMALİLER

FETAL YÜZ, KULAK VE BOYUN ANOMALİLERİ

Günümüzde kullanılan yüksek çözünürlüklü US cihazları ve 3-boyutlu US tekniği sayesinde bir çok anomali artık ilk trimesterde bile saptanabilmektedir. Yüz anomalileri birçok sendromun ve kromozom hastalığının bulgusu olabileceklerinden özellikle önem taşırlar. Bu bölümde fetal yüz, kulak ve boyunda karşılaşılabilecek anomaliler ele alınmıştır.

Yüz Üst Bölümü İle İlgili Anomaliler

Alın Anomalileri

Fetal alın en iyi yüzün sagittal planında değerlendirilir (Resim 1-1). Frontal kabarıklık ("frontal bossing") frontal kemik bombeliğinin belirginleşmesi olup, nadir görülmektedir (Resim 1-2). Konjenital sifiliz, akromegali, akondroplazi, tanatoforik displazi, kleidokraniyal dizostoz, bazal hücreli nevüs, Crouzon, Pfeiffer, fetal trimethadion, Russel-Silver sendromlarında bulunabilir.

Eğimli alın ("sloping forehead") frontal kemik bombeliğinin azalması veya frontal kemiğin düzleşmesi şeklinde tanımlanabilir. Bu görünüme Yunan askerlerinin miğferlerine benzetilerek "Yunan savaşçısı yüzü" denmiştir. Eğimli alın Wolf-Hirschhorn sendromunda, frontal lobların belirgin hipoplazisine bağlı olarak mikrosefalide ve ensefalosel-de görülebilir (Resim 1-3).

Resim 1-1 ◆ Normal fetal yüz profili. Mid-sagital planda orbitaların görüntüye dahil olmadığına dikkat edin. Bu planda alın değerlendirilebildiği gibi burun, dudak, dil ve çene anomalilerine ait bulgular da görüntülenebilir.

Resim 1-2 ◆ Frontal kabarıklık ("frontal bossing"). İskelet displazili olguda mid-sagital planda frontal kabarıklık (kırmızı ok) izleniyor. Olguda aynı zamanda mikrognati de (beyaz ok) bulunmaktadır.

A

B

Resim 1-3 ◆ **A.** Eğimli alın (frontal düzleşme). Büyük oksipital ensefaloseli bulunan olguda mid-sagital planda frontal kemiğin (oklar) normal bombeliğini kaybettiği görülmektedir. **B.** Aynı olguda oksipital bölgedeki kemik defektinden herniasyon gösteren ensefalosel (ölçüm işaretleri arasında) ve mikrosefali izlenmektedir.

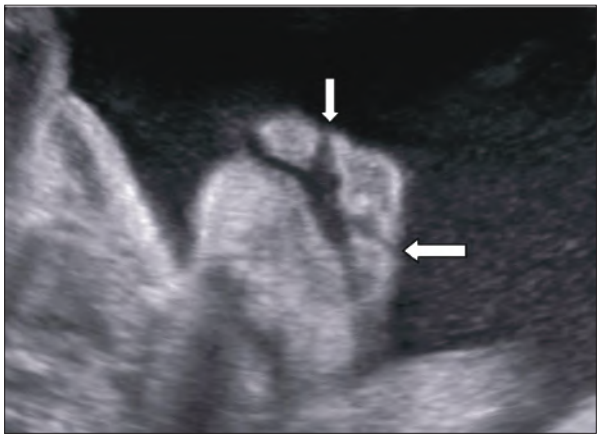

Resim 1-22 ◆ Çift taraflı yarık dudak damak. Modifiye koronal planda üst dudak bütünlüğünün bozulduğu ve burun deliklerinin ağız boşluğu ile devam ettiği izleniyor. Çift taraflı dudak yarığı oklarla işaretlenmiş. Resim 1-19 ile karşılaştırınız.

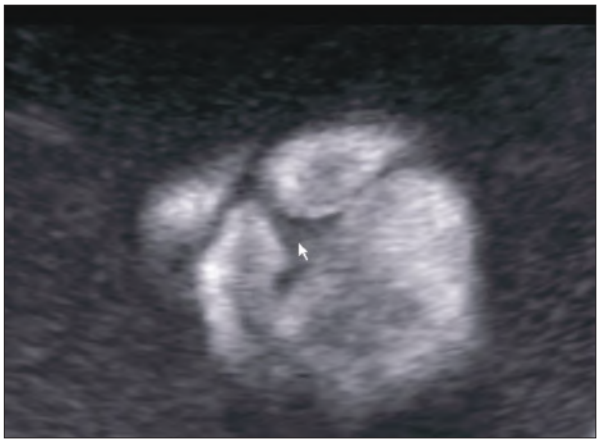

Resim 1-25 ◆ Tek taraflı yarık dudak damak anomalisi. Modifiye koronal planda üst dudaktaki defekt (ok) burun deliği ile ağız boşluğu arasında uzanmaktadır. Resim 1-19, 1-21 ve 1-22 ile karşılaştırınız.

Resim 1-23 ◆ Çift taraflı yarık dudak damak anomalisi. Mid-sagital planda üst dudağın intermaksiller parçası dışa doğru uzanan bir çıkıntı oluşturmaktadır. Olguda aynı zamanda belirgin mikrognati de izlenmektedir.

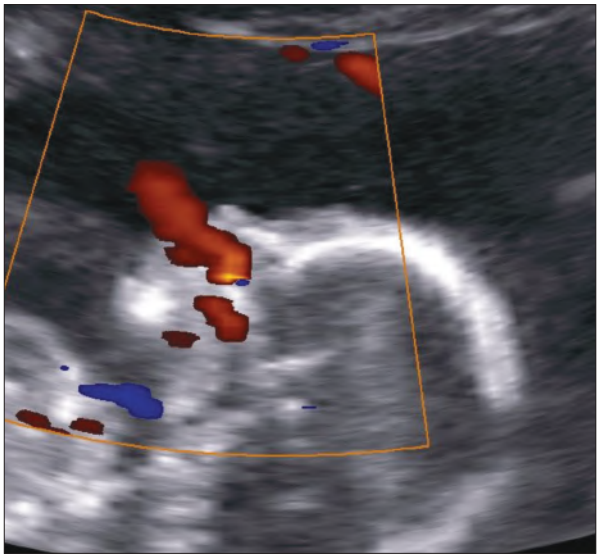

Resim 1-25 ◆ Yarık dudak-damak anomalisi. Renkli Doppler US incelemesiyle mid-sagital planda nazal solunum sırasında fetal ağız boşluğu içerisinde de sıvının hareketine bağlı renklenme izlenmektedir. Böylece damak defekti doğrulanabilmektedir.

Resim 1-24 ◆ Çift taraflı yarık dudak damak anomalisi. Yüz profilinde üst dudağın intermaksiller parçası (okla işaretlenmiş) burnun altında yumuşak doku çıkıntısı şeklinde izlenmektedir. Resim 1-20 ile karşılaştırınız.

aynı taraftaki burun deliği ile fetal ağız arasında bir devamlılık şeklinde izlenir (Resim 1-25).

İzole yarık dudak daha zor tanınan bir anomalidir. En iyi üst dudak ve burun deliklerini içeren koronal planda görülebilir. İzole yarık dudağın kromozom anomalilerine eşik etme oranı çok düşüktür. Fetal nazal solunum sırasında, sagittal planda renkli Doppler ile burundaki sıvının hareketine bağlı oluşan akım izlenerek, akımın alt kenarının damakla sınırlanmasıyla yarık damak ekarte edilebilir. Damak yarığı varsa akım fetal ağız boşluğuna da uzanır (Resim 1-26).

Mediyan yarık dudak-damak ise nadir görülen bir anomalidir. Embriyolojik dönemde mediyaldeki segmentin (frontonazal segment) oluşmaması durumunda meydana

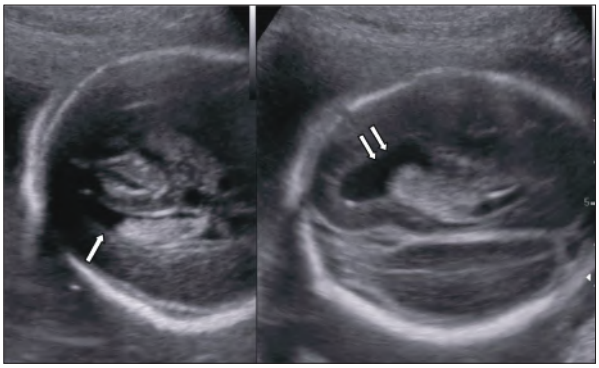

Resim 2-5 ◆ Tek taraflı ventrikülomegali. Lateral ventrikül genişliği sağda normal (tek ok), solda (çift ok) ise hafif derecede artmıştır. Koroid pleksusun sağda ventrikül atrium genişliğinin tamamına yakınını doldurduğuna, solda ise doldurmadığına dikkat ediniz.

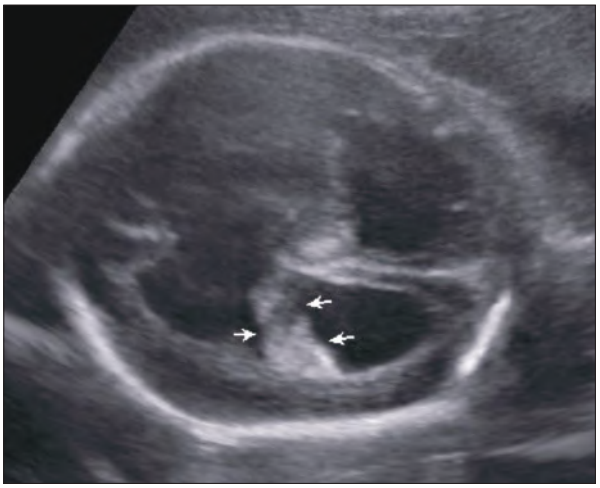

Resim 2-6 ◆ Belirgin ventrikülomegalide sarkmış koroid pleksus. Genişlemiş ventrikül içinde koroid pleksusun (oklarla işaretli) lateral ventrikülün dış duvarına doğru yerçekimi etkisiyle sarktığı görülüyor.

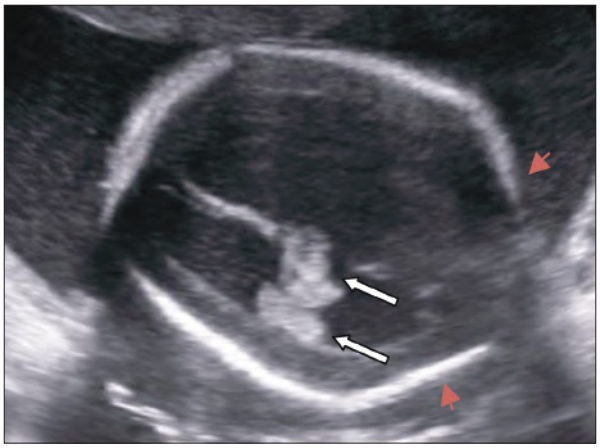

Resim 2-7 ◆ Belirgin ventrikülomegalide karşı taraf ventrikül içine uzanan koroid pleksus. Yirmi iki haftalık myelomeningoselli (resimde gösterilmemiştir) fetüste izlenen ventrikülomegalide interhemisferik yapıların hasarı koroid pleksusun karşı taraf ventrikül içerisine sarkmasına neden olmuştur. Kranyumun aksiyal planında her iki tarafın koroid pleksusu da (beyaz oklar) aynı ventrikül içinde izleniyor. Kranyumda aynı zamanda "limon bulgusu" da görülmektedir (kırmızı oklar).

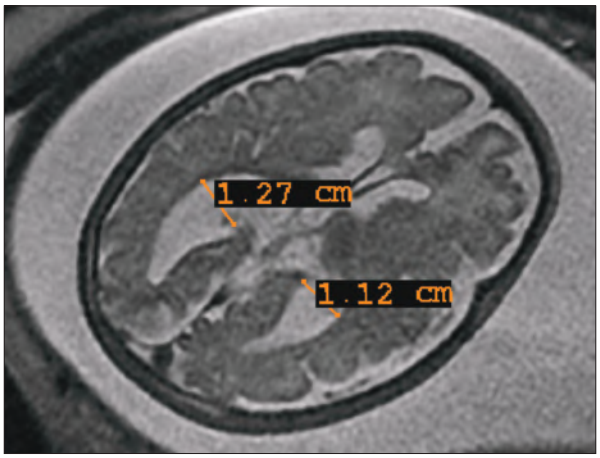

Resim 2-8 ◆ Manyetik rezonans görüntülemede hafif derecede ventrikülomegali. Fetal kranyumun SS-FSE T2 ağırlıklı aksiyal MRG kesitinde lateral ventrikül atrium genişlikleri sağda 11.2 mm, solda 12.7 mm olarak ölçülmüştür. *Sayın Dr. Hasan Yiğit'in arşivinden.*

malde ventrikül atriumunu doldurmakta olup, proba uzak ventrikülde mediyal duvardan en fazla 3 mm kadar ayrılabilir. Genişlemiş ventrikül içinde koroid pleksus ventrikül lateral duvarı tarafından desteklenmediği için yerçekimi etkisiyle sarkar (Resim 2-6). Belirgin genişlemede ise interhemisferik yapılar özellikle septum pellusidum hasar görebilir, böylece ventriküller birbiriyle temas eder hale gelebilir. Üstteki koroid pleksus bu açıklıktan orta hattı geçerek alttaki ventriküle sarkabilir (Resim 2-7).

Ventrikülomegali saptandığında etiyolojisi ve eşlik eden anomaliler araştırılmalıdır. Hafif-orta derecedeki VM %1.5 oranında enfeksiyon, %5 oranında anöploidiye bağlı gelişmiştir. Bu nedenle hastanın öyküsüyle başlanarak ayrıntılı US, karyotip tayini, enfeksiyonların araştırılması (TORCH taraması), kanama nedenlerinin araştırılması ve MRG yapılabilir. Serebellar vermis ve korpus kallozum anomalilerinin belirlenmesi için koronal ve sagittal planlarda da inceleme yapılmalı, mümkünse 3-boyutlu multiplanar US yapılmalıdır. MRG özellikle parankim hasarı, migrasyon bozuklukları, iskemi, hemoraji ve beyin sapı anomalilerinde ek bilgi verir. MRG'nin US'de saptananlara ek intrakraniyel anomali saptama oranı %8 olarak bildirilmiştir. MRG 28. gestasyon haftasından sonra daha iyi sonuç vermektedir (Resim 2-8). Hafif derecedeki ventrikülomegalide %16 oranında progresyon ve %13 oranında başlangıçta görülmeyen anomaliler görülebildiği için en az 2 hafta aralıkla US takibi yapılmalıdır.

Prognoz altta yatan nedene, eşlik eden anomalilere ve VM'nin derecesine bağlıdır. İzole VM olgularının %25-30'u spontan rezolusyona gider, %50-60'ı stabil kalır, %14-20'si ilerler. Ventrikülomegali stabilse veya azalıyorsa prognoz daha iyiyken, artıyorsa daha kötüdür. Normal nörolojik fonksiyon 10-12 mm arasındaki VM'de %85-96,

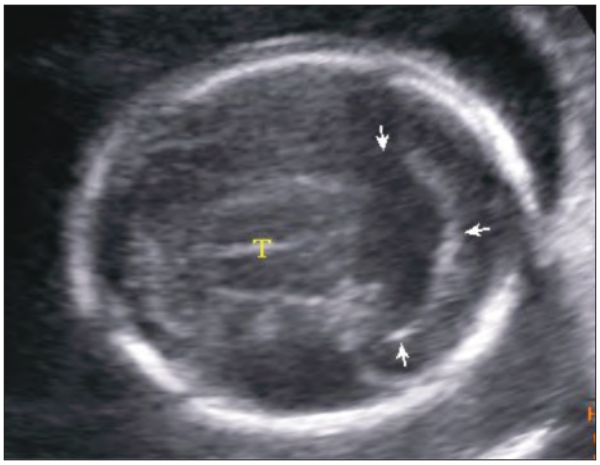

Resim 2-30 ◆ Holoprozensefali. Anteriorda falks izlenmiyor, tek ventriküler kavite (oklar) ve birleşmiş talamuslar (T) görülmektedir.

Resim 2-32 ◆ Semilobar holoprozensefali ve Dandy-Walker malformasyonu. Aksiyal planda alınan US görüntüsünde anteriorda tek ventriküler kavite izlenirken oksipital boynuzlar kısmen gelişmiştir. Olguda aynı zamanda posterior fossada Dandy-Walker malformasyonu ile uyumlu kistik görünüm de izlenmektedir.

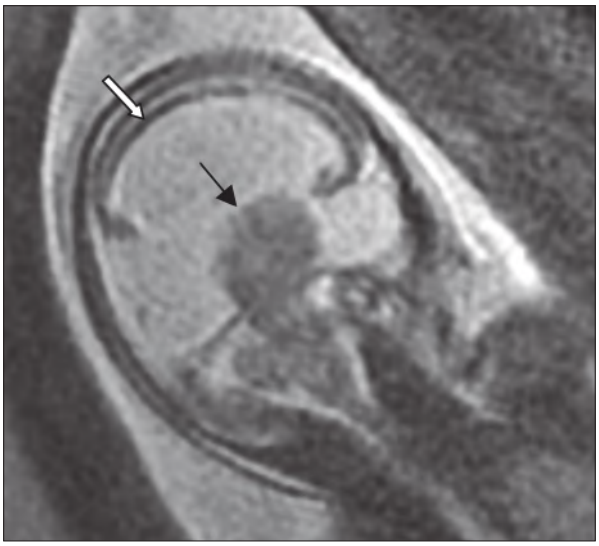

Resim 2-31 ◆ Alobar holoprozensefali. MRG'de fetal kranyumun SS-FSE T2 ağırlıklı koronal kesitinde supratentorial düzeyde talamusların füzyonu (siyah ok) ile birlikte septumun ve interhemisferik fissürün izlenmediği geniş monoventrikül görünümü mevcut. Serebral manto belirgin derecede ince izlenmektedir (beyaz ok). *Sayın Dr. Hasan Yiğit'in arşivinden.*

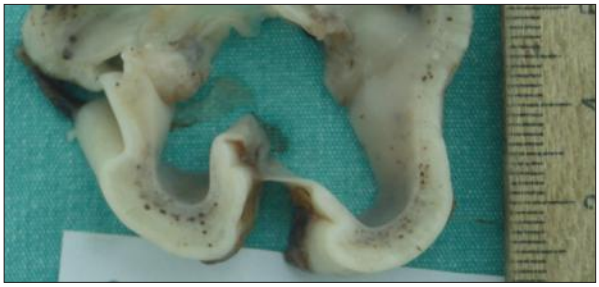

A

B

Resim 2-33 ◆ Semilobar holoprozensefalili bir olgunun postmortem patolojik incelemesi görülmektedir. (**A**) Anteriorda septum içermeyen tek ventriküler kavite izlenirken, (**B**) posteriordan yapılan kesitte ventrikül oksipital boynuzlarının varlığı görülmektedir. Sayın Dr. Sevil Sayhan'ın arşivinden.

Semilobar formda US'de fetal kranyumda anteriorda tek ventrikül izlenirken oksipital boynuzların kısmen gelişmiş görünümü, CSP yokluğu, KK ve falksın anteriorda izlenmemesi, talamusların kısmen birleşmiş olması söz konusudur (Resim 2-32, 2-33).

Lobar formda tanı zordur. Santralde birleşmiş frontal boynuzların 3. ventrikülle bağlantısı, anteriorda interhemisferik fissürün tam gelişmemiş olması, kavum septum pellusidumun olmaması, frontal hornların kutuya benzer kare şeklini alması lobar formun sonografik özellikleridir. Forniksler rudimente olup, 3. ventrikülün üzerinde tek bir kalın demet şeklinde birleşmiştir (Resim 2-34). Bu bulgu lobar HPS'yi septo-optik displaziden ayırt etmeye yarar ve MRG ile daha iyi gösterilir. Semilobar ve lobar HPS'de sıklıkla anterior serebral arter, iki frontal gyrus arasındaki anormal kortikal doku köprüsü tarafından anteriora itilerek, renkli Doppler ile mid-sagittal planda izlenen 'kafatası altında yılan'adı verilen görünüme neden olur.

Orta hemisferik holoprozensefalide (sintelensefali) KK anterior ve posteriorda oluşmuş, santralde ise yoktur veya anormaldir (Resim 2-35). Olgular genellikle hafif derecede ventrikülomegali, septum pellusidumun kısmi yokluğu, KK orta kısmında anormallik ve dorsal kistler gösterirler. Prenatal US tanısı zordur. MRG tanıda yardımcı olabilir.

HPS'deki yüz bulguları ne kadar şiddetliyse beyin anomalisi de o kadar ağırdır (bunu açıklamak için 'yüz beyni yansıtır'denmiştir). Tersi ise her zaman geçerli değildir.

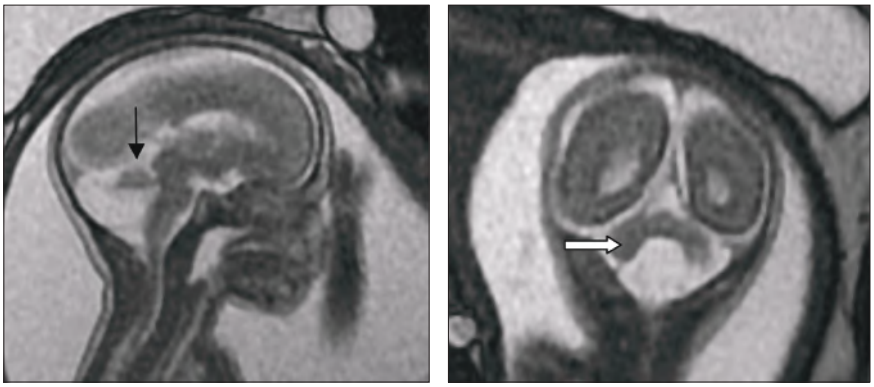

A B

Resim 2-50 ◆ Dandy-Walker Malformasyonu. Yirmi sekiz haftalık fetusta MRG'de kranyumun (**A**) sagital ve (**B**) koronal planda b-SSFP görüntülerinde serebellar vermis belirgin hipogenetik olup inferior bölümü izlenmemekte, süperior bölümü küçük ve elave (ok) olarak izlenmektedir. Posterior fossada 4. ventrikül ile devamlılık gösteren kistik genişleme, tentoryumda yükselme, serebellar hemisferlerde (beyaz ok) anterolaterale yer değiştirme görülmektedir. *Sayın Dr. Hasan Yiğit'in arşivinden.*

Somatik anomaliler arasında kistik böbrekler, kardiyak anomaliler ve yüz yarıkları en sık görülür. %50'ye varan oranda anöploidi bildirilmiştir (en sık trizomi 18, 13 ve 21). Hidrosefali gelişimi varsa mortalite %60 oranındadır, yaşayanlarda da IQ düşüktür. Bir çok seride DWM'lu olgularda %40 oranında normal zeka, %40 oranında ağır mental retardasyon, %20 oranında ise hafif derecede mental retardasyon bildirilmiştir. İzole olgularda prognoz daha iyidir.

Klasik DWM çok seyrektir, 1/25.000-1/35.000 canlı doğumda görülür. Yedi-10. gestasyon haftalarında rombensefalonun gelişimindeki duraklama, serebellumun orta hatta birleşememesi ve sıvı boşluklarının genişlemesiyle meydana gelir. Etiyolojisi multifaktöriyeldir. Genetik veya genetik olmayan sendromlarla birlikteliği sıktır. DWM ile birlikte en sık görülen sendromlar Walker-Warburg, Meckel-Gruber, Aicardi, Neu-Laxova sendromlarıdır. İncelemede ayrıntılı US değerlendirmesi, fetal MRG (Resim 2-50), maternal TORCH enfeksiyonlarının araştırılması ve kromozom analizi yapılmalıdır.

Ayırıcı tanıda mega sisterna magna, vermiyan displazi, persistan Blake kesesi kisti, posterior fossadaki araknoid kistler düşünülebilir. Araknoid kistler normal yapıdaki serebellumu deplase eder, 4. ventrikülle birleşmez ve vermis intakttır. Mega sisterna magnada sisterna magna genişliği 10 mm'den fazladır, vermis normaldir. Vermis parsiyel agenezisinde vermisteki defekt daha küçüktür, posterior fossa genişlememiştir, torkula yükselmemiştir, posterior fossa kisti yoktur veya küçüktür. Persistan Blake kesesi kisti, gelişim sırasında 4. ventrikül tavanında balonlaşmaya bağlı posterior fossanın inferior kesiminde meydana gelen kisttir. Blake kesesi normal embriyolojik geçici bir oluşumdur ve perfore olarak foramen Magendi'yi oluşturur. Bu perforasyon gerçekleşmezse Blake kesesi kisti oluşur. Bu durumda primer olarak serebellumda veya vermiste hipoplazi yoktur. Ancak basıya bağlı vermiste deplasman, serebellar atrofi, hidrosefali gelişebilir.

[İnferior vermiyan agenezi]

Vermisin inferior parçasının yokluğuna (parsiyel agenezi) bağlı olarak serebellar hemisferlerin alt kısmını ayıran bariz bir yarık vardır. DW varyantı, DW kontinuum, vermis hipoplazisi/disgenezisi/agenezisi/displazisi ve Blake kesesi kisti gibi farklı adlarla isimlendirilen bu anomalide vermisin inferior parçası gelişmemiştir. Üst kısmı ise anatomik olarak normaldir. Sıklıkla vermiyan hipoplazi olarak isimlendirilse de hipolaziden farklıdır. Vermis hipoplazisinde vermis yapısal olarak normal olup, boyut olarak küçüktür.

Vermis süperiordan inferiora doğru gelişir. Gelişimindeki bir duraksama inferior parçasında, kareye benzer şekilde, değişik boyutlardaki bir defektle sonuçlanır. Bu defekt 4. ventrikül ile sisterna magna arasında bağlantıya neden olur, serebellar hemisferlerin alt kısmını ayırır. Bu anomalide vermisdeki defekt DWM'ye göre daha hafif derecededir, 4. ventrikül yalnızca hafifçe genişlemiştir, tentoryum yukarı deplase değildir ve genellikle posterior fossa genişlemez. Bu anomalide vermiste izlenen rotasyon serebellar hipoplazilerden ayrımda önemlidir.

US'de posterior fossadaki serebrospinal sıvı miktarı hafifçe artmıştır. Vermis boyutları küçük olup, vermis rotasyon göstermektedir. Ancak US ile bu bulguları saptamak zordur. Mid-sagittal planlar, 3-boyutlu US ve MRG incelemesi defektin boyutunu göstermede yardımcıdır (Resim 2-51). Ancak inferior vermis agenezisini belirlemek MRG ile bile kolay olmayıp, %32 yalancı pozitiflik oranı bildirilmiştir.

On sekizinci haftadan önce vermis gelişimi tamamlanmadığından bu haftadan önce tanı konmamalıdır. Bazı olgularda vermisin tam olarak kapanması 18. haftayı da geçmektedir. Çeşitli vermis hipoplazisi formlarının tanısının 24. haftadan önce konmamasını öneren araştırmacılar vardır. Bu araştırmacılar bazı normal olgularda vermisde agenezi veya hipoplazi olmadan da 4. ventrikül ile sisterna magna arasındaki bağlantının doğuma kadar devam ettiği-

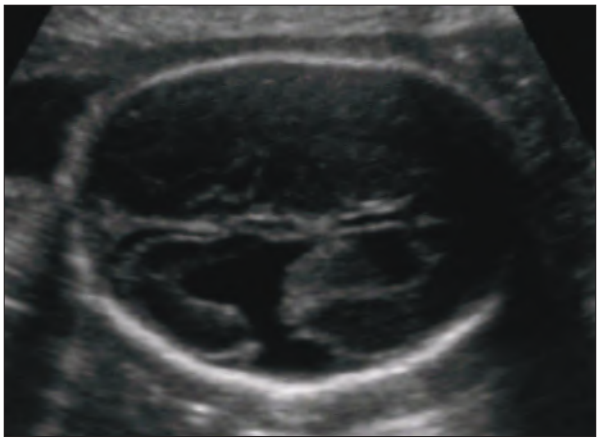

Resim 2-62 ◆ Şizensefali. Fetal kranyumun aksiyal planında açık dudak şizensefali lateral ventrikülden beyin yüzeyine kadar uzanan anekoik bir alan şeklinde görülmektedir. *Sayın Dr. Hüseyin Dumanlı'nın arşivinden.*

rotopi, polimikrogiri, pakigiri) eşlik edebilir. Olguların %70'inde, özellikle bilateral olgularda CSP yoktur. MRG tanıda US'den üstündür, defektin gri cevher ile kaplı olduğunu gösterir, eşlik eden intrakraniyal bulguları saptamada daha iyidir (Resim 2-63). Motor-mental gerilik, nöbetler, körlük sıktır. Unilateral kapalı dudak formu asemptomatik olabilir ve yetişkin dönemde başka nedenlerle çekilen beyin MRG'de insidental olarak saptanabilir. Açık dudak formunda ise prognoz defektin boyutuyla ilişkili olarak kötüdür. Bilateral defektlerde ve eşlik eden anomali varlığında prognoz daha kötüdür.

Ayırıcı tanıda araknoid kist, alobar holoprozensefali, interhemisferik kist ile birlikte KK agenezisi, porensefalik kist, hidrosefali, hidranensefali düşünülmelidir. Araknoid kist kitle etkisi yapmasıyla; alobar holoprozensefali monoventrikül, birleşmiş talamuslar, yüz anomalileri gibi tipik bulgularıyla; KK agenezisi ile birlikte interhemisferik kist kolposefali ve interhemisferik kistin beyin dokusunu displase etmesiyle; porensefalik kist kama şeklinde değil yuvarlak veya düzensiz şekilli olması ve gri cevherle değil beyaz cevherle kaplı olmasıyla; hidrosefali korteksin incelmiş de olsa varlığıyla; hidranensefali serebral hemisferlerin tamamen harabiyeti, beyin sapı ve serebellumun korunmuş olması, falksın varlığı gibi kendine özgü bulgularıyla şizensefaliden ayırt edilir.

İntrakraniyal Kalsifikasyonlar

Sıklıkla fetal enfeksiyonlarla (CMV ve toksoplazma) ilişkili olarak ve gestasyonun geç dönemlerinde ortaya çıkarlar. Nadir görülürler. Hücre nekrozunun olduğu alanlarda, parankimde veya ventrikül duvarlarında hiperekojen odaklar şeklinde izlenirler (Resim 2-64). Beraberinde sıklıkla mikrosefali, porensefalik kist, ventrikülomegali, intrakraniyal hemoraji görülür. Ayırıcı tanıda teratom, tuberoskleroz, Sturge-Weber sendromu, venöz sinüs trombozu düşünülmelidir.

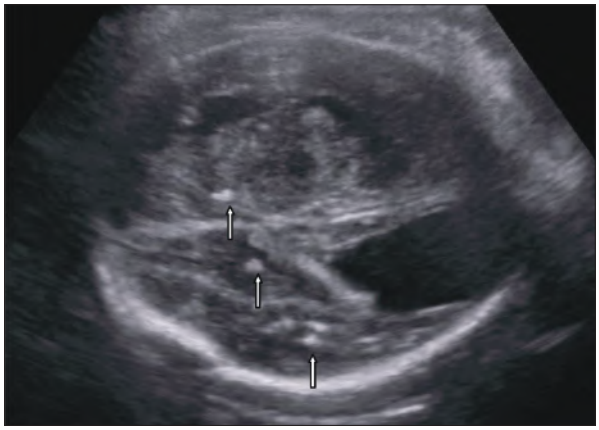

Resim 2-64 ◆ İntrakraniyal kalsifikasyonlar. Kraniyumun aksiyal planında parankimal kalsifikasyonlar (oklar) ve ventrikülomegali izlenmektedir.

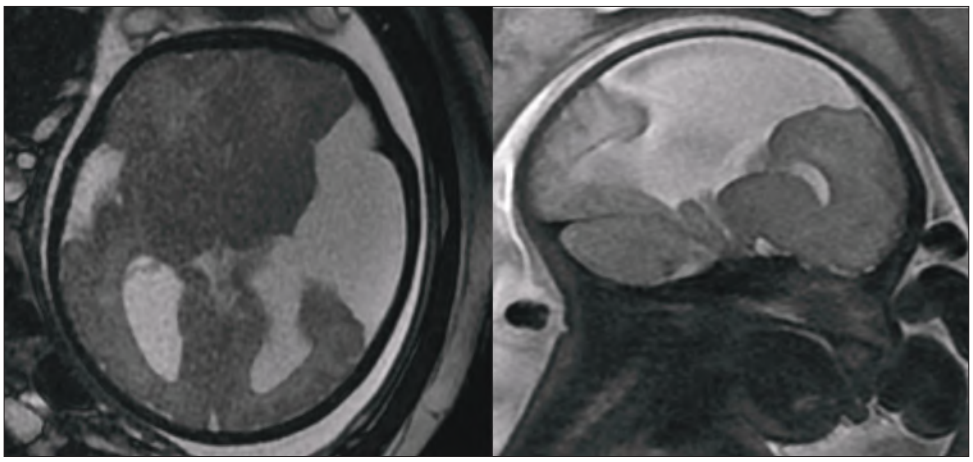

Resim 2-63 ◆ Şizensefali. Otuz altı haftalık fetüste MRG'de aksiyal ve sagital planda b-SSFP görüntülerde açık dudak geniş şizensefali yarığının lateral ventrikülden kalvaryum alt yüzeyine kadar uzandığı görülmektedir. Yarık yüzeyi belirgin sulkasyon göstermeyen gri cevher ile döşeli. *Sayın Dr. Hasan Yiğit'in arşivinden.*

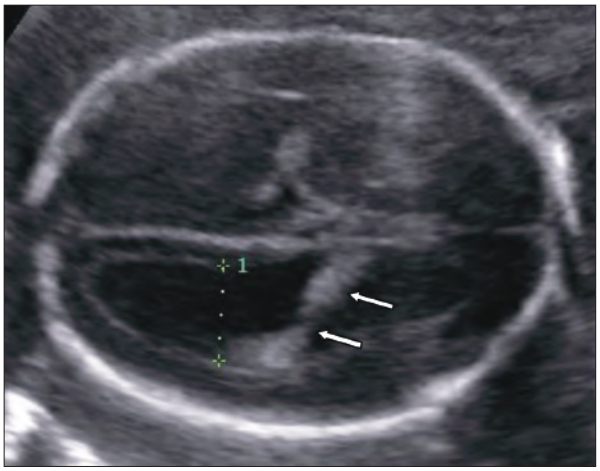

Resim 3-3 ◆ Ventrikülomegali. Myelomeningoselli fetüste kranyumunun aksiyal planında hafif derecede ventrikülomegali izlenmektedir. Lateral ventrikül atrium genişliği 12.6 mm ölçülmüştür. Koroid pleksus (oklar) ventrikül lateral duvarına doğru sarkmıştır.

Chaoui ve arkadaşları 2009 yılında açık spina bifidanın 1. trimester taramasında saptanabilmesine yönelik yeni bir kraniyal bulgu tanımladılar. Araştırmacılar ilk trimester taramasında kranyumun mid-sagittal planda alınan görüntüsünde normal 4. ventrikülün 1.5-2.5 mm genişlikte, kranyum içinde NT'ye (nukkal translusensi-ense deri şeffaflığı) paralel anekoik bir hat olarak rahatlıkla görüntülenebildiğini belirterek bunu "intrakraniyal translusensi (IT)" olarak isimlendirdiler (Resim 3-4). Açık spina bifidalı bazı olgularda 4. ventriküle ait bu görünümün kaybolduğunu saptadılar. Böylece açık spinal defektlerde posterior fossa yapılarının kaudale yer değiştirmesinin ve 4. ventrikülün kompresyonunun daha ilk trimesterde gelişebildiğini gösterdiler. Ancak yeni tanımlanan bu bulgunun açık spina bifida taramasındaki performansını değerlendirmek için geniş prospektif çalışmalara ihtiyaç vardır.

Resim 3-4 ◆ Normal intrakraniyal translusensi. Birinci trimesterde fetal kraniyumun mid-sagittal planında alınan US görüntüsünde beyinsapı (kırmızı ok) ile 4. ventrikülün koroid pleksusu (yıldız) arasında "intrakraniyal translusensi" olarak adlandırılan anekoik hat izlenir (mavi ok). Siyah ok sisterna magnayı oluşturacak alanı göstermektedir.

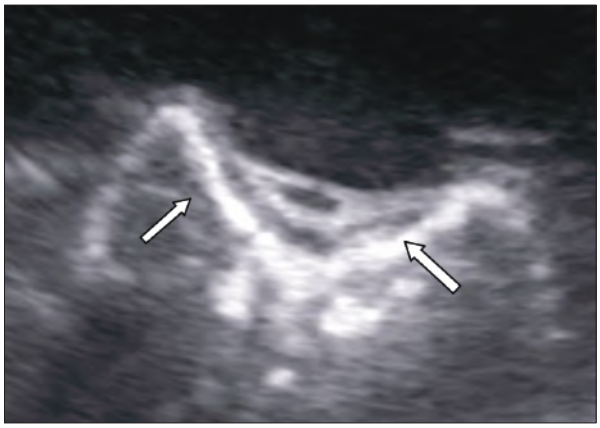

Resim 3-5 ◆ Spina bifida. Vertebra posterior kemikleşme merkezleri "V" harfi şeklini oluşturacak şekilde dışa doğru açılmıştır.

Vertebraların incelenmesi 3 planda da (aksiyal, sagittal ve koronal) yapılmalıdır. Optimum manüplasyon için öncelikle fetusun anne karnındaki yatış pozisyonuna iyi oryante olmak gerekir. Özellikle aksiyal ve sagittal planlarda görüntüleme çok önemlidir. Kemik defektini göstermede en başarılı olan transvers (aksiyal) plandır. Bu planda normalde 3 ossifikasyon merkezi görülür ve posterior elemanların birbirine paralel veya içe doğru açılanmış şekildeki duruşları değerlendirilir. Spina bifidada posterior elemanlar dışa doğru açılma gösterir ve 'V'harfine benzer bir görünüm oluşur (Resim 3-5).

Olguların %80'ine eşlik eden meningosel veya miyelomeningosel kesesi hem transvers hem longitüdinal planlarda görüntülenebilir ama en iyi sagittal planda izlenir (Resim 3-6).

Açık spina bifida, miyelomeningosel ve miyelosel olarak iki grupta incelenebilir. Miyelomeningoselde subaraknoid mesafedeki genişleme nedeniyle kemik ve cilt defektinden dışarıya doğru uzanan ince bir zarla kaplı keselenme vardır ve US ile kompleks kistik bir yapı olarak görülür (Re-

Resim 3-6 ◆ Miyelomeningosel. Resim 1 ve Resim 2'de kraniyum bulguları görülen 22 haftalık fetusun lumbosakral vertebralarında sagittal planda aksta belirgin deformasyon ve eşlik eden miyelomeningosel kesesi (oklarla işaretli) izlenmektedir.

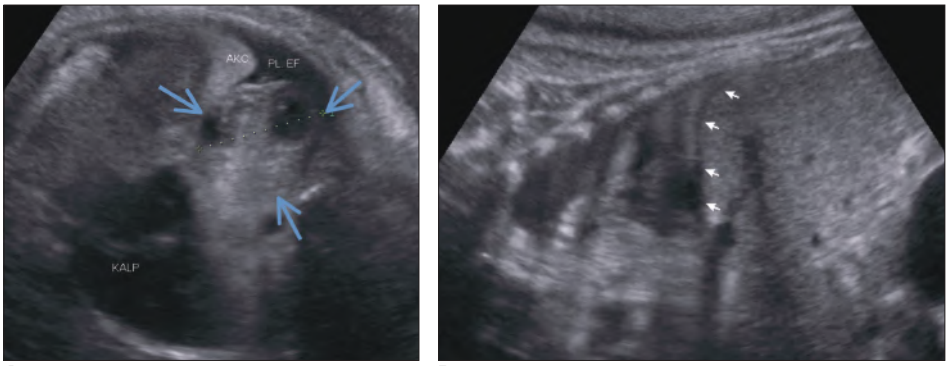

A B

Resim 4-7 ◆ Özefagus duplikasyon kisti. **A.** Kırk haftalık fetusta sağ hemitoraksta yaklaşık 4x3x3 cm boyutlarında heterojen eko yapısında oluşum (mavi oklar arasında), sağ akciğerde hipoplazi (AKC) ve aynı tarafta plevral efüzyon (PL EF) izlenmektedir. **B.** Koronal planda alınan görüntüde aynı tarafta diyafram (oklar) bütünlüğünün korunduğu görülmektedir. Diyaframın normal olarak değerlendirilmesi öncelikle toraks kitlelerini düşündürmektedir. Doğum sonrasında opere olan hastanın tanısı özefagus duplikasyon kisti olarak gelmiştir.

edilebilirler. Kalbin normalden daha solda olması ve aksının sola kayması da tanıya yardımcı bulgulardır. Sağ taraflı KDH'de mide diyaframın altında olup orta hata kayabilir. İntrahepatik vena kava inferiorun kink yapmasıyla sıklıkla assit ve hidrops gelişir. Assit sıvısı diyafragmatik defektten toraksa uzanabilir. Sağ taraflı hernilerde mortalite %80'dir.

Bilateral herniler nadir görülür. Her iki tipteki KDH'nin bulgularını da içerirler, kalp anteriora ve süperiora itilir. Bilateral herniler %100 fataldir. Perikardiyel herniler de nadirdir. Karaciğer perikard boşluğuna herniye olabilir, perikardiyel efüzyon gelişir. Perikardiyel kitlelerin ayırıcı tanısında perikardiyel herniler de düşünülmelidir.

Üç boyutlu US KDH tanısında yardımcı olabilir. MRG tanıyı doğrulamak ve herni içeriğini göstermek için kullanılabilir (Resim 4-6). Ayrıca prognozu belirlemek için rölatif akciğer hacmini ve karaciğerin herniasyon gösteren miktarını hesaplamada MRG ile yapılmış çeşitli çalışmalar vardır.

KDH'nin ayırıcı tanısında konjenital kistik adenomatoid malformasyon ve diğer toraks kitleleri düşünülebilir (Resim 4-7). Bu durumlarda mide normal yerinde, diyaframa intakt, abdominal içerik ve karın çevresi normaldir, toraks içinde peristaltizm izlenmez.

KDH'li olguların %25-55'inde kalp, SSS, böbrek, gastrointestinal sistem ve vertebra anomalileri gibi eşlik eden anomaliler vardır. Beraberinde en sık kalp anomalileri, 2. sıklıkla da SSS anomalileri görülür (Resim 4-8). Bu nedenle fetus US ile ayrıntılı olarak incelenmeli ve tüm fetuslarda fetal eko yapılmalıdır. Kalp hastalığı ile birlikte olduğunda KDH fatal olarak kabul edilir. Konjenital diyafragma hernisi %10-20 oranında kromozom anomalileriyle (trizomi 18, 13, 21, 9) birlikte görülür. Başta Fryn sendromu olmak

Tablo 4-1 ◆ Konjenital Diyafragma Hernisi ile Birlikte Görülebilen Genetik Sendromlar

Fryn
Pallister-Killian
Simpson-Golabi-Behmel
Cornelia de Lange
Donnai-Barrow
Beckwith-Wiedemann
Perlman

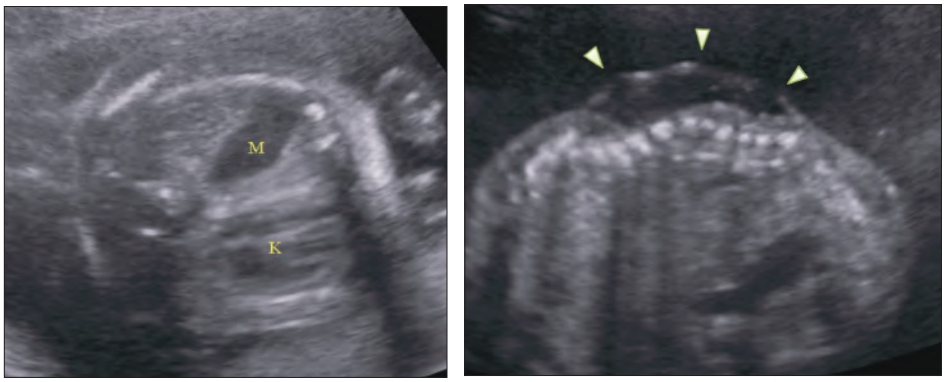

A B

Resim 4-8 ◆ Konjenital diyafragma hernisi ile birlikte miyelomeningosel. Yirmi dört haftalık fetusta toraksın aksiyal planında (**A**) alınan ultrason görüntüsünde mide (M) ve kalp (K) aynı düzlemde izleniyor. Kalp belirgin olarak sağa itilmiş ve kalp aksı sağa kaymıştır. Aynı fetusun sagital planında (**B**) geniş bir vertebral segmenti tutan myelomeningosel (okbaşları) görülmektedir. KDH beraberinde SSS anomalileri kalp anomalilerinden sonra 2. sıklıkla izlenir.

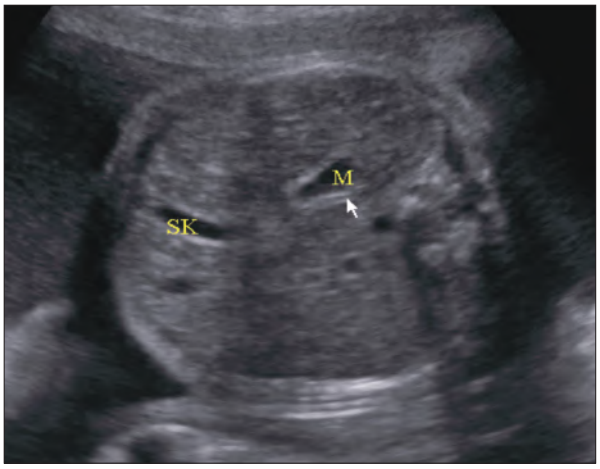

Resim 5-1 ◆ Heterotaksi sendromu. Otuz haftalık fetusta mide (M) safra kesesi (SK) ile aynı tarafta sağda izlenmemektedir. Fetusta ayrıca resimde gösterilmeyen kardiyak anomaliler (atriyoventriküler septal defekt, pulmoner atrezi, tek atrium ve total anormal pulmoner venöz dönüş) ve yarık dudak-damak anomalisi saptanmıştır.

Özefagusun torasik parçası normalde 26. gestasyon haftasından sonra US ile fetusların %87'sinde paralel çizgiler şeklinde görüntülenebilir. Fetal mide normalde 13-14. gestasyon haftalarından itibaren abdomenin sol üst kadranında anekoik olarak görülebilmektedir. Orta hatta veya sağda lokalize mide heterotaksi sendromlarında görülür (Resim 5-1). Kalp ve mide sağdaysa "total situs inversus", mide sağda kalp solda ise "parsiyel situs inversus" denir.

Duodenumda geçici olarak sıvı ekosu izlenebilir, kalıcı olması patolojik olarak kabul edilir. İnce ve kalın barsaklar 1. trimesterde ve 2. trimester başlarında, US'de karaciğerden hafifçe daha yüksek ekojenitede heterojen olarak izlenir. İkinci trimesterin geç döneminde ve 3. trimesterde ince barsaklar mukoza ve serozaları ekojen, kas tabakası hipoekoik olarak, çapları 7 mm'nin altında izlenebilirler. Lümenlerinde "succus entericus" denilen sıvı görülebilir, peristaltizmleri gerçek zamanlı incelemede belirlenebilir.

Kolon haustraları 20-25. haftalarda görülmeye başlar. Kolonda peristaltizm izlenmez. Kolon özellikle 3. trimesterde belirgin olarak izlenir. Normalde çapı 18 mm'yi geçmez. Kolon içeriği barsak duvarı ve karaciğer parankimine göre daha hipoekoiktir ve gestasyonun ilerlemesiyle ekojenitede artış görülür.

Fetal anomali taramasında fetal abdomende gastrointestinal sistemle ilgili olarak mutlaka değerlendirilmesi gereken noktalar midenin varlığı, boyutu ve yeri; umbilikal kordun fetal batına girişi ve korddaki damar sayısıdır. Ancak gastrointestinal sistemle ilgili çoğu patoloji fetal anomali taramasının yapıldığı 2. trimesterde değil, 3. trimesterde başka bir endikasyonla yapılan US incelemesinde rastlantısal olarak saptanır. Bunun nedeni fetal sindirim sisteminin fonksiyonel matüritesini ancak bu dönemde kazanmasıdır. Normalde fetusun bir günde yuttuğu amniyon sıvısı miktarı 16-17. gestasyon haftalarında 2-7 mililitre arasındayken, termde 450 mililitreye kadar çıkar. Barsak hareketleri de gestasyon yaşının ilerlemesiyle birlikte artar. Bu nedenle son trimesterde bulgu verebilecek gastrointestinal sistem anomalilerinin bilinmesi ve 3. trimesterde ultrason incelemesi yapılarak bulgularının aranması, bu anomalilerden prenatal dönemde kuşkulanılmasını ve gerekli yaklaşımın planlanmasını olanaklı kılar.

ÖZEFAGUS ATREZİSİ

Özefagus atrezisi 2.000-3.000 canlı doğumda bir görülür. Özefageal atrezilerin %90'ından fazlasına trakeoözefageal fistül (TÖF) eşlik eder. Fistülün lokalizasyonuna göre değişik formları bulunur. En sık görüleni (%82'si) proksimal özefageal atrezi ile birlikte distal TÖF bulunan formudur.

Ultrason incelemesindeki bulgular fetal mide kabarcığının görülememesi veya küçük olarak izlenmesi, gebeliğin ancak ikinci yarısında görülebilen polihidramniyoz ve 2. trimesterin geç döneminden itibaren %40 olguda izlenen intrauterin gelişme geriliğidir. Ayrıca fetusun amniyon sıvısını yutmasıyla fetal boyunda veya mediastende dilate özefagus proksimaline ait sıvı dolu poş izlenebilir (poş bulgusu).

Sıvı dolu normal fetal mide ultrasonda 9. gestasyon haftası kadar erken dönemde izlenebilir. On dördüncü haftada fetüslerin tamamına yakınında mide kabarcığının görüntülenmesi mümkündür.

Ultrasonun fetal özefagus atrezisini saptamadaki duyarlılığı %50'nin altındadır. Bunun nedeni olguların çoğunluğuna eşlik eden TÖF'dir. TÖF'nin eşlik etmediği %8-10 olguda fetal mide görülemez ve tanı kolaylaşır. Bu durumda öncelikle midenin görülememesinin diğer nedenleri ekarte edilmelidir. Ultrasonda fetal midenin görülememesi fizyolojik olarak duodenuma henüz boşalmasına bağlı olabilir. Normal mide 30-60 dakika içerisinde tekrar dolar. Midenin görülememesinin sık görülen nedenleri arasında çeşitli durumlarda ortaya çıkan oligohidramniyoz veya anhidramniyoz, midenin toraksta yer aldığı konjenital diyafragma hernisi ve karın dışına çıktığı karın ön duvarı defektleri, yutma fonksiyonunu bozan kompleks yüz yarıkları, anöploidi, fetal akinezi deformasyon sekansı gibi farinks kaslarında ve masseterlerde kontraktürlere neden olarak yutma refleksini engelleyen patolojiler yer alır. 'Mikrogastri'adı verilen ve nadir olarak görülen midenin gelişim bozukluğunda da mide görülemeyebilir (Tablo 5-1).

Ancak sıklıkla atreziyle birlikte görülen TÖF nedeniyle amniyon sıvısı fetal mideye ulaşır ve mide küçük de olsa izlenebilir. Midenin küçük olduğunu söylemek için kesin kriterler yoktur. Mide boyutları fetuslar arasında hatta aynı fetüste farklı zamanlarda değişkenlik göstermektedir. Küçük mideden şüphelenildiğinde mutlaka ultrason izlemi yapılmalıdır. Bulgu tekrarlanan incelemelerde sebat edi-

Tablo 5-2 ◆ İnce Barsaklarda Ekojenite Artışı Nedenleri
İntra-amniyotik hemoraji
İntrauterin gelişme geriliği
Anöploidi
Kistik fibrozis
Enfeksiyon
Gastrointestinal atreziler
Fetal ölüm

Ekojenik ince barsak insidansı %0.2-1.8 arasındadır. Etiyolojisinde bir çok farklı neden bulunur (Tablo 5-2).

Birçok olguda gestasyonun sonraki aşamalarında ince barsak ekojenitesi normale dönse de 3. trimesterde ortaya çıkabilecek problemler açısından takip ve hastanın yönlendirilmesi önemlidir. Artmış ince barsak ekojenitesi saptanan gebeliklerde ayrıntılı US incelemesi, genetik danışma, amniyosentez, karyotip tayini, fetal viral enfeksiyon ve kistik fibrozis yönünden değerlendirme, fetal büyümenin ultrasonografik takibi önerilmektedir.

İzole ince barsak ekojenitesi artışı saptanan fetüslerde intraamniyotik kanama en sık neden olarak karşımıza çıkmaktadır (Resim 5-17). Bu durumda fetüsün yuttuğu hemorajik amniyon sıvısına bağlı ekojeniteler fetüsün ince barsaklarında olduğu gibi midesi içerisinde de izlenebilir.

İkinci trimesterdeki hiperekojen ince barsaklar gebeliğin sonraki döneminde gelişecek intrauterin gelişme geriliği, fetal ölüm, gastrointestinal atrezinin habercisi olabilir (Resim 5-18). Başta sitomegalovirüs olmak üzere, toksoplazma, influenza, herpes simpleks, varicella ve parvovirüs enfeksiyonlarında ve en sık trizomi 21 olmak üzere trizomi 13, trizomi 18, Turner sendromu ve triploidi gibi karyotip anomalilerinde de ekojen barsaklar görülebilir (Resim 5-19). İntrauterin enfeksiyonlarda hiperekojen ince barsakların yanısıra fetusta mikrosefali, intrakraniyal veya intrahepatik kalsifikasyonlar, ventrikülomegali gibi bulgular da görülebilir.

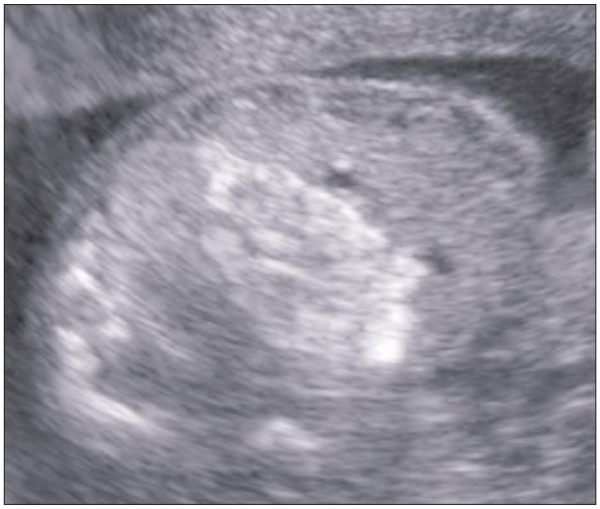

Resim 5-18 ◆ Hiperekojen ince barsaklar. On altı haftalık fetüste ince barsak ansları kemik ekojenitesinde izlenmektedir. Gebelik yaklaşık 3 ay sonra intrauterin kayıp ile sonuçlanmıştır. İkinci trimesterde izlenen hiperekojen ince barsaklar bu olguda görüldüğü gibi gebeliğin ilerleyen dönemlerinde gelişecek fetal ölümün ya da intrauterin gelişme geriliği ve gastrointestinal atrezinin habercisi olabilir.

Anorektal Atrezi

Anorektal atrezi 10.000 canlı doğumda 0.8-4 arasında görülür. Çoğunlukla sporadik, nadiren ailevi ve otozomal resesif geçişli olarak ortaya çıkar. Trizomi 18 ve 21 ile birlikte görülebilir. VACTERL birlikteliğinde vertebral, kardiyak, renal anomaliler, trakeo-özefageal fistül ve ekstremite anomalileriyle birlikte görülür. Kaudal regresyon sekansında sakral agenezi, lomber vertebra anomalileri, renal agenezi, femoral hipoplazi ve "clubfoot" ile birlikte görülebilir.

Polihidramniyozun eşlik etmediği dilate ince barsak ve kolon segmentlerinin görülmesiyle anorektal atreziden şüphelenilir (Resim 5-20). Yerleşimleri kolon trasesine uyan ve haustrasyon içeren genişlemiş ansların görüntülenmesi ile kalın barsak obstrüksiyonu tanısı düşünülebilse de çoğunlukla ince barsak obstrüksiyonundan ayırt edil-

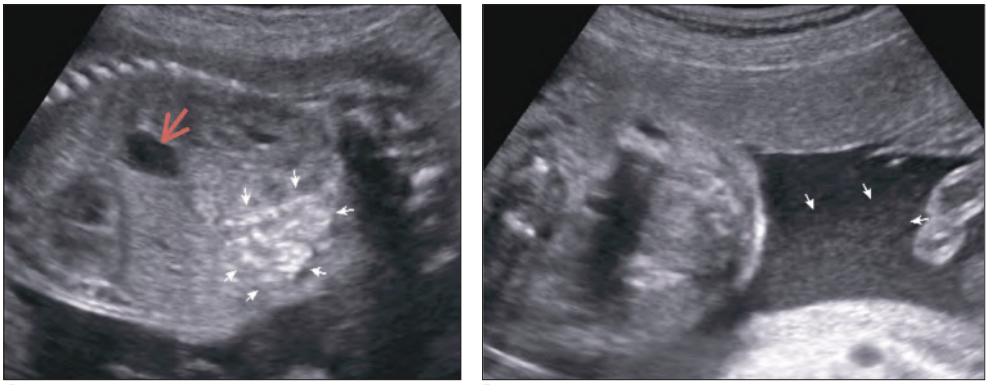

A B

Resim 5-17 ◆ İntraamniyotik hemoraji. **A.** Vajinal kanama öyküsü bulunan gebede fetal ince barsaklar (beyaz oklar) hiperekojen görünümde izlenirken, mide (kırmızı ok) içerisinde de az miktarda partiküller görülmektedir. **B.** Amniyon sıvısı yoğun partiküller (oklar) içermektedir.

turduğu için, amniyon sıvısı hacminin fetal renal fonksiyon hakkında önemli bilgi sağladığı unutulmamalıdır.

Amniyon sıvısı hacmi; sübjektif olarak, "en geniş tek cep yöntemi" ile veya amniyon sıvısı indeksi ("amniotic fluid index"-AFI) ölçülerek değerlendirilebilir. Deneyimli uygulayıcılar amniyon sıvısı hacmini subjektif olarak doğru şekilde değerlendirebilse de objektif yöntemlerle değerlendirmenin farklı deneyimdeki uygulayıcılar tarafından kullanılabilirlik, standardizasyon ve hasta takibi açısından daha doğru olacağı açıktır.

"En geniş tek cep yöntemi" için umbilikal kord veya fetal kısım içermeyen en derin amniyotik cep vertikal uzunluğu ölçülür. İki cm'nin altındaysa oligohidramniyoz, 2-8 cm arasındaysa normal, 8 cm'nin üzerindeyse polihidramniyoz olarak yorumlanır. Ancak amniyon sıvısı hacminin normal değerleri gestasyon haftasına göre değişmektedir ve cep derinlikleri birbirine yakın ölçülerde olduğunda bu değerlendirme yanlış olabilmektedir.

Amniyon sıvısı indeksi uterusun 4 kadranındaki umbilikal kord veya fetal kısım içermeyen en derin ceplerin toplamıdır. Gestasyon haftalarına göre belirlenmiş tablo yardımıyla değerlendirilir (Tablo 6-1)

Fetal böbrekler US ile en erken 12-14. gestasyon haftalarında paravertebral yerleşimli hiperekoik yapılar olarak görüntülenebilirler. Normal fetal böbrek parankimleri 1. trimester sonunda çevre dokulara göre daha hiperekojen olarak izlenirken, gestasyonun ilerlemesiyle ekojeniteleri azalır. İkinci trimesterde hemen hemen izoekoik oldukları çevre dokulardan ayırt edilmeleri daha zor olur. Böbreklerin içyapıları 16-18. gestasyon haftalarından itibaren merkezde renal pelvise ait sıvı içeren ince anekoik yapı ve renal sinüs çevresinde simetrik olarak dizilmiş hipoekoik piramisler şeklinde seçilebilir. Böbrekler aksiyal planda yuvarlak, uzun eksen görüntülerde elipsoid şekilde izlenirler. 20-25. gestasyon haftalarından itibaren korteks ve medulla ayrımı rahatlıkla yapılabilir. Santralde izlenen anekoik pelvis renalisler böbreklerin tanınmasını kolaylaştırır. Son trimesterde renal sinüste ve böbrek çevresinde yağ depozisyonu ile böbreklerin seçilebilirliği artar. Bu dönemde renal korteks karaciğer ve dalak ile izoekoik veya onlardan hafifçe daha hiperekoik olur. Böbrek konturlarında fetal lobulasyona bağlı ondüle bir görünüm olur.

Anormal böbrek boyutlarından şüphelenildiğinde gestasyon haftasına göre beklenen normal böbrek boyutlarını gösteren tablolardan yararlanılabilir. Böbrek uzun boyutu milimetre olarak 18-21. gestasyon haftaları arasında gestasyon haftası ile yaklaşık olarak aynı değerdedir (örneğin 20. haftada yaklaşık 20 mm dir). Böbrek çevresinin karın çevresine oranı tüm gebelik boyunca sabit olup, 0.27-0.30 arasındadır.

Tablo 6-1 ◆ Amniyotik Sıvı İndeksi ve Gebelik Yaşı

Gebelik Haftası	5 Persentil (cm)	50 Persentil (cm)	95 Persentil (cm)
20	9.3	14.1	21.2
21	9.5	14.3	21.4
22	9.7	14.5	21.6
23	9.8	14.6	21.8
24	9.8	14.7	21.9
25	9.7	14.7	22.1
26	9.7	14.7	22.3
27	9.5	14.6	22.6
28	9.4	14.6	22.8
29	9.2	14.5	23.1
30	9.0	14.5	23.4
31	8.8	14.4	23.8
32	8.6	14.4	24.2
33	8.3	14.3	24.5
34	8.1	14.2	24.8
35	7.9	14.0	24.9
36	7.7	13.8	24.9
37	7.5	13.5	24.4
38	7.3	13.2	23.9
39	7.2	12.7	22.6
40	7.1	12.3	21.4
41	7.0	11.6	19.4
42	6.9	11.0	17.5

Moore TR ve ark.: The amniotic fluid index in normal human pregnancy. Am J Obstet Gynecol. 162:1168-73, 1990.

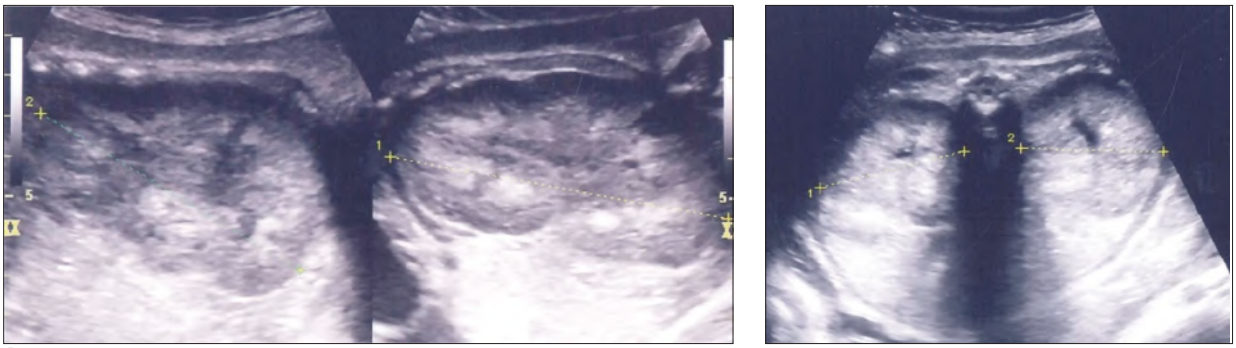

A B

Resim 6-10 ◆ Otozomal resesif polikistik böbrek hastalığı. Önceki gebelikte otozomal resesif polikistik böbrekli fetüs öyküsü olan annenin 2. gebeliğinde de 33 haftalık fetüste bilateral büyük ve ekojen böbrekler izlenirken mesane izlenmemekte ve anhidramniyoz mevcuttur. Böbreklerin uzun eksende (**A**) ve aksiyal planda (**B**) alınan görüntülerinde kortikomedüller ekojenitenin ters döndüğü (kortekste hipoekoik, medullada hiperekoik görünüm) görülmektedir. Böbrek boyutları ileri derecede artmış olup, sağda 78*41 mm, solda 74*47 mm ölçülmüştür.

Hastalık çoğunlukla 24. haftadan önce saptansa da, bazen 20. haftaya kadar bulgu vermeyebilir ve 2. trimester ortasına kadar böbrek boyutlarında artış görülmeyebilir. Bu nedenle bilinen riski olan gebeliklerde normal US bulguları hastalığı dışlamaz ve izlem gereklidir. Kistler çoğunlukla US ile seçilemeyecek kadar küçük oldukları halde, bazen görüntülenebilecek boyutlarda kistler de bulunabilir. Şiddetli böbrek tutulumu olan olgularda fetal mesane görülmez veya küçük olarak izlenir ve 16. haftadan sonra oligohidramniyoz gelişmeye başlar. Sıvı azlığına bağlı Potter sekansı ve fetal hareketlerin kısıtlanmasıyla kontraktürler gelişebilir.

Oligohidramniyoz ve maternal obezitenin US incelemesini güçleştirdiği durumlarda MRG incelemesi de tanıda yardımcı olabilir. Renal parankimdeki sıvı içeriğinin artması nedeniyle böbrek sinyal intensitesi T2 ağırlıklı sekanslarda artmış, T1 ağırlıklı sekanslarda ise azalmış olarak izlenir. T2 ağırlıklı görüntülerde kistler de seçilebilir. Pulmoner hipoplazinin ve ayırıcı tanıda düşünülebilecek çeşitli sendromlarda görülen eşlik eden anomalilerin değerlendirilmesinde de MRG'nin katkısı olabilir.

Oligohidramniyozun erken dönemde ortaya çıkması pulmoner hipoplaziye neden olduğundan kötü prognoz göstergesidir. Bu olgularda ölüdoğum veya yenidoğan döneminde kayıp sözkonusudur. Pulmoner hipoplazide fetal toraks, genişlemiş abdomene göre küçük olarak dikkati çeker. Pulmoner hipoplazi şüphesinde toraks çevresi ölçülerek gestasyon haftasına göre beklenen normal değerlerle karşılaştırılabilir.

Olguların %30'u erken yenidoğan döneminde solunum yetmezliği nedeniyle kaybedilir. Yaşayanların çoğunluğunda (%75'inde) hipertansiyon gelişir. %20-45 olguda ilk 15 yıl içerisinde son evre böbrek hastalığı gelişir. Yetişkin çağa kadar böbrek fonksiyonunun korunduğu olgularda ise karaciğer hastalığının komplikasyonları baskındır.

Gebeliğin devam ettiği olgularda doğum sonrasında solunum desteği gerekebileceğinden doğum için tersiyer merkezlere yönlendirme yapılmalıdır.

[Otozomal Dominant Polikistik Böbrek Hastalığı]

En sık görülen herediter böbrek hastalığıdır. Populasyonda 1000 kişide 1 olguda görülür. Yetişkin tip polikistik böbrek hastalığı olarak da bilinen, bilateral böbreklerde ve karaciğerde kistik oluşumlarla karakterize olan, otozomal dominant geçiş gösteren, tek gen bozukluğuna bağlı bir hastalıktır. Olguların %90'ı kromozom 16p'deki PKD1 genindeki mutasyonlara bağlıdır. Bunun dışında PKD2 ve PKD3 genlerindeki mutasyonlarla da gelişebilir. Rekürrens riski %50'dir.

Çoğunlukla yetişkinlikte 3.-5. dekatlar arasında ortaya çıkmakta olup, fetal dönemde bulgu vermesi nadirdir. Yetişkin dönemdeki bulguları boyut artışı gösteren böbreklerde değişik büyüklükteki multipl kistlerdir. Tutulum ağırlıklı olarak kortekstedir. Pankreas, dalak, karaciğer ve SSS'de de kistler bulunabilir.

Otozomal dominant polikistik böbrek hastalığında prenatal US'de böbrekler çoğunlukla normal izlenir. Hastalık intrauterin dönemde nadiren bulgu verir. Bu dönemde bulgu verdiğinde özellikle kortekste ekojenite artışı gösteren ılımlı derecede büyümüş böbrekler şeklinde izlenebilir. Kortikomedüller ayrım belirginleşmiştir (Resim 6-11). İntrauterin dönemde saptanmış olguların çoğunluğunda bulgular 3. trimesterde izlenmiştir. Mesane ve amniyon sıvısı hacmi genellikle normaldir. Daha az sıklıkla otozomal resesif formda olduğu gibi böbrek boyutlarında belirgin artış ve kortikomedüller ayrımda kaybolma görülebilir. Makroskobik kistler gösteren olgular da tanımlanmıştır. Otozomal dominant geçişli bir hastalık olduğundan anne ya da babada hastalığın bulunması tanıyı akla getirmelidir.

Otozomal resesif ve dominant polikistik böbrek hastalıklarının birbirinden ayrılmasında aile öyküsü yanı sıra böbrek boyutları, kortikomedüller ayrım, mesane ve amniyon sıvısı hacmi dikkate alınmalıdır. Ancak yukarıda da ayrıntılı olarak tanımlandığı gibi ultrasonografik bulgular her olguda aynı olmayıp, zamanlamaları ve şiddetleri de farklılık gösterebilmektedir. Bu nedenle prenatal tanı zor

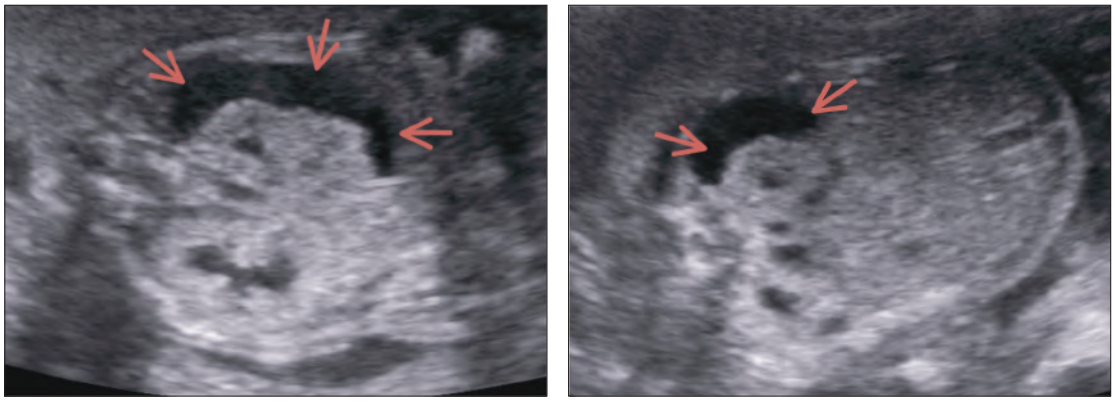

A B

Resim 6-21 ◆ Ürinoma. Her iki böbreğinde toplayıcı sistem genişlemesi ve parankim ekosu artışı izlenen yaklaşık 20 haftalık fetüste sağ böbreği mediali dışında saran ay şeklinde sıvı ekosu izlenmekte olup ürinoma (kırmızı oklar) ile uyumlu olarak değerlendirilmiştir. Mesane dolu olarak görüntülenememiş, amniyon sıvısı hacmi azalmıştır. Bunlar dışında anomali saptanmayan fetüsteki bulgular bilateral obstrüktif kistik displazi lehine yorumlanmıştır. Hasta takipten çıktığı için sonraki gelişmeler bilinmemektedir.

değiştirmesine neden olur. Ürinoma veya üriner asit gelişen olgularda çoğunlukla böbrek fonksiyonunun tamamen kaybı söz konusudur.

Üriner sistem dilatasyonları anöploidiler ve genetik sendromlarla birlikte görülebilir. Bu nedenle dilatasyon saptandığında öncelikle eşlik eden anomali açısından ultrasonografik değerlendirme yapılmalıdır. VACTERL birlikteliği açısından özellikle fetal vertebral kolon, kalp ve ön kollar dikkatle incelenmelidir. Eşlik eden anomali veya risk faktörü varlığında karyotip tayini yapılmalıdır. Ayrıca tek taraflı hidronefrozda karşı taraf böbreğin eşlik eden anomali açısından değerlendirilmesi çok önemlidir.

Üst üriner sistem dilatasyonu saptanan fetüslerde 4 hafta sonra US incelemesi tekrarlanmalı ve dilatasyon devam ediyorsa bu fetüsler 3. trimesterde tekrar değerlendirilmelidir. Dilatasyonun 3. trimesterde de devam ettiği olgularda doğumdan sonra bebeğe renal ultrason incelemesi yapılmalıdır. Ancak postnatal dönemde ilk 24-48 saatte yenidoğanda dehidratasyon bulunabileceğinden bu dönemde yapılan renal US incelemesinde yalancı negatif sonuçlar alınabilir. Bu nedenle postnatal renal sonografik değerlendirmenin 72 saatten önce yapılması önerilmemektedir. Ancak acil girişim gerektirebilecek bilateral şiddetli hidronefroz veya soliter böbrekte şiddetli hidronefroz varlığında 72 saat beklenmeden ultrasonografik değerlendirme yapılmalıdır. İlk postnatal incelemede normal izlenen olgularda 1. yıl içerisinde US incelemesinin 2-3 kez tekrarlanması (4-6 haftada, 6 ayda ve 1. yılda) önerilmektedir.

Postnatal değerlendirmede belirlenmiş standart prensipler olmamakla birlikte US incelemesi yanı sıra renal fonksiyonu değerlendirmek için sintigrafi ve vezikoüreteral reflüyü dışlamak için miksiyon sistoüretrografisi (MSUG) kullanılabilmektedir. Çoğu pediyatrik ürolog MSUG'yi pelvis renalis genişliği 15 mm'yi geçtiğinde veya ^{99m}Tc DMSA (Teknesyum-99m-dimerkaptosüksinik asit) sintigrafisi bulguları anormal olduğunda önermektedir. Statik sintigrafinin (^{99m}Tc DMSA sintigrafisi) temel endikasyonu fokal parankim hasarının belirlenmesidir. MSUG'de reflü saptanmamışsa dinamik izotop renografi yapılmaktadır. Dinamik incelemede bu dönemde tercih edilen izotop merkaptoasetil-trigisindir (teknesyum-99m MAG3). Bu inceleme çoğunlukla bebek 2-3 ay arasındayken yapılır. Dilatasyon çok şiddetliyse (grade 3-4 hidronefroz veya pelvis renalis ön-arka boyutu 40 mm'nin üzerindeyse) ve bilateral üreteropelvik ya da vezikoüreteral obstrüksiyondan şüphelenildiğinde ^{99m}Tc-MAG3 sintigrafisi doğum sonrasında beklenilmeden yapılmalıdır. Bu yöntemle diferansiyel böbrek fonksiyonu ve üriner sistemin drenajı değerlendirilebilir. Tüm olgularda sıklıkları bu incelemelerin sonuçlarına göre belirlenen uzun süreli izlem önerilmektedir.

Üriner staza bağlı enfeksiyon olasılığı yüksek olduğundan farklı nedenlerle gelişen hidronefroz olgularında çoğu merkezde doğum sonrasında antibiyotik proflaksisi uygulanmaktadır. Birçok olguda bu süreçte spontan iyileşme görülmektedir. İyileşme görülse de ilk 2 yıl boyunca izleme devam edilmesi önerilmektedir. Prenatal üst üriner sistem dilatasyonu saptanmış çocukların yalnızca %20'sinden azında cerrahi tedavi gerekmektedir.

[Üreteropelvik Bileşke Obstrüksiyonu]

Doğumsal hidronefrozun en sık nedeni olan üreteropelvik bileşke obstrüksiyonu, prenatal olarak belirlenen tüm üriner sistem patolojilerinin %35'inden, hidronefrozların %44-65'inden sorumludur. İki bin canlı doğumda 1 görülür. Erkek fetüslerde daha sık görülür. Olguların çoğunluğu duvar kas tabakasıyla ilişkili fonksiyonel nedene bağlı gelişir. Tipik olarak kısmi obstrüksiyon görülür. Orta derecede veya şiddetli hidronefroza yol açar. Üreterde veya mesanede dilatasyon yoktur.

Üreteropelvik bileşke obstrüksiyonunda renal pelvis dilatasyonu üreteropelvik bileşke düzeyinde aniden kesilir

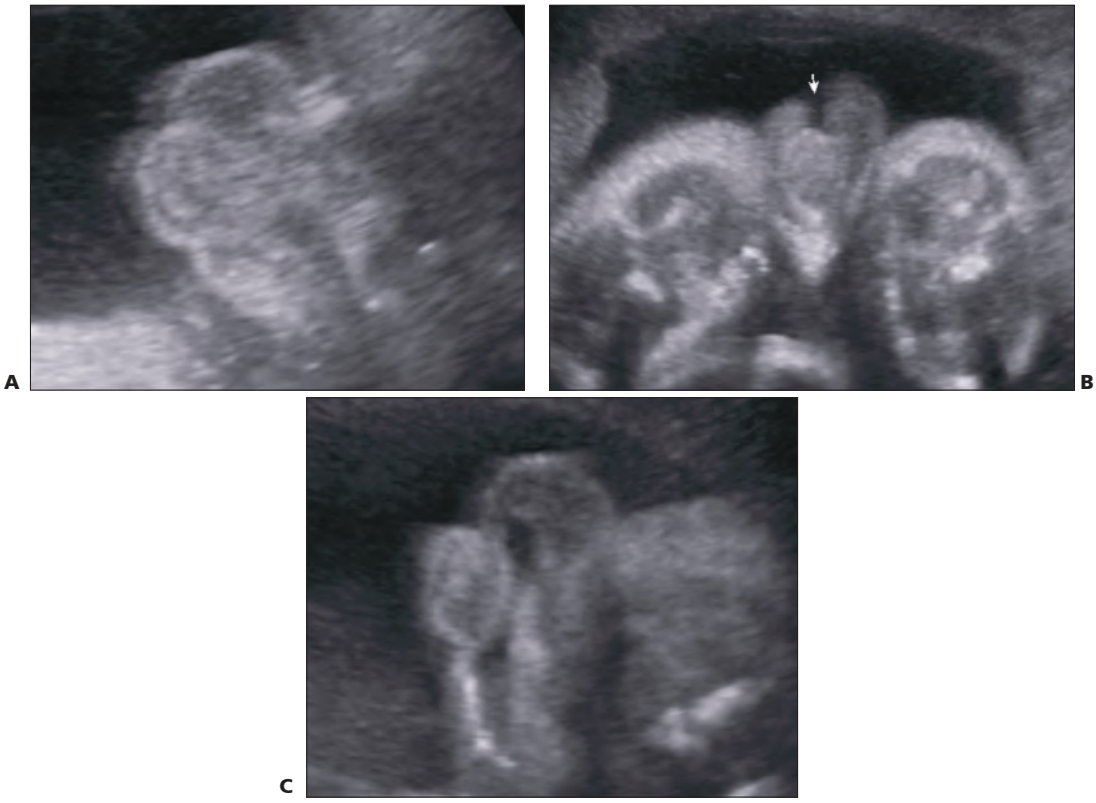

Resim 6-40 ◆ Ambigius genitale. İkiz gebelikte fetüslerden bir tanesinde saptanmış olan ambigius genitale görünümü aksiyal (**A**), koronal (**B**) ve sagital (**C**) planlarda izlenmektedir. Koronal planda bifid skrotum (ok) ile uyumlu görünüm ve tüm planlarda kısa ve kalın fallus izlenmektedir.

dohermafroditizm) en sık konjenital adrenal hiperplazide görülür. Otozomal resesif geçişli bu hastalıkta US'de sürrenallerde bilateral boyut artışı izlenmesi tanıyı destekler. Amniyon sıvısında 17-hidroksiprogesteron ve Δ4-androstenedion ölçümüyle de tanı doğrulanabilir. Olguların %90-95'inde CYP21 genindeki mutasyonlardan kaynaklanan 21-hidroksilaz enzim eksikliği bulunur. Aile öyküsü bulunan olgularda ilk trimesterde direkt moleküler analizle erken tanı mümkün olup, maternal deksametazon tedavisi ile fetal sürrenaller baskılanarak dış genitallerin maskülinizasyonu azaltılabilir.

Annede virilizan hastalık bulunması ya da annenin ilk trimesterde androjen veya progesteron kullanması da dişi psödohermafroditizm nedenlerindendir.

Genetik olarak erkek fetüsün dişi dış genital organa sahip olması durumunda ise testiküler feminizasyon olasılığı yüksektir.

Smith-Lemli-Opitz sendromunda ambigius genitaleye holoprozensefali, yarık damak, sindaktili gibi çeşitli anomaliler ve gelişme geriliği eşlik edebilir. Bu sendrom otozomal resesif geçiş gösterir ve kolesterol metabolizmasındaki doğumsal bir bozukluğa bağlıdır. İlk trimesterde koryon villus örnekleme ile veya 2. trimesterde amniyosentez ile yüksek 7-dehidrokolesterol düzeyinin belirlenmesi prenatal tanıda güvenilir bir bulgudur. Üçlü testte düşük maternal serum östriol düzeyi saptanması da tanıyı destekler.

Ambigius genitaleden şüphelenildiğinde eşlik eden anomali varlığı araştırılmalı ve karyotip tayini, genetik cinsiyetin belirlenmesi ve konjenital adrenal hiperplazinin ekarte edilmesi için amniyosentez yapılmalıdır. Konjenital adrenal hiperplazide fetal sürrenallerde boyut artışı ve diskoid şekil izlenebilir, korteks medülla ayrımı kaybolabilir. Bu nedenle ultrasonda fetal sürrenallere yönelik inceleme yapılması da önerilir.

Olguların çoğunda kesin tanı doğum sonrasında konabilmektedir. Bu hastalar radyoloji, genetik, pediatrik endokrinoloji, neonataloji, pediatrik üroloji, psikiyatri, çocuk cerrahisi gibi birçok disiplini içeren bir takım çalışmasıyla ele alınmalıdır.

Hidrometrokolpos

Hidrometra uterusun, hidrometrokolpos uterus ve vajinanın obstruksiyona bağlı olarak sekresyonla dolması ve boyut artışı göstermesidir. Nedenleri arasında vajen veya serviks atrezisi, imperfore himen, vajinal membranlar sayılabilir.

US'de mesane arkasında kistik veya kompleks yapıda oval şekilli bir kitle şeklinde izlenir (Resim 6-41). Aynı lokalizasyonda izlenebilen rektum ve rektosigmoid kolon tübüler ve kıvrıntılı yapıları ve kolon segmentleriyle devamlılık göstermeleriyle hidrometrokolpostan ayırt edilebilir.

Hidrometrokolpos başka anomalilerle birlikte olabilir. Bu nedenle bu olgularda ayrıntılı US incelemesi yapılmalı-

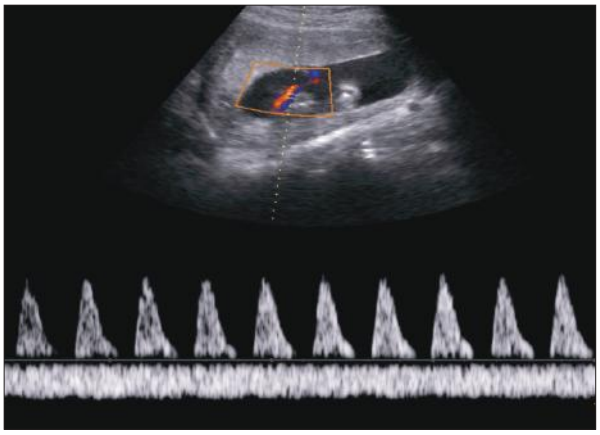

Resim 7-9 ◆ İlk trimesterde normal umbilikal arter akımı. Bu örnekte olduğu gibi 16. gestasyon haftasına kadar umbilikal arterde diyastolik akım görülmeyebilir. Resimde umbilikal arter ile birlikte ters yöndeki umbilikal ven akımı da izlenmektedir.

Umbilikal arter direnci fetal uçtan plasental uca doğru azalmakta olup, plasental uçta en düşüktür. Ancak iki uç arasındaki fark minimal olduğundan ölçüm sıklıkla umbilikal kordun serbest bir ansından yapılmaktadır.

İlk trimesterde UA akımı yüksek dirençlidir ve diyastol sonu akım izlenmez (Resim 7-9). Gebeliğin ilerlemesiyle plasenta içerisindeki arteriollerin sayısı artar ve trofoblastik invazyon sonucu spiral arterlerin yapısı değişir, buna bağlı olarak plasental vasküler direnç azalır ve UA'da diyastolde akım görülmeye başlar. Onaltıncı gestasyon haftasından sonra UA'da diyastolik akım izlenmelidir. Gebelik ilerledikçe umbilikal arter dalga formunda diyastol sonu akım hızı artar, RI, PI ve S/D oranı düşer. Umbilikal arterde S/D oranı 30 haftadan sonra < 3, termde < 2 olmalıdır. Gestasyon haftalarına göre belirlenmiş normal umbilikal arter indeks değerlerini gösteren grafikler mevcut olup, yapılan ölçümler bu grafiklerle karşılaştırılarak değerlendirilebilir.

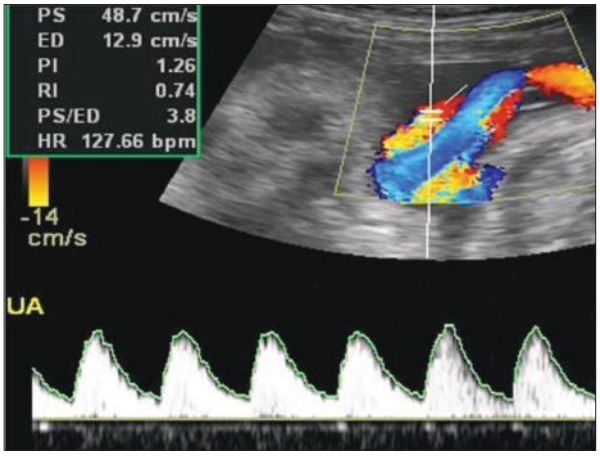

Resim 7-10 ◆ İntrauterin gelişme geriliği olan gebelikte yüksek umbilikal arter direnci. Umbilikal arterde gestasyon haftasına göre belirgin olarak yüksek S/D, RI ve PI değerleri plasentada yaklaşık %30 oranında fonksiyon kaybı olduğunu göstermektedir.

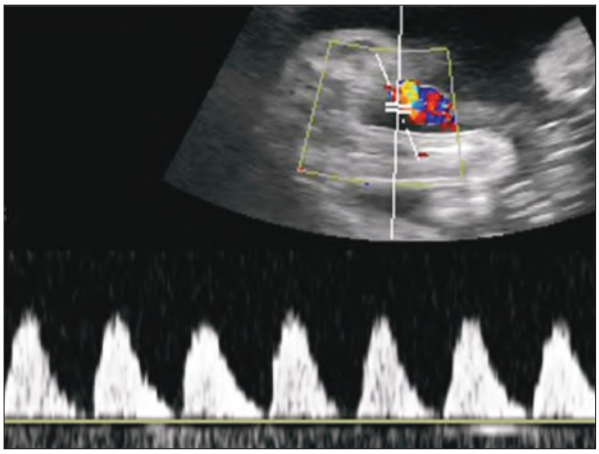

Resim 7-11 ◆ Belirgin direnç artışıyla uyumlu olarak diyastolde akımın kesildiği umbilikal arter akım örneği. İntrauterin gelişme geriliği ve multipl anomalileri olan fetüsün umbilikal arterinde diyastol sırasında akımın kesintiye uğradığı izlenmektedir. Bu incelemeden 6 gün sonra sezaryenle doğumu gerçekleştirilen bebek postnatal 2. günde kaybedilmiştir.

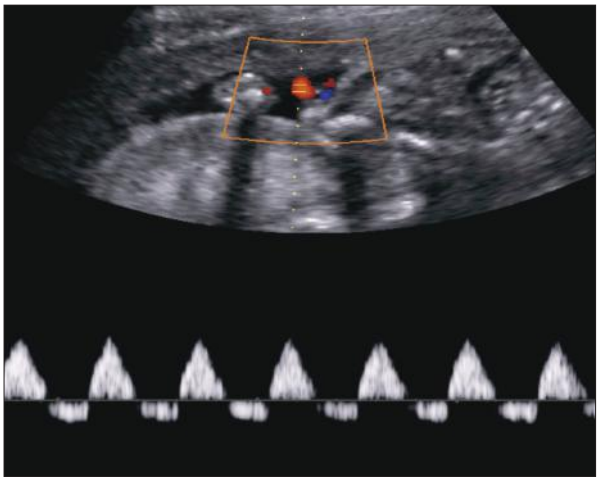

Resim 7-12 ◆ Umbilikal arterde belirgin direnç artışı ile uyumlu ters yönde diyastolik akım. Yirmi sekiz haftalık ancak biyometrik ölçümlerine göre ortalama 23 hafta 3 gün ile uyumlu, amniyon sıvısında azalma, fetal ince barsak duvarlarında hiperekojen görünüm izlenen (simetrik IUGR bulguları gösteren) gebelikte umbilikal arterlerde belirgin direnç artışına bağlı negatif diyastolik akım görülmektedir. Uterin arterlerde de direnç yüksek bulunmuştur. Bu incelemeden 5 hafta önce yapılan incelemede de uterin arter indeksleri belirgin olarak yüksek ölçülmüştür. Gebelik 4 gün sonra intrauterin fetal kayıpla sonuçlanmıştır.

Plasental disfonksiyonda vasküler tonus bozukluğu ve villöz damarlarda obliterasyon umbilikal arter direncini yükseltir. Plasental vasküler ağacın yaklaşık %30'u etkilendiğinde UA diyastol sonu akımında azalma meydana gelir ve UA Doppler indeksleri yükselmeye başlar (Resim 7-10). Bu değişiklikleri fetal büyümede duraksama izler. Plasental yetmezliğin derecesi arttıkça (plasentanın yarısından fazlası non-fonksiyone olduğunda) diyastolik akım kaybolur ve negatif yönde akım görülmeye başlar (Resim 7-11, Resim 7-12). Bu durumda fetal hipoksi ve asidemi riski eşit oranda artmıştır. Diyastolik akımın yokluğu ya da negatif yönde

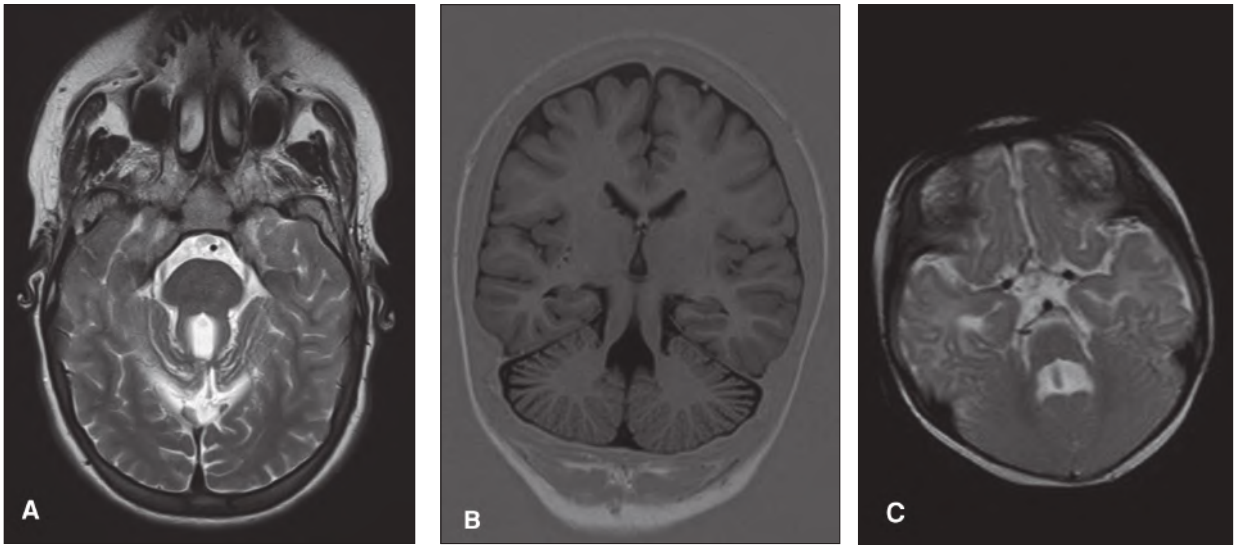

Resim 1-10 ◆ Joubert Sendromu. Aksiyal T2 AG'de serebellar pedinküllerin molar diş şeklini aldığı izlenmektedir (**A**). Koronal TIR görüntüde serebellar pedinküllerin kalınlaştığı görülmektedir (**B**). VI. ventrikül de ise yarasa kanadı görünümü mevcuttur (**C**).

4. ventrikülde ise yarasa kanadı görünümü olur (Resim 1-10). Septum pellusidum agenezisi, ventrikülomegali gibi supratentorial anomaliler de eşlik edebilir. Bazı hastalarda mezensefalonda elongasyon ve korpus kallozum agenezisi de olabilir. Ayırıcı tanıda vermian hipoplazi ve rombensefalosinapsis yer alır

DİVERTİKÜLASYON BOZUKLUKLARI

Holoprozensefali

Gebeliğin ilk yarısında radyasyon maruziyeti ya da kromozom anomalileri gibi nedenlere bağlı olarak primer beyin vezikülünün yani prozensefalonun diensefalon ve telensefalondan normal ayrılamaması sonucu ortaya çıkar. Çoğunlukla kafa-yüz kemikleri ve orta hat patolojileri ile birliktelik gösterir. En sık mental retardasyon, mikrosefali, endokrin bozukluklar ile prezente olurlar. Ancak alobar tipinde siklopi, proboskis de denilen burun ve göz anomalileri de görülebilir. Bu olgular genelde fataldir. Alobar, semilobar ve lobar olmak üzere 3 tipi vardır:

Alobar tipi prognozu en kötü olan tip olup genellikle in-utero eks ile sonuçlanır. Beyin hacmi global olarak küçülmüş, iki hemisfer ayrımı gerçekleşmediğinden kek görünümü ortaya çıkmıştır ve 3 ve lateral ventriküllerin yerine dorsalde büyük bir kistik kavite vardır. Talamuslar orta hatta füzyon gösterir, olfaktör bulbus, korpus kallozum ve falks serebri agenetiktir. Yüz anomalileri hemen tamamında görülür. Siklopi, sefalosel, yarık damak-dudak, orta hatta krista galli, nazal kemik gibi kemik yapılarda hipoplazi ya da aplazi mevcuttur.

Semilobar holoprozensefalide beyin hacmi yine normalden küçük olup, oksipital loblar rudimente görünümdedir. Tek bir ventrikül ve gelişmemiş bir falks serebri mevcuttur. İnterhemisferik fissür anterior ve posterior kesimlerde kısmen olabilir, korpus kallozumun ise hiçbir kesimi ya da anterior kesimi oluşmaz. Bu korpus kallozumun embriyolojik gelişimine ters olan tek anomalidir. Normalde korpus kallozumun gelişimi anteriordan posteriora doğru olduğundan, genu ya da korpusun oluşmayıp spleniumun oluşması mümkün değildir. Ancak semilobar holoprozensefalide splenium oluşurken korpus kallozumun anterior kesimi oluşmayabilir. Talamuslar ve bazal ganglionlar orta hatta birleşir, olfaktör bulbus ve traktüsler sıklıkla yoktur. Yüz malformasyonları sık değildir, varsa yarık dudak-damak şeklinde olabilir. Serebral venöz sinüsler olmadan kortikal venler direkt olarak torkular herofiliye dökülür.

Lobar formu en hafif olan formudur. Anterior kesimleri dışında interhemisferik fissür oluşmuştur. Lateral ventriküller septum pellusidum oluşmadığı için birleşiktir. Korpus kallozum aplazik ya da hipoplaziktir, 3. ventikülün Y şeklinde olması ve frontal hornlarda düzleşme lobar holoprozensefaliyi destekler.

Daha hafif formlarından orta hemisferik varyant ya da sintelensefali, median maksiler santral insisor sendromu ya da oküler hipotelorizmde beyin morfolojik olarak normal iken minör orta hat bulguları vardır.

Septo-optik Displazi

Optik sinir hipoplazisi ve septum pellusidum agenezisi veya hipoplazisi şeklinde görülen De Morsier Sendromu adıyla da bilinen bir durumdur. Buna bağlı olarak görme bozuklukları, hipotalomohipofizer bozukluklar olabilir. Lateral ventrikül frontal hornlarının çatısında düzleşme, ektopik nörohipofiz, vertikal hipokampüs de görülebilir. Şizensefali, polimikrogri ve heterotopi eşlik edebilen diğer patolojilerdir. Yenidoğan döneminde apne, hipoglisemik nöbet, hipotoni, uzamış sarılık ve endokrin bozukluklar olabilir. İlerleyen dönemde ise gelişme geriliği, boy kısalığı, görme bozuklukları, mental retardasyon görülebilir. Ayırıcı tanıda göz, septum ve hipofiz anomalilerinin eşlik ettiği, temelde olfaktör sinir agenezisi ile giden Kallmann Sendromu ve holoprozensefali de yer almaktadır.

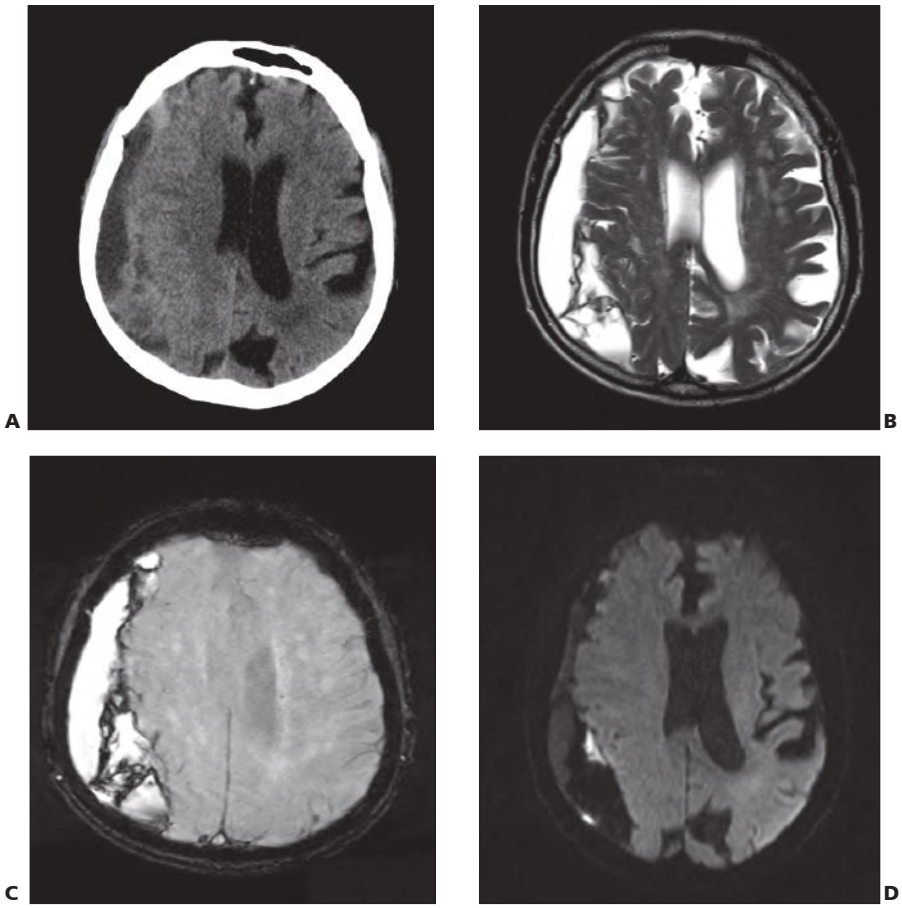

Resim 2-4 ◆ Aksiyal beyin BT kesitinde sağ frontoparietal subdural hematom, sağ serebral ödem izlenmektedir (**A**). Aksiyal T2 AG'de hiperintens (**B**), gradient ekoda sekansında hiperintens (**C**) içerisinde hipointens akut komponentin de bulunduğu geç subakut subdural hematom görülmektedir. Difüzyon ağırlıklı görüntüde (**D**) akut komponent difüzyon kısıtlarken, geç subakut komponent difüzyon artışı gösteriyor. Sağ lateral ventrikülde daralma, orta hat yapılarında sola minimal şift mevcuttur.

perakut dönemde T1A görüntülerde izo-hafif hipointens, T2A görüntülerde hiperintens, akut dönemde T1A görüntülerde beyin parankimi ile izointens, T2A görüntülerde hipointens, erken subakut dönemde T1A görüntülerde hiperintens, T2 ağırlıklı görüntülerde hipointens, geç subakut dönemde T1A ve T2A görüntülerde hiperintens izlenir. GRE ve SWI sekanslarında ise hipointens olarak izlenir.

Hastaların %10-30'unda 24-48 saat içinde hematomda büyüme izlendiğinden epidural hematom saptanan hastalara kontrol inceleme yapılmalıdır. Büyük epidural hematomlarda kitle etkisine bağlı herniasyon görülebilir.

[Subdural Hematom]

Subdural mesafeyi geçip dural sinüse drene olan köprü venlerin gerilmesi ve yırtılması sonucu oluşur. Yaşlı hastalarda belirgin travma öyküsü bulunmayabilir. Suistimale uğrayan çocuklarda subdural hematom sık görülür. Hastaların bir kısmı asemptomatik olabildiği gibi baş ağrısı, şuur bulanıklığı da görülebilir. Subdural hematom dura ile araknoid arasında ay şeklinde izlenir. Epidural hematomdan farklı olarak sütürleri geçebilir, %85'i unilateraldir. Frontopariyetal konveksitede, orta kraniyal fossada sık görülürken; suistimale uğrayan çocuklarda interhemisferik fissürde, tentoryumda da görülebilir.

Beyin BT'de %60'ı homojen hiperdens izlenirken, %40'ı hiper-hipodens alanlar içerir. Bu görünüm pıhtılaşmamış kan, pıhtı retraksiyonu sonucu oluşan serum ya da araknoid laserasyonuna sekonder kanama içine karışan BOS nedeniyle oluşabilir. Ciddi koagülopatilerde ya da derin anemide akut subdural hematom beyin parankimi ile izodens olarak izlenebilir. Subakut dönemde beyin parankimi ile izodens hale gelir (Resim 2-4). Kronik dönemde tekrarlayan kanamalar yoksa hipodens olarak izlenir, içerisinde i.v. KM sonrası kontrast tutulumu gösteren membranlar oluşabilir. Kronik dönemde lokülasyon gösteren subdural hematom lentiform şekil alabilir. MRG bulguları kanamanın evresine göre değişirken, tekrarlayan kanamalar varlığında heterojen sinyal intensitesi gösterir (Resim 2-5).

[Subaraknoid Hemoraji]

Beyin BT'de sisternler ve sulkuslar içerisinde ince hiperdens çizgiler halinde görülür. Beyin MRG'de FLAIR sekansı subaraknoid kanamayı göstermede duyarlıdır. Ayrıca GRE ve SWI sekansları ile mikrokanamalar bile görülebilmektedir.

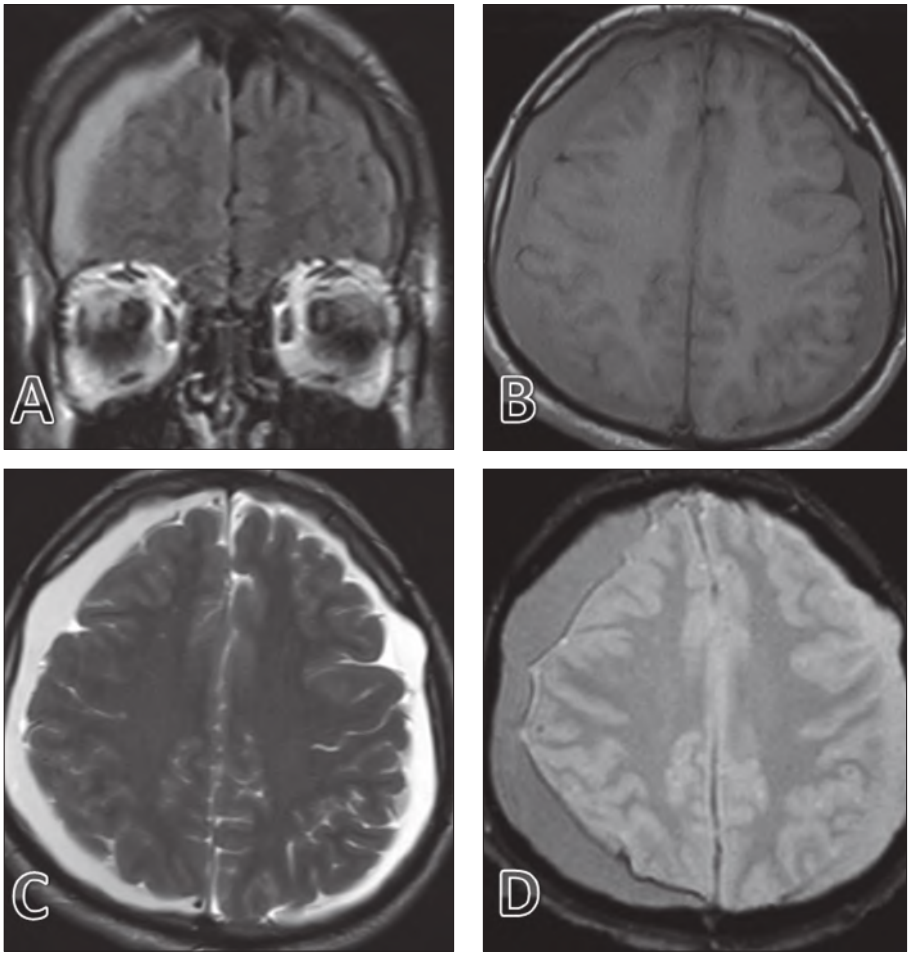

Resim 3-13 ◆ Hiperkut subdural kanama ve subdural effüzyon. Aksiyal FLAIR (**A**) ve T2 AG'lerde (**C**) sağ konveksitede hiperintens, T1 AG'de (**B**) hipointens ve GRE (**D**) görüntüde çevresinde hipointens rim görülen hiperakut subdural kanama görülmektedir. Ayrıca sol konveksitede tüm sekanlarda BOS ile izointens subdural effüzyon görülmektedir.

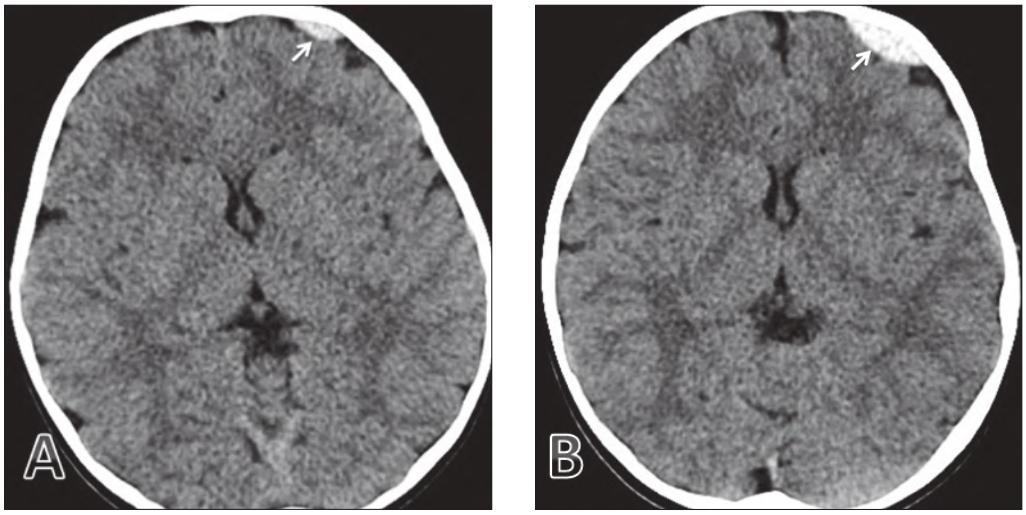

Resim 3-14 ◆ Epidural hematom. Travma sonrası aksiyal BT görüntülerde sol frontalde hiperdens akut epidural hematom (**A**, ok) ve 12 saat sonra kontrolde epidural hematomda hafif boyut artışı (**B**, ok) görülmektedir.

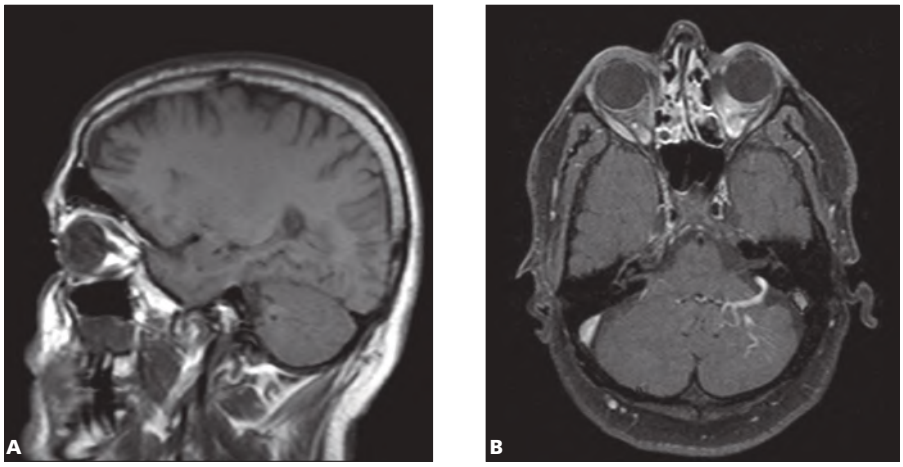

Resim 5-4 ◆ Sagital T1 AG'de sol serebellar hemisferde milimetrik signal void lezyon izlenmektedir (**A**). Kontrastlı T1 AG'de venöz anjiyomla uyumlu medusa başı görünümü mevcuttur (**B**).

Ayırıcı Tanı

Dural sinüs trombozu ayırıcı tanıda önemlidir.

GELİŞİMSEL VENÖZ ANOMALİ (VENÖZ ANJİYOM)

Venöz anjiyomlar genişlemiş transkortikal drenaj venine dökülen radial olarak dizilmiş geniş anormal venlerden oluşurlar. Etyolojisi kesin olarak belli olmasa da venöz gelişimdeki duraklamaya sekonder primitif embriyonel medüller venlerin kalıntıları olduğu düşünülmektedir. Derin serebral serebellar beyaz cevherde görülürler. Ventriküler açıda en sık da lateral ventrikül frontal hornu komşuluğunda 2. sıklıkla da 4. ventrikül komşuluğunda görülürler. Otopsilerde en sık rastlanan kraniyal vasküler malformasyondur. Çoğunlukla soliterdir. Genellikle asemptomatiktir, başka bir sebeple yapılan görüntülemede insidental olarak saptanır.

Görüntüleme Bulguları

Prekontrast beyin BT genellikle normaldir. Bazen drenaj veni hiperdens izlenebilir. Prekontrast beyin MRG venöz anjiyom küçükse normal olabilir. T1 AG ve T2 AG'lerde genellikle sinyal kaybı "signal void" izlenir. Akım hızına bağlı olarak T1 AG'de farklı intensitelerde izlenebilir. Gradient eko görüntülerde hipointens izlenir. Kontrastlı beyin BT ve MRG'de belirgin kontrastlanan yuvarlak veya lineer medüller venler birleşerek geniş transkortikal drenaj venine dökülür (medusa başı) (Resim 5-4). Drenaj veni de kortikal, subepandimal vene ya da dural sinüse açılır. Beyin MRA, DSA'nın arteriyel fazı genellikle normaldir. MRV 'de, venöz faz DSA'da medusa başı görülür.

KAVERNÖZ ANJİYOM (KAVERNOM)

Kavernöz anjiyomlar benign vasküler hamartomlardır. Nöral doku içermezler. Endotelle döşeli sinüzoidal vasküler boşluklar ve değişik evrelerde kan elemanlarından oluşurlar. Yerleşim %80 serebral hemisferlerde superfisiyal ya da subkortikaldir. En sık frontal ve temporal loblarda izlenir. Bazal ganglion, derin beyaz cevher, kortikomedüller bileşke gibi derin yerleşim %10'unda görülür. Serebellum ve beyin sapı yerleşimi eşittir, beyin sapında en çok ponsda görülür. Ekstraaksiyal yerleşim nadir olmakla birlikte en sık kavernöz sinüste görülür. Konjenital lezyonlar olmakla birlikte en sık 2-3.dekatta semptomatik olurlar. En sık semptomlar nöbet, fokal nörolojik defisit, baş ağrısıdır. Çok sayıda olabilirler.

Görüntüleme Bulguları

Eşlik eden kanama olmadığı sürece çok nadiren kitle etkisi gösterirler. Beyin BT'de izo-hiperdens sıklıkla kalsifiye lezyonlar olarak görülürler. İ.v. KM sonrası hiç kontrast tutmaz ya da çok az kontrast tutarlar. Beyin MRG'de santral kesimi değişik evrelerde kan elemanlarına bağlı heterojen intensitede periferinde hemosiderin depositi bulunan kitle etkisi göstermeyen patlamış mısır benzeri lezyonlardır. Özellikle T2 AG'de periferal hipointens hemosiderin rimi tipiktir. İ.v. KM sonrası kontrast tutulumu gösterirler (Resim 5-5). Gradient eko sekanslarda manyetik suseptibiliteye sekonder hipointensite daha da belirgin olur. Gradient eko sekansı kavernöz anjiyom saptanan hastalarda diğer sekanslarda fark edilemeyecek kadar küçük olası başka kavernöz anjiyomları saptamak için mutlaka alınmalıdır. Beyin MRA, Beyin BTA, DSA normaldir.

KAPİLLER TELENJİEKTAZİ

Aralarında normal beyin dokusunun bulunduğu ince duvarlı dilate kapiller yumağıdır. Kavernöz anjiyomlarla birlikte görülebilirler. En sık ponsda daha sonra serebellumda ve spinal kordda yerleşim gösterirler. Asemptomatiktirler ve otopside tesadüfen saptanırlar.

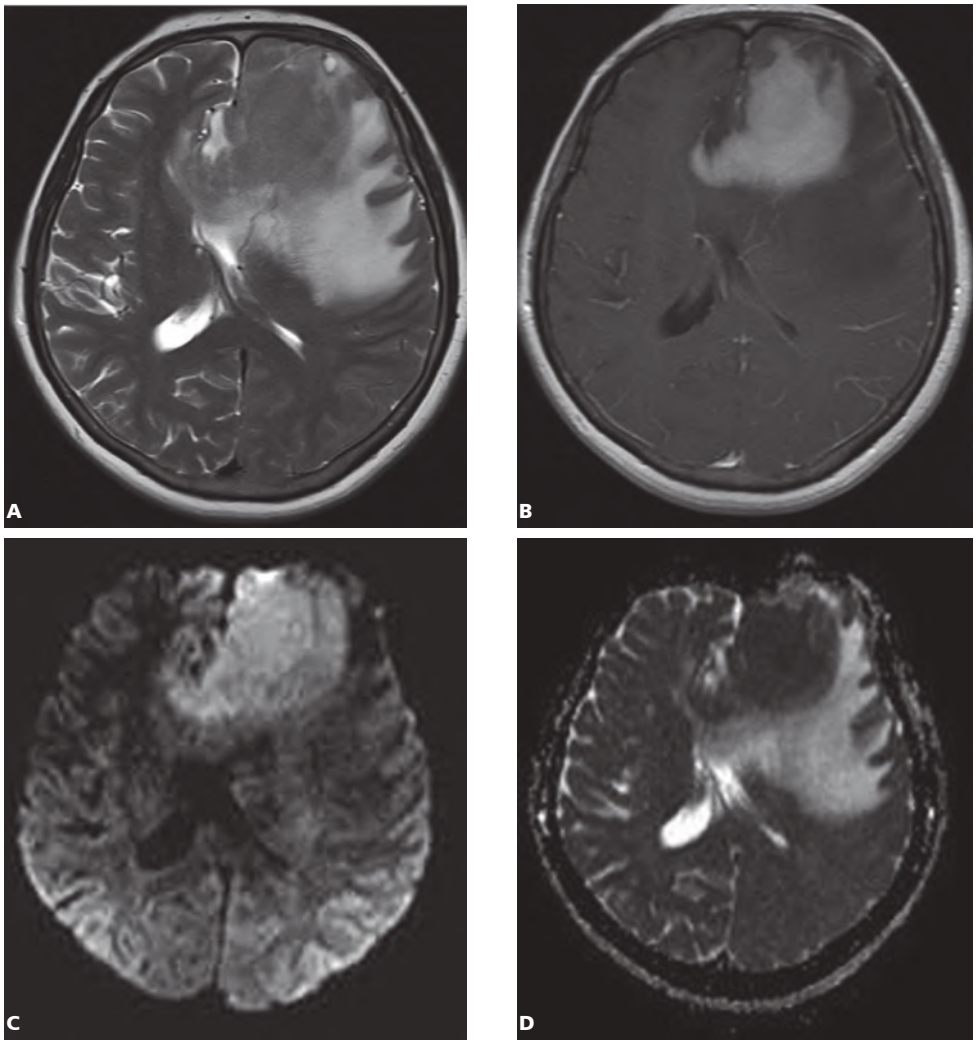

Resim 6-9 ◆ Lenfoma. Sol frontal lobda etrafında belirgin ödemi bulunan, T2 AG'de gri cevher ile izointens sinyalde (**A**), i.v. KM verilmesini takiben belirgin kontrast tutan kitle lezyonu (**B**) korpus kallozumdan sağ serebral hemisfere geçmektedir. Difüzyon ağırlıklı görüntülerde (**C, D**) kitle lezyonda kısıtlanma izlenmektedir.

sık görülen tipik formu düzgün, ince duvarlı kist içindeki solid ve pial yerleşimli mural nodül şeklidir. BT'de ince duvarlı hipodens kistik lezyon içinde kontrast öncesi hiperdens olarak izlenen nodül, kontrast sonrası diffüz tutulum gösterir. MRG'de de benzer şekilde T1 AG ve T2 AG'lerde kistik özellikler taşıyan alan içerisinde T1 AG'lerde gri cevher ile izointens, T2 AG'lerde hiperintens olarak görülen nodül, diffüz kontrastlanır (Resim 6-10). Daha nadir görülen solid tipi ise özellikle T2 AG'lerde içerdiği sinyal kaybı vasküler yapılar nedeniyle belirgin heterojen olabilir. Von Hippel Lindau sendromuna eşlik eden hemanjiyoblastom varlığında, spinal kanal da olası başka hemanjiyoblastomların değerlendirilmesi açısından görüntülenmelidir.

Hemanjiyoperisitom

Meninkslerin kapillerindeki düz kas hücrelerinden gelişen, 4.-6. dekadda görülen nadir intrakranial kitlelerdir. Eskiden anjioblastik menenjiyom olarak adlandırılan lezyonlar menenjiyomlara göre agresif seyirli, postoperatif dönemde rekürrent olabilen ve metastaz yapabilen tümörlerdir. Yerleşimi ile ilişkili semptomlar görülmesi beklense de en sık başağrısı ile ortaya çıkar. BT'de etrafında ödemi olan hiperdens ektraaksiyal lezyonlar heterojen diffüz kontrastlanma gösterir. Kalsifikasyon ya da komşuluğunda kalvaryumda hiperostozis nadirdir. MRG'de ise içerinde akım-kayıp alanlarının izlendiği hem T1 AG'lerde hem de T2 AG'lerde heterojen olarak görülen kitleler, kontrast madde verilmesini takiben diffüz ve heterojen kontrast tutar. Olguların %50'sinde menenjiyomlarda görülen dural kuyruk bulgusu olabilir. Prognozu menenjiyom ve soliter fibröz tümöre göre pek iyi olmadığından bu lezyonlardan ayırılması önemlidir.

8. METASTATİK TÜMÖRLER

Kanserin yaygınlaşması ile birlikte beyin metastazları da daha sık görülmektedir. Herhangi bir yaşta görülebilmekle birlikte en sık 45-70 yaş aralığında saptanır. Genellikle subkortikal beyaz cevherde görülür, ancak infrasupratentrorial, sellar-parasellar, ventriküllerin etrafında,

tipik bulgulardır ve tanıyı düşündürmelidir. Karakteristik kalsifikasyonlar BT'de izlenir. Hafif merkezden uzak ve sferik şekillidir. MRG'de larvanın farklı aşamalarda olmasına bağlı olarak değişen sinyal özelliğinde multipl kistler izlenir. Erken veziküler fazda kontrastlanmayan küçük kistler mevcuttur. MRG'de BOS'a göre T1 AG ve T2 AG'lerde izointens izlenir ve T1 AG'de mural nodül saptanır. Larva matür oldukça kist duvarı görünür hale gelir ve T1 AG'de kist içerisi hiperintens görülür. Larva ölünce ödem ve halkasal kontrastlanma izlenir ve inflamatuar cevabı tetikler. Zamanla kist boyutları küçülür ve kalsifiye olur.

[İmmünkompromize hastalar]

İntrakraniyal enfeksiyonlar özellikle HİV enfeksiyonlu, hematolojik malignensi ve/veya kemik transplantasyonuna bağlı nötropenik hastalarda önemlidir. Solid organ transplantasyonu yapılan hastalarda da SSS enfeksiyonu oldukça sık görülür.

[HIV enfeksiyonu]

BT tetkikinde beyin atrofisi görülebilir. Ancak tipik bir bulgu izlenmez. MRG'de özellikle frontal ve parietal beyaz cevherde kontrast tutulumu göstermeyen bilateral yama tarzında T2 AG'de hiperintens alanlar izlenir. MRS'de NAA'da azalma ve azalmış NAA/Cr oranı erken dönemde hastalarda mevcuttur. Cho ve mI pikinde artış erken dönemde hemen hemen tüm HİV enfeksiyonlarında saptanır. NAA pikinde azalma HİV ensefalopatide görülür.

HİV hastalarında progresif multifokal lökoensafalopati izlenir. Görüntüleme bulguları sıklıkla oksipital ve parietal beyaz cevheri asimetrik tutan T2 AG'de hiperintens alanlar şeklindedir.

Toksoplazmozis intraselüler parazit olan *Toksoplazma gondi*'nin neden olduğu enfeksiyondur. İlerlemiş HİV enfeksiyonunda latent enfeksiyonun reaktivasyonu sonucu oluşur. Görüntülemede tipik olarak bazal ganglion, kortikomedüller bileşke, beyaz cevher ve periventriküler bölgelere yerleşme eğiliminde olan multipl abse formasyonları izlenir. BT'de değişik oranlarda kontrast tutulumu gösteren düşük atenüe alanlar veya izoatenüe nodüller görülebilir. MRG'de multipl vazojenik ödemin eşlik ettiği T2 AG'de hiperintens, i.v. KM sonrası halkasal veya nodüler kontrastlanan lezyonlar izlenir (Resim 7-7).

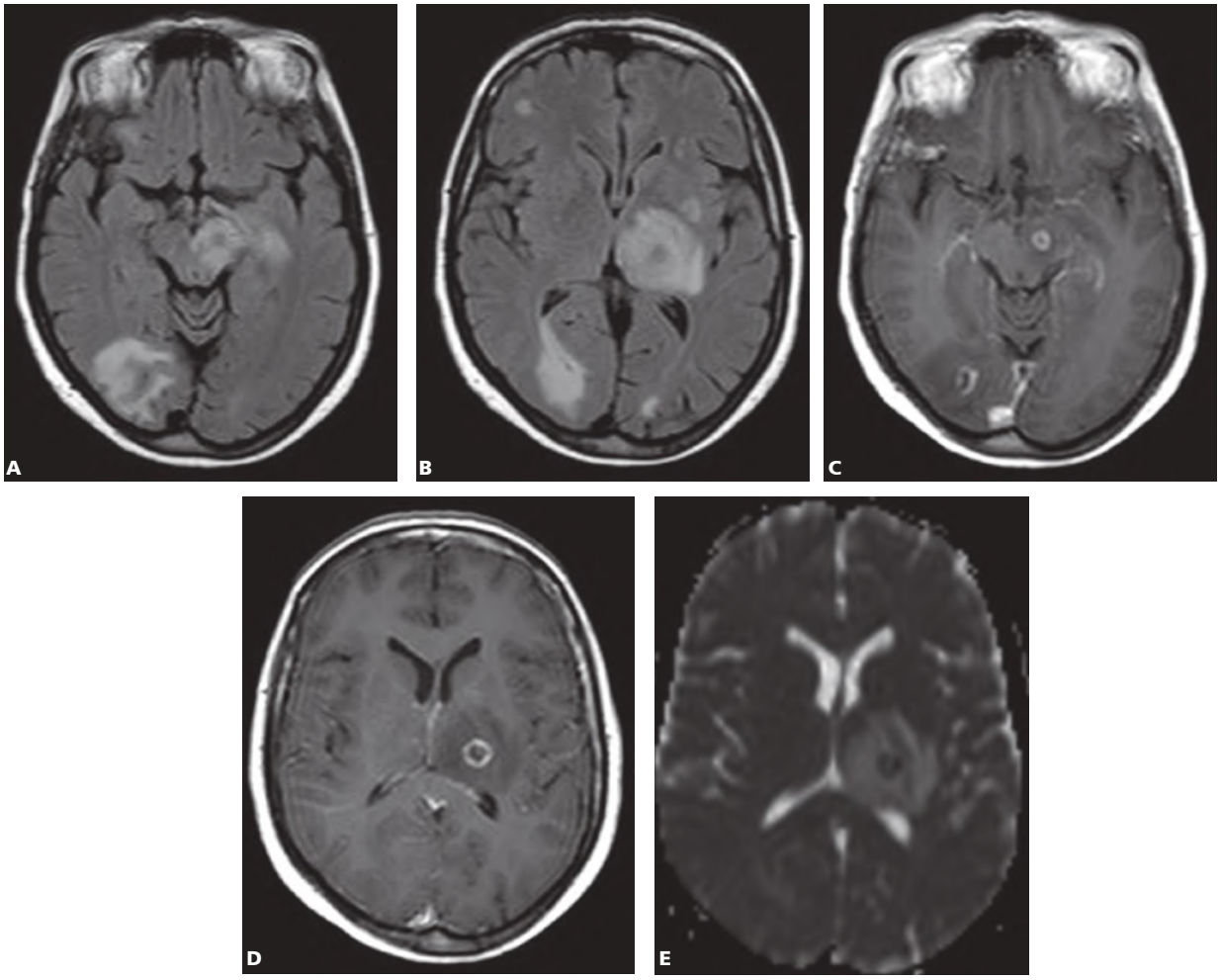

Resim 7-7 ◆ HİV(+) 51 yaşındaki hastada toksoplazma apseleri; aksiyal FLAIR (**A, B**) ve kontrast sonrası T1 AG'lerde (**C, D**) multipl halkasal kontrastlanma gösteren, periferinde ödemi izlenen apse formasyonları görülmektedir. ADC haritasında (**E**) sol talamustaki lezyon difüzyon kısıtlaması göstermektedir.

[Üre Siklusu Enzim Defekti]

Üre siklusundaki enzim eksikliği amonyak ve diğer nitrojen bileşenlerinin birikimi ile sonuçlanır. Üre siklusu ile ilgili 5 hastalık söz konusudur. Bu hastalıklar karbamil fosfat sentetaz eksikliği, ornitin transkarbamilaz eksikliği, sitrüllinemi, arginosüksinat liyaz eksikliği, argininemidir. Bu hastalarda hiperamonyemi ile ilişkili olarak kusma, ensefalopati ve nöbet kliniği izlenir.

MRG'de özellikle insüler korteksin posterioru ve bazal ganglion (özellikle globus pallidus) olmak üzere serebral korteks ve derin gri cevherde T1 ve T2 relaksasyon zamanlarında uzama izlenir.

Etkilenen yenidoğanlarda doğumdan sonraki ilk birkaç gün içerisinde T1 ok kısalma görülür. Daha büyük hastalarda serebral kortekste T2A hiperintensitesi ve şişme görülür; insula ve singulat girus en sık etkilenir.

Organel Bozuklukları

[Peroksizomal Biyogenez Bozuklukları]

Peroksizomal enzimlerde defekt olması çok uzun zincirli yağ asitlerinde birikim ve plazmalojen miktarında azalma ve bunun sonucunda stabil olmayan miyelin membran oluşumuna neden olur.

Zellweger Sendromu

Otozomal resesif bir hastalıktır. Görüntüleme bulguları belirgin hipomiyelinizasyon, en sık kaudotalamik olukta görülen giral ve subependimal germinolitik kistleri içerir. Mikrogri (primer olarak frontal ve perisilvian kortekste) ve kalınlaşmış pakigirik korteks alanlarının izlendiği diffüz anormal kortikal giral paternler görülür.

İnfantil Refsum Hastalığı

Peroksizomal biyogenez bozuklukları içerisinde en hafif olan formdur. MRG'de gecikmiş miyelinizasyon veya hipomiyelinizasyon ve serebellar dentat nükleuslarda simetrik anormal sinyaller görülür.

Adrenolökodistrofi

Adrenolökodistrofi (ALD) ALD geninde mutasyon sonucu oluşan progresif nörodejeneratif bir hastalıktır. Çocuklar klasik X'e bağlı ALD'nin semptom ve görüntüleme bulgularını gösterirken yetişkinler adrenomyelonöropati (AMN) bulgularını gösterir. Bu iki varyant ALD hastalarının yaklaşık %80'ini oluşturur. Klasik ALD en ciddi olan ve hızlı ilerleyen formudur.

Erken dönemde MRG'de en sık bulgu korpus kallozum genusunda demiyelinize fokal kontrastlanan odak izlenmesidir. Demyelinizasyon perifere doğru uzanır ve peritrigonal beyaz cevher, kortikospinal trakt ve genikulat cismi tutar (Resim 8-3). Serebral beyaz cevherde farklı inflamatuar demiyelinizasyon zonları tanımlanmıştır. Astrogliozis içeren ve skar zonu olan santral zon; perivasküler inflamatuar hücreler ve demiyelinizasyonun olduğu, bazen kontrast tutulumu gösteren inflamatuar zon yani orta zon; inflamasyon olmaksızın miyelin yıkımı ile giden aktif demiyelinizasyonun olduğu dış zon izlenir. Orta zonda kontrast tutulumunun varlığı görüntüleme ve kliniğin kötüleştiğini gösterir. Frontal tutulum ikinci en sık tutulumudur. ALD'li hastaların %15'inde izlenir. Bu paternde frontal beyaz cevher, korpus kallozum genusu, internal kapsülün anterior bacağı ve bazen serebellar beyaz cevher esas olarak tutulur.

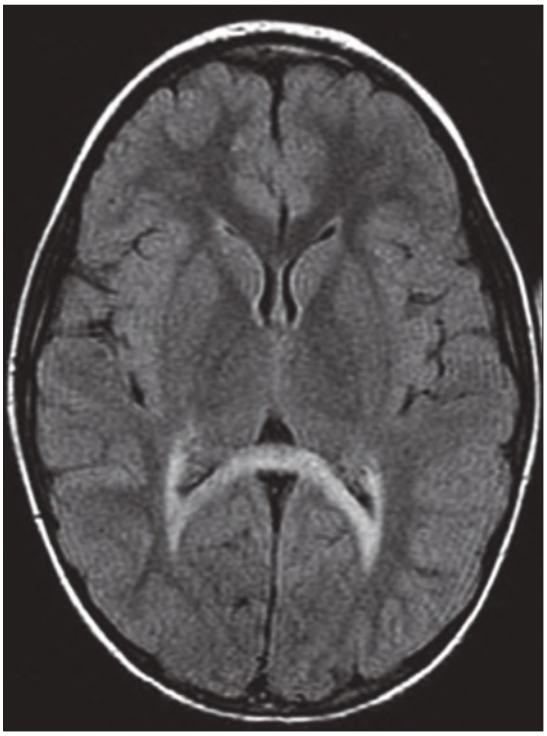

Resim 8-3 ◆ X'e bağlı adrenolökodistrofi olgusunda FLAIR görüntüde korpus kallozumun tüm spleniumunu etkileyen peritrigonal alan ve lateral genikulat cisimlere uzanan anormal sinyal izlenmektedir.

Mitokondriyal Hastalıklar

Mitokondriyal hastalıklar intraselüler enerji metabolizmasındaki defekt sonucu oluşan bozukluklardır. Tüm organlar etkilenebilmekle birlikte kas ve beyin gibi yüksek enerjiye ihtiyaç duyan dokular özellikle hassastır. Çocuklarda multisistem bozukluklar görülür.

[Leigh hastalığı]

Başlangıcı sıklıkla infant ve erken çocukluk dönemidir. MRG'de korpus striatum (kaudat ve putamen), beyinsapı, tektum, periakuaduktal gri cevher, substansiya nigra, talamus, dentat nükleus ve bazen serebral beyaz cevherde T1 ve T2'de uzama izlenir (Resim 8-4). MRS'de etkilenen alanlarda geniş laktat ve küçük NAA pikleri mevcuttur.

[MELAS]

Hastaların çoğunda 30 yaş altındaki bir dönemde strok-benzeri epizodlar izlenir. Strok-benzeri epizodda görüntülemeye akut değişiklikler eşlik eder ki tipik olarak BT'de hipodansite, T2 AG'de hiperintensiteler şeklinde izlenir. Belli bir vasküler sulama alanına uymayan tutulum sıklıkla temporal, parietal ve oksipital lobları etkiler. Oksipitoparietal lezyonlar temporal lezyonlara göre iki kat, frontal lezyonlara göre dört kat fazla görülür. Giral kontrastlanma görülmesi kan beyin bariyerindeki bölgesel yıkımı düşündür-

çevrili internal karotid arterlerin kavernöz segmentleri yer alır. İnternal karotid arterin inferolateralinde VI. kraniyal sinir seyreder. Kavernöz sinüsün lateral duvarında ise kraniyalden kaudale doğru III, IV,VI,V1 ve V2. kraniyal sinirler seyreder.

Dinamik kontrastlı manyetik rezonans görüntüleme sıklıkla kullanılan görüntüleme yöntemidir. Pitüiter fossanın orbital apeks düzeyinden prepontin sisterne uzanan koronal T1 AG ve T2 AG'leri takiben koronal planda dinamik postkontrast görüntüler alınır. Daha sonra koronal ve sagital planda gecikmiş postkontrast T1 AG'ler elde olunur. BT incelemesi özellikle tümöral kalsifikasyon, hiperostozis veya kemik erezyonunu değerlendirmede yardımcı olabilir.

Fetüs ve neonatal dönemde pitüiter bezin süperior kenarı konvekstir ve T1 AG'de hiperintens izlenir. İki aylıktan itibaren beklenen konfigürasyon ve intensitede izlenmeye başlar. Konfigürasyonu süperiorda konkavdır. Anterior pitüiter gland T1 AG'de beyne göre izointens izlenir. Posterior pitüiter ise nörosekretuar granüller nedeniyle T1 AG'de hiperintenstir. Eğer posterior pitüiter parlaklık T1 AG'de izlenmiyor ve ek olarak bu duruma ektopik noktasal parlaklık (sıklıkla suprasellar bölgedeki) veya diabetes insipidus gibi endokrin anormallik eşlik ediyorsa patolojiktir. Bu bulgulara ek olarak infundibulum ve hipoplastik anterior pitüiter bez yokluğu da mevcuttur. Pitüiter noktasal parlaklık yokluğu infundibulumda nörosekretuar granüllerin transportunda mekanik bir obstrüksiyon mevcut ise görülebilir. Bu durum sıklıkla hipotalamik/infundibular tümöral hastalıklarda (en sık germinomda) görülür. Langerhans hücreli histiyositoz ve lenfositik hipofizit gibi granülomatöz hastalıklar da mekanik olarak infundibulumu obstrükte eder ve/veya nörohipofizdeki hipotalamik nöronlarda otoimmün destrüksiyona neden olabilir. Şu da unutulmamalıdır ki posterior pitüiterde noktasal parlaklık yokluğu herhangi bir yapısal anormalliği olmayan asemptomatik normal bireylerde de görülebilir.

Normal pitüiter bez yüksekliği çocukluk çağında 2-6 mm'dir. Pubertede 10 mm veya biraz daha yüksek olabilir. Eğer sella tursika dar ise pitüiter bez yüksekliği ekzajere olabilir. Pitüiter sap hipotalamusun median eminensinden uzanır. Transaksiyal çapı orta kesimde yaklaşık 2.8 mm'dir. Süperiorda hafif kalınlaşır ve yaklaşık 3.5 mm ölçülür.

Sellar ve Parasellar Patolojiler

[Pitüiter Adenom]

En sık intrasellar kitlelerdir. Boyutuna bağlı olarak mikroadenom ve makroadenom olarak sınıflanır.

Pitüiter mikroadenom 1cm'den küçük benign tümörlerdir. Semptomatik olabileceği gibi asemptomatik ve insidental tespit edilebilir. Semptomatik ise endokrin anormallikler eşlik eder. Prolaktinoma en sık görülen mikroadenomdur. Prolaktin seviyeleri 150 ng/mL'nin üzerindedir. Bu durum menstrüel düzensizlik ve galaktoreye neden olur. Diğer sık görülen mikroadenomlar ise büyüme hormonu salgılayan ve akromegaliye sebep olan ile ACTH salgılayan ve Cushing sendromuna sebep olan tipleridir. Mikroadenom T1 AG'de hipointens ya da izointenstir. Dinamik kontrastlı incelemelerde normal beze göre daha az kontrastlanır ve zamanla kontrast tutulumunda artış olur (Resim 10-1). Yaklaşık 60 sn sonra pitüiter bezden daha fazla kontrast tutar.

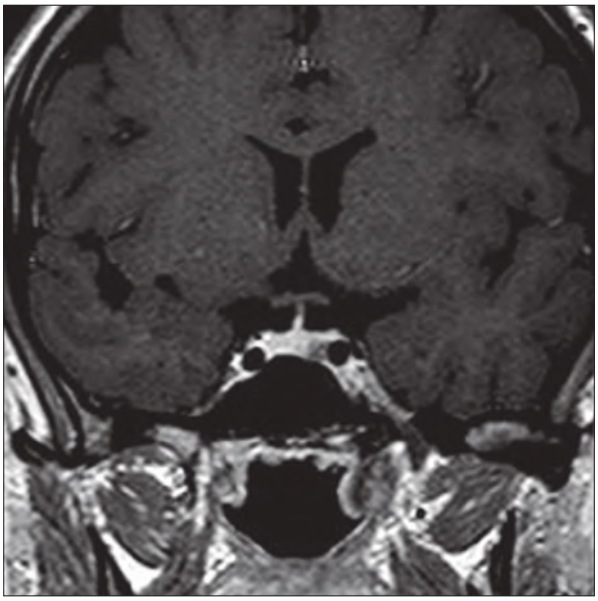

Resim 10-1 ◆ Hipofiz mikroadenomu, koronal postkontrast T1 AG'de hipofiz bezi sol yarısında hipofiz bezine göre daha az kontrastlanan mikroadenom izlenmektedir.

Pars intermedia kisti pitüiter mikroadenomu taklit edebilir. Pars intermedia kistleri asemptomatik, küçük, kontrastlanmayan anterior ve posterior pitüiter loblar arasında yer alan, T1 AG'de hipointens, T2 AG'de hiperintens lezyonlardır.

Pitüiter makroadenomlar 1 cm'den büyük lezyonlardır. Komşu yapılarda kitle etkisi yaparlar ve endokrin bozukluklara neden olmaları sonucu semptom verirler. Tümör tüm sekanslarda gri cevher ile izointenstir ve normal pitüiter parankiminden ayırt edilemez. Suprasellar uzanımında diafragma selladan dolayı 8 şeklinde veya kardan adam konfigürasyonunda izlenirler. Tümör büyüdükçe optik kiazmı basılar. Lokal olarak agresif davranabilir ve kavernöz sinüs, sfenoid sinüs ve dorsum sellaya invayon görülebilir. Kavernöz sinüs invazyonunda prolaktin seviyeleri 1000 ng/mL'nin üzerinde izlenebilir. İnternal karotid arteri çevreleyebilir ancak menenjiyomdan farklı olarak daraltmazlar. İnternal karotid arterin minimum %30'unu çevreliyorsa kavernöz sinüs invazyonundan bahsedilir (Resim 10-2).

Hemorajik makroadenomlar ekstraselüler methemoglobin nedeniyle T1 AG ve T2 AG'lerde hiperintens izlenebilirler. Kistik dejenerasyon gösterebilirler.

[Pitüiter Apopleksi ve Enfarkt]

Pitüiter apopleksi mevcut pitüiter adenom içerisinde akut hemoraji ve enfarkt izlenmesidir. Akut başlayan baş ağrısı, diplopi ve optik kiazma basısı nedeniyle azalmış görme keskinliği, mental durum değişikliği ve endokrin bozukluk ile karakterize klinik sendromdur. Görüntülemede bilinen adenomun aniden hemoraji ile birlikte büyümesidir (Re-

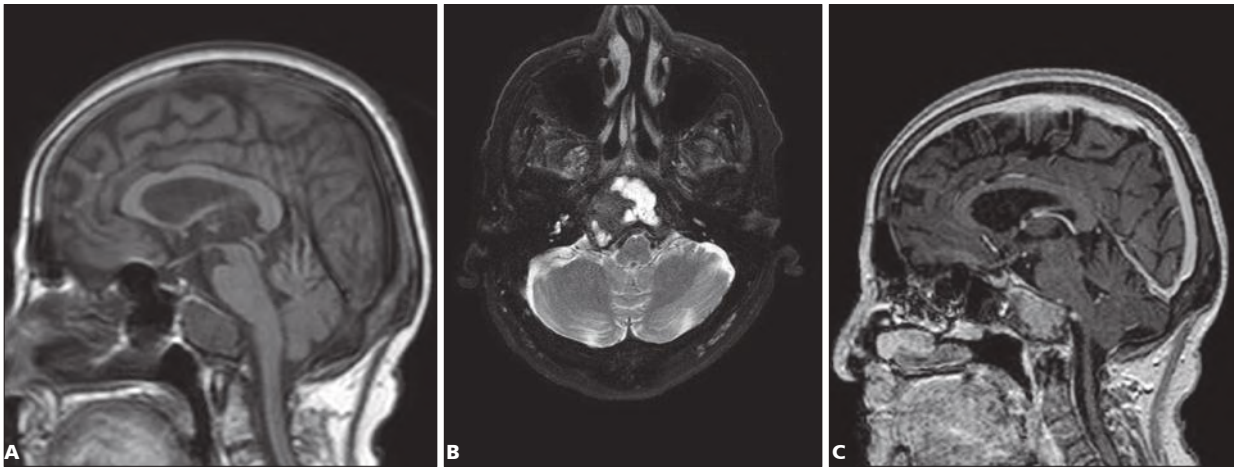

Resim 10-11 ◆ Kordoma olgusu; Klivusta sagital T1 AG'de (**A**) hipointens, aksiyal yağ basklı T2 AG'de (**B**) hipointens ve hiperintens komponenti izlenen, i.v. KM sonrası sagital T1 AG'de heterojen kontrastlanan kitle lezyonu izlenmektedir.

gibi kollajen vasküler hastalıklar nedeniyle spontan olabilir ya da internal karotid arter anevrizmasının rüptürü sonucu oluşabilir. Hastalarda proptozis, ekstraoküler kasta genişleme ve orbital ödem görülür. Direkt KKF'de kavernöz sinüste genişleme ve süperior oftalmik vende arteriyalize akım izlenir. Anjiyografide kavernöz sinüste erken doluş ve arteriyel faz imajlarda süperior oftalmik ven izlenir. İndirekt KKF dural damarların rüptürü sonucu oluşur. Daha yavaş ve sinsi seyirlidir. Arteriyalize akım daha az belirgindir. Bu nedenle kavernöz sinüsler normal boyutta kalabilir. Ancak arteriyalize akım süperior oftalmik vende görülebilir. Retrobulber yağda kirlenme ve ekstraoküler kaslarda engorjman izlenir. Hafif proptozis görülebilir.

[Posterior parasellar Lezyonlar]

Kordoma

Lokal agresif 30-50 yaş arasında izlenen orta hat tümörüdür. Klivustan koksikse kadar her yerde olabilir. T2 AG'de hiperintens, ekstradural, destrüktif lezyonlardır. Belirgin kontrastlanırlar. Kordomanın T2 AG'de belirgin hiperintens olması metastazdan ayırmada yardımcıdır (Resim 10-11).

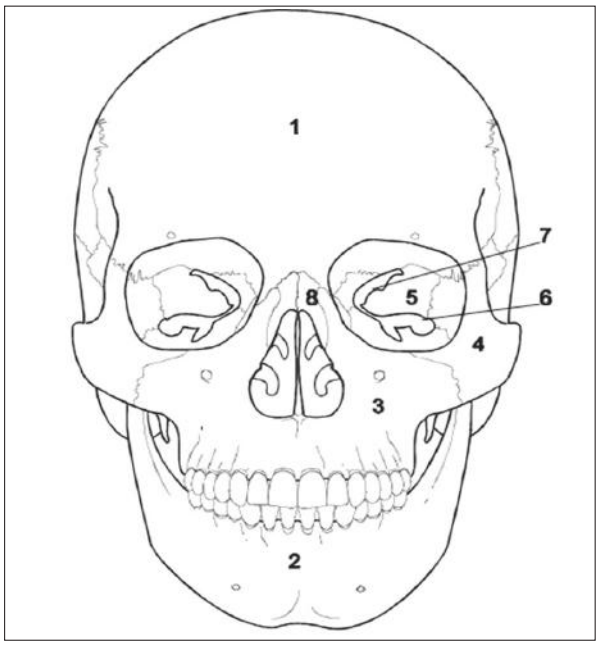

Resim 11-1 ◆ Kafatası Ön-Arka Anatomisi. 1. Frontal kemik, 2. Mandibula, 3. Maksilla, 4. Zigoma, 5. Sfenoid kemiğin büyük kanadı, 6. Inferior orbital fissür, 7. Superior orbital fissür, 8. Nazal kemik

11 KAFATASI VE MENİNKSLER

Dr. Dilek Kösehan

KAFATASI

Kafatası; iskelet sisteminin beyni koruyan ve yüz yapılarına destek oluşturan kemik kısmıdır. Mandibula dışında tüm kafatası kemik yapıları birbiri ile fibröz (oynamaz) eklemler ile sütür yapmıştır. Erişkin kafatası (beyin ve beyin sapını koruyan) nörokranium ve (yüzü destekleyen) viserokraniumdan oluşur. Nörokranium oksipital kemik, temporal ve parietal kemikler ile sfenoid kemik, etmoid kemik ve frontal kemikten oluşur. Viserokranium ise vomer, konkalar, nazal kemikler, maksilla, mandibula, palatin, zigomatik ve lakrimal kemiklerden oluşur (Resim 11-1 ve 11-2). Kafatası kemikleri hem intramembranöz hem de endokondral kemikleşme ile oluşur. Özellikle gebeliğin ilk üç ayında ön, orta ve arka kranial fossalarda çok hızlı değişimler olur ve ilk trimester kafatası defektleri gelişimi açısından çok önemlidir.

Doğumda kemikler arasında fontanel adı verilen açıklıklar bulunur. Toplam altı adet fontanel mevcuttur; 1 ön (frontal) fontanel, 1 arka (oksipital) fontanel, 2 sfenoid (anterolateral) ve 2 mastoid (posterolateral). Doğum son-

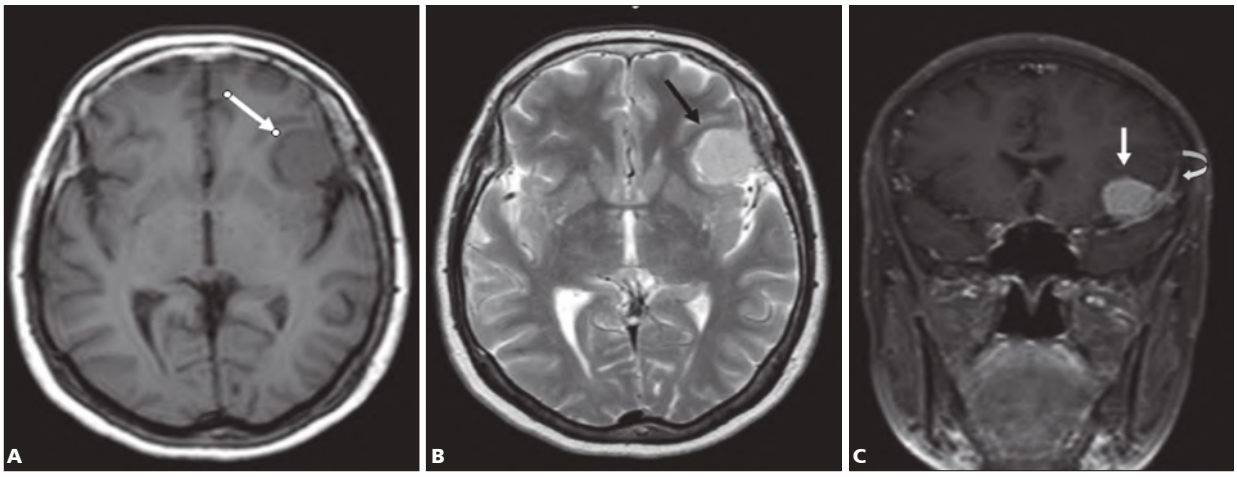

Resim 11-11 ◆ Baş ağrısı nedeniyle gelen 59 yaşındaki kadın hastanın beyin MRG tetkikinde solda frontal operkulum düzeyinde ekstraaksiyal yerleşimli aksiyal T1 AG (**A**, beyaz ok) ve T2 AG'lerde (**B**, siyah ok), İV KM sonrasında homojen, belirgin kontrast madde tutulumu gösteren (**C**, düz beyaz ok), dural kuyruk bulgusu da izlenen (**C**, beyaz kıvrık ok) menenjiyom ile uyumlu kitle lezyonu mevcuttur.

olfaktor oluk ve planum sfenoidalede yerleşirler. Kontrastsız BT'de büyük kısmı normal beyin dokusuna göre hafif hiperdenstir. Yaklaşık 1/5'inde kalsifikasyon izlenebilir.

MRG yayılım, sinüs invazyon-trombozu, kanlanma, intrakranial ödem ve kemik içi uzanımı göstermede BT'ye göre belirgin üstündür. Tipik olarak T1A serilerde gri cevhere göre izo-hipointens, T2A serilerde izo-hiperintens izlenirler. Ekstraaksiyal intradural bir lezyon olduğu için "yarık işareti"ne neden olur. Kontrast madde verilmesini takiben sıklıkla yoğun kontrastlanma tespit edilir. "Dural kuyruk" bulgusu tipik olup olguların yaklaşık ¾'ünde tespit edilir (Resim 11-11, 11-12). Ancak dural metastazlar da dural kuyruk benzeri görünüm oluşturabilirler.

Venöz sinüslere komşu menenjiyomlarda sinüs invazyonu mutlaka değerlendirilmelidir. Menenjiyomlar komşu damarları çevreleyip daraltabilirler. Bu bulgu ayırıcı tanı için özellikle hipofizer bölge lezyonlarında işe yarayabilir. Parankimal ödem derecesi de değişken olup her zaman lezyon boyutu ile orantılı olmamaktadır. Ödem derecesi lezyon boyutundan ziyade yerleşimi ile ilişkili olabilir. Özellikle serebral kortekse komşu lezyonlar daha fazla parankimal ödem oluşturmaktadır.

Menenjiyomların yarısından azında komşu kemik yapılarda hiperostotik ya da osteolitik değişiklikler izlenir. Bu bulgu özellikle kemik reaksiyonu oluşturmayan şıvannomlardan ayırıcı tanıda işe yarayabilir.

Menenjiyomlar anjiyografide boyanırlar, dural ve pial damarlardan beslenirler. Erken başlayıp uzun süre devam eden bir boyanma özelliği gösterirler. Özellikle kafa tabanı menenjiyomlarında ameliyat öncesi embolizasyon gerekebilir.

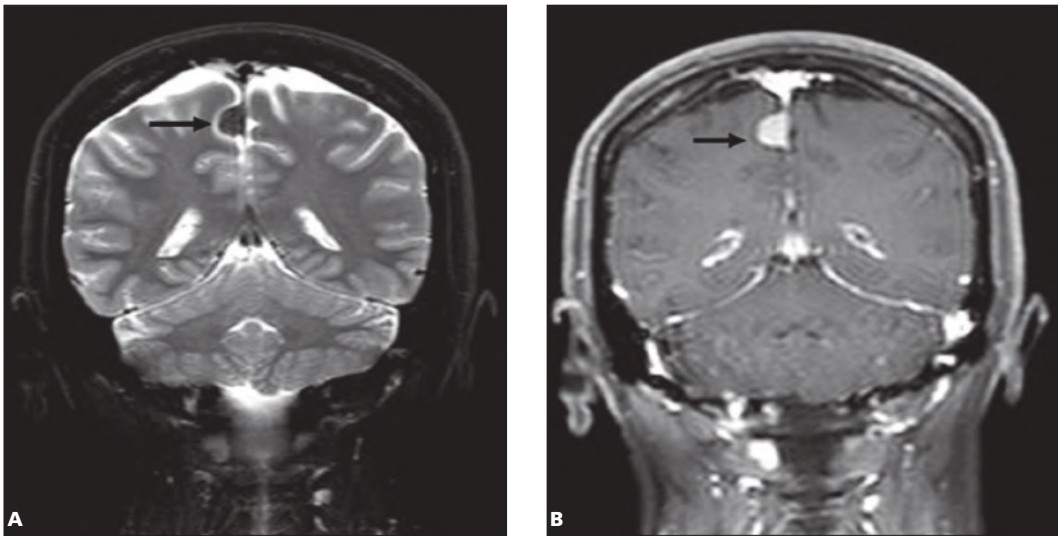

Resim 11-12 ◆ Unutkanlık nedeniyle başvuran 62 yaşında kadın hastada elde edilen beyin MRG'de sağ parafalsin yerleşimli ekstraaksiyal T2 AG'de hipointens (**A**, siyah ok), i.v. KM sonrası (**B**, siyah ok) homojen kontrast madde tutulumu gösteren menenjiyoma ait kitle lezyonu izlenmektedir.

kitlesi kemik defekt aracılığı ile nöral plakodla ilişkilidir. Plakod-lipom bileşkesi lipomiyeloselde spinal kanalın içinde lipomiyelomeningoselde ise kanalın dışındadır.

Meningosel

Araknoid membran ile çevrili BOS içeren kese şeklindedir. Orta hatta yerleşir, cilt ile kaplıdır. En sık lomber ve sakral daha nadir olarak torakal ve servikal bölgede izlenir. Anterior, posterior veya intrasakral yerleşim gösterebilir. Posterior kemik spina bifida aracılığıyla kanal ile ilişkilidir. Valsalva ile boyut artışı gösterir. BT ve MRG'de BOS ile benzer karakterde izlenir. Anterior meningosel sakrumun önünde izlenir sıklıkla kaudal ageneziye eşlik eder.

Terminal Miyelosistosel

Büyük bir sirinks kavitesinin posteriorkemik sipina bifidadan posterior meningosel şeklinde herniasyonunu ifade eder. Meningoselden farklı olarak subaraknoid boşlukla değil epandimal boşluk ile ilişkilidir. Omfalosel, anüs anomalileri ve diğer spinal anomaliler, mesane disfonksiyonu eşlik edebilir.

Cilt-altı kitleye eşlik etmeyen spinal disrafizmler basit ve karmaşık disrafizmler oalak iki grupta sınıflandırır.

Basit Disrafizmler

İntradural lipom: İntakt kese içerisinde yer alır. En sık lumbosakral bölgede izlenir. MRG'de tüm sekanslarda yağ dokusu ile benzer intensitede izlenir ve yağ baskılamalı sekanslarda baskılanırlar.

Filum Terminale Lipomu

Yetişkinlerde insidental olarak izlenebilir. Filum terminale normalden kalın izlenir ve yağ intensitesi içerir. Tethered korda eşlik edebilir. Ancak eşlik etmiyorsa varyasyon olarak kabul edilir (Resim 13-1).

Resim 13-1 ◆ Sagittal T1 ağırlıklı sekansda filum terminale lipomu (beyaz ok).

Gergin Filum Terminale

Filum terminale kısa ve kalın izlenir. Bu durum konusun yükselmesini engeller ve gerilmesine yol açar. Yeni doğan döneminde konus medullaris L3 omuru düzeyinde 12 yaştan itibaren de yaklaşık L1-2 düzeyinde sonlanır. L2-3 düzeyinden daha aşağıda izlenirse gergin (tethered) korddan

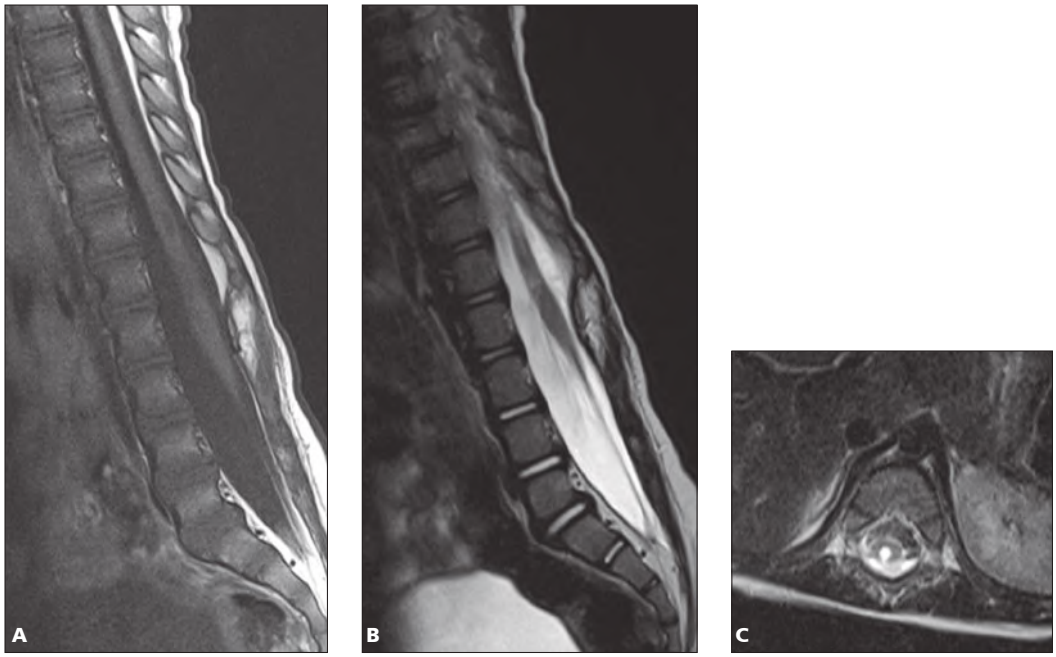

Resim 13-2 ◆ Üç günlük erkek bebekte sagittal T1 (**A**) ve T2 (**B**) ağırlıklı görüntülerde gergin filum terminale görülmektedir. Aksiyal T2 ağılıklı görüntülerde (**C**) kord içerisinde eşlik eden siringohidromiyeli izlenmektedir.

17 SPİNAL KORDUN VASKÜLER VE DEMİYELİNİZAN HASTALIKLARI

Dr. Tülin Yıldırım

Normal Vasküler Anatomi

Spinal kordun beslenmesi vertebral arterlerden köken alan ve longitidunal seyir gösteren üç arter (anterior spinal arter ile çift posterior spinal arter) ile segmental arterlerden kaynaklanan radiküler arterler tarafından sağlanır. Vücudumuzdaki en uzun arter olan anterior spinal arter kordun ventral yüzeyinde yer alır ve tüm kord boyuca devam eder. Sinir köklerini besleyen radiküler arterler, komşu segmental arterlerden çıkarlar ve spinal köklerini izleyerek kanala girerler. Radiküler arterlerin anterior spinal artere verdiği dallar radikülomedüller, posterior spinal arterlere verdiği dallar ise radikülopial arterler olarak isimlendirilir. Torakolomber bölgede yaklaşık 8. torakal omur düzeyinden konus medullarise kadar kordun beslenmesini sağlayan en en önemli radikülomedüller arter olan "Adamkiewicz" arteri üst lomber veya alt interkostal arterlerden köken alır. Kordun arterleri sıklıkla varyasyon gösterir. Venler arterlere eşlik eder ancak venöz drenaj daha simetriktir. Kordun önünde orta hatta anterior median ven yer alır. Anterior, dorsal ve lateral venler önce koronal venöz pleksusa, daha sonra "Batson" pleksusuna, oradan da azigos/hemiazigos ve lomber venlerle vena kavaya dökülür.

Spinal Enfarkt

Sıklıkla anterior spinal arter kaynaklıdır. Kordda kollateral dolaşım sınırlı olduğu için kanlanmada azalma sıklıkla ciddi iskemi ve enfarkt ile sonuçlanır ve bu durum yüksek morbidite nedenidir. Ciddi ateroskleroz ve diseksiyona sekonder veya vasküler girişimler sırasında iatrojenik olarak kord enfarktı gelişebilir. Üst torakal ve torakolomber bölgede daha sık izlenir. MRG'de kordda ödem gelişebilir. T2 ağırlıklı sekansda enfarkt hiperintens izlenir. Geç dönemde kordda atrofi ve miyelomalazi gelişir (Resim 17-1).

Resim 17-1 ◆ Sagittal STIR (**A**) ve aksiyal T2 ağırlıklı görüntülerde (**B**) distal spinal kord içerisinde enfarkt alanı hiperintens olarak izlenmektedir.

Vasküler Malformasyonlar

Sık rastlanmayan lezyonlardır. Arteriovenöz malformasyon ve fistüller ile daha az görülen kavernöz anjiyom, kapiller telenjektazi ve venöz anjiyomları içerir.

Spinal Arteriovenöz Malformasyonlar

Spinal arteriovenöz malformasyonda (AVM) besleyici arter ile direne eden venler arasında patolojik damarlardan oluşan gerçek bir nidus oluşumu sözkonusudur. Arteriovenöz fistülde (AVF) ise nidus yoktur.

Dört grupta değerlendirilebilir.

Tip 1: Spinal dural AVF: Spontan veya travmaya sekonder geliştiği düşünülür. Erkeklerde 5-8. dekatta daha sıktır. Alt torakal kord ve konus düzeyinde izlenir. Perimedüller dilate vasküler yapılar ve venöz hipertansiyona sekonder olarak gelişen myelopatiye bağlı kordda sinyal artışı izlenir. Dilate venler T2 ağırlıklı sekansda punktat sinyalsiz yapılar şeklindedir (Resim 17-2).

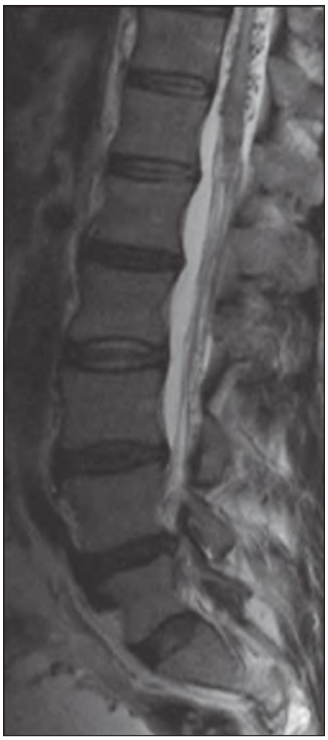

Resim 17-2 ◆ Sagittal T2 ağırlıklı görüntüde konus çevresinde sinyalsiz olarak izlenen dilate venöz yapılar ve kord içerisinde miyelopati ile uyumlu sinyal artışı (Tip I spinal dural AVF) görülmektedir.

kapitis kaslarına orijin oluşturur. Mastoid proçesin medial kenarında mastoid ya da digastrik çentik adı verilen bir girinti mevcuttur. Digastrik kasın arka bacağı buraya tutunur. Bunun medialinde oksipital arterin oluşturduğu oksipital sulkus bulunmaktadır.

Mastoidin iç yüzeyi sigmoid sinüsü içeren sigmoid sulkusu içerir. Posterosuperior kenarı parietal kemikle, posterior kenarı oksipital kemikle sütüral eklem oluşturur. Alttan meatus akustikus eksternus ve timpanik kavitenin oluşumuna katılır.

Mastoid proçeste mastid hücreler mevcuttur. Pars mastoideanın üst ve anterior bölümünde timpanik antrum ismi verilen geniş, irregüler bir kavite vardır. Antrum, anteroinferior ve medialde yerleşen epitimpanium (attik) ile dar bir kanal olan aditus ad antrum vasıtasıyla ilişkilidir.

Pars Petroza: Önde sfenoid kemik, arkada oksipital kemik arasında yerleşmiş kama şekilli bölümdür. Apeksi mediale, ileri ve yukarı doğru yönelmiştir. İç kulak bu bölümde yerleşim göstermektedir. Ön yüzü orta kranial fossa tabanının arka sınırını oluşturur. Lateralde petroskuamoz sütür ile pars skuamozanın iç yüzeyi ile devamlılık gösterir. 5. kranial sinirin semilunar ganglionunun bulunduğu yüzeyel bir çöküntü ("Meckel cave") bu yüzeyde bulunur. Orta kesimine yakın alanda akuat eminens yer alır ve altında superior semisirküler kanal uzanmaktadır. Arkuat eminensin önünde ve hafif lateralinde timpanik kaviteye işaret eden bir çöküntü mevcuttur. Timpanik ve kranial kaviteleri, tegmen timpani adı verilen çok ince bir kemik septa ayırmaktadır.

Foramen laserum ve foramen spinozumun yanından ve arkasından fasial hiatus açılır. Buradan orta meningeal arterin petrozal dalı ve superfisial petrozal sinir geçer. Bu küçük delik genikulat ganglion ve fasial sinirin ilk genusunun lokalizasyonunu belirtir.

Petröz piramidin arka yüzü arka kranial fossanın önündedir ve petromastoid sütür ile pars mastoideanın iç yüzeyi ile devamlılık gösterir. Bu yüzeyin santraline yakın bir yerde meatus akustikus internusa açılım vardır ve buradan 7. ve 8. kranial sinirler, nervus intermedius ve internal akustik arter geçer. İnternal akustik kanalın açılım alanına porus akustikus adı verilir (Resim 2-2). İnternal akustik kanalın lateral ucunda kanalın fundusunu vestibülden ayıran vertikal bir kemik yapı yer almaktadır. Bu kemik yapıda sinir liflerinin geçişine izin veren kribriform alanlar bulunur. Fundus, krista falsiformis adı verilen transvers bir kemik yapı ile küçük bir üst ve büyük bir alt parçaya ayrılır. Üst kompartmanda önde nervus fasialis, arkada 8. kranial sinirin superior vestibüler bölümü uzanmakta olup bu bölümün dalları utrikulus, superior ve lateral semisirküler kanallara gider. Posterior semisirküler kanala giden sinir singulat kanalı takip eder. Karotid kanal girişinin posteriorunda juguler foramen bulunur. Bu deliğin pars nevroza ve pars vaskularisi bulunmaktadır. Kohlear akuadak, juguler foramenin pars nevroza bölümünün hemen üzerinde yer alır. Nervus vagusun aurikuler dalı için giriş görevi yapan mastoid kanalikulus, juguler fossanın lateral bölümünde yerleşmiştir.

Petröz piramidin alt yüzünden stiloid proçes çıkar. Mastoid ve stiloid proçeslerin arasında foramen stilomastoideum yer alır. Bu foramen fasial sinirin kemik bölümünün sonunu oluşturur. Pars petrozanın superior sınırında superior petrozal sinüs yerleşmiştir ve tentorium serebelli buraya tutunur. Temporal kemikte juguler venin dilate bir görünümü vardır ve juguler bulbus adını alır.

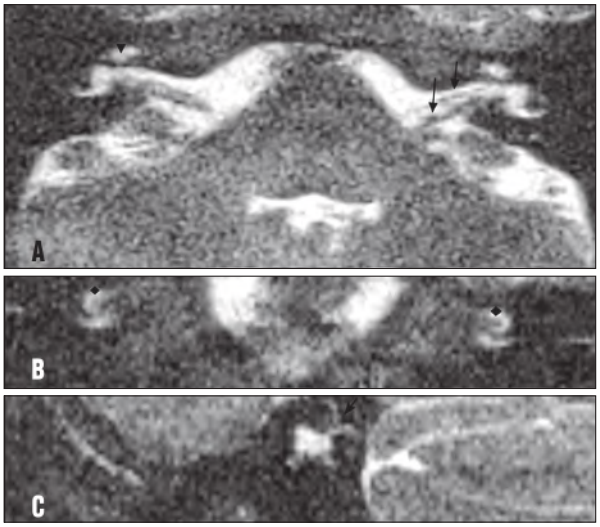

Resim 2-2 ◆ Normal temporal MRG incelemesi. (**A**) T2A aksial kesit. Kısa ok fasial siniri, uzun ok ise vestibulokohlear siniri göstermektedir. Okbaşı kohleaya işaret etmektedir. (**B**) T2A koronal kesit. Kohlea gösterilmiştir (kare). (**C**) T2A sagittal kesit. Ok işareti semisirküler kanalları göstermektedir.

Petröz ve skuamoz parçaların kesiştiği açıda birbirleri üzerinde yerleşmiş ince bir kemik septum ile ayrılan iki kanal vardır. Bu septum, septum kanalis muskulotubaris (kohleariform proçes) olarak bilinir. Üstteki kanal tensor timpani kasını içerir, alttaki kanal ise östaki borusunun kemik parçasından oluşur.

Pars Timpanika: Pars skuamozanın altında mastoid proçesin önünde yer alır. Eksternal akustik kanalın kemik bölümünün bir kısmını oluşturur. Dış kulak yolunun medial ucunda timpanik membranın tutunduğu timpanik sulkus vardır.

Stiloid Proçes: Ortalama 2.5 cm uzunluğunda olup stilomastoid foramenin hemen anteriorunda ileri ve aşağı doğru uzanır. Stilohiyoid ligaman ile stilohiyoid, stilofaringeus ve stiloglossus kasları buraya tutunur.

Dış Kulak: Birinci brankial oluktan gelişim gösteren ektodermal bir yapıdır. Birinci ve ikinci brankial arklar dış kulak yolunun kıkırdak bölümünün ve aurikulanın oluşumuna katılır. Timpanik membran dış kulak yolunun medial sınırını oluşturur. Dış kulak yolu lateralde fibrokartilaj, medialde ise kemik kısımlardan oluşur. Dış kulak yolu ortalama 2.5 cm uzunluğunda olup kemik kısım 16 mm, fibrokartilaj kısım yaklaşık 9 mm uzunluğundadır.

Dış kulak yolunun arterleri eksternal karotid arterden posterior aurikuler, superfisiyal temporal ve internal maksiller arter vasıtasıyla gelir. Venler internal, eksternal juguler venlere ve bazen de sigmoid sinüse dökülür. Lenfatikleri parotid, superfisiyal servikal ve retroaurikuler grupları da

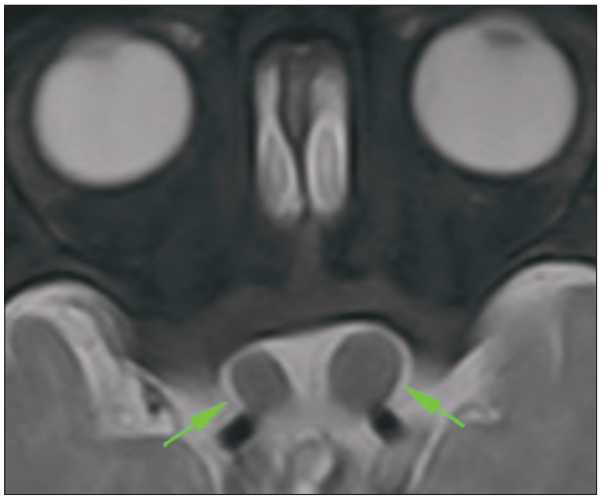

Resim 4-1 ◆ Nörofibromatozis tip 1 olgusunda aksial T2 ağırlıklı görüntüde her iki tarafta optik gliomlara ait görünüm izlenmektedir (oklar).

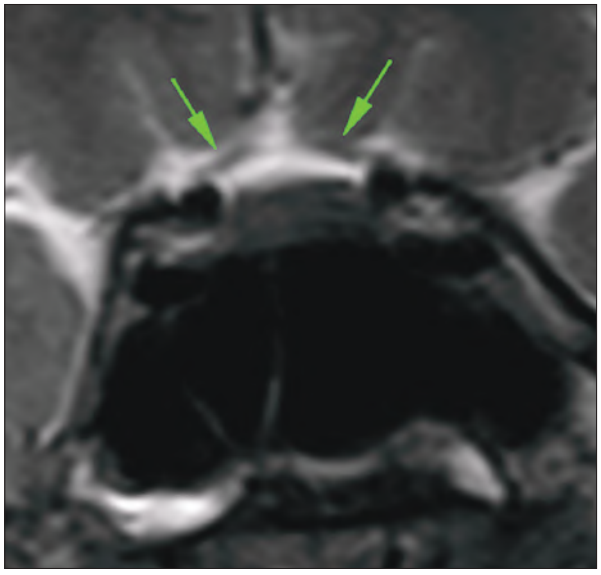

Resim 4-1 ◆ T2 ağırlıklı koronal kesit. DIDMOAD* sendromu olgusunda bilateral optik atrofi izlenmektedir (oklar).
* Wolfram sendromu; juvenil başlangıçlı diabetes mellitus ve optik atrofi kombinasyonunda tanı alan bilinen bir hastalıktır. Diabetes insipidus (DI), diabetes mellitus (DM), optik atrofi (OA) ve nörosensoriyel işitme kaybı ("Deafness") bu sendromda görülen hastalıklar olduğundan DIDMOAD olarak da anılmaktadır. İlk olarak Dr. Don J. Wolfram tarafından 1938 yılında tanımlanmıştır

- Orbital lenfoma
- Transplantasyon sonrası lenfoproliferatif hastalık

3. Ekstrakonal lezyonlar
   - Orbital enfeksiyon
   - Lakrimal kese lezyonları
   - Mukosel
   - Lakrimal bez lezyonları
   - Dermoidler
   - Orbital rabdomiyosarkom

Resim 4-3 ◆ Tiroid oftalmopati olgusu; Koronal T1 ağırlıklı yağ baskılı ve kontrastlı görüntüsü.

- Lenfanjiyoma
- Fibröz histiositoma
- Metastazlar
- Sfenoid kanat menenjiyomu
- Fibröz displazi ve Langerhans hücreli histiositozisi içeren primer kemik lezyonları

5 NAZAL KAVİTE VE PARANAZAL SİNÜSLER

Dr. Meltem Nass Duce

Nazal kavite önde burun deliklerinden başlayarak arkada nazofarinkse dek uzanmakta, nazal septum tarafından ikiye ayrılmaktadır. Nazal septum önde septal kıkırdaktan oluşurken, posterosuperiorda etmoidin dik plağı, posteroinferiorda ise vomer tarafından oluşturulur. Maksiller kemiğin palatin çıkıntısına ait nazal kemik krestler ve palatin kemiğin horizontal plağı da inferior septuma katkı sağlar. Her bir nazal kavite kabaca armut şeklindedir. Nazal kavitenin çatısını kribriform plak, tabanını ise sert damak yapar. Sert damağın 2/3'lük anterior kesimi maksiller kemiğin palatin çıkıntısına, arka 1/3'lük kısmı ise palatin kemiğin horizontal kesimine aittir. Nazal kavitenin medial duvarını nazal septum oluşturur. Lateral duvar daha karmaşık olup, bu duvardan 3 veya 4 adet, konka olarak adlandırılan sarmal benzeri yapılar çıkar. Bu konkalar yukarıya doğru küçülürler ve sırasıyla inferior, orta, superior ve suprim konka olarak isimlendirilirler. Her konkanın altında ve lateralinde paranazal sinüslerin drene oldukları meatuslar yer alır.

Paranazal sinüsler, kafatası ve yüz kemikleri içerisinde yer alan bulundukları kemiklere göre isimlendirilen, nazal kavite ile ilişkili hava boşlukları olup, frontal, maksiller, etmoidal ve sfenoidal sinüsten oluşmaktadır. Boyutları ve şekilleri kişiden kişiye farklılık göstermektedir. Paranazal sinüsler nazal fossanın devamlılıkları şeklinde oluştuğundan nazal kavitedekine benzer bir mukoza ile kaplıdır. Paranazal sinüslerin mukozası direk kemiğe yapışık olduğundan genellikle mukoperiosteum olarak adlandırılmakta, nazal kavitenin mukozasına göre daha ince olan bu mukoza sinus ostiumları düzeyinde nazal kaviteyle devamlılık

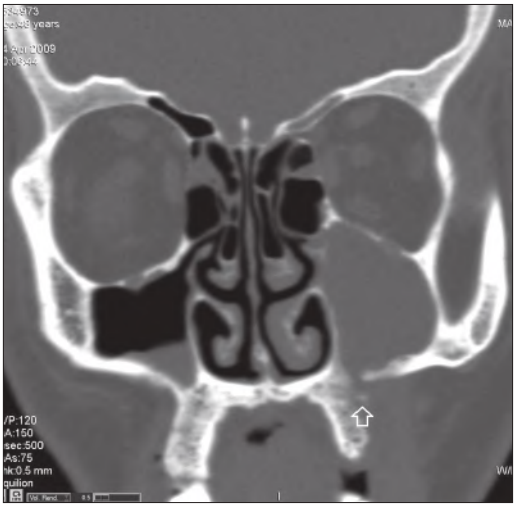

Resim 5-31 ◆ Kronik fungal sinüzit. BT'de sol maksiller sinüste düşük dansiteli yumuşak doku lezyonu ve sinüs tabanında eşlik eden kemik erozyonu (ok) görülmektedir.

[Fungal rinosinüzit]

Fungal sinüzitler, noninvaziv ve invaziv form olmak üzere ikiye ayrılır. Noninvaziv form en sık karşılaşılan form olup kendi içinde alerjik fungal sinüzit ve fungus topu (miçetoma) olarak sınıflandırılır. İnvaziv fungal sinüzitler ise akut (fulminan), kronik invaziv fungal sinüzit ve kronik granülomatöz invaziv fungal sinüzit olmak üzere 3 tiptir. Noninvaziv formda fungal elementler sinüs lümenine sınırlı iken, invaziv formda enfeksiyon mukozayı aşıp damar duvarını infiltre ederek tromboz, iskemik ve hemorajik infarktlara neden olur; kemiğe, orbita ve intrakraniyal yapılara yayılabilir.

Allerjik fungal sinüzit fungal sinüzitler içinde en sık görülen tiptir. Solunan fungal organizmalara karşı oluşan bir aşırı duyarlılık reaksiyonu sonucu geliştiği düşünülmektedir. Genelde genç, atopik erişkinlerde görülür. Birden çok sinüs tutulumu ve ekspansiyonu vardır. Kontrastsız BT'de tutulan sinüs eozinofilik müsin birikimi nedeniyle yüksek dansitede ve ekspanse görünümdedir. T1AG'de sinüs içeriği düşük-orta sinyalde; T2AG'de ise müsin, protein ve fungal organizmalar tarafından konsantre edilen demir, magnezyum, manganez gibi ağır metallere bağlı tipik olarak hipointens sinyalde izlenir. Kontrastlı incelemede, inflame mukozal yüzeyler kontrast ile boyanırken sinüs içeriğinde kontrast tutulumu izlenmez. Bu bulgu alerjik fungal sinüzitin neoplastik patolojilerden ayırımında önemlidir.

Fungus topu daha nadirdir. Genellikle tek sinüsü tutar. En sık maksiller sinüste oluşur. Kontrastsız BT'de sinüs lümeninde fokal veya diffüz yüksek dansiteli, içerisinde nodüler veya lineer kalsifikasyonlar bulunan kitle şeklinde izlenir (Resim 5-30). Kronik inflamasyona bağlı sinüs duvarlarında kalınlaşma ve skleroz artışı eşlik edebilir. T1AG ve T2AG'de sinyal yoğunluğu azalır, T2AG'deki düşük sinyal özelliği hava ile karıştırılmamalıdır.

Akut invaziv fungal sinüzitlerde hızla yayılan, mukozayı aşarak kan damarları, komşu kemik ve yumuşak dokuları, orbita ve intrakraniyal alanı invaze edebilen bir enfeksiyon vardır. Diyabetli hastalar ve bağışıklık sistemi baskılanmış hastalarda akla gelmesi gereken akut invaziv fungal sinüzit en sık etmoid ve sfenoid sinüste görülür. BT'de sinüste ve nazal kavitede düşük dansiteli mukozal kalınlaşma veya yumuşak doku lezyonu izlenir. Eşlik eden kemik erozyonu ve yumuşak doku infiltrasyonu vardır. Ancak, bu mantarlar damarlar boyunca yayılma eğiliminde olduklarından sağlam kemik duvarlara rağmen sinüs dışına yayılım görülebilir. Kavernöz sinüs trombozu, karotid arter invazyonu/oklüzyonu ve bunların sonucunda gelişebilecek serebral infarkt ve hemoraji olası komplikasyonlar arasındadır. Kemikteki değişiklikleri değerlendirmede BT, orbital veya kraniyal yayılımı değerlendirmede ise MRG tercih edilmelidir. Kontrastsız BT'de mukozal kalınlaşma veya sinüs ya da nazal kavite içinde yumuşak doku dansitesinde alan izlenir. T1AG ve T2AG2'de sinüs içeriğinin sinyali değişken iken, fungal elementlerin varlığında T2 sinyalinde azalma gözlenir.

Kronik invaziv fungal sinüzitte akut forma benzer, ancak çok daha yavaş seyirli bir enfeksiyon söz konusudur. Kontrastsız BT'de tümörü taklit edebilen, sinüs sınırları

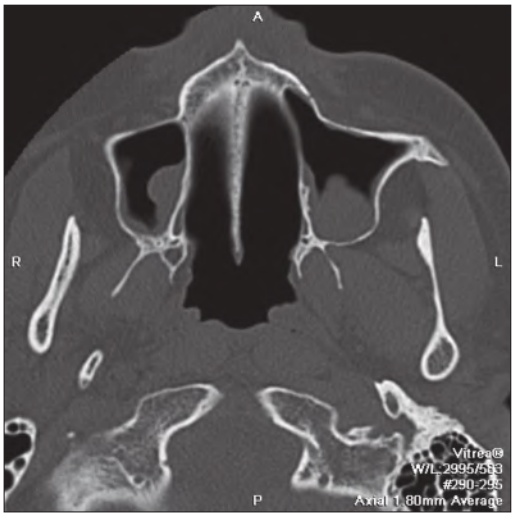

A

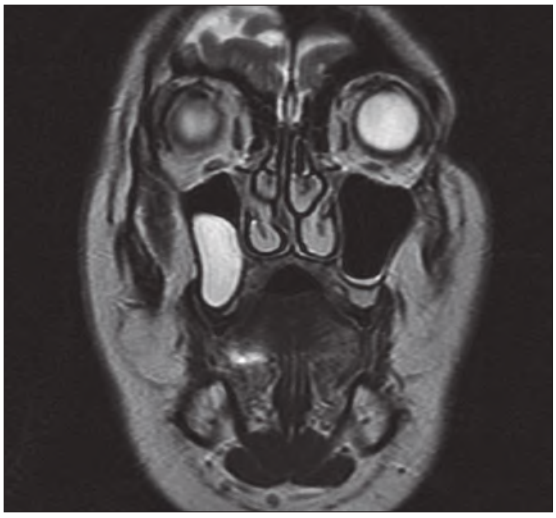

B

Resim 5-32 ◆ (A) Aksiyal BT kesitinde her iki maksiller sinüste düzgün sınırlı, konveks konturlu retansiyon kistleri izlenmektedir. **(B)** MRG'de koronal T2AG'de sağ maksiller sinüs içerisinde hiperintens düzgün sınırlı retansiyon kisti mevcuttur.

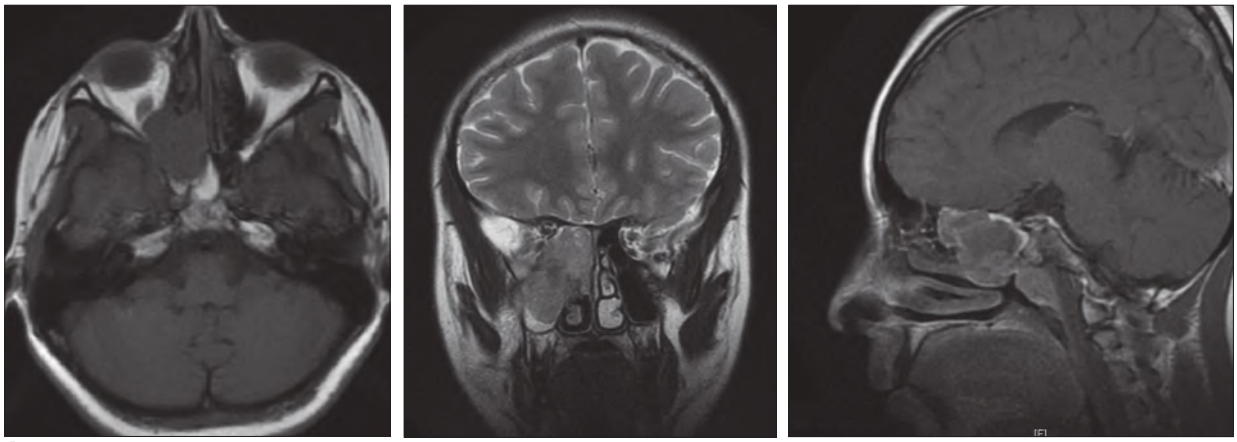

A B C

Resim 5-45 ◆ MRG'de sağ nazal kavite ve maksiller sinüste T1AG'de **(A)** izointens, T2AG'de **(B)** hiperintens, kontrast madde ile boyanan **(C)** kitlesel lezyon görülmektedir. Patolojik tanı olfaktör nöroblastom olarak rapor edilmiştir.

beşinci dekatta olmak üzere 2 pik yapar. Diğer sinonazal tümörlerdeki gibi ilk semptomlar burun tıkanıklığı ve kanamasıdır. Olguların %20'sinde servikal lenf nodları ve akciğerlere uzak metastaz bulunabilir. Lokal invaziv bir tümör olan olfaktör nöroblastom komşu paranazal sinüsler, nazofarinks, orbita, kafa tabanı ve komşu intrakraniyal alana yayılım gösterebilir. BT'de homojen içyapıda, kontrastlanan kitle izlenir. MRG'de T1AG'de hipo-izointens, T2AG'de izo-hiperintens olarak görülür ve kontrast madde ile boyanır (Resim 5-45). Dural ve frontal lob tutulumunu gösterebilmek için kontrast sonrası özellikle koronal plandaki görüntüler çok faydalıdır.

[Metastaz]

Sinonazal bölgeye en sık metastaz yapan tümörler sırası ile renal hücreli karsinom, akciğer, meme ve gastrointestinal sistem karsinomlarıdır. Metastaz bazen primer tümörün ilk bulgusu olabilir. Metastazların en sık görüldüğü bölge maksiller antrumdur. Radyolojik olarak diğer malign tümörlerden çok farklı değildir; lezyonların multipl olması, metastazı düşündüren en önemli bulgudur (Resim 5-46).

Sinonazal bölgede nöroektodermal, nöronal, vasküler, kas, yağ, fibröz doku, osseöz ve odontojenik kökenli farklı benign ve malign tümörler de izlenebilir (Resim 5-47).

Travmalar

Maksillofasiyal travmalar öncelikle trafik kazaları, daha nadir olarak da darp ve düşmeler sonucunda meydana gelmektedir. Maksillofasiyal iskelet insan vücudunun en komplike yapılarından biri olup, vücudun travmaya karşı en açık ve savunmasız bölgesidir. Maksillofasiyal bölgenin sahip olduğu karmaşık özellikler ve bu bölgede anatomik yapıların birbirine yakınlığı nedeni ile kırıkların uzanımlarını değerlendirmek son derece zordur.

Maksillofasiyal travmalarda görüntülemenin amacı hastanın medikal ve cerrahi tedavisine etki edebilecek ek bilgiler elde etmektir. Bu nedenle, maksillofasiyal travmaların tanısı ve olası operasyon planı için doğru ve güvenilir görüntüleme bilgilerine ihtiyaç duyulur. Bu verilerin elde edilmesi için geçmişte tek tanı seçeneği olan radyogramlar, günümüzde de ilk ve en kolay ulaşılan inceleme yöntemidir.

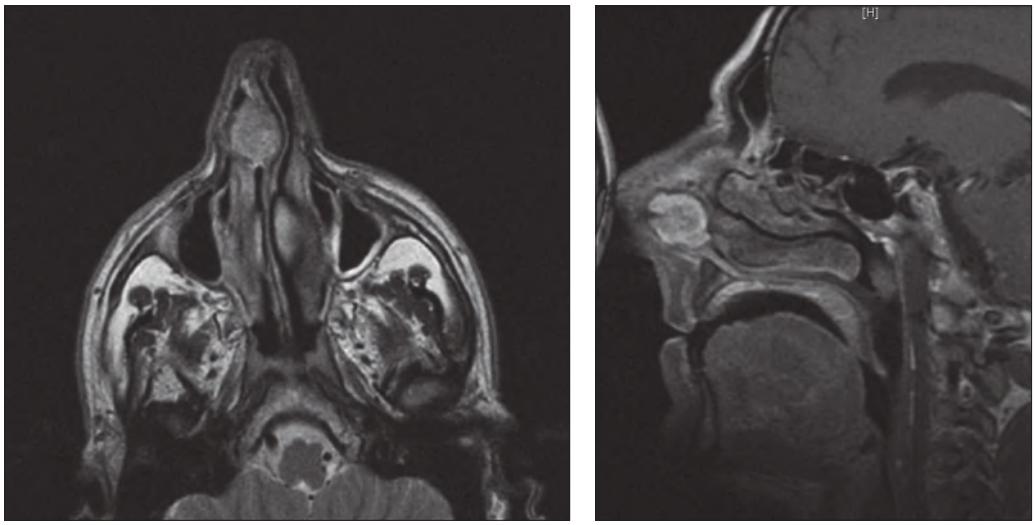

A B

Resim 5-46 ◆ Sağ nazal kavite anterior kesiminde lokalize olan, nazal septumu sola doğru ittiği görülen T2AG'de **(A)** hafif hiperintens, kontrast madde sonrası T1AG'de **(B)** yoğun boyanan kitlenin patoloji sonucu renal hücreli karsinom metastazı olarak bildirilmiştir.

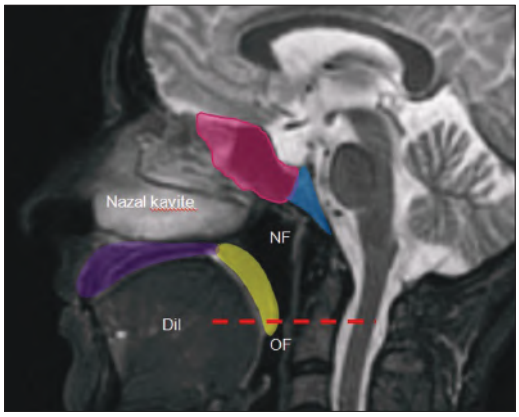

Resim 7-1 ◆ MRG'de sagital planda nazofarinks ve komşuluğundaki anatomik yapılar. Pembe alan, sfenoid sinüs; mavi alan, klivus; sarı alan, yumuşak damak; mor alan, sert damak; NF, nazofarinks; OF, orofarinks; kırmızı kesik çizgi, nazofarinks-orofarinks sınırı.

Superiorda sınırını sfenoid sinüs tabanı ve bazisfenoid yapar. Tavan daha sonra klivus ve ilk iki servikal vertebranın önünde aşağı ve posteriora doğru eğim yaparak arka duvarı oluşturur. Arkada retrofaringiyal ve prevertebral aralık,

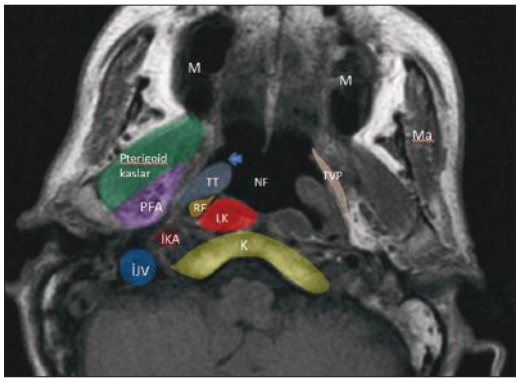

Resim 7-2 ◆ MRG'de aksiyal planda nazofarinks anatomisi. İJV, internal juguler ven; İKA, internal karotid arter; K, klivus; LK, longus koli; M, maksiller sinüs; Ma, masseter; NF, nazofarinks; PFA, parafaringiyal aralık; RF, Rosenmüller fossası; TT, torus tubaryus; TVP, tensor veli palatini; ok, östaki tüpünün ağzı.

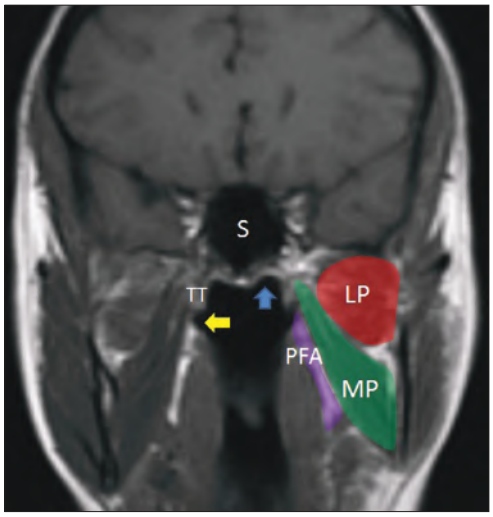

Resim 7-3 ◆ MRG'de koronal planda nazofarinks anatomisi. PFA, parafaringiyal aralık; LP, lateral pterigoid kası; MP, medial pterigoid; S, sfenoid sinüs; TT, torus tubaryus; sarı ok, östaki tüpünün ağzı; mavi ok, Rosenmüller fossası.

lateralde parafaringiyal aralık yer alır. Önde nazal koana yoluyla nazal kavite ile ilişkilidir. Lateral duvarını önden arkaya doğru medial pterigoid plak, damağa ait kaslar, torus tubaryus ve lateral faringiyal reses (Rosenmüller fossası) yapar. İnferiorda orofarinks bulunur. Yumuşak damak nazofarinksi orofarinksten ayırır (Resim 7-1).

Nazofarinks mukozası faringiyal mukozal aralığı örten epitelden oluşmaktadır. Submukozada ise lenfoid doku, aksesuar tükrük bezleri, selüler notokord artıkları, tensor ve levator veli palatini kasları bulunur. Nazofarinkste mukoza ile örtülü iki ana reses vardır: 1. Torus tubaryusun hemen önünde yer alan östaki tüpünün ağzı 2. Lateral faringiyal reses veya Rosenmüller fossası. Nazofarinks östaki tüpleri yoluyla orta kulak boşluğu ile ilişkilidir. Östaki tüpünün kıkırdak kesimi, levator veli palatini kası ve üzerlerini örten mukoza torus tubaryusu oluşturmaktadır. Rosenmüller fossası torus tubaryusun superior ve posteriorundadır. Bu fossa boynun fleksör kasları olan longus kapitis ve kolli

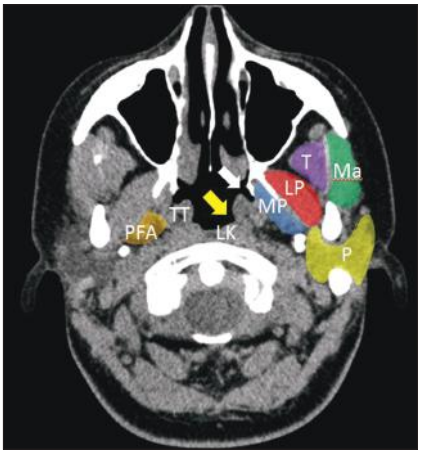

A

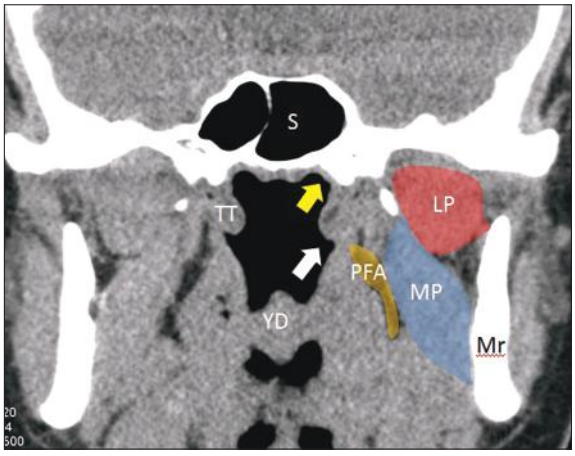

B

Resim 7-4 ◆ BT'de aksiyal **(A)** ve koronal planda **(B)** nazofarinks anatomisi. LK, longus koli; LP, lateral pterigoid kası; Ma, masseter kası; MP, medial pterigoid kası; Mr, mandibulanın ramusu; P, parotis bezi; PFA, parafaringiyal aralık; S, sfenoid sinüs; T, temporalis kasının derin başı; TT, torus tubaryus; YD, yumuşak damak; beyaz ok, östaki borusunun ağzı; sarı ok, Rosenmüller fossası.

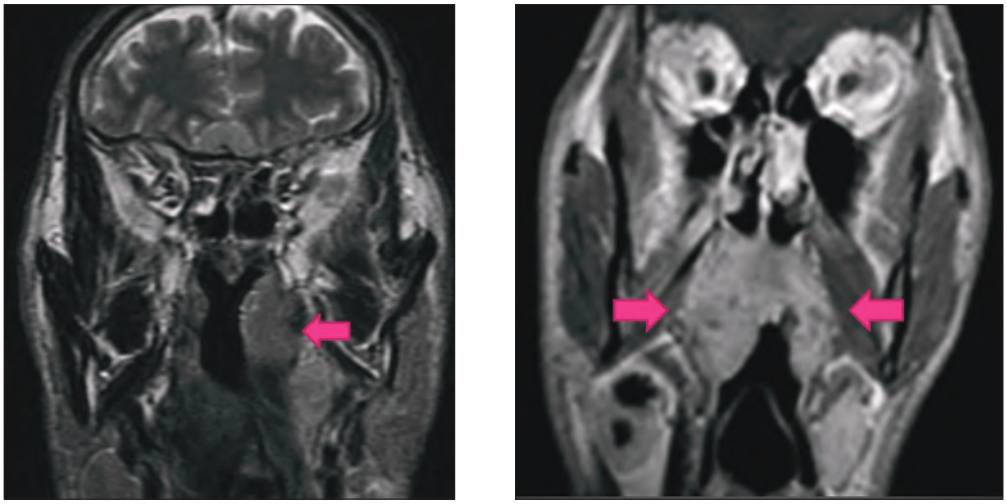

A B

Resim 7-21 ◆ Koronal plandaki T2AG **(A)** ve kontrast sonrası T1AG'lerde **(B)** orofarinkse uzanan T2 tümör görülmektedir (oklar).

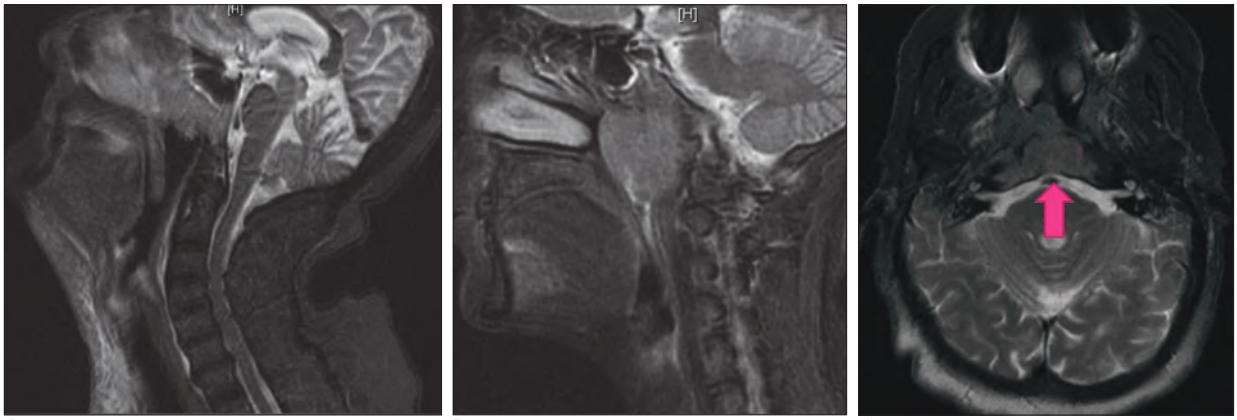

A B C

Resim 7-22 ◆ Sagittal T2AG'de sfenoid sinüs tabanı ve klivusu invaze eden T3 tümör (**A** ve **B**). Aksiyal yağ baskılı T2AG'de **(C)**, klivusun kemik iliği sinyalinin tümör infiltrasyonu nedeniyle baskılanmadığı görülmektedir.

kalınlaşmadan ayırt edilmelidir (Resim 7-23). Mukozal kalınlaşma BT'de daha hipodens; MRG'de ise T2 sinyali tümöre kıyasla homojen daha yüksektir ve kontrast madde sonrasında tümöre kıyasla hem BT hem de MRG'de daha az kontrastlanır.

İntrakraniyal yayılım, orbita, hipofarinks, infratemporal fossa, mastikatör aralık (Resim 7-24) ve/veya kraniyal sinir tutulumu saptandığında tümör T4 olur. Meningiyal tutulum (özellikle nodüler boyanan kitleler şeklinde), orta ve/veya arka kraniyal fossada kitle intrakraniyal yayılımı

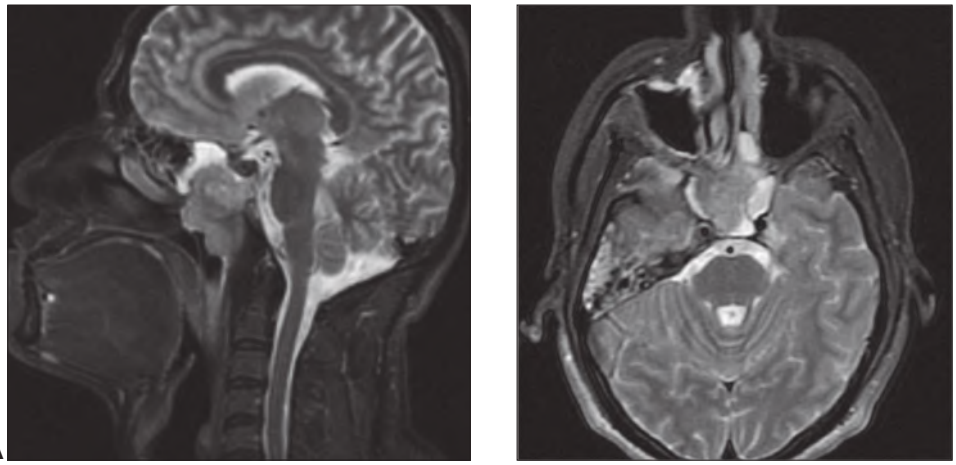

A B

Resim 7-23 ◆ Sagital **(A)** ve aksiyal **(B)** plandaki MRG'de sfenoid sinüse invazyonu bulunan T3 nazofarinks kanseri izlenmektedir.

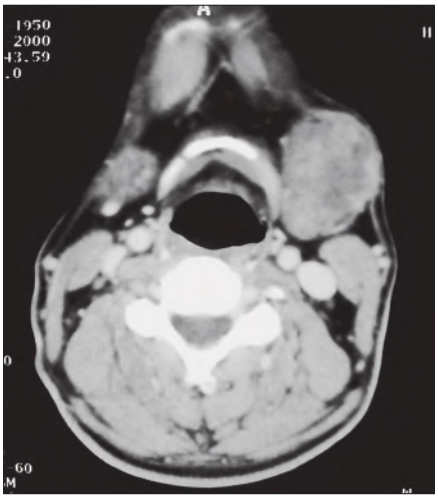

Resim 7-51 ◆ Aksiyal kontrastlı BT kesitinde sol submandibular bezden kaynaklanan düzgün sınırlı kitlesel lezyonun patolojik tanısı pleomorfik adenom olarak rapor edilmiştir.

Nörojenik tümörler BT'de kas ile izodens görünümde, T1AG'de kas ile izointens, T2AG'de ise hiperintens özelliktedir. *Şıvannomlar* büyüdüklerinde kistik alanlar içerebilir.

[Agresif fibromatozis]

İnfiltratif, hızla büyüyen, histolojik olarak benign, ancak lokal agresif fibröz bir tümördür. Genellikle 5 yaşından küçük çocuklarda, boyunda ve supraklaviküler alanda gözlenir. Kaslara, komşu sinir ve damarlara infiltre olur. BT'de komşu kaslardan ayırt edilemeyen, homojen yumuşak doku kitlesi olarak izlenir. MRG'de farklı sinyal özellikleri taşıyabilir. Kontrast madde sonrası bir miktar boyanma gösterebilir.

Malign Tümöral Lezyonlar

[Yassı hücreli karsinom]

Ağız boşluğu ve orofarinksin en sık görülen malign tümörüdür. Bu bölge tümörlerinin %90'dan fazlası yassı hücreli karsinomlardır. Genellikle erkeklerde ve 45 yaşın üzerinde izlenir. Sigara ve alkol tüketimi ile ilişkilidir. Etyolojideki diğer faktörler arasında güneş ışınlarına uzun süreli maruziyet, kötü ağız ve diş hijyeni, B2 vitamini ve demir eksikliği, tekrarlayan herpes tip 1 stomatiti ve mesleki nedenlerle maruz kalınan çeşitli kimyasal maddeler yer almaktadır.

Ağız boşluğu ve orofarinksin YHK'ları arasında farklılıklar bulunmaktadır. Orofarinks mukozası endodermden geliştiğinden bu bölgenin tümörleri daha az diferansiye, dolayısıyla daha agresif olmaya meyillidir. Diğer taraftan, ağız boşluğu mukozası ektoderm kaynaklı olup, bu bölgeden gelişen YHK'lar genelde daha az agresif olmaktadır. Ayrıca, iki bölgenin lenfatik drenajları farklılık göstermekte, orofarinks YHK'larında bölgesel lenf nodu ve uzak metastaz daha sık görülmektedir.

Tanıda ilk adım fizik muayenedir. Mukozal bir lezyon fizik muayene ile rahatlıkla saptanabilir. Ağız boşluğu ve orofarinks tümörlerinde görüntülemenin esas amacı lezyonun derin veya submukozal yayılımını değerlendirmektir. Bu amaçla dil, dil kökü, pterigomandibular rafe, mandibula, maksilla ve pterigopalatin fossa invazyonlarının olup olmadığının saptanması primer hastalığı değerlendirmede son derece önem taşır.

Oral kavite ve orofarinks kanserlerini görüntülemede BT tercih edilen inceleme yöntemidir. Daha kolay ulaşılabilir olmasının yanı sıra, özellikle çok kesitli cihazlarla yapılan incelemenin kısa sürmesi, incelemeyi takiben elde edilen koronal ve sagittal plan reformat görüntüler üzerinden değerlendirme yapabilme imkanı BT'nin avantajları arasındadır. Erken kortikal kemik invazyonunu ve lenf nodu metastazını saptamada BT daha üstün bulunmuştur. BT, normal boyuttaki lenf nodu içerisindeki fokal nodal metastaz/nekrozu ve ekstranodal yayılımı MRG'den daha erken göstermektedir. Ancak, hastanın diş protezleri bulunması durumunda oluşan ışın sertleşmesi artefaktları nedeniyle tetkikin etkinliği azalmaktadır.

MRG, kemik iliği ve perinöral yayılımı değerlendirmede BT'ye üstündür. Ayrıca diş protezleri MRG'de BT'ye kıyasla tanısal açıdan daha az sorun oluşturmaktadır. MRG'de tümör/kas arayüzü daha iyi gösterilebilmektedir. Ancak, tetkik süresi çok daha uzundur.

YHK'lar BT'de kas ile izodens görünümdedir. Kontrast madde sonrası tümörde orta derecede boyanma saptanır. BT'de görüntüler yumuşak doku ve kemik yapıları değerlendirebilmek için hem standart pencere hem de kemik penceresinde incelenmelidir. MRG'de tümör T1AG'de kasa benzer sinyalde, T2AG'de ise heterojen yüksek sinyalli olarak izlenir. Tümör farklı derecelerde gadolinyumla boyanma gösterir. Tümör sınırlarını belirlemede ve yayılımı değerlendirmede T1AG'ler en faydalı sekanstır. Eğer sınırlar T1AG'de net olarak seçilemiyorsa T2AG ve kontrastlı T1AG'lere bakılmalıdır.

Ağız boşluğu ve orofarinks YHK'ları Amerikan Kanser Evreleme Ortak Komitesi'nin önerdiği TNM sınıflamasına göre evrelendirilmektedir. Bu sınıflama YHK'nın yanı sıra epitelyal tümörler olan minör tükrük bezi tümörlerinde de kullanılmaktadır. T sınıflaması tümörün boyutu, lokal yayılımı ve derinliğine göre yapılmaktadır (Tablo 7-7). Tümör derinliği arttıkça nodal metastaz riski de artmaktadır.

Nodal tutulum tek ve en önemli prognostik faktördür. Nodal tutulumun bulunması hastanın 5 yıllık yaşam beklentisini %50 oranında azalttığından patolojik lenf nodlarının saptanması kritik önem taşımaktadır. Oral kavitenin zengin lenfatik drenajı sebebiyle hastaların 1/3'ünün başvuru sırasında lenfatik metastazları bulunmaktadır. Bilateral lenfadenopatiler sık görülmektedir. N (nodal) sınıflaması Tablo 7-8'de gösterilmiştir.

Oral kavite kanserleri genelde düzey I-III, orofarinks kanserleri ise düzey I-IV lenf nodlarına metastaz yapmaktadır. Lenf nodlarını değerlendirmede bazı kriterler bulunmaktadır. Lenf nodu boyutu bu kriterlerden biri olup düzey I ve II'deki ≥1,5 cm lenf nodu veya diğer düzeylerdeki ≥1 cm lenf nodları anormal kabul edilmektedir. Heterojen kontrast tutulumu diğer bir kriterdir. Lenf nodu çevresindeki yumuşak dokunun tutulumu veya yağ dokusundaki

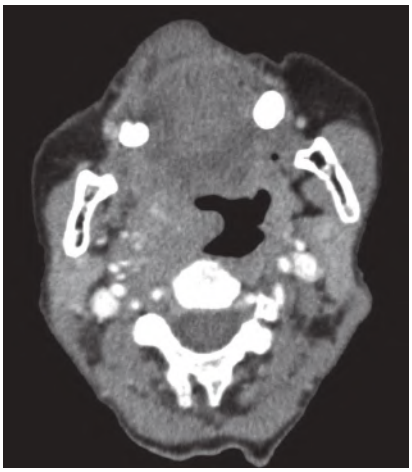

Resim 7-60 ◆ Tonsiller YHK. Aksiyal kontrastlı BT'de sağda tümörün tonsiller fossayı doldurduğu, orofarinkse doğru ekzofitik olarak büyüdüğü ve orofaringiyal hava sütununu daralttığı görülmektedir. Lezyonun anteromedialdeki dil kökünden ve posteriordaki longus kolli kasından sınırları net olarak ayırt edilememektedir. Posterolateralde kitlenin karotid aralığa doğru büyüdüğü, ancak karotid arterle arasında halen bir ara yüzün bulunduğu izlenmektedir.

den gelişen tümörler teşkil eder. Yanak, dudak, damak ve lingual bölgelerden gelişebilirler. Bu grupta adenoid kistik karsinom, mukoepidermoid karsinom, adenokarsinom, asinik hücreli karsinom, karsinoma ex pleomorfik adenom yer almaktadır. En sık görülen histolojik tip adenoid kistik karsinomdur (AKK). Lokal yayılım, tekrarlamaya eğilim, perinöral yayılıma ve uzak organ metastazına yatkınlık AKK'nın belli başlı özellikleridir. Mukoepidermoid karsinomlar kanal epitelinden gelişerek lokal olarak tekrarlar ve bölgesel lenf nodlarına metastaz yapar (Resim 7-62). Adenokarsinomlar en az görülen histolojik tip olmasına karşın prognozu en kötü olandır. Minör tükrük bezi tümörlerine özgü görüntüleme bulguları mevcut olmayıp YHK'lardan ayrılmaları mümkün değildir.

[Lenfoma]

Baş boyun bölgesinde gerek Hodgkin gerek Hodgkin dışı lenfoma sıkça izlenmesine karşın ağız boşluğu ve orofarinksin primer lenfoması nadir görülür. Genellikle Waldeyer halkası tutulurken, tümör en sık palatin tonsillerden gelişir. Bu bölgedeki lenfomaların %75'i Hodgkin dışı lenfoma, geri kalan %25 ise Hodgkin lenfomadır. BT ve MRG'deki dansite/sinyal özellikleri YHK'dan farklı değildir. Ancak, bu tümörler daha iyi sınırlı ve derin invazyon göstermeyen kitleler şeklinde görülür (Resim 7-63). Tutulan lenf nodları homojen olup, periferal boyanma gösterir. Santral nekroz Hodgkin lenfomada izlenmez. Bu bulgu metastatik nodal hastalığı lenfomadan ayırmada faydalıdır. Ancak, nekroz bulgusuna Hodgkin dışı lenfomalı ve tedavi almış Hodgkin lenfomalı hastalarda rastlanabilir.

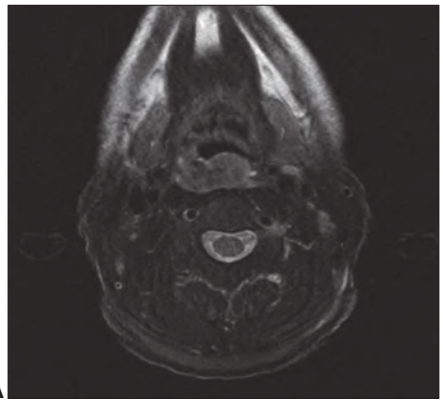

A

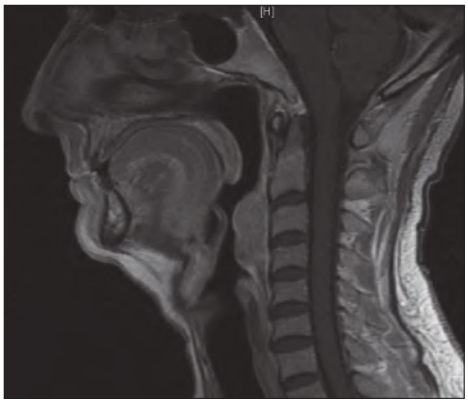

B

Resim 7-61 ◆ Orofarinks posterior duvarında YHK. Aksiyal T2AG'de **(A)** hiperintens, sagital kontrastlı T1AG'de kontrast madde ile homojen boyanan kitle seçilmektedir **(B)**. Kitle orofarinksten hipofarinkse doğru uzanmaktadır.

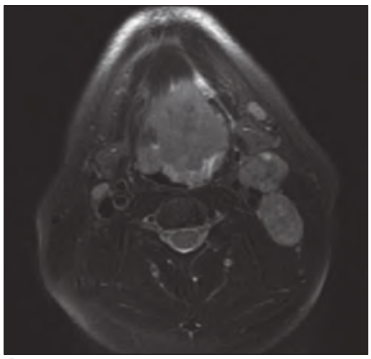

A

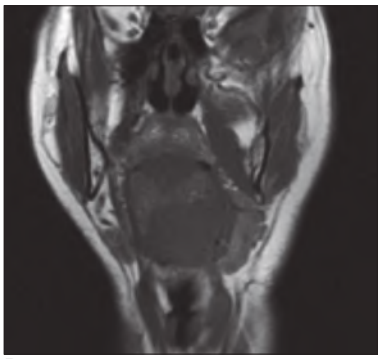

B

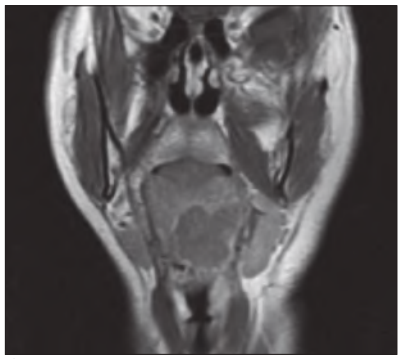

C

Resim 7-62 ◆ Ağız tabanı düzeyinde T2AG'de heterojen hiperintens özellikte kitlesel lezyon gözlenmektedir **(A)**. Koronal T1AG'de lezyonun dilin dış kaslarına invaze olduğu izlenmektedir **(B)**. Lezyon T1AG'de hipo-izointens sinyal özelliğine sahip olup, kontrast madde sonrası periferinde kontrast tutulumu görülmektedir **(C)**. (Histopatolojik tanı: Mukoepidermoid kanser)

Tablo 9-2 ◆ Parotid Aralıkta Görülebilen Tümöral Olmayan Hastalıklar

Siyalolitiyazis	
Doğumsal hastalıklar	
Brankiyal yarık kisti	
Agenezi	
Ektopi	
Yangısal hastalıklar	
Akut siyaladenit:	Viral (sıklıkla kabakulak)
	Bakteriyel (sıklıkla Staf. aureus)
	Juvenil tekrarlayan siyaladenit
	Radyasyon siyaladeniti
Kronik siyaldenit:	
Granülomatöz:	Tüberküloz, sarkoidoz
	Kimura hastalığı
	Wegener granülomatozu
Otoimmun: Sjögren	
Vasküler hastalıklar	
AV fistül	
Psödoanevrizma	

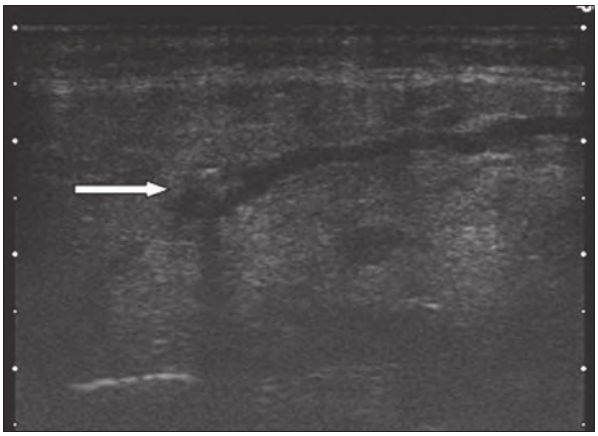

Resim 9-6 ◆ Parotis bezinin uzun eksen B-mod ultrasonografik görünümü. Genişlemiş ana parotis kanalında posteriorunda akustik gölgelenme de oluşturan taş izlenmektedir (ok).

taşlar çoğunlukla saptanır ve ileri görüntüleme yöntemlerine ihtiyaç duyulmaz. Taş tanısında yöntemin kesinliği yaklaşık %90'dır. B-mod US ile sonuç alınamayan olgularda bir sonraki görüntüleme yöntemi sıklıkla BT olmaktadır. BT'de taşın kesin yerini saptamada, kanal içi-dışı ayrımında güçlükler olabilmektedir. Bu gibi durumlarda dijital siyalografiye başvurulabilir.

Olguların yaklaşık %50'sinde siyalolitiyazis inflamasyonla birliktedir. Tekrarlayan inflamasyonla komplike olan kronik siyalolitiyazis olgularında bez fonksiyonunu kaybedip küçülebilir. Hastalığın bu evresinde ana kanal dilate olmayabilir. Bu nedenle kanal içindeki taşı görmek zorlaşır.

Doğumsal Hastalıklar

Parotid boşluğun konjenital lezyonları yaygın olmayarak görülür. Brankiyal yarık kisti, parotis bezi agenezisi ve ektopisi bu bölgede nadir görülen konjenital lezyonlardır

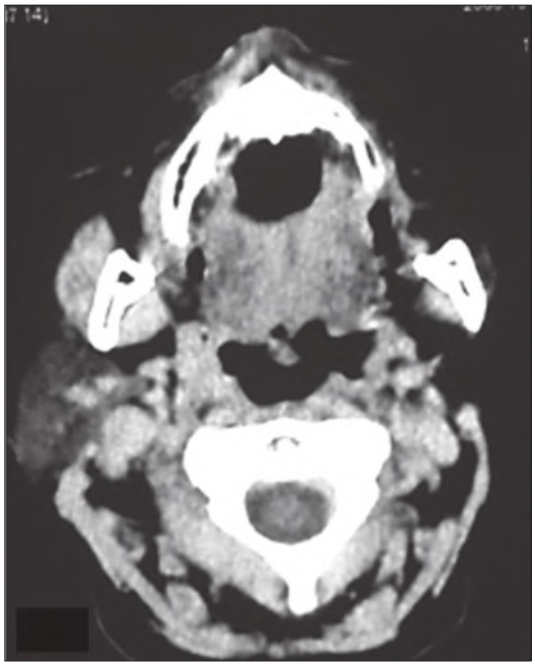

Resim 9-7 ◆ Parotis bezi agenezisi. Parotid aralık düzeyinden geçen kontrastlı aksiyal BT kesitinde solda parotis bezi izlenmemektedir (Dr. Nezahat Erdoğan'ın katkısıyla).

(Resim 9-7). Parotis bezi agenezisi, atrofiden ayırt edilmelidir.

Gestasyonun 5.haftasında dört çift brankiyal yarık faringiyal duvar boyunca mevcuttur. Bu yarıklardan belli anatomik oluşumlar gelişir ve bir süre sonra bu yarıklar kaybolurlar. Yarıkların kalıntılarından kistler, sinüsler ve fistüller gelişebilir. Birinci brankiyal yarıktan dış kulak yolu, orta kulak ve faringotimpanik tüp gelişir. Bu nedenle nadir görülen Tip 1 birinci brankiyal yarık kistleri parotis alanı ve preauriküler mesafede görülürler ve dış kulak yolu ile doğrudan bağlantıya sahip olabilirler. Daha yaygın olarak görülen Tip 2 brankiyal yarık kistleri çoğunlukla mandibular açı düzeyinde büyük damarlar komşuluğunda yerleşimlidirler. Tip 3 ve 4 brankiyal yarık kistleri çok daha nadir görülürler. Laringiyal ventrikül ve sternokleidomastoid kas arasında ana karotid arter ve juguler ven posterior komşuluğunda yerleşim gösterirler.

B-mod US, BT ve MRG'de tipik kist bulguları gözlenir (Resim 9-8). İnternal kanama ya da enfeksiyon varlığında ekojen odaklar içerebilirler ve solid bir lezyonu taklit edebilirler. Bu durumda renkli Doppler US ile damarlanma izlenmemesi lezyonun solid olmadığını destekler. BT ya da MRG incelemesinde özellikle enfekte kistlerde çeper kontrastlanması görülebillir. Tedavisi cerrahi eksizyondur.

Yangısal Hastalıklar

[Akut siyaladenit]

Parotis bezinin tutulduğu siyaladenit çocuklarda en yaygın görülen parotis bezi hastalığıdır. Çocuklarda etken çoğunlukla virüstür. Kabakulak virüsü ve sitomegalovirüs parotisi en sık tutan mikroorganizmalardır. Olguların büyük

Tablo 10-1 ◆ Karotid Aralıkta Bulunan Normal Anatomik Yapılar

Suprahiyoid Karotid Aralık	İnfrahiyoid Karotid Aralık
İnternal karotid arter (İKA)	Ana Karotid Arter (AKA)
İnternal juguler ven (İJV)	İKA
9-12. kraniyal sinirler	İJV
Düzey 2 lenf nodları	10. kraniyal sinir
Sempatik zincir	Sempatik zincir

Onuncu kraniyal sinir, karotid arter ve İJV'nin arkasında yer alır; sempatik zincir karotid kılıfın medial kesiminde yerleşir.
Düzey 3 ve 4 lenf nodları karotid kılıf içinde bulunmasa da infrahiyoid karotid aralık ile yakın komşuluk gösterir.

Karotid aralıkta ağırlıklı olarak damar, sinir ve lenf nodu hastalıkları izlenir (Tablo 10-2). Bu hastalıkların gösterilmesinde ultrasonografi (US), renkli Doppler ultrasonografi (RDUS), bilgisayarlı tomografi (BT), manyetik rezonans görüntüleme (MRG), anjiyografi gibi günlük uygulamalarda sık kullanılan görüntüleme yöntemlerinin tümünden yararlanılır.

Sık Görülen Karotid Aralık Lezyonları

[Retrofaringiyal karotid arter]

Karotid arterin/arterlerin mediale yönelerek retrofaringiyal alanda seyretmesidir. En sık proksimal İKA veya distal AKA'da görülür. Rastlantısal bulgu olarak izlenir veya pulsatil retrofaringiyal/retrotonsiller kitle ön tanısıyla yapılan incelemelerde saptanır. Kesin nedeni bilinmez; doğumsal bir anomali olduğunu savunanlar olsa da, hemen hep yaşlılarda izlendiğinden ateroskleroza bağlı geliştiği görüşü daha çok kabul görmektedir. BT ve MRG ile elde edilen aksiyal kesitler, retrofaringiyal alanda yerleşen İKA/AKA'yı göstermede yeterlidir (Resim 10-3); arada kalınan durumlarda BT anjiyografi (BTA)/ manyetik rezonans anjiyografi (MRA) yardımcıdır.

Tablo 10-2 ◆ Karotid Aralık Lezyonları

1. Yalancı Lezyonlar
AKA/İKA'da ektazi
Karotid bulbusta ektazi
Asimetrik İJV
2. Doğumsal Lezyonlar
2. brankiyal yarık kisti varyantı
3. Vasküler Lezyonlar
AKA/İKA anevrizması
AKA/İKA'da trombüs
İKA'da diseksiyon
İJV'de trombüs
4. Enfeksiyonlar
Selülit-abse
5. Benign Tümörler
Glomus tümörleri
Şıvannom
Nörofibrom
6. Malin Tümörler
Kanser invazyonu
Lenfatik metastatik hastalık
Lenfoma

[Ekstrakraniyal internal karotid arter (EİKA) anevrizması]

Nadir görülür; ancak doğru tanı almayan anevrizmaya yapılacak biyopsi ölümcül sonuçlar doğurabileceğinden, radyolojik görünümünün bilinmesi önemlidir.

Gerçek ya da yalancı anevrizma şeklinde izlenebilir. Gerçek anevrizmanın en sık nedeni aterosklerozdur; diseksiyon, enfeksiyon, travma, radyoterapi ile fibromüsküler displazi, Marfan sendromu, Ehlers Danlos sendromu, kistik medial nekroz, Behçet hastalığı, nörofibromatozis gibi arter duvarını tutan hastalıklar da anevrizma oluşumuna

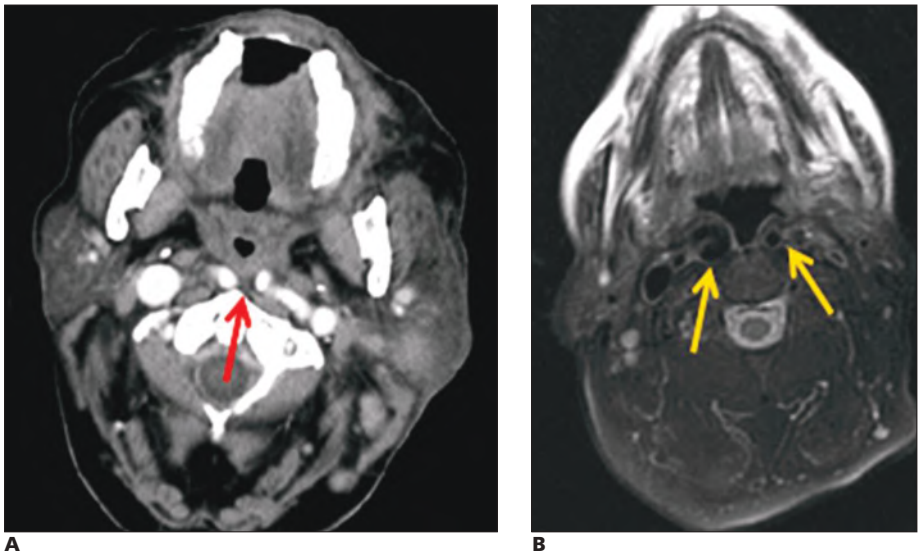

Resim 10-3 ◆ **A,** Lenfoma tanılı olgunun BT incelemesinde rastlantısal olarak saptanan bilateral retrofaringiyal karotid arter (kırmızı ok). **B,** Retrofaringiyal pulsatil kitle ön tanılı olgunun T2 ağırlıklı MRG tetkikinde sağdaki kıvrıntılı seyir gösteren bilateral retrofaringiyal karotid arter (sarı oklar) görülmektedir.

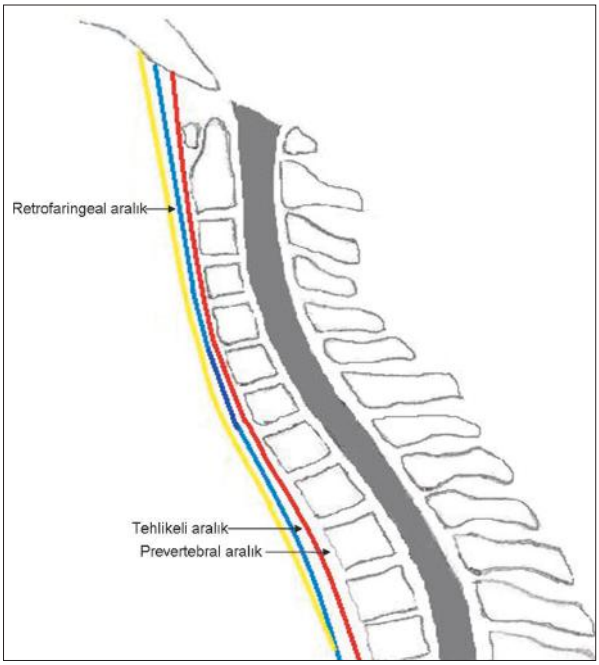

Resim 12-2 ◆ Sagittal şemada bukkofarengeal fasia (sarı çizgi), alar fasia (mavi çizgi) ve prevertebral fasia (kırmızı çizgi) izleniyor. Retrofarengeal aralık, tehlikeli aralık ve prevertebral aralık siyak oklar ile işaretli olarak şematik çizimde izlenmektedir.

Tablo 12-1 ◆ Sık İzlenen Perivertebral Aralık Lezyonları

1. Yalancı Kitleler
Osteofit
Disk hernisi
2. İnflamasyonlar
Osteomyelit
Miyozit
Diskit
Apse
Diğer alanlardan yayılan enfeksiyonlar
3. Travmatik ve Vasküler Patolojiler
Vertebral arter diseksiyonu
Anevrizma
Yalancı anevrizma
Kırık, hematom
4. Benign Tümörler
Şıvannom
Nörofibrom
Benign kemik tümörleri
5. Malign Tümörler
Metastaz
Miyelom
Lenfoma
Primer malign vertebra tümörleri
Direk invazyonlar

pusu yer alır. Transvers çıkıntıların arkasında kalan bölge ise, posterior paraspinal veya paravertebral aralıktır. Bu alan paraspinal kasları, vertebraların posterior elemanlarını ve yağ dokusunu içerir (Resim 12-1).

Prevertebral fasia 3-4. torakal vertebra düzeyinde anterior longitudinal ligament ile birleşir ve enfeksiyonların ilerlemesini zorlaştıran bir bariyer oluşturur. Prevertebral fasiya ile daha anteriorda izlenen alar fasiya arasında alan ise tehlikeli alandır. Bu alan diafragma düzeyine dek devam eder. Bu alanda ulaşan enfeksiyon diafragma da yayılabilir. Retrofaringeal enfeksiyon tehlikeli alan yolu ile mediastene ulaşıp fatal seyredebilen mediastinite yol açabilir (Resim 12-2).

Perivertebral aralıkta kemik, kas, nöral doku, damar veya lenfatik kaynaklı pek çok farklı lezyon izlenebilir (Tablo 12-1).

Osteofitler ve herniye diskler bu bölgede sık rastlanan patolojilerdir (Resim 12-3). Vertebra ve disk ile ilişkili enfeksiyonlar kitleyi taklit edebilir. Bu bölgenin enfeksiyonlarında BT'de doku planlarında düzensizlik ve kontrast tutulumu, MRG de kemik iliği ödemine eşlik eden yumuşak doku inflamasyonu ve abse formasyonu izlenebilir. Enfeksiyöz veya inflamatuar nedenlere bağlı gelişen paraspinal miyozitis olgularında kas dokularda yaygın ödem ve kontrast tutulumu saptanabilir (Resim 12-4).

Travmaya sekonder vertebral arter diseksiyonu veya kesisi izlenebilir. Bu olgularda tanıda Doppler US'ye ek olarak, BT anjiyografi ve manyetik rezonans anjiyografi kulla-

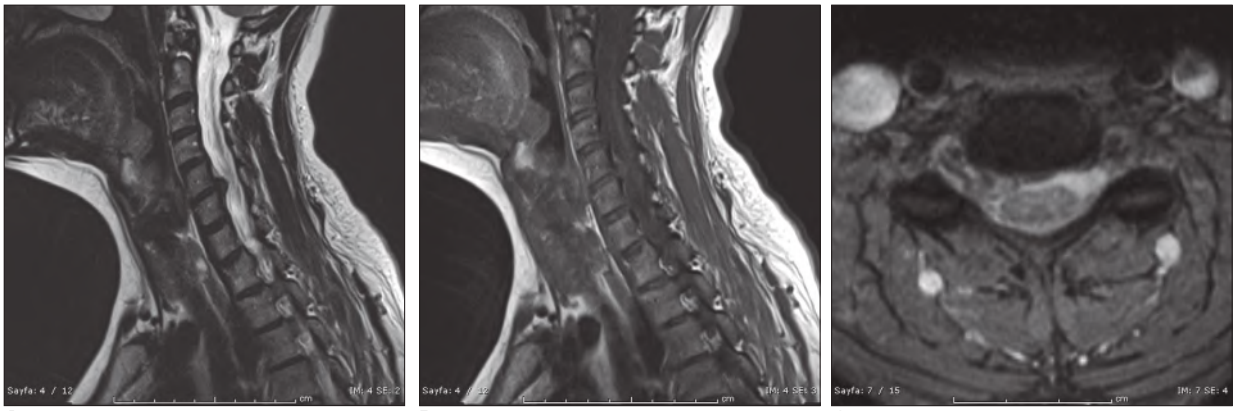

A B C

Resim 12-3 ◆ Sagittal planda T2AG (**A**) ve T1AG'lerde (**B**) C5-6 düzeyinde sağ parasantral yerleşimli ekstrüde disk herniasyonu izleniyor. Aksiyal planda gradient eko ağırlıklı görüntüde diskin sağ nöral foramene uzanımı izlenmektedir (**C**).

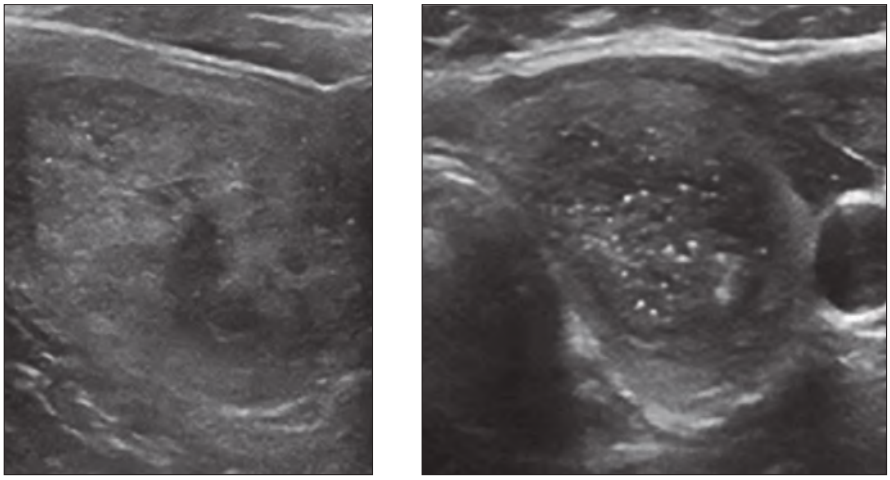

Resim 13-22 ◆ US kesitlerinde, mikrokalsifikasyon içeren solid nodüller. İkinci nodülün histopatolojik tanısı folliküler adenomdur.

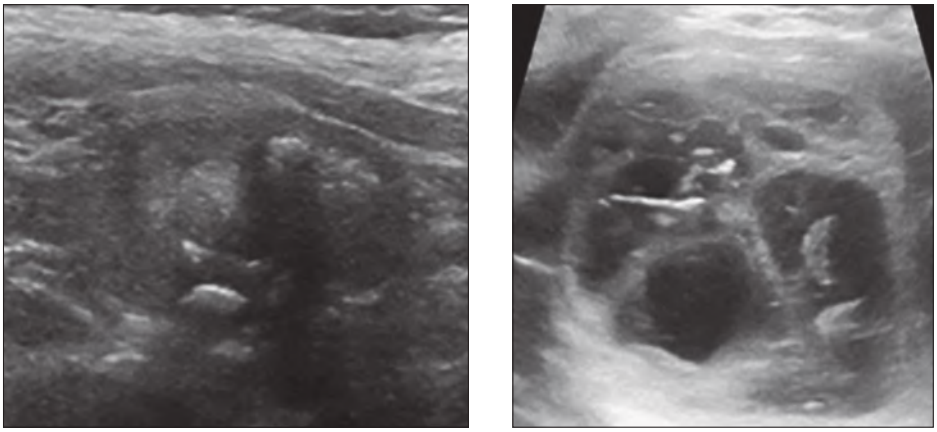

Resim 13-23 ◆ US kesitlerinde, makrokalsifikasyon içeren solid nodüller. Kistik alanlar da içeren ikinci nodülün histopatolojik tanısı minimal invaziv foliküler kanser.

çevresinde/periferinde akım varlığı ise benign lezyonu düşündürür (Resim 13-24); ancak periferik akım içeren malign nodüller olduğu gibi, santral vaskülarite içeren benign nodüller de olabilmektedir. Tamamen avasküler bir nodülün malign olma olasılığı ise çok düşüktür. Nodül vaskülaritesinin değerlendirilmesi, MNG'de İİAS yapılacak nodülü seçmede ve mikst nodüllerde solid komponent ile hemorajik/komplike kistik alanları ayırmada önemlidir.

[Büyüme hızı]

Hem benign hem malign nodüller büyüyebildiğinden, büyümeyi malignite kriteri olarak kabul etmek (ya da etme-

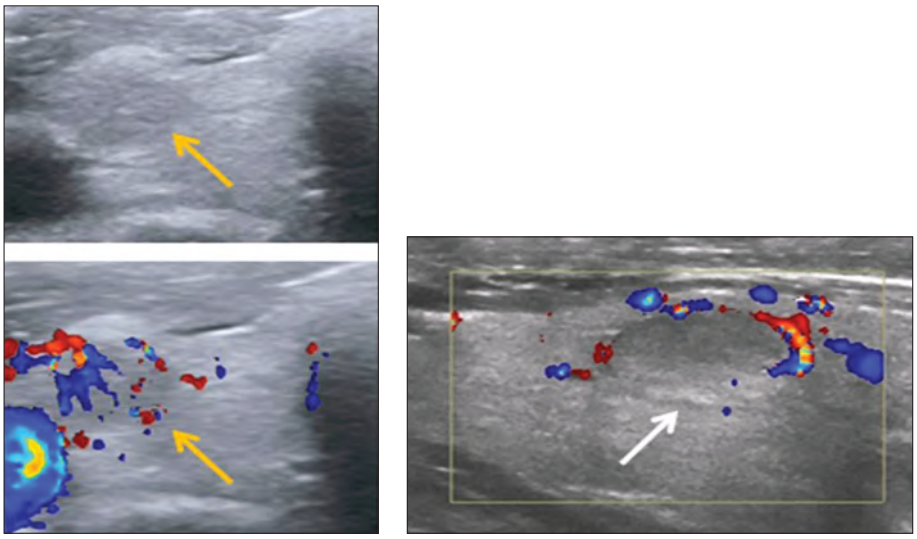

Resim 13-24 ◆ RDUS'de, ağırlıklı olarak santral (sarı oklar) ve ağırlıklı olarak periferik (beyaz ok) vaskülarite içeren nodüller.

15 LARİNKS VE HİPOFARİNKS

Dr. Can Zafer Karaman

LARİNKS

Solunumda açık, fonasyonda yarı açık ve açıklığı ayarlanabilen, yutma esnasında hava yolunu korumak amaçlı kapalı kapak özelliğiyle, larinksin toplam üç fonksiyonu vardır. Ancak larinks etkili bir şekilde kapanabildiğinde öksürük gerçekleşebilir.

Larinksin çatısını kıkırdaklar oluşturmaktadır; epiglottis, tiroid, krikoid ve aritenoid kıkırdaklar (Şekil 15-1 ve Şekil 15-2).

Larinks atnalı şeklindeki bir kemik olan hiyoid kemiğe tirohiyoid membran ve tirohiyoid kas ile asılmaktadır (Şekil 15-1). Hiyoid kemik ise mandibulaya ve dile hiyoglossus, milohiyoid, geniohiyoid ve digastrik kaslarla; stiloid çıkıntıya stlilohiyoid kas ve ligament; farinkse orta konstriktör kas ile tutunmuştur. Boyundaki 4 strep kasından üçü, omohiyoid, sternohiyoid ve tirohiyoid hiyoid kemiğe bağlanmaktadır.

Epiglottis dilin hemen arkasında yer alır ve esnek bir yapısı vardır. Serbest kısım ve sabit kısım olmak üzere iki kısımdan oluşur. Farklı davranışları sebebiyle, epiglottise ait kanserler ayrıca, hiyoid kemiğe göre suprahiyoid ya da infrahiyoid olarak sınıflanır. Epiglottisin serbest ucunun delikli yapısı posteriordan anteriora dil köküne doğru neoplazik ilerlemeye izin verir. Böyle bir durumda tümörün aşağı doğru büyümesini hiyoepiglottik ligament engeller.

Epiglottis hiyoid kemiğin gövdesine anteriordan hiyoepiglottik ligament; biraz aşağıda vokal kordların hemen üzerinde, tiroid kıkırdağın gövdesine tiroepiglottik ligament ile bağlanır. Hiyoepiglottik ligament, suprahiyoid patolojik süreçlerde doğal bir engel oluşturabilir; örneğin suprahiyoid malignitelerin inferiora ilerlemesini engeller. Kenarları ise posteriora doğru uzanan ariepiglottik katlantılarla aritenoid kıkırdaklara tutunur. Ariepiglottik katlantılar larinksin girişini, aditusu oluşturur.

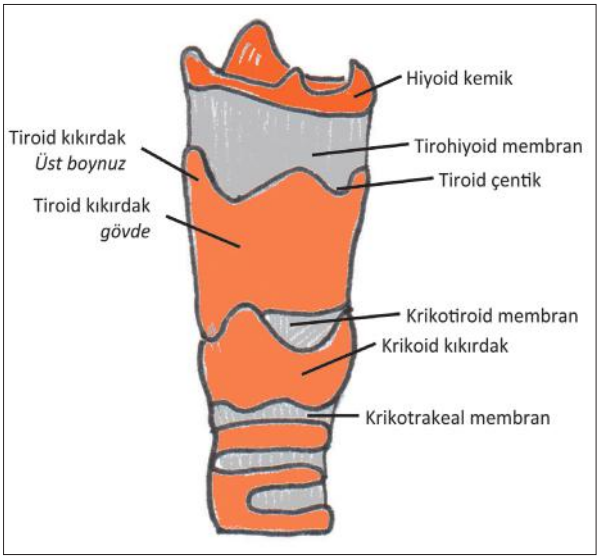

Şekil 15-1 ◆ Larinks anatomisi; yarı oblik, önden görünüş.

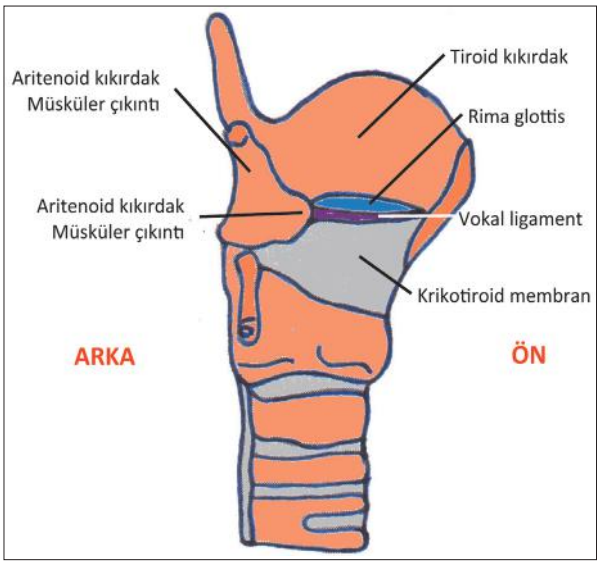

Şekil 15-2 ◆ Midsagital hattan kesilmiş larinks, içten görünüş.

Epiglottisin anterior superior kısmı hiyoid kemiğin üstüne uzanır. Epiglottisi kaplayan mukoza anteriora, dil köküne glossoepiglottik katlantı, her iki yan tarafta farinkse faringoepiglottik katlantıyı kaplayarak uzanır. Bu durumda epiglottisin anteriorunda kalan çöküntü, glossoepiglottik katlantıyla iki ayrı çukurcuğa, valleküla'ya, ayrılır. Faringoepiglottik katlantılar ise hipofarinksi orofarinksten ayıran üst ön sınırını oluşturur.

Tiroid kıkırdak larinksi bir kalkan şeklinde sarar (Şekil 15-1). İki lateral plakası, orta hatta birleşerek laringeal çıkıntıyı, adem elmasını oluşturur.

Krikoid kıkırdak yüzük şeklinde yapısıyla, hava yolunun bütünüyle kıkırdak tek kıkırdağıdır. İnferiorda trakeaya krikotrakeal membranla tutunur.

Aritenoid kıkırdaklar krikoidin arka kısmına oturan ve sağlı-sollu bir çift olan kıkırdaklardır. Vokal ve müsküler olmak üzere iki çıkıntısıyla kolaylıkla tanınabilir (Şekil 15-2).

Ayrıca larinksin işlevsiz, iki kıkırdak çifti daha mevcuttur; kornikülat ve küneiform. Kornikülat aritenoidin tepesinde, küneiform ise ariepiglottik katlantının içerisinde yer alır (Şekil 15-3, 15-4).

Krikoid tiroid ve aritenoid kıkırdakları birleştiren yapı krikotiroid membrandır. Anterior kısmı tiroid kıkırdağa, posterior kısmı ise aritenoid kıkırdağın vokal prosesin hemen arkasına yapışır. Bu iki yapı arasında kalınlaşarak vokal ligamenti oluşturur (Şekil 15-3).

Aritenoidlerden öne, tiroid kıkırdağa doğru uzanan iki mukoza katlantısı bulunmaktadır. Üstteki vestibüler katlantıdır, az miktarda fibröz doku içerir ve yalancı vokal kordları oluşturur. Altta yer alan katlantı ise vokal ligamentleri içerir ve gerçek vokal kord adını alır (Şekil 15-3).

Gerçek vokal kordlarda mukoza doğrudan vokal ligamentlere yapışır ve mukoza altı dokusu yoktur. Bu neden-

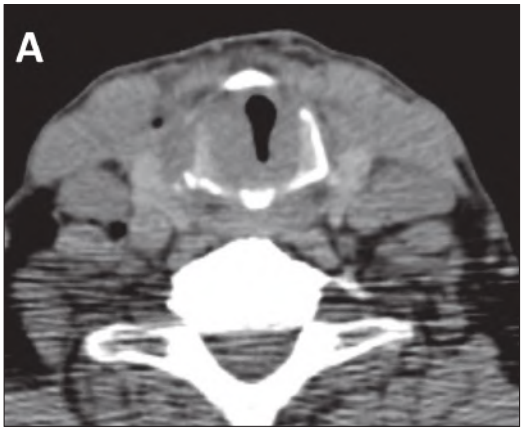

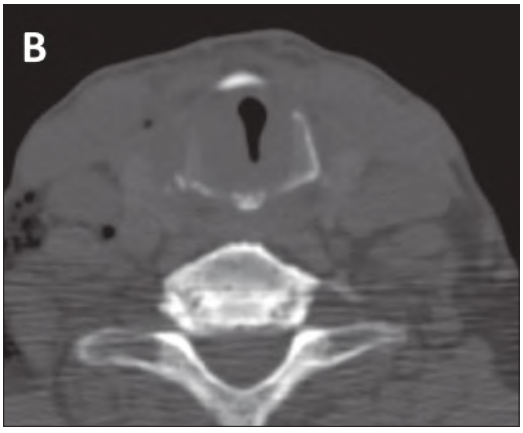

Resim 15-8 ◆ Subglottik yerleşimli tümör sağda daha belirgin, krikoid kıkırdağı yıkıma uğratmış görünümdedir. **A.** Yumuşak doku penceresi, **B.** Kemik penceresi.

yoktur; mukoza yüzeyinin bozulmamış olduğunun bilinmesi bu tip tümörlere yönlendirebilir. Tümör içerisinde kalsifikasyon, sıklıkla halkasal ve mısır patlağı kalsifikasyon, kondrosarkom olasılığına yönlendirir. BT'de rahatlıkla görülen bu tümör özelliğinden MRG'de kuşkulanılabilir. Yassı hücreli kanserin yıkıcı özelliğindense bu tür kanserler için tanımlayıcı özellik yerleşimdir; kıkırdakta genişleme izlenir.

Kondrosarkomlar en sık krikoid sonra da tiroid kıkırdaktan gelişir; daha çok 6-7. dekattaki erkeklerde görülür. T2AG'de hiperintens görünümleri, yüksek sıvı içerikli matrikse bağlıdır. Kontrast sonrası kesitlerde santral ve periferik diffüz boyanma görülebilir.

Görüntüleme bulgularına dayanarak benign ile malign kıkırdak tümörlerini ayırmak çoğu zaman olanaksızdır. Malign olsalar da bu tümörler yavaş büyürler. Bu nedenle cerrahileri tümörde küçültme olabilir; sonrasında izlemde tutulabilirler. İzlemde bu tümörlerde ikinci bir sarkom bileşeni gelişebilir.

Doğrudan uzanım dışında larinksin ikincil tümörleri oldukça nadirdir. Malign melanom, böbrek, meme ve akciğer kanserlerinden nadiren metastaz gelişebilir; lösemi ve lenfoma, özellikle Waldeyer halkası tutulumu olabilir.

Benign Tümörler

Benign tümörler arasında vokal kord nodülleri jüvenil papillomatozis ve epitelyal olmayan diğer neoplaziler oluşturur. Vokal kord nodülleri, sesin istismarı sonucu gelişen stroma yanıtı olarak gelişmektedir. Tanıda görüntülemeye gereksinim olmadığı için görüntülemede çoğu zaman rastlantısal olarak bulunurlar; basit polipler şeklinde görülürler.

Papillomlar aerodijestif yolun herhangi bir yerinde olabilen verrü benzeri virüs kökenli lezyonlardır. Benign olmalarına rağmen tekrarlama riskleri vardır. Alt trakeobronşial sistemi inceleme dışında görüntülemeye pek gereksinim yoktur. BT ve MRG'de hava yoluna uzanan polipoid kitleler şeklinde görülür. Akciğerde nodül ya da kavite şeklinde görülebilirler.

Benign mezenşimal tümörler arasında hemanjiyomlar, sinir kökenli tümörler, paragangliomalar, lipom, leyomiyom/rabdomiyom, kondromlar ve birkaç nadir çeşit bulunur. Lipomlar alışılageldik iç yapıları, kondromlar matriksleri ve yerleşimleri ile tanınabilir; ancak karakteristik özelliklerine rağmen benign-malign ayırımları kolaylıkla yapılamaz.

Hemanjiomlar, venöz vasküler malformasyonlar ve lenfanjiomların görüntüleme özellikleri boyundaki eşdeğerlerine benzerdir. Venöz malformasyonlar BT ve MRG'de kontrastlanırlar ve flebolit içerebilirler. Lenfanjiomlar ise kistik opaklaşmayan kitleler şeklinde görülebilirler; opaklaşan odaklar içerebilirler.

İnfantil hemanjiomlar için en sık yerleşim subglottik bölgedir. Bu tümörler 1 yıl kadar büyüyebilir ve solunum yolunda ciddi darlıklara yol açabilirler; sonrasında regrese olup küçülürler. Bu kitleler subglottik alanda hava sütununu daraltan opaklaşan kitleler şeklinde görülürler; T2AG'de hiperintens görünümleri dikkat çekicidir.

Hemanjiomlar için yerleşim erişkin yaş grubunda glottik ve supraglottik bölgedir. Özellikle T2AG'ler ile dağılımları kolaylıkla gösterilebilir.

Enfeksiyonlar ve Benzeri Yangısal Hastalıklar

Radyolojik yönden larinksin enfeksiyonları daha çok çocukluk yaş grubunu ilgilendirirler. Epiglottit ve krup dışında, tüberküloz ve diğer granülomatöz enfeksiyonlar nadiren görülür. Tüm vücudu ilgilendiren artrit veya kollajen vasküler hastalıklarda larinks etkilenimi olabilir.

Süt çocuklarında ve yaklaşık 3 yaşa kadar görülen krup subglottik bölgenin virüsler ile gelişen enfeksiyonudur. Genellikle tanı klinik bulgulara dayanır. Ancak benzer klinik tablolar oluşturabilen yabancı cisim aspirasyonu gibi diğer olası tanıların dışlanması için görüntülemeye gereksinim olabilir. Boyun bölgesinin ön-arka radyografilerinde, subglottik bölgede, hava sütununda, düzgün daralma şarap şişesine benzetilmiştir. Hipofarenkste göreceli genişleme görülebilir.

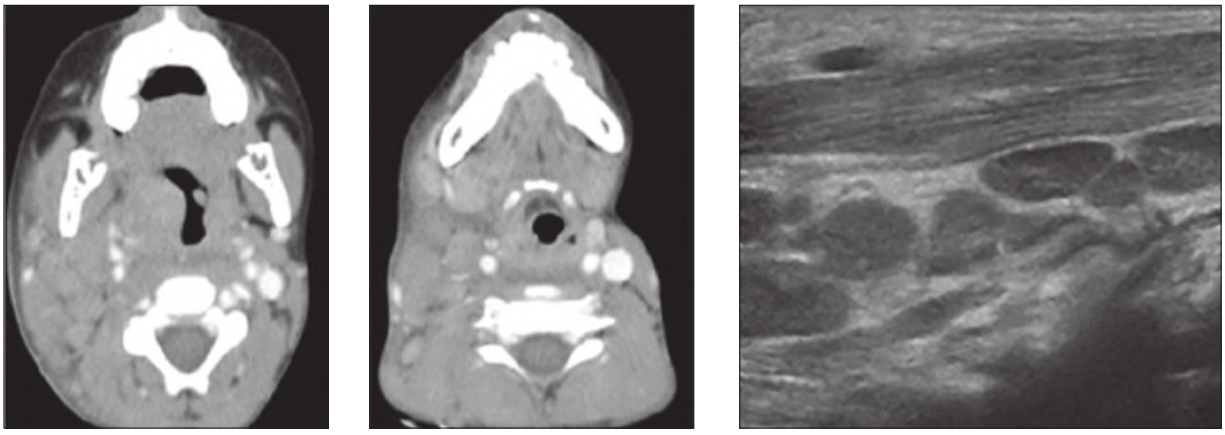

Resim 16-13 ◆ Derin boyun enfeksiyonu olan çocuk olguda aksiyal kontrastlı BT kesitlerinde homojen opaklaşan ve US kesitinde, bazıları oval, bazıları yuvarlak, yağlı hilusları seçilemeyen multipl lenf nodları izlenmektedir. Klinik ve radyolojik tanı bakteriyel lenfadenittir.

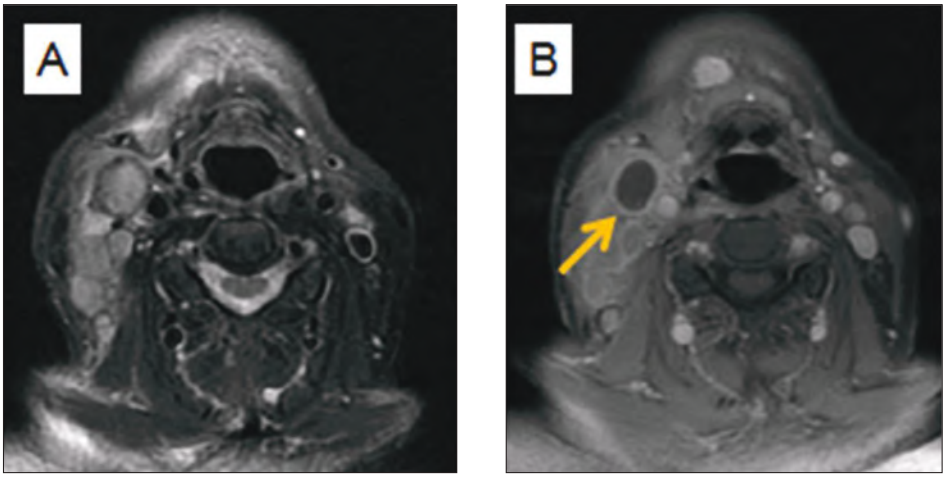

Resim 16-14 ◆ Boyunda şişlik nedeniyle incelenen 70 yaşında olgunun T2AG (**A**) ve kontrastlı T1AG'de (**B**), nekroz da içeren (sarı ok) konglomere lenf nodları: ilk biyopsi sonrası histopatolojik tanı kronik aktif inflamasyon, tekrarlanan biyopsi sonrası histopatolojik tanı Hodgkin dışı lenfoma'dır.

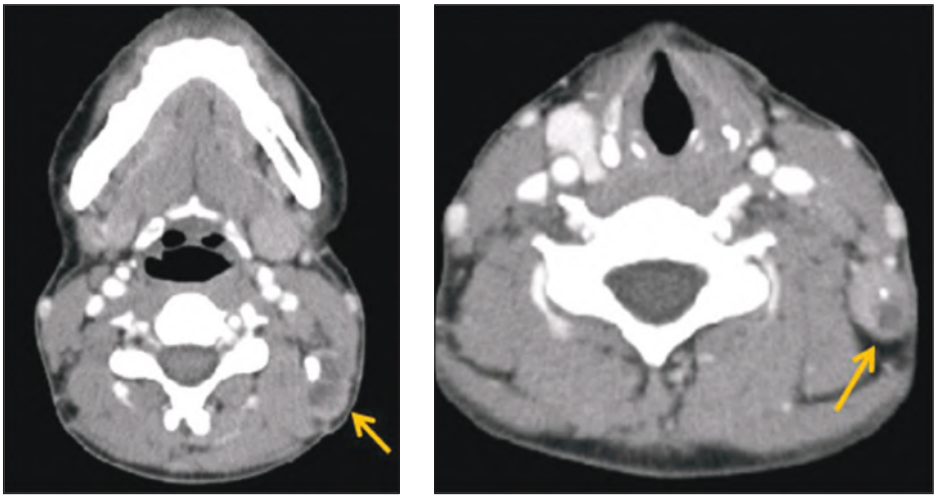

Resim 16-15 ◆ Kontrastlı aksiyal BT kesitlerinde sol tarafta, kalsifikasyon ve nekroz içeren, düzey 5 büyümüş lenf nodları (sarı oklar); Histopatolojik tanı: Kronik nekrotizan granülomatöz enfeksiyon.

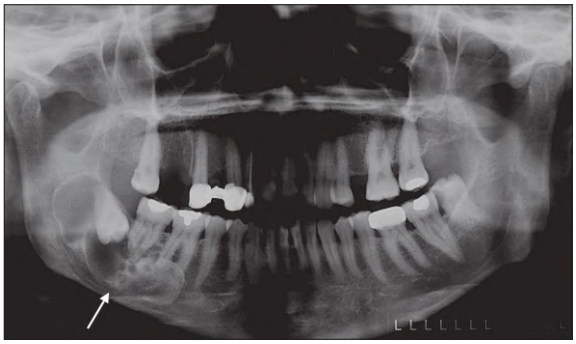

A

B

Resim 17-25 ◆ Panoramik mandibula grafisinde sağ mandibüler angulus düzeyinde litik, ekspansil multiloküler lezyon ve anterior kesiminde sabun köpüğü (ok) bulgusu izlenmektedir (**A**). Ayrı hastanın BT incelemesinde direkt grafide izlenen sabun köpüğü görünümünü oluşturan milimetrik litik lezyonlar ve posteriordaki daha yeni litik bileşen görüntülenmiştir.

Ameloblastom

Ameloblastom enamel oluşturan ameloblast hücrelerinden köken alan bir benign epitaliyal tümördür. Genellikle 30-40 yaşlarındaki hastalarda görülür. Lezyonların %80'i mandibulada izlenir ve bunların da çoğu molar bölgede yerleşim gösterir. Radyolojik olarak bu lezyon radyolüsen bir lezyon olup maksillada daha çok üniloküler, mandibulada ise daha çok bal peteği- sabun köpüğü görünümünde multiloküler yapıdadır (Resim 17-25). Ekspansil bu kitle sıklıkla kortekste incelme yapar ve kemik korteksi aşarak yumuşak dokular içerisine uzanım gösterir. Periost reaksiyonu saptanmaz. Lamina dura rezorpsiyonu, diş apeksi erozyonu ve dişlerde deplasman sıktır. MRG'de lezyon içerisinde solid ve kistik bileşenlerin izlendiği mikst patern, düzensiz, kontrastlanan kalın duvarlar ve septalar izlenir. Özellikle duvardan kaynaklanan papiller projeksiyonlar bu lezyon için oldukça tipik olup diğer lezyonlardan ayırt edilmesini sağlar.

Odontojenik Miksoma

Bu mezodermal kökenli lezyon çene dışındaki kemiklerde bulunmaz ve genellike 20-30'lı yaşlarda görülür. Benign olmakla birlikte çok agresif, hızlı büyüyen bir tümördür ve tedavi edilmez ise kemikte ileri derecede destrüksiyon ve belirin kortikal ekspansiyona neden olabilir. En sok mandibülada, gövde ve ramus düzeyinde yerleşim gösterir. Radyolojik olarak içerisinde düz veya eğik kemik septalarla ayrılmış farklı boyutlarda ve şekillerde radyolüsen alanlar içerir. Bu küçük litik alanlar üçgen, kare ve dikdörtgen şekilli kompartmanlar oluşturur ve "tenis raketi" benzeri görünüm verir (Resim 17-26). Komşu dişlerde deplasman ve kök rezorpsiyonu görülebilir

Kalsifiye Epiteliyal Odontojenik Tümör (Pindborg tümörü)

Nadir bir benign tümör olan bu lezyonun tam kökeni bilinmemektedir ve en sık 30-40'lı yaşlarda görülür. Lezyonların çoğu mandibulada ve premolar-molar bölgede yerleşim gösterir. Olguların yaklaşık yarısında eşlik eden gömülü diş kökü kronu bulunur. Lezyon genellikle mikst radyolüsen ve radyoopak yapıda olup çoğunlukla mültiloküler - bal peteği görünümündedir. Sınırları düzensizdir ve zorlukla

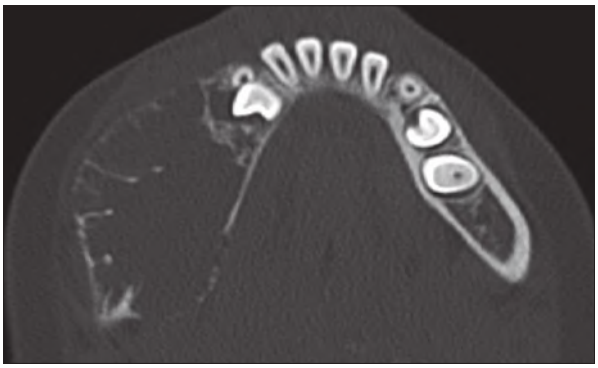

Resim 17-26 ◆ BT kesitinde mandibula sağ gövde kesiminde "tenis raketi" görünümü oluşturan multiseptalı, litik ve ekspansil odontojenik miksoma izlenmektedir.

seçilir. İçerisinde veya etrafında "kar yağdı" görünüm oluşturan ince milimetrik dansite artışları izlenebilir.

Semental Lezyonlar

Periapikal Semental Displazi/Sementoosseöz Displazi

Kadınlarda 40'lı yaşlarda daha çok görülen bu lezyon, diş kökü düzeyinde ve mandibulada görülür, genellike 1 cm'den küçüktür ve çok sayıda olabilir. Periodontal ligamandaki yumuşak dokuların proliferasyonu ardından da kalsifikasyonu izlenir. Lezyonun radyolojik görünümü de oluşma evresine göre farklılık gösterir. İlk dönemde (osteolitik evre) diş apeksinde iyi sınırlı litik lezyon izlenirken ardından litik ve dens bileşenleri olan mikst görünüm saptanır. Son matür evrede ise ince lüsen alan ile çevrili mineralize radyoopak lezyon izlenir (Resim 17-27). Florid semental displazi (veya diğer ismiyle florid sementoosseöz lezyon periapikal semental displazinin diffüz formudur ve multipl lezyonlar arasında normal kemik izlenmez.

Sementoblastom

30 yaşın altındaki hastalarda periodontal ligamandan köken alan ve periapikal yerleşimli bir lezyondur. Mandibuler 1.molar veya premolar dişeri ilgilendirir ve diş kökü ile devamlılık gösteren sement (veya sement benzeri doku) şeklinde görüntü verir. Etrafında sabit kalınlıkta radyolüsen halka bulunur.

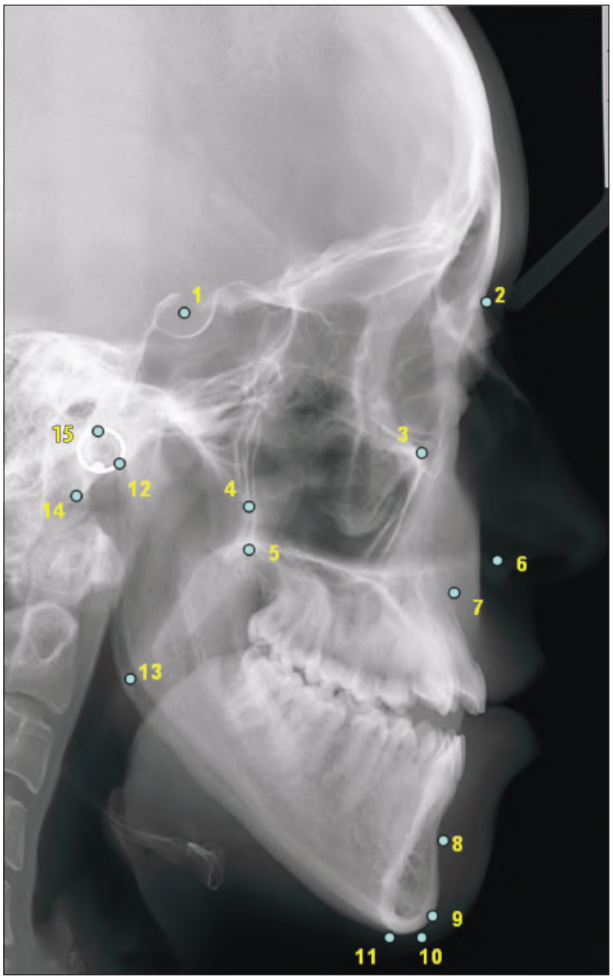

Resim 18-1 ◆ Sefalometrik noktalar.

1. S = Sella : Sella tursikanın geometrik orta noktasıdır.
2. N = Nasion : Nazofrontal suturanın sagittal düzlemle kesiştiği en ileri noktadır.
3. Or = Orbita: Orbita boşluğunun en alt noktası
4. PTM = Pterygomaksiller: Fissura pterygomaksillarisin en alt noktası
5. PNS = Posterior Nasal Spina: Burun tabanı kemiğinin en arka noktasıdır
6. ANS = Anterior Nazal Spina : Maksillanın burnu destekleyen kısmının sefalometrik filmdeki görüntüsünün en ileri noktasıdır.
7. A = A- noktası (Supspinal = Ss). Üst çene alveolar kemik ön konturunun en derin noktasıdır.
8. B = B- noktası: (Supramental = Sm). Pogonion noktasının üzerindeki alt çene ön alveolar kemik girintisinin en derin noktasıdır.
9. Pg = Pogonion: Mandibula simfizinin sagittal düzlemdeki en ileri noktasıdır.
10. Gn = Gnathion noktası: Kemik çene ucunun ön ve alt kenar görüntü çizgisinin Pogonion ve Menton noktaları arasında kalan parçasının ortasıdır.
11. Me = Menton noktası: Alt kesici dişlerin köklerinin lingual tarafını örten alveol kemiği görüntüsünün en arka çizgisini(kemiğin kompakt kısmı) aşağıya doğru takip ettiğimizde, bu çizginin mandibula alt kenarıyla birleştiği nokta, Menton noktasıdır. Menton noktası ön yüz yüksekliğini ölçmek için çok kullanılır.
12. Ar = Articulare noktası: Mandibulanın artikuler çıkıntısının (processus articularis ossis mandibularis) arka kenarı ile, kafa kaidesi alt sınırının kesişme noktasıdır.
13. Go = Gonion noktası: Korpus mandibularis alt kenarı ile, ramus mandibularis arka kenarının birleştiği gonion bölgesindeki yuvarlaklığın en derin noktasıdır yada Mandibuler ve ramal düzlemlerden oluşan açının açıortayının mandibuler kemiği kestiği noktadır.
14. Ba = Basion noktası: Foramen occipitale magnum'un ön kenarının en ön noktasıdır.
15. Po = Sefalometrik röntgen çekerken kulak deliklerine sokulan kulak çubuğunun, sefalogram üzerinde daire şeklindeki görüntüsünün üst noktası Porion noktası olarak kullanılır.

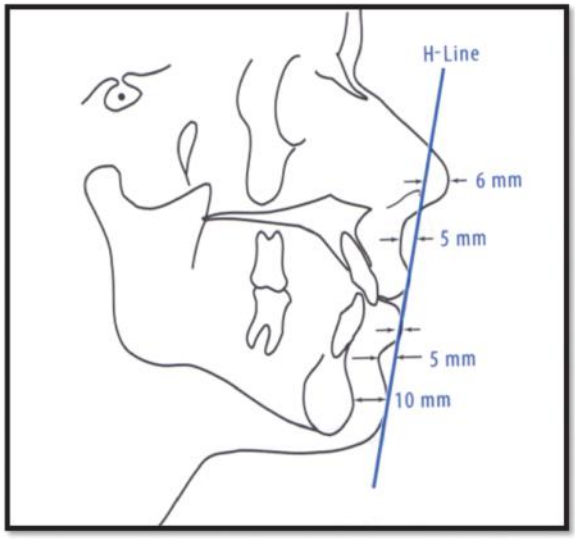

Şekil 18-7 ◆ H Doğrusu: Ls ve Pog' noktalarından geçen doğrudur. Pn H boyutu, üst sulkus derinliği, alt sulkus derinliği; yumuşak doku çene kalınlığı ortalama değerleri.

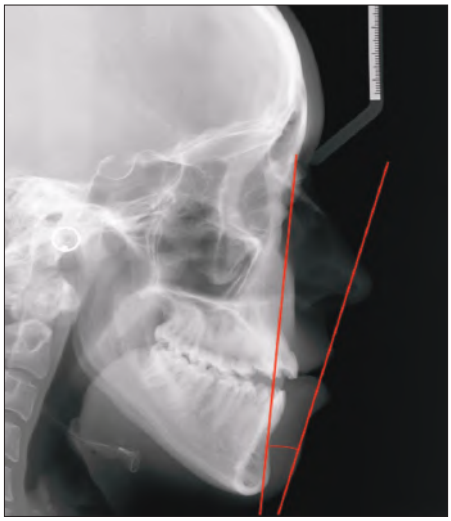

Resim 18-10 ◆ Holdaway Açısı. H-Açısı (Holdaway Açısı): NB doğrusu ile üst dudak ve yumuşak doku çene ucuna çizilen teğet arasında kalan açıdır. İdeal durumda ANB açısı 1-3 derece arasında iken, H açısıda 7-9 derece arasındadır.

[Yumuşak Doku Profil Analizleri]

- **Holdaway Analizi**

Holdaway yumuşak doku profil ile sert doku (kemik) profili ilişkilendirmeye çalışmış Resim 18-10'da görülen H açısını (Holdaway açısı) tanımlamıştır (Resim 18-10).

ANB açısı ile H açısı ilişkisi Tablo 18-3'de gösterilmiştir.

Tablo 18-3 ◆ ANB Açısı ve Holdaway Açısı İlişkileri

ANB Açısı	H Açısı
1 derece	7 derece
2 derece	8 derece
3 derece	9 derece
4 derece	10 derece
5 derece	11 derece

- **Subtelny Yumuşak Doku Profil Analizi**

Resim 18-11'de Subtelny yumuşak doku profil analizinden bazı ölçümler verilmiştir.

1: Kemik konveksite açısı (NAPg).
2: Yumuşak doku konveksite açısı (NS-SN-PgS).
3: Burunun dahil olduğu total konveksite açısı (NS-NO-PgS).

NS (Nasion Soft) noktası: Yumuşak doku noktası olup, kemik Nasion (N) noktasından Frankfort doğrusuna çizilen paralelin yumuşak doku profil çizgisini kestiği noktadır. SN (Sub Nasal) nokta: Yumuşak doku noktası olup, burunun altındaki (subnasal) girintinin en derin noktasıdır. Üst dudak ile burunun birleştiği noktadır. NO noktası: Yu-

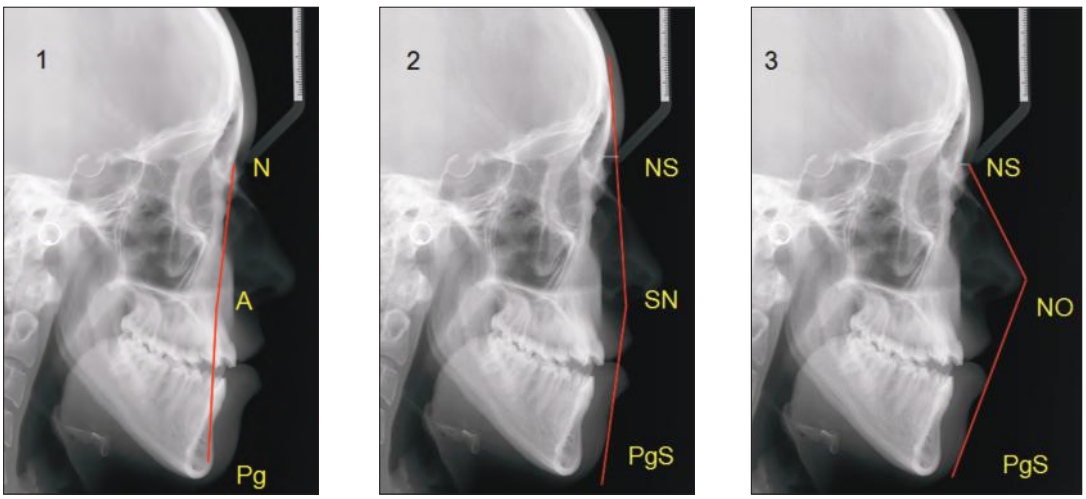

Resim 18-11 ◆ Subtelny Yumuşak Doku Profil Analizi.

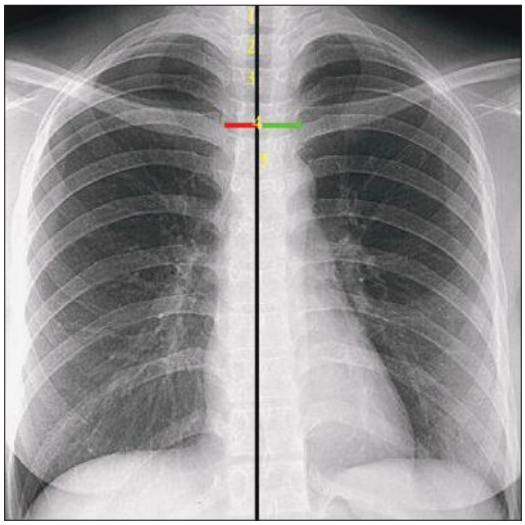

Resim 1-2 ◆ Tekniğine uygun çekilmiş akciğer grafisinde simetrik görünüm ve torakal vertebralar.

Lateral Röntgenogram

PA grafide izlenen lezyonun mediastene göre yerleşimini, retrokardiak ve retrodiafragmatik lezyonları tanımlamada faydalıdır. Lezyonun düşünüldüğü taraf kasete yakın olarak çekilir ve o tarafa göre isimlendirilir (sol yan, sağ yan). PA grafi ile birlikte değerlendirilir (Resim 1-3).

Anteroposterior Röntgenogram (AP)

Genelde portabl incelemelerde, yoğun bakım hastalarında, postoperatif dönemde veya bebeklerde yatar pozisyonda iken ve grid kullanılarak yapılan bir tetkiktir. Film-foküs mesafesindeki kısalmaya bağlı magnifikasyon ayakta alınan grafilere göre daha fazladır. Yatar pozisyonda diafragmanın yüksek pozisyon alması ve pulmoner kan akımının artmasına bağlı hilusların dolgun görünmesi doğaldır. Kalp boyutu yaklaşık %20 magnifiye olur. Mediasten, iskelet lezyonlarının ve serbest-loküle plevral effüzyonların ayırıcı tanısında değerlidir. Bunula beraber, az miktardaki sıvı ve hava yatar pozisyonda dağılacağı için fark edilmeyebilir.

Oblik Röntgenogram

Hangi tarafın oblik incelemesi istenirse o taraf statif yüzeyine yaklaştırılarak 25° kadar açılandırılır. Yan grafide superpoze olan lezyonların ayırımında kullanılır.

Apikolordotik Röngenogram

Hastanın sırtı statif ile temas halinde iken ön taraftaki tüp yukarıya doğru 30° açılandırılır. Klavikulalar ve 1. Kot yapıları superiora projekte olduğundan apeksler üzerindeki konumları kalkar. Orta lob ve lingular segment lezyonları da daha iyi değerlendirilir (Resim 1-4).

Lateral Dekubitus Röntgenogram

Masa üzerinde istenilen tarafa yatırılarak ışının karşıdan geldiği minimal plevral effüzyon, subpulmoner sıvı, şüpheli hava-sıvı seviyesi veren lezyonlar ve küçük pnömotoraksların saptanmasına yönelik bir inceleme yöntemidir. Bu yöntemle 100 ml altındaki effüzyonlar bile tesbit edilebilir (Resim 1-5). Ayrıca yabancı cisim aspirasyonu tanısında da faydalı olup, aspirasyon olan tarafa yatırıldığında beklenen hacim kaybı yerine hava hapsi gözlenir.

İnspiryum-ekspiryum Röntgenogramları

Hastanın mevcut grafisi inspiryum grafisi kabul edilerek, zorlu ekspiryumda bir grafi daha alınarak karşılaştırıl-

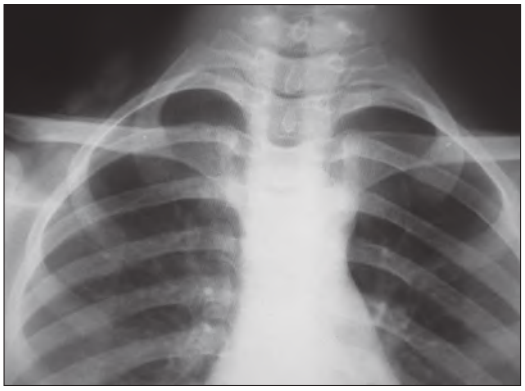

Resim 1-4 ◆ Apikolordotik grafide akciğer apekslerinin görünümü.

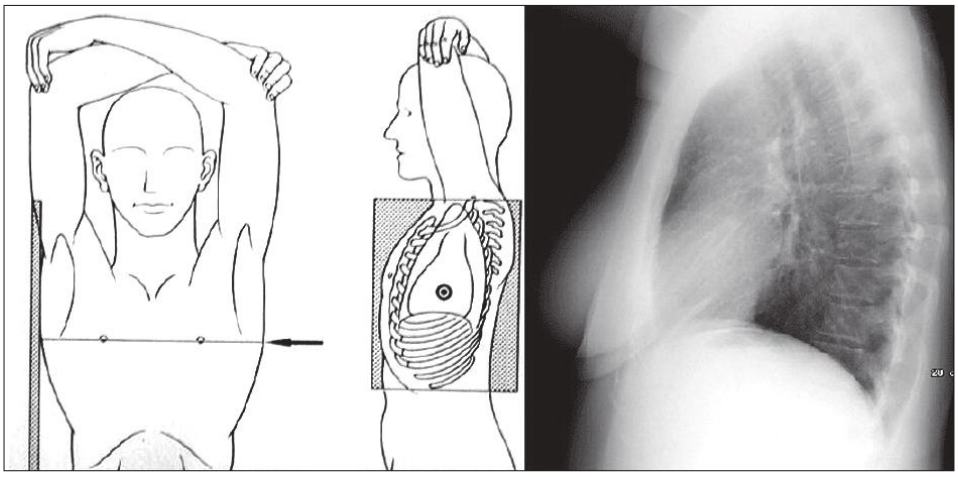

Resim 1-3 ◆ Lateral akciğer grafisi çekim tekniği ve normal grafi.

Resim 1-14 ◆ Aortik arkus dalları düzeyi BT kesiti..

(örn:travma) röntgenogramların daha sert teknikle kemik dozunda çekilmesi gerekir. BT incelemelerinde ise görüntülerin kemik yapıya uygun pencere ayarlarında değerlendirilmesi gerekir.

Toraks incelemelerinde kesitsel anatomi temel olarak BT ve MRG incelemelerinde önem taşır. Toraks patolojilerinin kesitsel olarak değerlendirmesinde BT öncelik taşır. BT kesitlerinde toraksın kesitsel anatomisi apekslerden diafragma düzeyine doğru şu şekilde incelenir:

1. Aortik arkus dalları düzeyi; özefagus, trakea, brakiosefalik arter, sol ana karotid arter, sol subklavian arter, sağ brakiosefalik ven , sol brakiosefalik ven ve timus (Resim 1-14)
2. Aortik ark düzeyi; özefagus, trakea, azigos ven, sağ ve sol brakiosefalik ven birleşimi (Resim 1-15)
3. Aortiko-pulmoner pencere; özefagus, ana bronşlar, azigos ven, aortik arkus orjini (Resim 1-16)
4. Sol pulmoner arter orjini; azigos ven, özefagus, desendan torasik aorta, sol ana bronş, sağ ana bronş, intermedier bronş, pulmoner trunkus, sol pulmoner arter, asendan torasik aorta, vena kava superior (Resim 1-17)

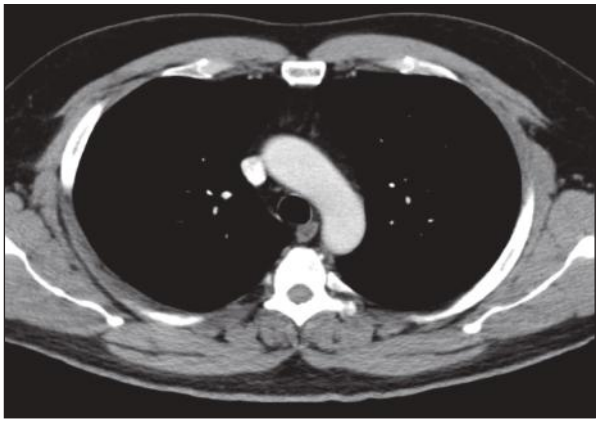

Resim 1-15 ◆ Aortik ark düzeyi BT kesiti

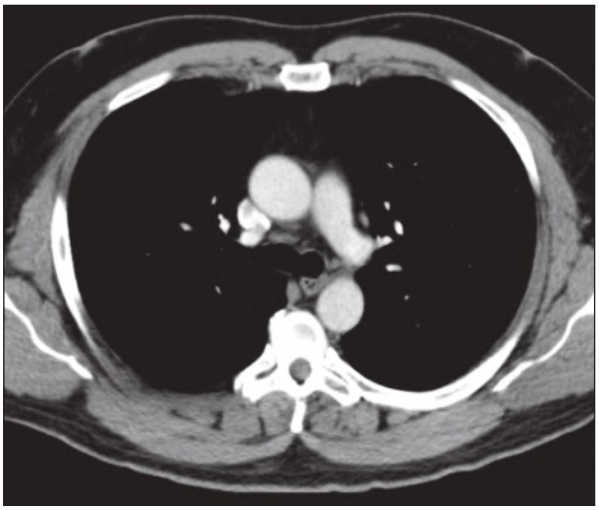

Resim 1-16 ◆ Aortik pulmonr pencere düzeyi BT kesiti.

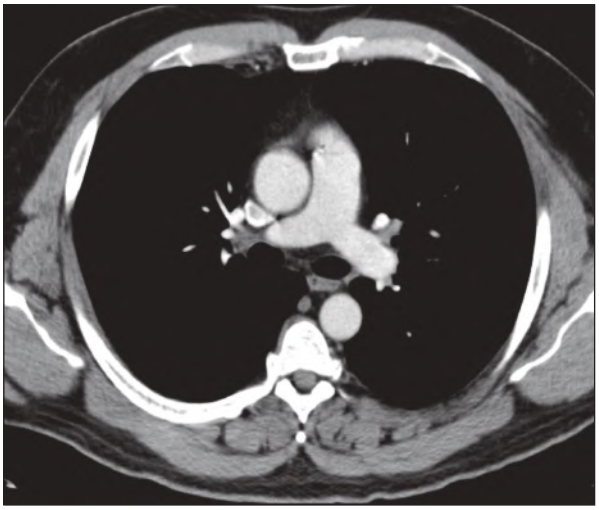

Resim 1-17 ◆ Pulmoner arter ana dalları düzeyi BT kesiti.

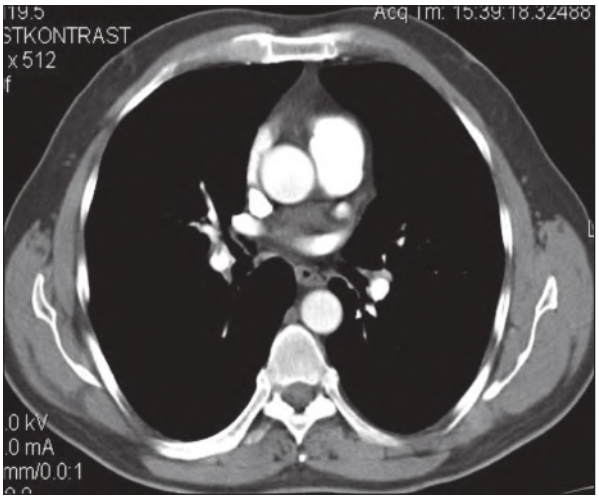

Resim 1-18 ◆ Asendan aorta-pulmoner trunkus düzeyi BT kesiti.

Resim 3-8 ◆ Konjenital kistik adenomatoid malformasyon. Akciğer grafisinde sol akciğer üst lobda ince cidarlı büyük kist ve üst mediastende şift görülmektedir.

veoler mikrokistlerden oluşan solid kitle formundadır. Tip 3 konjenital kistik adenomatoid malformasyon genellikle doğumda ölüme neden olur. Konjenital kistik adenomatoid malformasyonun doğal seyri ve prognozu lezyonun histolojik tipinden ziyade büyüklüğüne bağlı olarak değişir. Prenatal bulguları, rutin prenatal US de saptanan rastlantısal bulgulardan, kitle etkisi ve mediastinal şift ile şiddetli hidropsa kadar değişen geniş bir varyasyon göstermektedir. Ayırıcı tanısında konjenital diyafragma hernisi, pulmoner sekestrasyon ve bronkojenik kist bulunur. Konjenital kistik adenomatoid malformasyon sıklıkla tek lobu içerir, multilober tutulum seyrektir. Doğum sonrası akciğer grafilerinde çeşitli boyutlarda hava ile dolu, ince duvarlı multıpl kistlerin gösterilmesi ile tanı konur. Aksine diyafragma hernisinde abdominal bağırsak gazı dağılımı normaldir. Hava sıvı seviyeleri, üstüne eklenmiş enfeksiyon olamadan da görülebilir. Şiddetli olgularda akciğerde hiperekspansiyon olabilir. Mediastende şift, diyafragmada düzleşme ve akciğerin karşı tarafına herniasyon görülebilir (Resim 3-8). BT konjenital kistik adenomatoid malformasyonu konjenital lober amfizem ve bronkojenik kistten ayırd etmek için yararlı olabilir. Tekrarlayan enfeksiyon saptanan büyük bebekler ve çocuklarda bu durum nekrotizan pnömoniden ayırd edilmelidir. Aynı bölgede tekrarlayan enfeksiyon, etkilenen lobda hiperekspansiyon ve hava bronkogramlarının olmaması önceki tanı lehinedir.

Konjenital Lober Anfizem

Konjenital lober amfizem bir lobun, bazen de iki lobun ilerleyici aşırı genişlemesi ile karakterizedir. Bronşiyal düzeyde çek-valv mekanizması sonucu oluştuğu düşünülmektedir. En sık etkilenen lob sol üst lobu takiben orta lobdur. Lober tutulumun dağılımı sol üst lobda %42.2, sağ orta lobda %35.3, sağ üst lobda %20.7 ve her bir alt lobda %0.09 dur. Alveol duvarlarında yıkım yoktur. Bu hastalarda bronşiyal kıkırdakta stenoz ya da malazi alanları bulunmasına rağmen ve bunun en olası açıklama olarak düşünülmesine rağmen olguların %50-55 inde konjenital lober amfizemin nedeni bilinmemektedir. Konjenital lober amfizem diğer anomaliler ile ilişkili olabilir (kardiyovasküler sistem anomalileri %12-14). Bu hastalık erkeklerde kadınlara göre daha sıktır, ailesel değildir ve ağırlıklı olarak Kafkasyalılarda oluşur. Olguların büyük bölümü 6 aydan önce, yenidoğan döneminde semptomatik hale gelir. Akciğer grafisi ve BT ile etkilenen segment ya da lobda hiperinflasyonun gösterilmesi ile tanı konur. Akciğer grafisi yenidoğan döneminde elde edilirse amfizematöz lob opak ve homojen görülebilir çünkü fetal akciğer sıvısı veya fetal akciğer sıvısı ile şişmiş lenf kanallarını temsil eden diffüz retiküler görünüm gösterilebilir. Sıvı absorbe olduğunda etkilenen lob ya da segment hiperlusent hale gelir. Komşu loblar ve yapılar amfizematöz lob tarafından sıkıştırılmış olabilir, bazen ipsilateral ve kontrlateral atelektazi oluşabilir. İpsilateral atelektatik akciğer apikal veya subdiyafragmatik bölgede küçük, üçgen şeklinde yoğunluk olarak görülür (Resim 3-9). Konjenital lober amfizem pnömotoraks ile basit ya da kazanılmış akciğer kisti ile karıştırılmamalıdır. Konjenital lober amfizemde aşırı gergin lob içinde bronkovasküler işaretler vardır ve komşu lob ya superior ya da inferior hilusa doğru çöker. Etkilenen lob büyük ve belirgin şekilde genişletilmiş ise ipsilateral kostalar ayrılabilir, diyafragma düzleşebilir. Kalp ve mediasten karşı tarafa yer değiştirebilir. Konjenital lober amfizem hiperinflasyonun diğer nedenleri ile karışabilir. Diğer hastalıkları dışlamak için baryumlu özefagografi ve BT yapılmalıdır.

Akciğer Sekestrasyonu

Akciğer sekestrasyonu, bronşiyal ağaç ile ya da pulmoner arterler ile hiçbir bağlantısı olmayan anormal bir akciğer doku kütlesi olarak tanımlanır. Arteriyel beslenmesi siste-

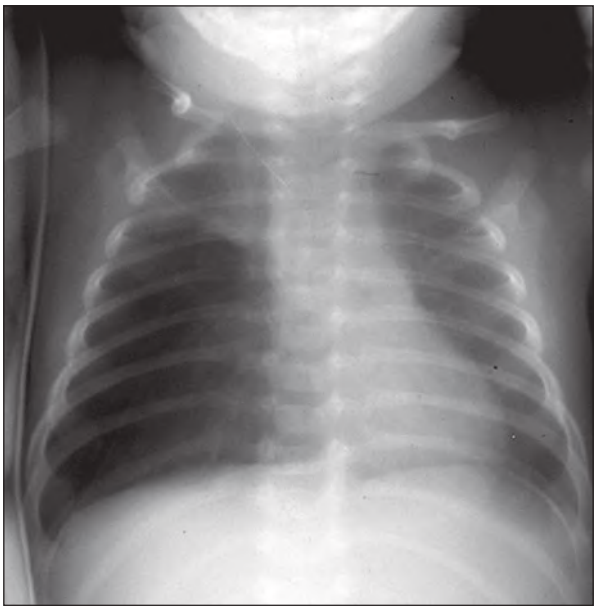

Resim 3-9 ◆ Konjenital lober amfizem. Akciğer sağ akciğerde orta lobdaki havalanma artışı alt lobdaki kısmi kollaps ve mediastende sola şift görülmektedir.

bronşlarda elastik liflerin yokluğu veya atrofisi, kas planlarında incelme vardır. Trakea ve ana bronşlar gevşek yapıda olup özellikle inspirasyonda genişleme gösterirler. Trakeada ekspirasyon veya öksürük ile daralma ve kollaps izlenir. Hava yolları dinamiklerinde bozulma ve sekresyonlarda oluşan göllenme trakeada divertikül ve geniş poş oluşumlarına yol açar. Kronik pulmoner süpürasyona bağlı bronşiektazi, amfizem ve pulmoner fibrozis gelişir. Trakeada genişlemenin subglottik bölgeden karina seviyesine kadar 3 cm. üzerine çıktığı izlenir. Trakea ve ana bronşlarda irregüler dilatasyonlar vardır. Trakeda ileri yaş, kronik pulmoner enfeksiyon, sigara içiciliği, kronik bronşit, amfizem, kistik fibrozis, pulmoner fibrozis ve daha nadir olarak toksik gazlar, enstrumentasyon, Ehler-Danlos, Kutis Laxa ve Marfan sendromuna da bağlı olarak genişlemeler izlenebilir.

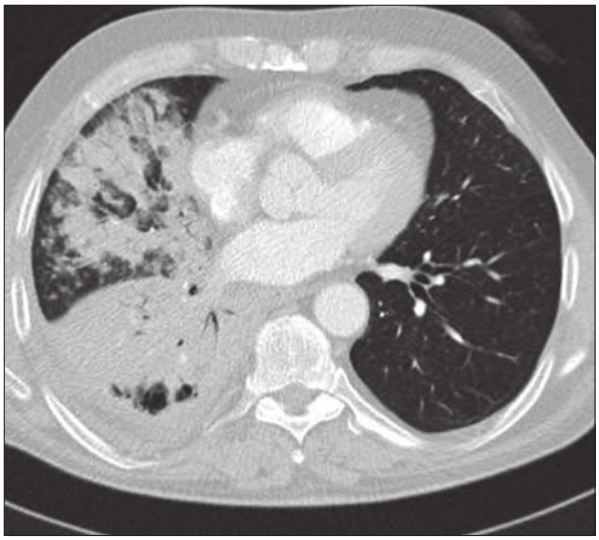

Resim 5-1 ◆ Akciğer penceresinde elde olunmuş aksiyal kontrastlı BT kesitinde sağ akciğer alt lobun hemen tamamını tutan, orta lobda da izlenen lober pnömoni ile uyumlu yoğun konsolidasyonlar izlenmektedir.

5 AKCİĞER ENFEKSİYONLARI

Dr. Koray Hekimoğlu

Görüntüleme Teknikleri

Akciğer enfeksiyonlarında etkenlerin çok fazla düzeyde oluşu radyoloğun raporlama sırasında spesifik etyolojik tanı yapmasını genellikle kısıtlar. Ancak hastanın yaşı, cinsi, eşlik eden bilinen enfeksiyon varlığı, immunsupresif bir patoloji veya tedavinin bulunması radyoloğu kısmen yönlendirir. Tanıda rutin öncelikli tetkikler PA akciğer röntgenogramı veya hastanın durumuna göre AP, portabl AP göğüs grafileridir. Bu grafiler öncelikli olarak olası enfeksiyonun yaygınlığı, eşlik eden effüzyon, apse-ampiyem veya kollabs olup olmadığı konusunda genel bilgi vermeleri açısından önem taşırlar. Aynı şekilde rutin röntgenogramlar mevcut enfeksiyonun takibinde de uygulaması kolay, radyasyon düzeyi düşük ve nispeten ucuz bir modalite olması nedeni ile tercih sebebidir. Retrokardiak patoloji, plevral effüzyonlar veya apikal lezyonlarda lateral grafi, lateral dekubitis grafisi veya apikolordotik grafi tanıya yardımcı olabilir. Hastanın genel klinik durumu akciğer grafilerinin sıklığını belirler. Klinik durumu hızla kötüye giden hastalarda günde birden fazla akciğer grafisi çekilebilir. Bununla beraber antibiyotik tedavisine hızlı klinik yanıt alınıyorsa bir kontrol grafisi genelde yeterli olur.

Akciğer röntgenogramlarının genel olarak normal olduğu veya yetersiz olduğu, klinik ile uyuşmadığı durumlarda BT ileri tetkiki tanıya büyük ölçüde yardımcı olur. Genelde viral pnömonilerde olduğu gibi peribronşioler bronşiolit tarzındaki enfeksiyonlarda, BT'de buzlu cam tarzında izlenen atipik pnömonilerde, kaviter lezyonlarda kavitenin natürünü belirlemede, pulmoner tromboemboli ile ayırımında, loküle plevral effüzyonun ve plevral yaprakların durumunun belirlenmesinde BT incelemesinin tanıya katkısı büyüktür. Atipik pnömonilerde ve nonspesifik interstisyel pnömonilerin tanı ve takibinde YRBT tercih edilecek yöntem olmalıdır.

Sıklıkla plevral effüzyona yol açan Klepsiella, E.Koli, İnfluenza ve Stafilokok pnömonilerinde effüzyon düzeyinin takibi US ile yapılabilir. Parankimal konsolidasyonlar çok belirgin ve periferal konumlu ise US kısmen yardımcı olabilir. Bunun dışında enfeksiyonların tespit ve takibinde US' nin yeri yoktur. Benzer şekilde primer pulmoner enfeksiyonların tanı ve takibinde de MRG' nin yeri bulunmamaktadır.

Toplum Kökenli Pnömoniler

[Lober Pnömoni]

Akciğerin perifeal hava yollarında alveollere yerleşen ajan patojenler çoğalarak alveol hasarı yaparlar. Daha sobra Kohn porları ve Lambert kanalları ile hızla yayılarak tüm loba ulaşırlar. Alveoller enfekte sıvı materyalle dolar. Bronşlar bu yayılımda korunduğu için konsolide alanlar içinde hava bronkogramları izlenir (Resim 5-1). En sık etken pnömokoksik pnömoni olup lober pnömonilerin yaklaşık 50-75' ini oluşturur. Genelde üst lobları tutma eğilimindedir. Klepsiella, İnfluenza ve Gram negatif basiller diğer etkenler arasındadır. Olguların yaklaşık yarısında parapnömonik effüzyon izlenir. Çocuklarda daha sınırlı kalarak "round" pnömoni tarzında izlenir. Burada da enfeksiyon nedeni daha çok Streptokokus pneumonia'dır. Lobda belirgin ödem ve fissürde itilmeye neden olan etkenler ise genelde Klepsiella ve Legionella'dır. Amfizemli hastalarda gözlenen büllerin konsolidasyon alanları içindeki görüntüsü nekrotizan pnömoni ile karışabilir. Ayırıcı tanıda hastaların eski tetkikleri ve öyküsü yardımcıdır.

[Bronkopnömoni]

Ajan patojenin bronş epitelinde yerleşmesi sonrasında hızla peribronşioler alveollere yayılması ile meydana gelir. Enfeksiyon ilerledikçe eksuda bronş boyunca distale ilerler

yapıda izlenebilirler. Kalsifikasyon izlenmez veya malign formda kalsifikasyon gösterirler. Kaviter lezyonlar ise kalın (>15 mm.) veya nodüler duvar yapısı gösterirler. Lezyonlarda hava bronkogramları veya habbeciklerin bulunması pseudokavitasyon olarak isimlendirilir. Malign nodüller kontrast öncesi-sonrasında 15 HU üzeri kontrastlanma değerleri gösterir. Doubling (iki kat büyüme) süreleri yaklaşık 30-200 gün arasındadır (BAK'larda >1000 gün olabilir). Bir nodülün tek eksen boyutunda %25 artış olması volümetrik olarak iki katına çıktığını gösterir.

Santral tip bronşial karsinomalar ise hiler kitle-hilusta asimetrik boyut artışı şeklindedir. Bu büyüme kitlenin kendisinden kaynaklandığı gibi büyümüş lenf nodlarına da bağlı olabilir. Bu durumda ana ve lober bronşlarda irregüler darlıkların olup olmadığı, buna bağlı atelektazi, konsolidasyon gibi sekonder bulguların gelişip, gelişmediği araştırılmalıdır.

Bronş karsinomlarında segment bronşları en sık etkilenen hava yollarıdır. Bunu sırası ile lober ve ana bronşların etkilenmesi izler. Kitle lezyonuna bağlı bazı temel sekonder bulgular gelişir. Bunlardan atelektazi, konsolidasyon, postobstrüktif pnömoni, hava hapsi alanları ve mukus plakları başlıcalarıdır.

[Atelektazi]

Akciğer kanserlerinin yaklaşık %50'sinde atelektazi izlenir. Atelektazilerin büyük çoğunluğunda konsolidasyon eşlik etmekte olup, postobstrüktif pnömoni ve apse gelişimi de gözlenebilir. Hava bronkogramlarının gelişmesinin de obstrüksiyona sekonder olduğu düşünülür. Kitle lezyonlarına bağlı obstrüktif atelektazi düzeyi değişim gösterir. Lezyonun tam obstrüksiyonuna bağlı total kollabs gelişebileceği gibi, segment içine mukus, deskuame materyal ve sıvı dolumuna bağlı kollabs minimum düzeyde de olabilir (Resim 6-9).

[Konsolidasyon]

Özellikle BAK'un müsinöz tipinde %40'a varan oranda belirgin atelektazinin eşlik etmediği konsolidasyon gözlenir.

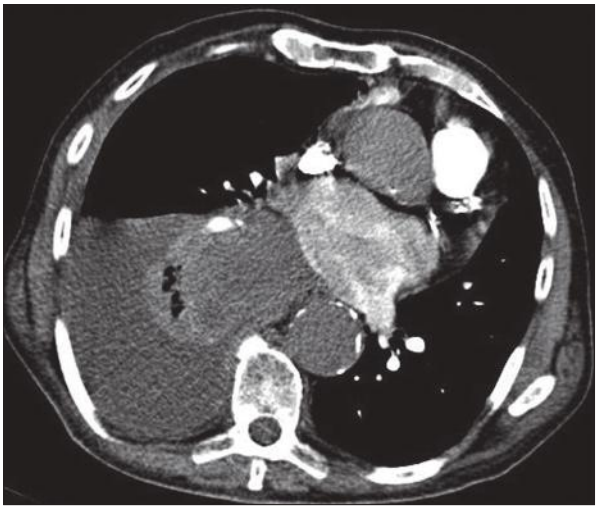

Resim 6-9 ◆ Mediastinal pencerede elde olunmuş aksiyal kontrastlı BT kesitinde sağ akciğer alt lobda, hiler kitle lezyonuna bağlı total kollaps, eşlik eden plevral effüzyon görülmektedir.

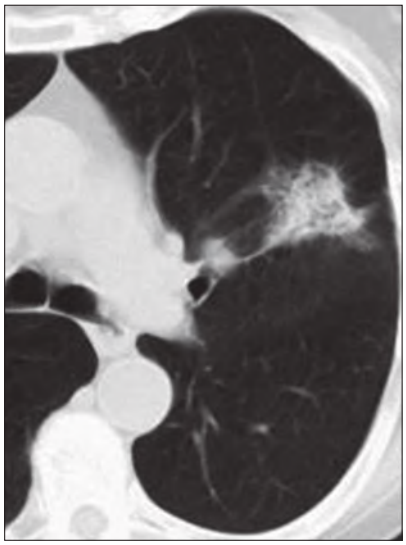

Resim 6-10 ◆ Akciğer penceresinde elde olunmuş aksiyal kontrastlı BT kesitinde sol akciğerde bronşioalveolar karsinomaya bağlı içerisinde minimal hava bronkogramları içeren düzensiz buzlu cam tarzında konsolidasyon alanı görülmektedir.

Bu konsolidasyon %60 yamalı, diffüz ve hava bronkogramları içeren tarzda iken, %30 oranında multipl, net sınır vermeyen nodüler ve %10 buzlu cam alanlarının eşlik ettiği mikst formda gözlenir (Resim 6-10). BAK'da konsolidasyon yoğun sıvı ve mukus içeriğine bağlı düşük dansitelidir. Bu alanlarda postkontrast imajlarda BT anjiyogram işareti izlenir. Nodüler infiltrasyondaki nodüller yaklaşık 5-10 mm. düzeyindedir ve sentrlobüler konumludur.

[Obstrüktif pnömoni]

Akciğer neoplazilerinde bronş obstrüksiyonuna bağlı sık izlenmekte olup, özellikle yassı hücreli karsinomada %35 oranında görülebilir. Obstrüktif atelektazi sonrasında distalde gelişen bronşial dilatasyon içinde mukus plakları birikir. Devam eden süreçte lipoid makrofajlar ve inflamatuar hücre infiltrasyonu ile konsolidasyon oluşur. Endojen lipoid pnömoni veya golden pnömoni olarak da isimlendirilir. Konsolidasyon alanları içindeki dilate mukus dolu bronşlar "mukus bronkogramı" 'nı oluştururlar.

[Lenf nodu tutulumu]

Radyolojik olarak akciğer karsinomlarında hiler ve mediastinel lenf nodu tutulumu %35 oranında saptanabilirken cerrahi olarak bu oranın oranın %50 düzeyine ulaştığı belirlenmiştir. Hiler dolgunluk - genişleme kitle lezyonu olarak özellikle yassı veya küçük hücreli karsinomaya bağlı gelişir. Hiler kitle ile beraber belirgin konglomere formda lenf nodları küçük hücreli akciğer kanseride karakteristiktir (Resim 6-11). Sağ akciğer tümörlerinde sağ paratrakeal, sol akciğer tümörlerinde ise aortikopulmoner lenf nodlarında en sık büyüme izlenir. Subkarinal lokalizasyon her iki taraf içinde sıklıkla etkilenir.

[Plevral patolojiler]

Akciğer karsinomlarında %10-15 oranında plevral effüzyon izlenir. Bronşial obstrüksiyona bağlı inflamasyon nedeni ile, hiler veya mediastinal lenfatik obstrüksiyon sonucunda veya plevral metastazlar sonucunda plevral effüzyon geliş-

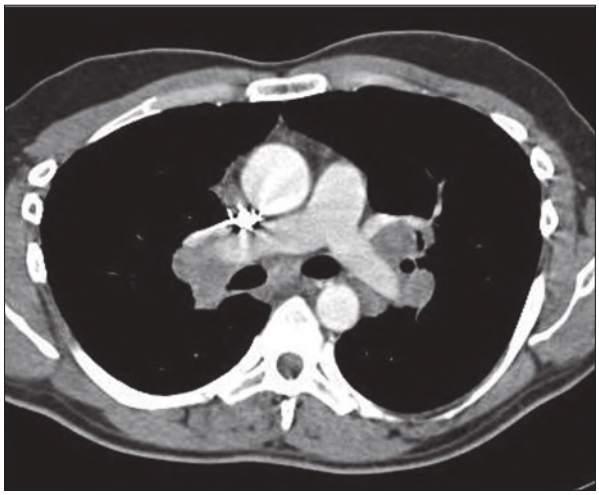

Resim 8-12 ◆ Evre I sarkoidozis, aksiyal kontrastlı BT kesitinde bilateral hiler multipl patolojik lenf nodları görülmektedir.

Resim 8-14 ◆ Evre II Sarkoidozis, her iki akciğerde periferal peribronkovasküler retikülonodüler infiltrasyonlar, sarkoidozisin parankim tutulumu görülmektedir.

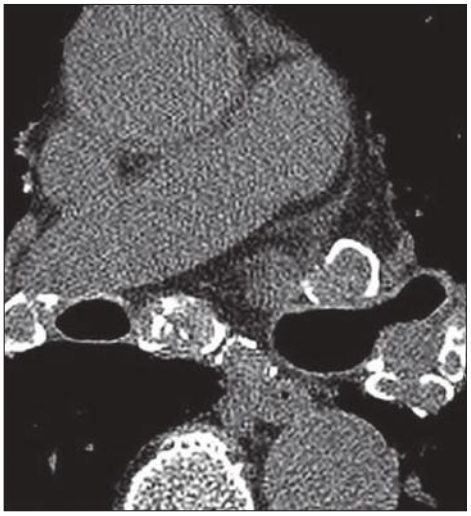

Resim 8-13 ◆ Sarkoidozis, Mediastinal ve hiler yumurta kabuğu kalsifikasyonu gösteren büyümüş lenf nodları.

Evre 2 sarkoidozisin patolojik hiler veya mediastinal lenfadenopati ile birlikte akciğer bulgularının geliştiği tipidir. Sarkoidozis hastalarının yaklaşık yarısında akciğerlerde parankim tutulumu gerçekleşir. Bilateral ve simetrik izlenimli, daha çok orta zonlarda, perihiler yerleşimli belirsiz kenarlı retikülonodüler konsolidasyonlar, net sınır vermeyen opasiteler, düzensiz nodüller ve fibrozis alanları izlenir (Resim 8-14). Retikülonodüler patern en sık formu olup parankim tutulumu gösteren olguların %75-90'ında izlenir. Akciğer periferal alanlarında "alveolar sarkoid" olarak tanımlanan, interstisyel fibrozis sürecine bağlı çevresinde multifokal opasitelerin eşlik ettiği rozet formu oluşturabilen konsolidasyon alanları izlenebilir. Sarkoid granülomları fibrozisin ilerlemesi ile iyileşme sürecine girerler.

Evre 3 sarkoidoziste hastaların yaklaşık %20'sinde ilerleyici parankimal fibrozis geliştiği izlenir. Bazı görüşlere göre patognomonik olan bu paternde daha çok üst ve orta zonlarda hilustan perifere doğru uzanan, aralarında balpeteği alanlarınında izlendiği kaba, düzensiz fibrozis bantlarının geliştiği gözlenir. Hiluslar üst-dış hatta çekilmiş, vasküler yapılarda ve fissürlerde distorsiyon gelişmiştir. Fibrozis alaları silikozisteki masiv fibrozis alanları benzer şekilde belirgin boyutta olabilir. Traksiyon bronşiektazilerine paraskatrisyel amfizem-hava hapsi alanları, mozaik patern, bül-pnömatosel alanları izlenebilir. Bu evrede patolojik lenfadenopatilerin gerilemeye başladığı gözlenir.

Parankimal sarkodioziste YRBT değerlendirmede en sık görülen bulgu multipl, 1-5 mm. arası nodüllerdir. Nodüller interstisyel perilenfatik alanda yerleşimli, düzensiz sınırlı yapıdadır. İnterlobüler septalar "beaded" formunda düzensiz kalınlaşmışlardır.

Pulmoner sarkoidozis, tüberkülozdan sonra akciğerde fungus topu (miçetoma) gelişiminine neden olabilen en sık ikinci patolojidir. Özellikle üst loblardaki kronik kistikbüllöz parenkim alanlarında yeni gelişen opasitelerde ayırıcı tanıda düşünülmesi gerekir. Periarterial granülomlara bağlı pulmoner arterial hipertansiyon, kor pulmonale ve pnömotoraks diğer komplikasyonlar içinde sayılabilir.

[Romatoid Artrit (RA)]

Nedeni bilinmeyen inflamatuar bir poliartrit olup, artrit belirtileri bayanlarda, pulmoner tutulum ise erkeklerde daha sıklıkla izlenir. RA olgularının %1-2'sinde akciğer tutulumu saptanır. Özellikle plevral tutulum, buna bağlı plevral kalınlaşma ve effüzyon RA'de en sık karşılaşılan tutulum bulgusu olup olguların yaklaşık %40'ında izlenir. Plevral effüzyon genelde unilateral, minimal-orta düzeyde olup, nadiren bilateral ve masiv effüzyon izlenebilir. Bazen retikülonodüler tarzda infiltrasyon tutulumda izlenebilir (Resim 8-15). Olguların yaklaşık %10-20'sinde İPF'e benzer tarzda pulmoner fibrozis geliştiği gözlenir. Diğer önemli bir bulgu ise, orta ve üst lob ağırlıklı subplevral alanda yerleşimli, yuvarlak veya lobüle konturlu birkaç mm.den

iki yöntem uygulanmaktadır. İlk yöntem gadolinium veya hiperpolarize helyum gibi gaz formunda KM' lerin inhale edilmesinden sonra çok hızlı sekanslar ile görüntülemedir. İkincisi, yüksek konsantrasyonda oksijen ve normal oda havası solunmasıyla elde edilen görüntülerin birbirlerinden çıkarılması yoluyla yapılan MRVG yöntemidir. İki yöntemde de, iyi ventilasyon gösteren akciğer parankimi homojen ve hiperintens izlenirken, yetersiz ventilasyon alanları defekt olarak düşük sinyal intensitesinde gözlenir. Genellikle MRVG MR perfüzyon ile birlikte yapılmaktadır.

PULMONER EMBOLİ

Pulmoner emboli (PE) yaygın görülen, tanısı ve tedavisinde bazen zorluk çekilen, mortalitesi yüksek bir hastalıktır. PE geçiren hastaların 2/3'ünde doğru tanı konulamamakta ve bu hastalarda mortalite %30' lara ulaşmaktadır. Doğru tanı alan ve uygun tedavi yapılanlarda mortalite %3' lere düşebilmektedir. PE nedeni olarak hastalarının yaklaşık %80' inde derin ven trombozu bulunmaktadır. Günümüzde pulmoner BT anjiyografi en önemli tanı yöntemi olmakla beraber diğer radyolojik incelemeler de PE tanısına katkı sağlamaktadır.

Pulmoner Embolide Akciğer Grafisi Bulguları

PE'de akciğer grafisi bulguları tamamen normal olabileceği gibi, etkilenen damar ve parankimal alana göre bazı görünüm özellikleri ortaya çıkabilir. "Westermark" işareti olarak tanımlanan görünümde, oklüde santral damar beraberinde periferik akciğer parankiminde fokal lüsensi ortaya çıkar (Resim 11-1). Ancak bu bulgu hastaların yaklaşık %7-14'ünde izlenir. Pulmoner arterdeki embolik obstrüksiyona bağlı ilgili fokal alanda hipoperfüzyona bağlı oligemi ile oluşur. Santral pulmoner arterde genişleme çoğunlukla gözden kaçan bir bulgudur, "Fleischner's sign" olarak bilinir. Akut trombüsün damardaki distansiyonu ve tıkalı damar gerisinde artan pulmoner basınca bağlı oluşur. Sağ desendan pulmoner arterdeki görünümü "sosis" şekli olarak tanımlanmıştır. Oklüde santral damardan sonra vasküleritedeki ani kayıp "knuckle sign" bulgusudur. Pulmoner ödem ender olarak izlenen bir bulgu olup, kardiyak yetmezliğe sekonder oluşur. Akciğer filminde sık görülen bulgu fokal parankimal atelektazilerdir. Çoğunlukla akciğer bazalinde lineer opasiteler şeklinde izlenir (Resim 11-2). Genellikle geçici olmasına karşın infarkt durumunda skar ile iyileşme ve kalıcılık izlenebilir. Fokal konsolidasyon infarkt olmadan hemoraji veya nekroz ile giden pulmoner infarktlarda oluşur. Özellikle alt lobların subplevral alanla-

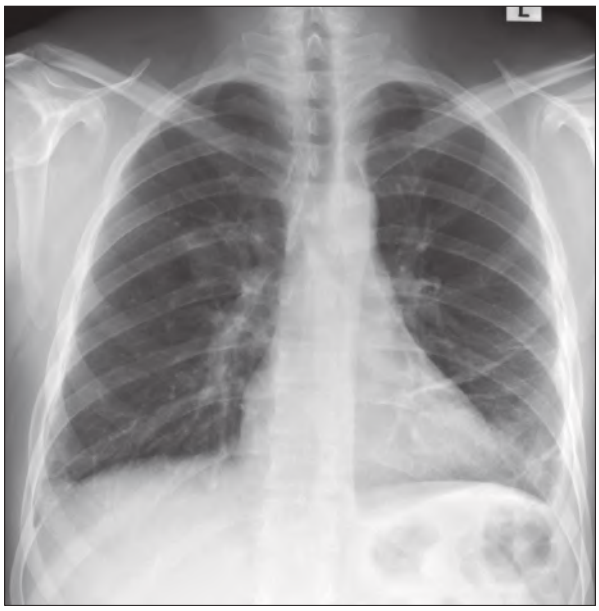

Resim 11-2 ◆ Akciğer grafisinde sol alt zonda pulmoner emboliye bağlı lineer görünümde atelektaziler ve sol sinüste plevral sıvı izlenmektedir.

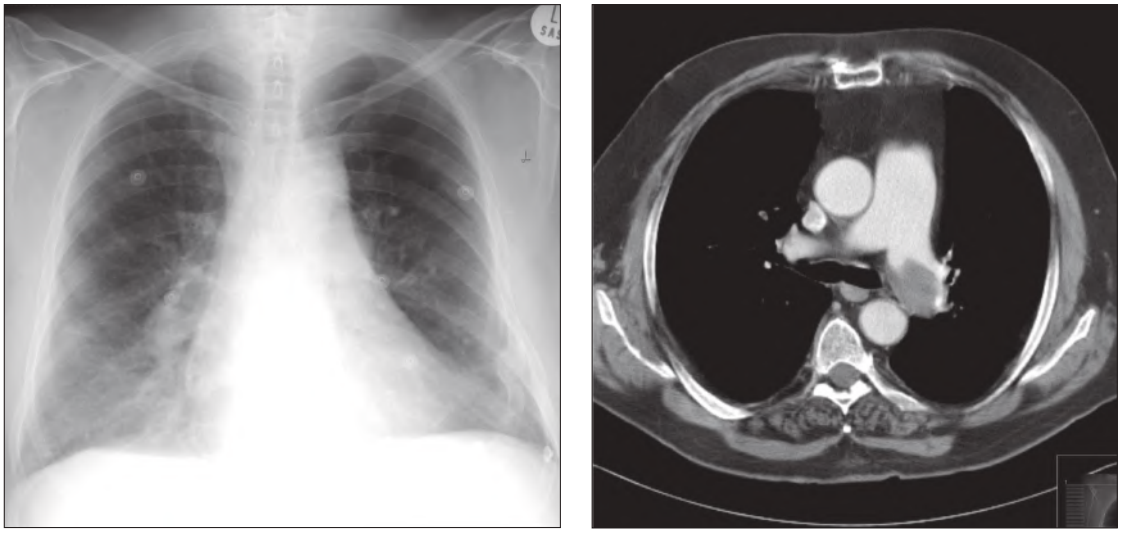

A B

Resim 11-1 ◆ Aksiyal BT anjiyografi de sol üst lob arteri orjininde trombüs (**B**) ve akciğer grafisinde (**A**) sol üst zonda hipovasküler görünüm (Westermark işareti) mevcuttur .

12 PLEVRA, GÖĞÜS DUVARI VE DİYAFRAGMA

Dr. Koray Hekimoğlu

Diyafragma Yüksekliği

Diyafram, toraks ve abdomen boşluklarını ayıran muskulotendinöz bir oluşumdur. Orta bölümünde hiatus diyafragmatikus seviyesinde tendinöz bölümü yoğunlaşır. Sağ hemidiyafragma %90 populasyonda sağdan 1.5-2 cm. daha yüksek konumlu olarak izlenir ve önde 5.-6., arkada ise 11.-12. kotlar seviyesinde izlenir. Düşük bir oranda (%3) izlenen sol hemidiyafragmanın sağa göre fizyolojik yüksekliği ise 1 cm. yi geçmez. Sağ hemidiyafragma ön-iç kesimde bazen fokal bir evantrasyon şeklinde varyasyon gösterebilir. Bu alandaki diafragmada inkomplet muskularizasyona, membranöz dokusunun yoğunlaşmasına ve zayıflamasına bağlıdır. Total evantrasyon, solda daha fazla izlenir ve tüm diafragmanın elevasyonu şeklindedir. Normal inspiryumda her iki diafragmada izlenen hafif konveksite, özellikle genç, zayıf veya astenik bireylerde derin inspiryum ile düzleşme beklenen bir bulgudur. Amfizem ve tansiyon pnömotoraks hastalarında ise konveksitenin aşağıya döndüğü ve diafragma kenarlarında ondülasyonlar geliştiği izlenebilmektedir. PA röngenogramda mide fundus gazının hemen üstünde konumlu olan sol hemidiafragmadır. Aradaki mesafe 2-3 cm. yi geçmemelidir. Subdiyafragmatik patolojilerde (apse, koleksiyon vs.) sol hemdiafragmanın evantre olduğu ve fundus gazı ile arasındaki mesafenin 3 cm. üzerine çıktığı izlenir. Yan göğüs röntgenogramlarında sol hemidiyafragmanın ön bölümü kalp konturu nedeni ile net olarak seçilemez. Kalp tabanında diyafragmanın devamlılığının izlenmesi "Devamlılık gösteren diyafragma işareti" olarak adlandırılır ve pnömomediastinumda izlenir. Genelde tüm hattı ile görülen hemdiyafragma sağ olanı olarak düşünülür. Sol lateral röntgenogramda, sağ posterior kostofrenik sinüs sola göre arkada konumlu olması da ayırt edici faktördür. Diyafragmanın tek taraflı elevasyonunda düşünülmesi gereken beş olasılık söz konusudur. Bunlardan kronik olanı iki yıldan daha uzun süre stabil devamlılık gösteren kronik benign elevasyon; akut süreçteki nedenler ise akciğer total veya lobar kollabsı, subpulmonik effüzyon, subdiafragmatik apse ve diafragmatik rüptür'dür. Hepsi içinde ayırıcı tanıya yönelik BT incelemesi gereklidir.

Diyafragma Hernileri

Diafragmanın konjenital hernileri sanıldığının aksine daha sık olduğu özellikle Toraks BT incelemelerinin yaygınlaşması ile anlaşılmıştır. Bu hernilerin yaklaşık %90'ı Bochdalek hernileri olup solda daha fazla olmak üzere posterolateral hemdiafragmada yerleşimlidir. BT incelemelerinde küçük boyutlu ve semtomatik olmayan Bochdalek hernileri kolaylıkla saptanabilirken, küçük defektlerde herniasyonun gelişmediği ya da minimal retroperitoneal yağ dokusunun herniye olduğu gözlenir (Resim 12-1). Daha büyük boyutlu defektlerde ise karın boşluğundaki mezenter yapıları ile beraber intestinal segmentlerin toraks içine herniasyonu direkt grafilerde toraks içinde posterolateralde lokalize hava içerikli intestinal segmentlerin gözlenmesi ile saptanır.

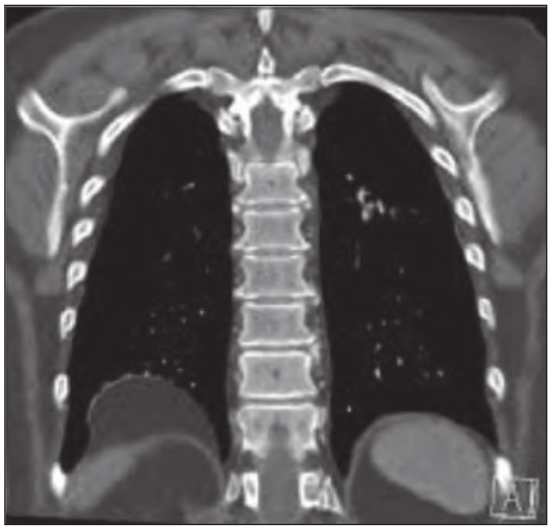

Resim 12-1 ◆ Sağ hemidiafragmada Bochdalek hernisine bağlı mezenter yağ planlarının hemitoraks içine herniasyonu, koronal BT rekonstrüksiyonunda net olarak görülmektedir.

Morgagni hernisi ise diafragma hernisinin çok daha az görülen tipi olup, genelde sağ ağırlıklı olmak üzere anteromedialde, sternum komşuluğunda izlenir. Diyafragmanın sternal ve kostal parçalarının birleşmesindeki yetersizliği bağlı gelişen bir herniasyonudur.

Göğüs Duvarına Ait Patolojiler

Göğüs duvarının normal varyasyonları ve deformiteleri popülasyonda nispeten daha sık olarak izlenir. Yedici servikal vertebradan gelişen servikal kot varyasyonuna %0.5-1 oranında rastlanır ve bu oluşum torasik outlet sendromuna neden olabilir. Diğer sık görülebilen göğüs duvarı patolojileri pektus ekskavatum ve pektus karinatum deformiteleridir. Pektus karinatum (Güvercin göğsü) sternumun dışarıya doğru konveksitesinin artması şeklinde izlenirken, buna göre daha sık izlenen ve sternumun posteriora deplasyonu şeklinde gözlenen pektus ekskavatum deformitesidir (Resim 12-2). Her ikiside lateral röntgenogramda kolaylıkla

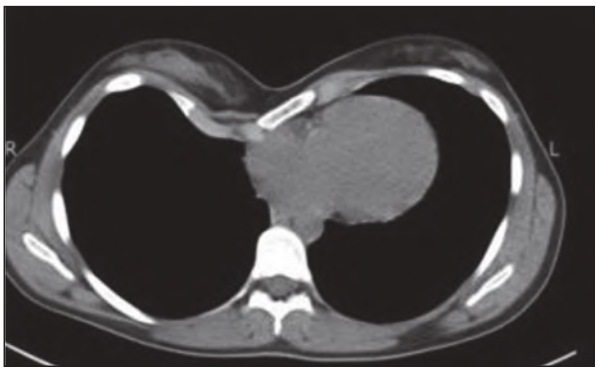

Resim 12-2 ◆ Pektus ekskavatum deformasyonu, mediasten yapılarında kompresyona bağlı sola şift görülmektedir.

[6 ayda bir yapılacak testler]

Karanlık odanın güvenli ışığı, yanısıra içerden ya da dışarıdan başka ışık kaynakları filmlerde istenmeyen sis yaratabilir. Mamografik filmde sis kontrastı azaltır, bu nedenle 6 ayda bir karanlık oda 'sis' kontrolü yapılması önerilmektedir.

Mamografi tetkikinde görüntü keskinliği için ekran-film teması önemlidir. Mamografide film-ekran sistemleri, konvansiyonel sistemlere göre daha yüksek rezolüsyonlu olduğundan (mamografide 16-20 çift çizgi sayısı/mm, konvansiyonel sistemlerde 4-8 çift çizgi sayısı/mm), optimum görüntü kalitesi elde edilmesinde bu temas daha da önemlidir. 6 ayda bir, ek olarak da görüntü keskinliği ile ilgili şüphe olduğunda film-ekran temas testi yapılmalıdır.

Mamografide yüksek kalitede görüntüler için yeterli kompresyon şarttır. Her 6 ayda bir ya da kompresyonun yetersizliğinden kuşku duyulduğunda kompresyon kuvveti test edilmelidir.

Ekran-film teması ve kompresyon testleri teknisyenin sorumlulukları arasında yer almakla beraber, bu testler firma teknik elemanları ya da mühendisleri tarafından da yapılabilir.

Medikal Fizikçi

Kalite kontrolünde görev alması gereken üçüncü personel medikal fizikçidir. Ülkemizde her kurum ya da merkezde görevli medikal fizikçi bulunmamaktadır. Bu nedenle medikal fizikçi sorumluluğunda yapılması gereken testler çoğu zaman cihaz firma mühendisleri ya da teknikerleri tarafından yapılmaktadır.

Medikal fizikçilerin mamografi sisteminin performansını ölçmeye ve doz kontrolüne yönelik bir seri kalite kontrol testlerini yılda bir yapması önerilmektedir (Tablo 3-2). Test sonuçlarının rapor halinde kuruma ya da bölüme iletilmesi ve gerekli görülen düzeltme önerilerinin bildirilmesi istenir.

GÖRÜNTÜ KALİTESİ

Mamografide görüntü kalitesini tanımlayan toplam 9 parametre mevcuttur. Bu parametreler; pozisyonlama, kompresyon, ışınlama, kontrast, keskinlik, kolimasyon, gürültü ("noise"), artefaktlar ve film etiketlemedir. Mamografik görüntüler yeterlilik ve görüntü kalitesi açısından bu kriterler dikkate alınarak değerlendirilmelidir. Görüntülerde bir yetersizlik olduğunda, gerekli düzeltmeler anında yapılabilmelidir.

Pozisyonlama

Mamografide karşılaşılan yetersiz görüntü kalitesinin en sık nedeni yanlış pozisyonlamadır. Mamografide memeye uygun pozisyon vermek teknisyenin ortaya koyduğu sanatıdır.

Mamografik incelemede standart olarak kullanılan pozisyonlar, mediolateral oblik (MLO) ve kraniokaudal (CC) pozisyonlardır. Tarama amaçlı incelemelerde standart olarak bu iki pozisyon kullanılır. Meme pozisyonlanmasında

Mamografi film tekrarlama analizi

Tarih aralığı: _____ - _____

Tekrarlama gerekçe	Tekrarlanan film pozisyonları (tekrarlanan filmleri işaretleyiniz) Sol "CC"	Sağ "CC"	Sol "MLO"	Sağ "MLO"	Sol Diğer	Sağ Diğer	Film sayısı	Tekrar %
1. Pozisyonlama								
2. Hasta hareketi								
3. Açık film								
4. Koyu film								
5. Siyah film								
6. Statik artefaktlar								
7. Sis								
8. Yanlış etiketleme / çift ekspojur								
9. Mekanik								
10. Çeşitli								
11. Kalite kontrol için kullanılan filmler								

	Sayı	%
Tekrarlar (1-10)		
Tümü (1-11)		

Total film sayısı

Not:

Düzeltme:

Çizelge 6: Mamografi film tekrarlama analizi

Resim 3-5 ◆ Film tekrarlama analizi kontrol çizelgesi. Tekrar sebepleri çizelge üzerinde işaretlenerek tekrarlama oranı ve nedenleri ortaya konur.

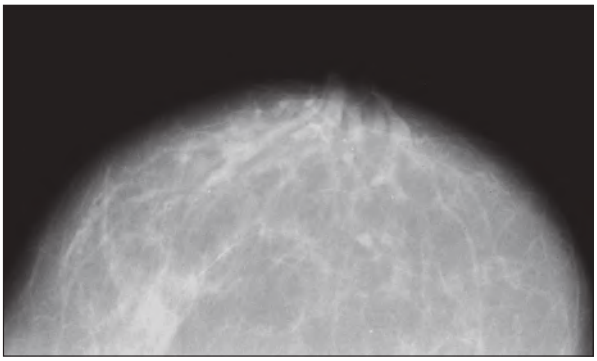

Resim 4-18 ◆ CC grafide meme başına doğru uzanım gösteren genişlemiş duktuslara ait tubuler yoğunluklar izlenmektedir.

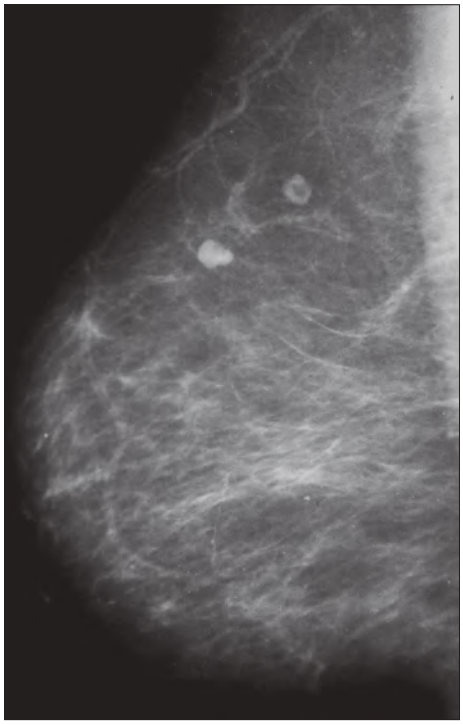

Resim 4-19 ◆ MLO grafide üst kadranda görülen, hiler yağ içeriği belirgin 2 adet tipik lenf nodu mevcuttur.

ve malign değişiklikler olarak değerlendirilmesi izlenecek protokolün saptanmasında ve disiplinler arası iletişimde kolaylık sağlar.

BENİGN DEĞİŞİKLİKLER

Mamografide saptanan benign değişiklikler, BI-RADS® sınıflamasına göre kategori 2 grubuna dahil lezyonlardır. Klasik kalsifiye fibroadenom (Resim 4-21) , multipl sekretuar kalsifikasyonlar (Resim 4-9), kist içersinde ince tabaka halinde kalsiyum çöküntüleri, deri ve arter kalsifikasyonları, tipik benign kalsifikasyonlar, yağ içerikli lezyonlar-yağ kisti (Resim 4-22 ve Resim 4-23), lipom (Resim 4-24), galaktosel, hamartoma (Resim 4-25) gibi karakteristik görü-

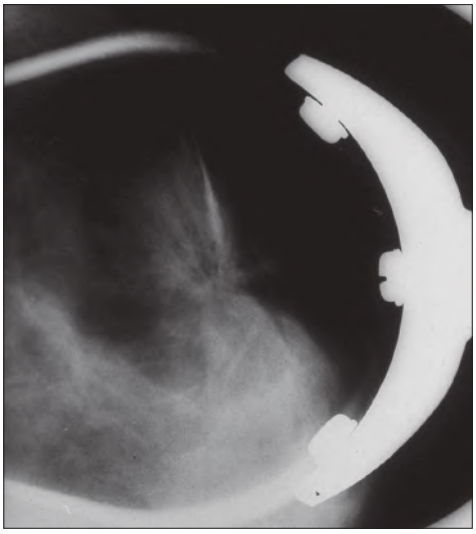

Resim 4-20 ◆ Spot grafide ciltte kalınlaşma ve çekintiye neden olan parankimal lezyon görülmektedir.

Tablo 4-9 ◆ Eşlikeden Bulgular
Deri çekilmesi
Memebaşı çekilmesi
Deri kalınlaşması
Trabeküler kalınlaşma
Aksiller adenopati
Yapısal bozulma

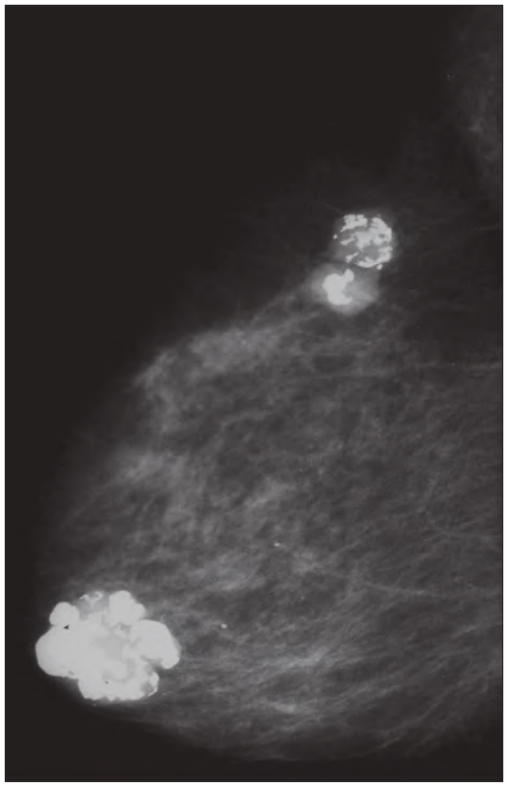

Resim 4-21 ◆ MLO grafide tipik kalsifikasyon gösteren fibroadenomlar izlenmektedir.

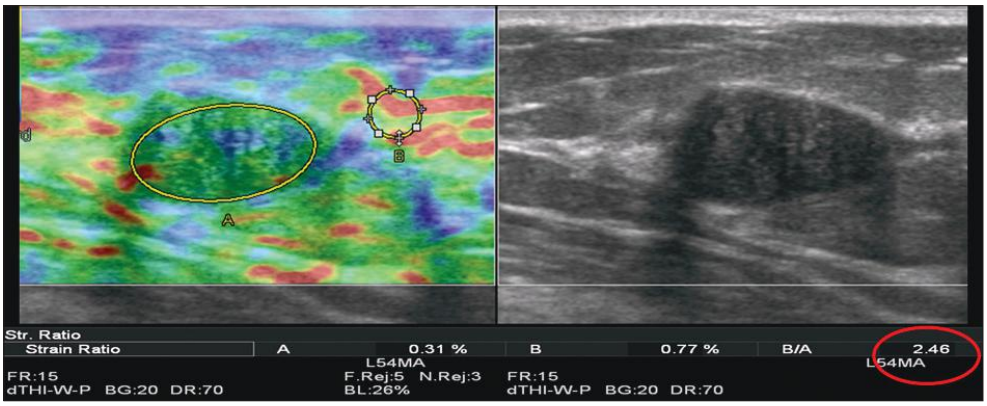

Resim 6-12 ◆ Düşük strain indeks gösteren BI-RADS® 2 solid kitle. Strain indeks değeri resmin sağ alt kesiminde görülmektedir. Komşu yağ doku elastikiyetinin kitle elastikiyetine oranı ile strain indeks elde edilmektedir.

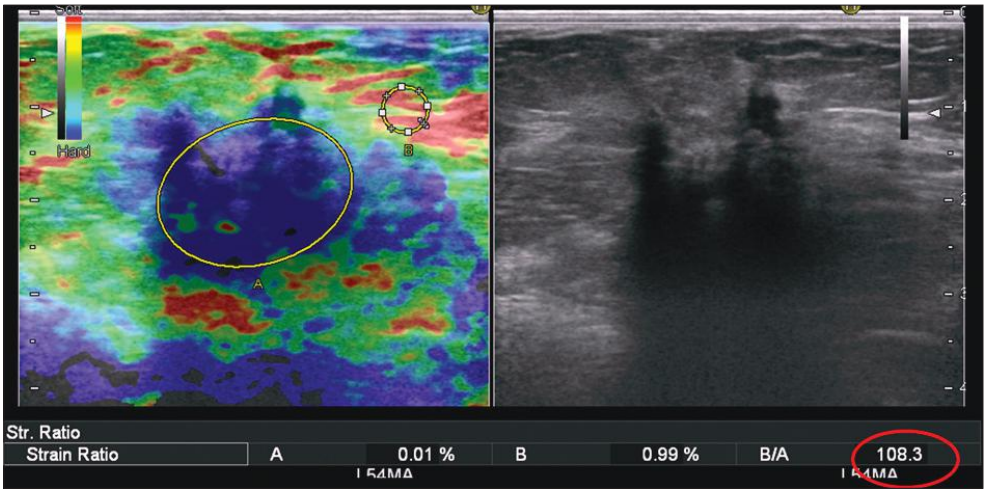

Resim 6-13 ◆ Yüksek strain indeks gösteren BI-RADS® 5 solid kitle. Patoloji sonucu infiltratif duktal karsinoma olarak gelmiştir. Beklenildiği gibi strain indeks değeri yüksektir.

derinlikteki komşu yağ dokusuna (B) yerleştirilmektedir. Elde edilen iki elastikiyet oranının birbirlerine oranları ile 'strain indeks' değerine ulaşılmaktadır. Literatürde malign meme kitlelerinde 'strain indeks' değeri 2,24-4,8 üzerinde bulunmuştur (Resim 6-12 ve Resim 6-13).

US ekranında elastografi ve B-mod görüntüden oluşan ikili görüntü üzerinde lezyonu içeren bir ROI tanımlanır ve kompresyona geçilir. İşlem sırasında probla, cilt ile temas kaybolmadan hafif ve tekrarlayan basınç uygulanmalıdır. Elde edilen elastografik görüntülerde lezyon ve çevre dokunun renk paterni değerlendirilir. Objektif değerlendirme için bir skorlama sistemi kullanılmaktadır. En çok kabul gören Ueno skorlamasıdır. Ueno skorlaması şu şekildedir (Resim 6-14):

Skor 1: Hipoekoik lezyonun tümü yeşil renklidir (tam esneklik).

Skor 2: Hipoekoik lezyonun çoğu yeşil renklidir (mavi ve yeşilden oluşan mozaik patern, çoğu esnek)

Skor 3: Hipoekoik lezyonun ortası yeşil, periferi mavi renklidir

Skor 4: Hipekoik lezyonun tümü mavi renklidir

Skor 5: Hipoekoik lezyon ve komşu meme dokusu mavi renklidir.

Skor 5'de lezyonun çevresindeki meme dokusunun mavi olmasının nedeni olarak tümöre eşlik eden dezmoplastik reaksiyon sorumlu tutulmuştur. Kistler elastografide mavi, yeşil ve kırmızıdan oluşan üç renk tabakası ile spesifik bir görüntü oluşturular (Resim 6-15). Ueno skorlama sisteminde kistler bu sistemden ayrı tutulmuştur. Rizotto ve arkadaşları ise kistlerin de dahil olduğu farklı 5'li bir skorlama sistemi oluşturmuşlardır. Ueno'dan farklı olarak Rizotto, skor 2, 3 ve 4'ü kendi aralarında tekrar düzenlemiştir. Kistleri ise skor 1 olarak tanımlamıştır. Fleury ve ark. ise kompresyon sırasında ve kompresyondan sonra lezyon ve çevre dokuda olan renk değişikliğine göre 4'lü skorlama sistemi düzenlemişlerdir. Skorlama yöntemi ne olursa olsun en düşük skorun en yumuşak lezyonu temsil ettiği, en yüksek skorun ise en sert lezyonu temsil ettiği görülmektedir. Ueno skorlama sisteminde benign lezyonlar skor 1,2 ve 3'ü gösterirken, malign lezyonlar skor 4 ve 5'i göstermektedir.

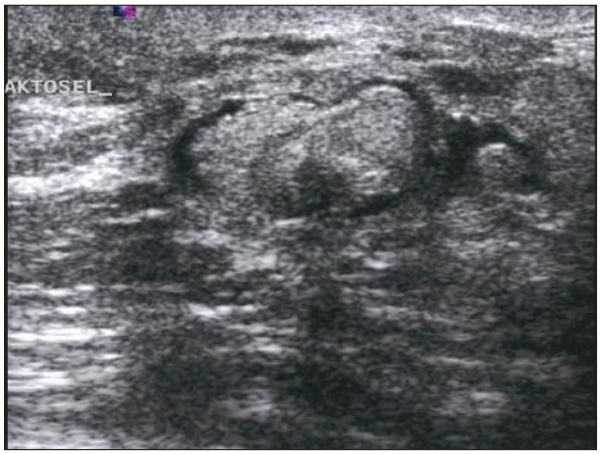

Resim 8-13 ◆ Hiperekojen bileşeni bulunan kompleks kitle: Galaktosel.

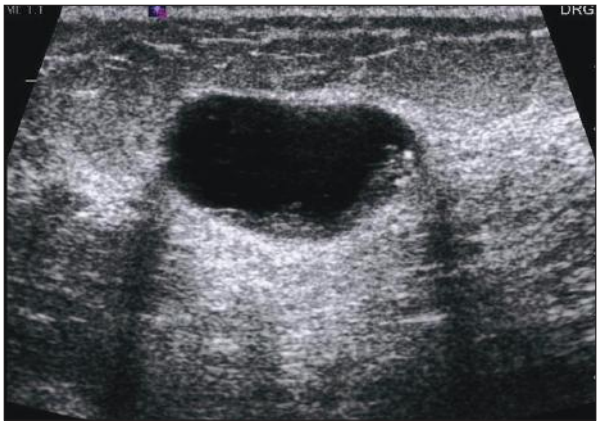

Resim 8-14 ◆ Arkasında akustik güçlenme saptanan, içinde hareketli internal ekolar bulunan komplike kist görülmektedir.

nedenle kalın iğne biyopsisi veya vakumlu biyopsi yapılmalı, özellikle solid bileşeni örneklenmelidir. İğne biyopsi ile papillom veya atipik papillom saptanırsa malign patoloji olasılığı nedeniyle eksizyon yapılmalıdır. Papillomların %8-14'ünde, atipik papillomların %30-38'inde eksizyon sonucunda kanser saptanır.

Yağ dokusu ile karşılaştırıldığında daha düşük seviyede ekolar içeren kitleler hipoekoik kitlelerdir. Memede solid kitlelerin çoğunluğu hipoekoik olup malign ya da benign olabilirler (Resim 8-1, 8-2, 8-4, 8-8). Komplike kistler ve fibroadenomlar keskin kenarlı, oval benign hipoekoik kitlelerdir. Yağ dokusu ile aynı ekojeniteye sahip kitlelerin eko paterni izoekoik olarak tanımlanır. İzoekoik kitleler özellikle yağ lobülleri arasında olduklarında US'de saptanamayabilirler. Bazı fibroadenomlar izoekoik olabilirler.

Arka akustik özellik, kitleden geçen ses dalgalarının iletimindeki değişikliklere bağlı olarak ortaya çıkar. BI-RADS® sözlüğüne göre bir kitlenin arka akustik özelliği olmayabilir veya kitle arkasında akustik güçlenme, gölgelenme ve bileşik patern saptanabilir. Kitle arkasındaki alanın ekojenitesi aynı derinlikteki komşu doku ekojenitesinden farklı değilse kitlenin arka akustik özelliği yoktur (Resim 8-1). Ses dalgaları kitleden geçerken zayıflamıyorsa arkasındaki doku daha ekojenik (beyaz) görülür. Kitle arkasında görülen bu ekojenik sütun güçlenme olarak tanımlanır ve kist tanısı için gerekli bulgulardan biridir (Resim 8-10, Resim 8-14). Akustik güçlenme, kistlerin yanı sıra bazı benign nodüllerin arkasında görülebilir. Bazı hücreden zengin karsinomların (medüller, müsinöz, papiller karsinom) ve nekrotik karsinomların arkasında da güçlenme saptanabilir.

Kitle ses iletiminde zayıflamaya neden oluyorsa kitle arkası çevre dokuya oranla daha hipoekoik, siyah olarak görülür ve bu bulgu gölgelenme olarak tanımlanır. Akustik gölge dezmoplastik reaksiyonu olan karsinomlarda, skar ve fibrozis alanlarında görülür (Resim 8-4, 8-7). Bazı fibroadenomlarda kalsifikasyon olmasa da akustik gölgelenme saptanabilir. Bunlar başka malignite lehine bulgu yoksa büyük olasılıkla benign olarak değerlendirilip takip edilebilirler. Bazen akustik gölgelenme tek başına malign patoloji

Resim 8-15 ◆ Resimde meme parankimi içinde yoğun gölgelenme ile saptanan malign kitle lezyonu seçilmektedir.

belirtisi olabilir (Resim 8-15). Bazı kitlelerde birden fazla atenuasyon paterni bulunabilir. Örneğin büyük kalsifikasyon içeren fibroadenomların arkasında kalsifikasyondan kaynaklanan gölgelenme ve kalsifik olmayan kısmın arkasında da güçlenme olabilir. Cerrahilerden sonra görülen

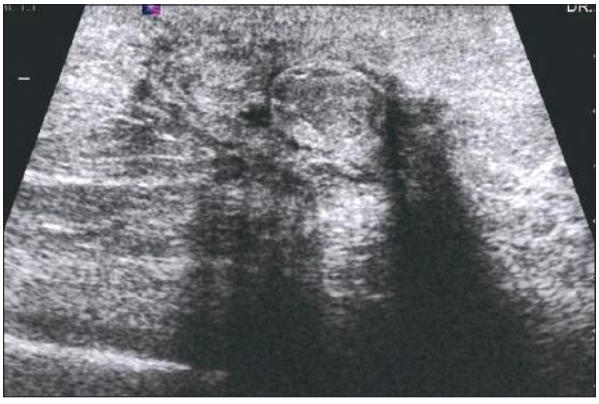

Resim 8-16 ◆ Yağ dokusu ile izoekoik, arkasında akustik güçlenme ve gölgelenme saptanan operasyona sekonder yağ nekrozlarına ait görünüm izlenmektedir.

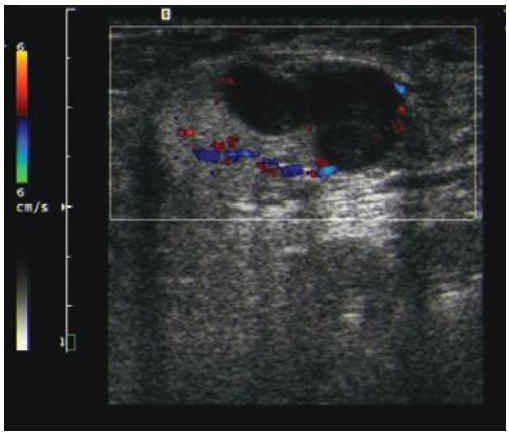

Resim 12-4 ◆ Korteksi kalınlaşmış ve mediasteni dışarı doğru itilmiş metastatik lenf nodunun renkli Doppler US'deki görünümü.

Asimetrik kalınlaşma, mediastinumda asimetrik kompresyona yol açarken, ileri durumlarda mediastinum tümüyle lenf nodunun dışına doğru itilebilir (Resim 12-4).

Korteks kalınlığı, ancak referans olarak görev yapan hilusun varlığında değerlendirilebilir. Vassallo ve ark.'nın tanımladığı kriterlere göre, korteks genişliği hilusun transvers çapının yarısından fazla ise korteks kalınlaşmıştır. Korteksin bir bölümünde genişlik, diğer bir bölümündeki genişliğin iki katından fazla ise asimetrik (ekzantrik) kalınlaşma söz konusudur. Asimetrik kortikal kalınlaşma malignite için en spesifik bulgulardan biridir. Yanlış pozitif bulgular oldukça seyrek olup, hipertrofiye olmuş periferik lenfoid folliküllere, veya skar oluşumuna bağlı ortaya çıkabilir. Esen ve arkadaşlarının serisinde pozitif prediktif değer %94.6 iken, Vassallo ve ark.'nın çalışmasında %100 olarak bildirilmiştir. Asimetrik kortikal kalınlaşma metastatik infiltrasyonun erken bulgusu olarak kabul edilmekle birlikte, bizim çalışmamızda kısmi infiltrasyon olguların sadece %34'ünde doğrulanabilmiştir. Asimetrik kalınlaşma bulgusu olan diğer nodlarda patolojik incelemede diffüz infiltrasyon saptanmıştır. Konsantrik kortikal kalınlaşma hem malign hem benign reaktif lenf nodlarında görülebilen bir bulgudur (Resim 12-5A). Ayırıcı tanıda çok yardımcı değildir.

Patolojik lenf nodlarının korteksi çevre kaslara göre belirgin olarak hipoekoik görünümdedir. Bu durum bazen pseudokistik görünüme yol açabilir. Hatta, kistlerden ayrım için intranodal vasküler yapıların gösterilmesi gerekebilir. Ekojenitedeki azalma, lenf nodundaki yüksek selülaritenin ve dolayısıyla tümörün düşük diferansiyasyonunun bir göstergesidir. Bu görünüm malignite için daha tipik olmakla birlikte, nekrotizan lenfadenit gibi bazı enflamasyon olgularında da görülebilir. Bu nedenle sonografik olarak, metastatik lenf nodları lenfadenit olguları ile karışabilir. Servikal lenf nodlarının aksine metastatik aksiller lenf nodlarında nekroz sık görülmez.

Aksiller lenf nodlarında mikrokalsifikasyon saptanması meme kanseri metastazı için oldukça spesifik olmakla birlikte, son derece nadir görülür. Ganglionlar içinde kaba kortikal kalsifikasyonlar ise tüberküloz gibi granülomatöz hastalıklarda, ve kemoterapi veya radyoterapi görmüş metastatik lenf nodlarında izlenebilir.

Malign lenf nodlarının konturları genellikle düzgün ve keskin, enfeksiyöz lenf nodlarınınki ise silik ve düzensizdir. Düzensiz kontur, heterojenite ve perinodal ödem metastatik lenf nodlarında perinodal invazyon bulgularıdır. Ekstrakapsüler yayılım varlığında zaman zaman lenf nodunun posterior akustik gölge oluşturduğu da izlenebilir. Bu durumda metastatik lenf nodları, bu bölgedeki aberan meme dokusundan kaynaklanan primer tümör ile karışabilirler.

Vasküler Özellikler

Normal ve reaktif lenf nodlarında renkli Doppler US incelemede akım sinyalleri hiler ve perihiler bölge ile sınırlıdır (Resim 12-5B). Neoplastik lenf nodlarında ise neoanjiogeneze bağlı multipl besleyici damarlar vardır. Malign lenf nodlarının çoğunda geniş hız aralığında ve düzensiz dağılımlı diffüz hipervaskülarizasyon görülür. Metastazda neoplastik hücreler lenf nodlarına dışardan ulaşır ve önce subkapsüler sinüslerde kolonize olur; daha sonra hastalık sentripedal şekilde yayılır (Resim 12-6). Metastatik lenf nodlarında çoğunlukla periferik (subkapsüler) veya mikst

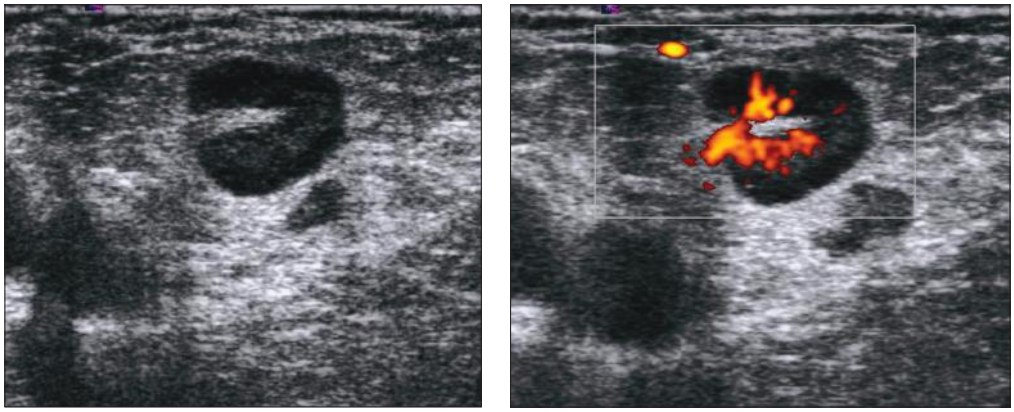

A **B**

Resim 12-5 ◆ Reaktif benign lenf nodunda diffüz kortikal kalınlaşma (**A**) ve "power" Doppler uygulamasında ise radyal şekilde dallanan santral vasküler yapılar (**B**) izlenmektedir.

olguların yarısı 50 yaş altında gelişir. Dolayısı ile, taramanın ortalama meme yoğunluğunun yüksek olduğu 30 ya da daha genç yaşlarda başlatılması gerekir. Mamografi bu grup olgularda yoğun meme dokusu nedeni ile duyarlılığı çok düşük bir yöntem olarak bildirilmektedir. Bununla birlikte ailesel meme kanseri olguları tarama aralıklarının kısa tutulmasını gerektiren saldırgan biyolojik davranışa sahiptirler.Ayrıca özellikle BRCA1 gen mutasyonu taşıyıcılarında saptanan kanserler mamografik olarak belirlenemeyecek nitelikte gözlenmektedir. Bu nedenlerle tek başına mamografi yetersiz kalmakta ve özellikle genç yaş grubunda da iyonize radyasyon-tarama yarar zarar ilişkisi nedeni ile başka bir tarama yöntemine ihtiyaç duyulmaktadır.

Yüksek riskli hasta grubunda MRG'nin mamografiye ilave edilmesinin katkılarını değerlendirmek üzere randomize prospektif çalışmalar Avrupa ve ABD'de 1990'ların ortalarından başlayarak yapılmıştır. Bu çalışmaların bir kısmında US ve klinik muayene de tarama programında değerlendirilmiştir. Kontrastlı meme MRG'nin yüksek riskli hastalarda meme kanserini yakalamada yüksek duyarlılığı olan bir test olduğu bildirilmekle birlikte, özgüllüğü kaynaklar arasında farklılıklar göstermektedir. Avrupa, Amerika ve Kanada'da yapılan altı ayrı çalışmada yüksek riskli hasta gruplarında MRG'nin duyarlılığı %71-100 arasında bulunurken, aynı çalışmalarda mamografinin duyarlılığı %16 ile 40 arasında bulunmuştur. Bu çalışmaların bazılarına dahil edilen sonografik taramanın duyarlılığı da mamografi ile paralellik göstermektedir. Mamografi ve MRG'nin beraber yapılması ile duyarlılık %93-100 arasında bildirilmektedir. MRG'nin mamografiye eklenmesi ile duyarlılık %58 oranında arttırılabilmektedir. Mamografi, US ve klinik muayeneye MRG'nin eklenmesi ile ise duyarlılık %31-44 oranında arttırılmaktadır. MRG'nin duyarlılığının gelecekte radyologların bilgi düzeyinin ve teknolojik ilerlemelerin etkisi ile artması da beklenmektedir (Tablo 16-5).

MRG ile meme kanseri taraması yapacak merkezlerin MRG rehberliğinde meme biopsisi de yapabilecek donanımda olmaları sadece MRG de gösterilen lezyonların histopatolojik tanısına varabilmek için şarttır. Meme MRG pahalı bir tetkik olması, yaygın olarak yapılamaması, değerlendirebilecek yeterli uzman bulunmaması ve tüm tarama testleri gibi yüksek duyarlılıktaki testlere eşlik eden yalancı pozitifliklerin zararlı etkilerinin azaltılması amacıyla sadece yüksek risk grubundaki hastalara tavsiye edilmektedir. MRG ile gereksiz iğne biyopsi oranı 3 kat ve gereksiz cerrahi biyopsi oranı ise 2 kat artmaktadır. Warner ve arkadaşları ilk tarama yılında yanlış pozitif MRG tanıları oranını yüksek bulmuşlar ancak bu oranın yıldan yıla düştüşünü ve 4 yıldan sonra MRG ve mamografinin eşit olumlu predik-

Tablo 16-6 ◆ Amerikan Kanser Birliğinin (ACS) MRG Tarama için Rehber Bilgileri

ACS Kanıta Dayalı MRG Tarama Rehberi
Yıllık MRG tarama önerilen grup (non-randomize çalışmalar ve gözlemsel çalışmalar ile kanıtlanmış) BRCA mutasyonu taşıyanlar Birinci derece akrabalarda BRCA taşıyıcılığı bulunan, ama test edilmemiş kişiler Meme kanseri gelişme riski tüm yaşam süresince %20-25'den daha fazla olanlar (aile hikayesine dayanan istatistik modellerle)
Yıllık MRG tarama önerilen grup (uzman konsensus düşüncesi temelinde) 10-30'lu yaşlar arasında göğüs bölgesine radyasyon terapisi anemnezi mevcut olgularda (Hodgkin hastalığı gibi) Li-Fraumeni sendromu olanlar ve 1. derece akrabaları Cowden ve Bannayan-Riley-Ruvalcaba sendromu olanlar ve 1. derece akrabaları
MRG tarama yapılıp yapılmayacağına dair yeterli kanıt olmayan grup Meme kanseri gelişme riski tüm yaşam süresince yaklaşık %15-20 olması (aile hikayesine dayanan istatistik modellerle) Lobüler karsinoma in situ veya atipik lobuler hiperplazisi olanlar Atipik duktal hiperplazi tanısı almış olanlar Yoğun dens veya heterojen mamografik dansiteli olgular Meme kanseri hikayesi olan kadınlar veya duktal karsinom in situ hikayesi taşıyan olgular
MRG tarama önerilmeyen grup (uzman konsensus düşüncesi temelinde) Meme kanseri gelişme riskinin %15'ten az olması

Tablo 16-5 ◆ MRG İle Riskli Kadınlarda Yapılan Tarama Çalışmaları

Çalışma	Hasta	Kanser	MMG	US	MRG	MMG+US	MMG+MRG	Bx	PPD
Kriege	1909	45	18 (%40)		32 (%71)		40 (%89)	56 (%1)	32 (%57)
Warner	236	22	8 (%36)	7(%32)	17 (%77)	12 (%55)	20 (%91)	32 (%7)	17 (%53)
Leach	649	35	14 (%40)		27 (%77)		33 (%94)	77 (%4)	27 (%35)
Kuhl	529	43	14 (%40)	17(%40)	39 (%91)	21 (%49)	40 (%93)	78 (%5)	39 (%50)
Sardanelli	278	15	9 (%60)	9(%60)	13 (%87)	10 (%67)	15 (%100)	24 (%6)	13 (%54)
Hagen	491	21	9 (%43)		17 (%81)		18 (%86)		
Riedl	327	27	13 (%48)	11(%41)	23 (%85)	13 (%48)	25 (%93)	101 (%15)	23 (%23)
Total	4419	208	85 (%41)	44(%41)	168 (%81)	56 (%52)	191 (%92)	368 (%4)	151 (%41)

MMG: Mamografi, Bx:Biyopsi, PPD: positif prediktif değer.

Resim 1-7 ◆ Epifrenik divertikül. Özefagus grafisinde distal özefagusta geniş boyunlu dolum fazlalığı izlenmektedir.

Nadir bir özefagus divertikülü de krikofaringeus kasının distalinde antero-lateral duvarda oluşan Killian-Jamieson divertikülüdür (lateral servikal özefagus divertikülü).

Traksiyon divertikülleri özefagus orta kesiminde yer alır. Granülamatöz enfeksiyonlara (tüberküloz, histoplazmoz) bağlı mediastende gelişen lenfadenit veya skar sonucu ortaya çıkmaktadır. Traksiyon divertikülleri özefagus duvarının tüm katmanlarını içermektedir. Bu nedenle floroskopi

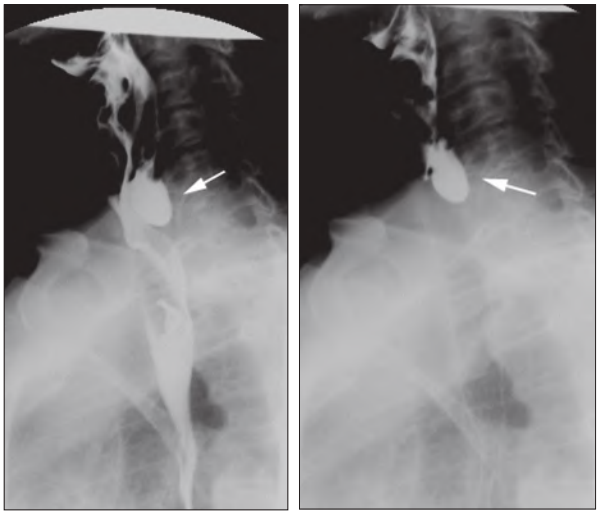

A B

Resim 1-8 ◆ Zenker divertikülü. **A.** Lateral özefagus grafisinde krikofaringeal kasın proksimalinde, posterior faringeal duvarda dolum fazlalığı izlenmektedir. **B.** Özefagus boşalmasına karşın divertikülün boşalmadığı görülmektedir.

Resim 1-9 ◆ Lateral faringeal poş. Farinkste bilateral dolum fazlalıkları izlenmektedir.

sırasında lümenleri özefagusla birlikte boşalır. Üçgen şeklinde ve geniş boyunlu divertiküllerdir (Resim 1-10).

GASTROÖZEFAGİAL REFLÜ

Baryumlu özefagus grafisinin önemli bir endikasyonunu oluşturmaktadır. Normal kişilerde zaman zaman reflü

Resim 1-10 ◆ Traksiyon divertikülü. Özefagus orta kesimde geniş boyunlu dolum fazlalığı izlenmektedir.

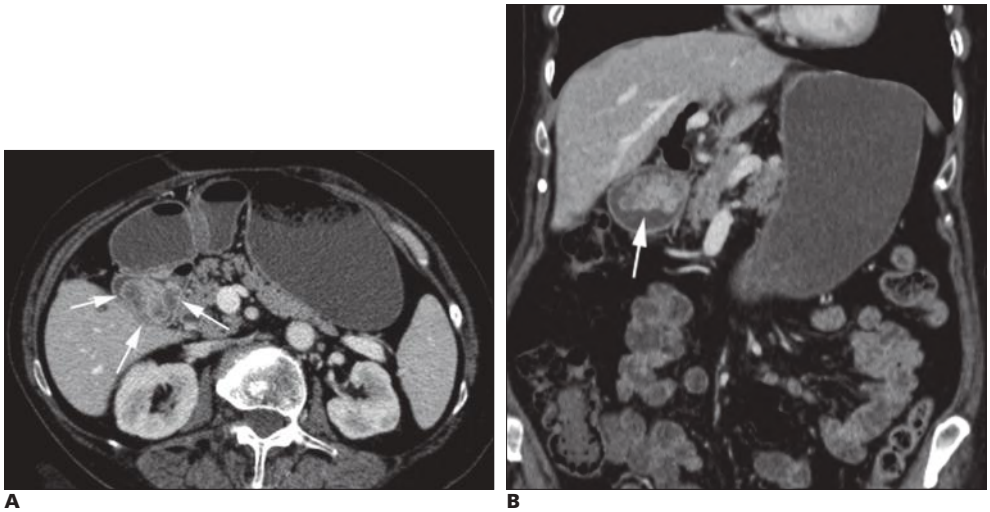

A B

Resim 3-14 ◆ Miks hiperplastik-adenomatöz polip. **A.** Kontrastlı aksiyal BT'de bulbusta geniş tabanlı, lobüle konturlu, periferik kontrastlanan polipoid lezyon (oklar) görülmektedir. **B.** Aynı lezyon (ok) koronal reformat görüntüde izlenmektedir.

Duodenal lipomlar genellikle asemptomatiktir. BT'de düşük dansiteli düzgün konturlu lezyon olarak görülür.

Benign mukozal neoplazmlar adenomlardır. Villöz adenom, tübüler adenom ve Brunner gland adenomu olarak üç tipi vardır (Resim 3-14). Bunlardan sadece villöz adenom malign potansiyel taşır. Polipozis sendromlarından Peutz-Jeghers sendromu primer olarak duodenumu etkiler. Gardner sendromunda %25-30 duodenum tutulumu görülür.

Malign Neoplaziler

Adenokarsinomlar duodenumdaki primer malign tümörlerin %80-90'ını oluşturmakta ve daha çok periampuller bölgede bulunmaktadır. İnce barsak adenokarsinomlarının %50-70'i duodenum veya proksimal jejunumda yer alır.

Hastalar genellikle 7. dekaddadır. Gastrointestinal kanama, sarılık veya obstrüksiyon ile gelebilirler. Çoğu hastada (%50'den fazla) tanı anında metastaz bulunur.

Kitleler morfolojik olarak polipoid veya infiltratif özellikte olabilir (Resim 3-15). BT'de duodenum duvarında konsantrik veya asimetrik kalınlaşma ya da polipoid kitle izlenir (Resim 3-16). Kitle periampuller bölgede ise koledok ve pankreatik kanalda dilatasyona yol açar. Üçüncü parçadaki tümörlerde obstrüksiyon bulgusu ön plandadır (Resim 3-17). Lenf nodu tutulumu, karaciğer ve periton metastazları BT'de saptanabilmektedir.

Gastrointestinal stromal tümörler tüm malign duodenum tümörlerinin %10-33'ünü oluşturmaktadır. Çoğunlukla ikinci veya üçüncü parçadan kaynaklanırlar. Büyük boyutlara ulaşmalarına karşın genellikle obstrüktif sarılık

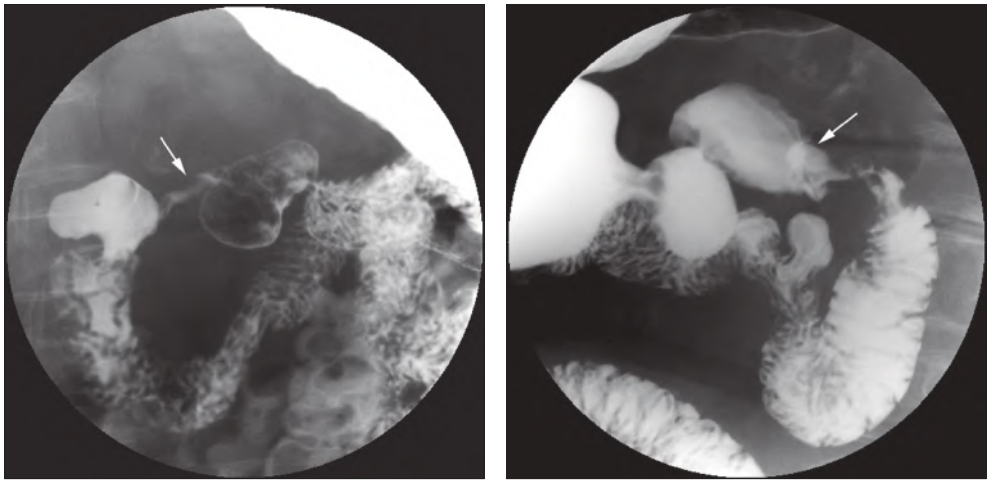

A B

Resim 3-15 ◆ İnfiltratif tipte adenokarsinom. **A.** Baryumlu incelemede duodenum ikinci kısmında tümöral lezyona bağlı düzensiz anüler daralma (ok) ve poststenotik dilatasyon görülmektedir (Sayın M. Savas'ın arşivinden) **B.** Bir başka hastaya ait duodenum grafisinde, ikinci parçada düzensiz daralma ve kitlenin proksimalinde postbulber büyük bir ülsere (ok) ait görünüm izlenmektedir. Aynı grafide duodenum üçüncü parçada divertikül dikkati çekmektedir (Sayın FM Katircioglu'nun arşivinden).

en önemli farkı duvar kalınlaşması ve luminal daralmaya karşın obstrüksiyonun bulunmamasıdır. Kaviter formda ülsere büyük bir kitle komşu intestinal segmentlere fistülize olabilir. Verilen oral kontrast düzensiz konturlu kaviteyi doldurur. Mezenterik tutulum mezenterik ve retroperitoneal lenfadenopatiler, barsak anslarını çevreleyen düzensiz konturlu kitle veya vasküler yapıları saran (*sandviç işareti*) dev kitle şeklinde karşımıza çıkar. Nodal kitleler ince barsakların mezenterik yüzlerinde basıya ve çekintiye yol açar. Nadir görülen bir form da çok sayıda, farklı boyutlarda intramural ve intraluminal nodüllerin bulunduğu, Çölyak hastalığı zemininde gelişen lenfomadır. Bunda baryumlu çalışmalarda mukozal foldlarda nodüler kalınlaşma izlenebilir. Genellikle jejunumda uzun segment tutulur.

Ayırıcı tanıda Crohn hastalığı, adenokarsinom, daha az sıklıkla metastatik melanom ve GIST düşünülmelidir. Distali ve uzun bir segmenti tutması, çevresel dezmoplastik reaksiyonun olmaması (buna bağlı komprese olabilir ve obstrüksiyon yaratmaz), bulky mezenterik lenfadenopatilerin eşlik etmesi lenfoma için ayırt edicidir.

[Nöroendokrin Tümör (karsinoid)]

Primer ince barsak tümörlerinin %25'ini oluşturmaktadır. Lezyonların %90'ı distal ileumda görülür. Olguların üçte birinde multipl lezyon, üçte birinde ise eşlik eden başka bir primer malignite bulunmaktadır. Lezyonlar mukozanın bazal bölümündeki endokrin hücrelerden gelişir ve submukozaya doğru büyüme eğilimindedir. Boyutları genellikle 1,5 cm'den küçüktür. Malign özellik taşıyanlar 2 cm'den büyük olanlardır. Karsinoid tümörler salgıladıkları serotoninin etkisiyle barsak duvarında ve komşuluğundaki mezenterde, vasküler yapılar çevresinde belirgin desmoplastik reaksiyona yol açabilirler.

Baryumlu çalışmalardan özellikle enterokliziste küçük polipoid lezyonlar, yuvarlak, düzgün konturlu dolum defektleri olarak izlenebilir. Sekonder mezenterik kitle varlığında barsak anslarında itilme, rijidite veya fiksasyon görülebilir. İleal vasküler yapıların etkilenmesi sonucu kronik mezenterik iskemi mukozal foldlarda kalınlaşmaya neden olur.

BT'de negatif luminal kontrast ve i.v. kontrast kullanılması sonrasında, hipervaküler olan bu tümörler hiperdens polipoid lezyonlar olarak daha kolay tanınabilmektedir. ÇKBT ile ince kesitli çalışmalar, kaliteli reformat görüntülere de olanak sağlamaktadır (Resim 4-29). BT'de mezenterik tutulum fokal, düzgün konturlu kitle veya radiyel şekilde uzanan yumuşak doku artımı olarak izlenebilir. Bunun çevresinde araba tekerleği şeklinde dizilen barsak ansları tipik bir görünüm oluşturur. Mezenterik kitlede %50'ye yakın kalsifikasyon görülmektedir. İskemiye bağlı uzun segmentte barsak duvar kalınlaşması bulunabilir. BT'de ayrıca mezenterik lenfadenopatiler, peritoneal implantlar, hipervasküler karaciğer metastazları da saptanabilmektedir.

İntraluminal protrüzyon şeklinde görülen karsinoid tümörlerin ayrıcı tanısına leiomyomlar girebilir. Mezenterik tutulumda inflamatuar ve neoplastik patolojiler, kronik iskemi düşünülebilir. İleal tutulum en sık Crohn hastalığı ile karışmaktadır.

[Malign GIST (Leiomyosarkom)]

Primer ince barsak malignitelerinin %15'inden azını oluşturmaktadır. Soliter lezyonlar olup jejunum ve ileumda yer alırlar. Karın ağrısı, gastrointestinal kanama en sık görülen semptomlardır. Çoğu hastada palpabl abdominal kitle vardır. Büyük boyutlara ulaşmasına karşın intestinal obstrüksiyon nadiren görülür. Çoğunlukla ekstraluminal büyüme gösterirler. Kitlede kanama, nekroz, kalsifikasyon veya fistülizasyon bulunabilir.

Baryumlu incelemelerde barsak segmentlerinde itilme ve distorsiyon oluşturan ekstrensek kitle izlenir. Büyük ülser ve kavitasyon gösteren kitlelerde baryum kavite içine dolabilir. Kavite ile ince barsak bağlantısı her zaman gösterilemeyebilir.

BT'de kitlenin boyutu, lokalizasyonu ve çevre organlarla ilişkisi net olarak tanımlanabilmektedir. Karaciğer ve periton metastazları da ortaya konabilir. Bu kitlelerin bo-

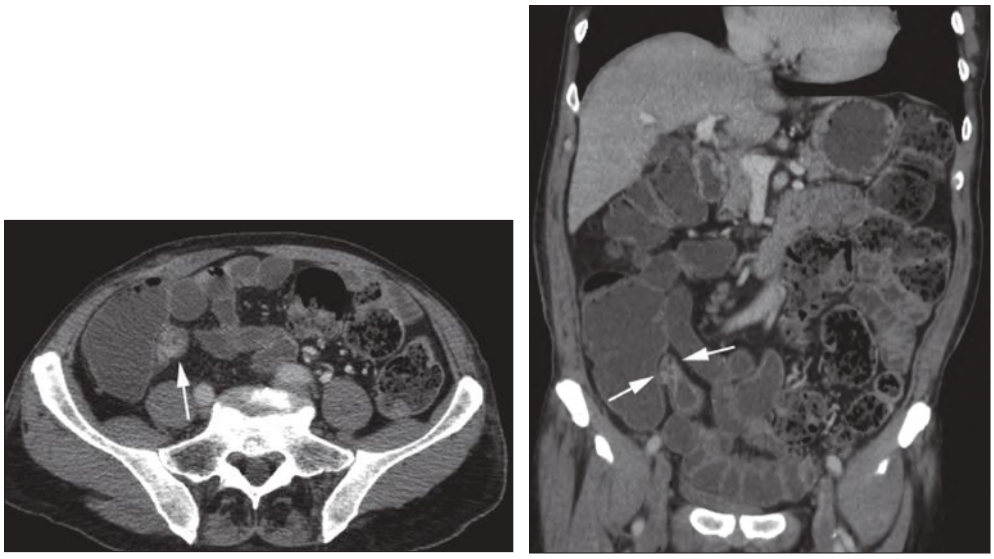

A B

Resim 4-29 ◆ Nöroendokrin tümör. **A-B.** Aksiyal BT ve koronal reformat görüntüde terminal ileumda konsantrik duvar kalınlaşması (oklar), daha proksimalde ise submukozal ödem izlenmektedir.

Tablo 5-1 ◆ Kolorektal Kanser TNM evrelemesi (2010)

T	**Primer tümör**
Tx	Primer tümör değerlendirilemiyor
T0	Primer tümöre ait bulgu yok
Tis	Karsinoma insitu: intraepitelyal veya lamina propria invazyonu
T1	Tümör submukozaya invaze
T2	Tümör muskularis propriaya invaze
T3	Tümör subserozaya veya non-peritonealize perikolik dokuya invaze
T4a	Tümör viseral periton yüzeyine invaze
T4b	Tümör direkt diğer organ veya yapılara yapışık veya invaze
N	**Bölgesel lenf nodları**
Nx	Bölgesel lenf nodları değerlendirilemiyor
N0	Bölgesel lenf nodu metastazı yok
N1	1-3 bölgesel lenf noduna metastaz
N1a	1 bölgesel lenf noduna metastaz
N1b	2-3 bölgesel lenf noduna metastaz
N1c	Bölgesel lenf nodu metastazı olmadan subserozada, mezenterde veya non-peritonealize perikolik dokularda tümör depoziti/depozitleri
N2	≥4 bölgesel lenf noduna metastaz
N2a	4-6 bölgesel lenf noduna metastaz
N2b	≥7 bölgesel lenf noduna metastaz
M	Uzak metastaz
M0	**Uzak metastaz yok**
M1	Uzak metastaz var
M1a	Metastaz 1 organ ile sınırlı (karaciğer, akciğer over, bölgesel olmayan nodu)
M1b	>1 organ veya peritona metastaz

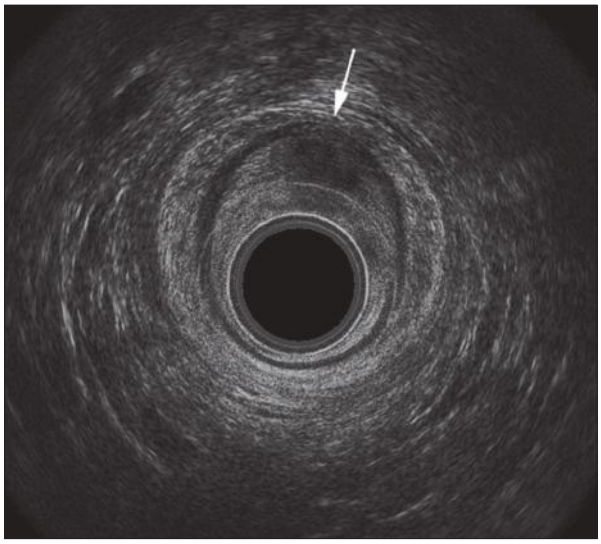

Resim 5-33 ◆ Rektum kanseri. Transrektal US'de rektum anteriorunda, hipoekoik olarak izlenen musküler tabakayı infiltre eden T2 tümör izlenmektedir.

kullanıldığı geniş bir seride evreleme hatalarının üçte ikisini, T2 tümörlerin çevredeki inflamasyona bağlı T3 olarak değerlendirilmesi ("overstaging") oluşturmaktadır. Overstaging yaratan diğer nedenler nekroz, kanama, vas-

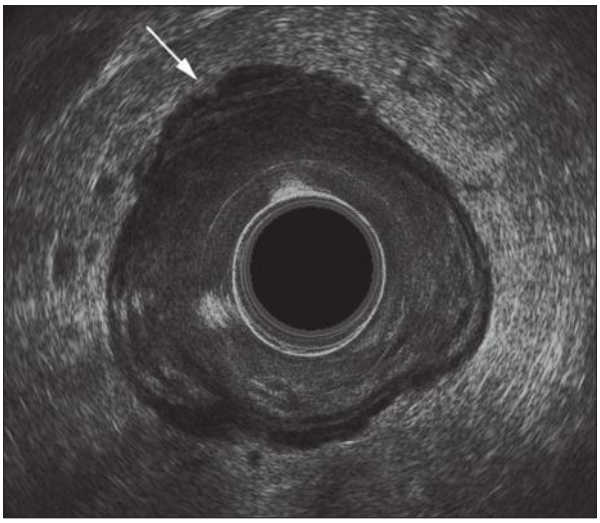

Resim 5-34 ◆ Rektum kanseri. TRUS'de konsantrik tutulum yapan, musküler tabakayı aşıp perirektal yağ dokusuna uzanan kitle (T3) (ok) ve perirektal lenf nodları görülmektedir.

küler veya lenfatik konjesyon, radyoterapi, biyopsi sonrası değişiklikler, fibrosis, hava veya gaita artefaktları, uygun olmayan transduser açısı, understaging endişesi olarak sayılabilir. Lenf nodu evrelemesinde TRUS'nun duyarlılığı %50-94, özgüllüğü %55-90, doğruluk oranı %70-78 olarak bildirilmektedir. Çalışmalar arasındaki farklılık eşik değeri olarak kabul edilen lenf nodu boyutuna bağlıdır. Özgüllüğü yükseltmek için boyut yanısıra lenf nodu ekojenitesinin de değerlendirilmesi gerektiği vurgulanmaktadır. İntranodal heterojenite boyuttan daha değerli bir bulgudur.

Bilgisayarlı Tomografi

Değişik çalışmalarda kolon kanserinde intramural invazyonu belirlemede BT'nin doğruluk oranı %53-77, ekstraserozal invazyonu ayırt etmede %60-97, komşu organ invazyonunu göstermede %80-89, lenf nodu metastazını saptamada ise %22-73'dür.

Rektum kanserinin lokal evrelemesinde BT'nin doğruluk oranı %41-64 arasında bildirilmektedir. Baltazar ve ark. negatif bulguların evrelemeye yardımcı olamayacağını, ancak pozitif bulguların ilerlemiş tümöre yönelik oldukça önemli katkı sağladığını ileri sürmüşlerdir. BT'nin kontrast rezolüsyonu düşük olduğundan submukoza, sirküler ve longitudinal kas tabakaları ayrı olarak değerlendirilememektedir. Bu nedenle T1 ve T2 tümörlerin birbirinden ayrımı güçtür. Perirektal yağ dokusundaki mikroinvazyonlar BT'deki understaging'in önemli bir nedenini oluşturmaktadır. Peritümöral inflamasyon veya fibrosis ise tam tersine overstaging'e yol açmaktadır. Kolon temizliği, hipotonik ajanlar, hava veya kontrast madde ile distansiyon, rektal tümörlerde pron pozisyonda görüntü alınması BT'nin evrelemedeki doğruluk oranını artırabilir

Spiral ve çok kesitli BT'nin yaygılaşması sonucu son dönemde yapılan çalışmalarda rektum kanserinin T evrelemesinde BT'nin doğruluk oranı %80'lere ulaşmıştır. Koronal reformatlar sayesinde rektal tümörün levator ani

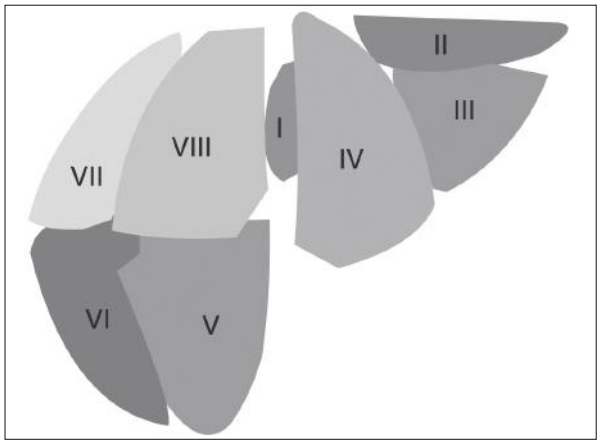

Resim 1-3 ◆ Couinaud karaciğer segmentasyonu.

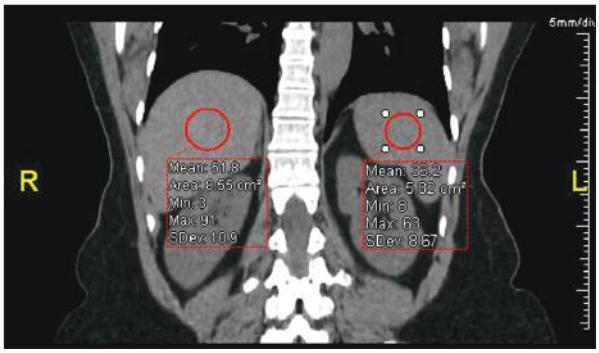

Resim 1-4 ◆ Normal karaciğer dansitesi. İlaçsız BT'de karaciğer dansitesinin dalaktan yüksek olduğu görülmektedir.

duvarı ve diyaframa; anterior karın duvarı ve yine diyaframa falsiform ligament ile bağlıdır (Resim 1-1, Resim 1-2).

Karaciğere gelen kanın %25'i hepatik arter, %75'i portal ven tarafından sağlanır. Tümörlerin çoğu yalnızca arteriyal sistemden beslenir. Bu da ayırıcı tanıda yardımcı bir kriterdir. Karaciğer fonksiyonel olarak Couinaud sistemi ile sekiz segmente ayrılır. Bu sistemde her segmentin bağımsız hepatik arteri, safra yolu ve portal veni vardır. Segmentler hepatik venler, sağ ve sol portal venler tarafından ayrılır. İlk segment olan kaudat lobdan itibaren saat yönünde numaralandırılır (Resim 1-3). Konvansiyonel hepatik segmental anatomiye göre segmentasyon şöyledir:

Segment I: *Kaudat lob*
Segment II: *Sol lob lateral superior*
Segment III: *Sol lateral inferior*
Segment IVa: *Sol medial superior*
Segment IVb: *Sol medial inferior*
Segment V: *Sağ anterior inferior*
Segment VI: *Sağ posterior inferior*
Segment VII: *Sağ posterior superior*
Segment VIII: *Sağ anterior superior*

Kaudat lob diğer segmentlerden farklı olarak -primer hepatik venler ile ilişkisi olmayan- özel hepatik venler ile vena kava inferiora drene olur. Ayrıca her iki portal ven dalından beslenir. Böylece birçok hastalıkta ya korunur (Budd-Chiari gibi) ya da hipertrofiye olur (Siroz gibi).

Karaciğerin vasküler anatomisindeki varyasyonlar normal kişilerde pek bir önem taşımazken parsiyel karaciğer rezeksiyonu yapılacak olgularda çok önemli hale gelir. Karaciğerin vasküler varyasyonlarına sıkça rastlanır. Superior mezenterik arter çıkışlı sağ hepatik arter en sık görülen varyasyon iken, sol gastrik arter çıkışlı sol hepatik artere de rastlanabilir. Portal ven varyasyonunun en sık görüleni portal bifurkasyon yerine trifukasyon görülmesidir. Yani lobların birine birden fazla portal ven dalı ayrılır. Hepatik venöz varyasyonlar çok daha değişken olup genelleme yapmak çok güçtür.

Genel Görüntüleme Özellikleri

Normal karaciğer ekojenitesi böbrek ve dalak parankim ekosuna eşit veya hafif daha yüksektir. Karaciğerin posterior yüzeyi iyi şekilde görülür. Damarlar keskin sınırlıdır. Hepatik venlerde trifazik akım deseni gözlenir. Portal vende ise, düşük hızlı (10-20 cm/sn) ancak solunumdan etkilenen akım deseni söz konusudur. Beden kitle indeksi düşük bireylerde ve triküspit kapat regürjitasyonunda akımda pulsasyon kaydedilir. Hepatik arterde ise akım düşük dirençli arteriyal akımdır; yönü portal ven ile aynıdır.

Kontrastsız BT'de karaciğer dansitesi 55-65 HU'dur. Dansitesi kandan ve dalaktan daha yüksektir. Dalak ile aralarındaki fark yaklaşık 10 HU'dir (Resim 1-4). Ancak bu oranlar, glikojen veya yağ birikimi nedeni ile kişiden kişiye çok değişkenlik göstermektedir.

Karaciğer dual kanlandığından, ekstrasellüler kontrast madde dağılımı ve zamana göre doku atenüasyonundaki değişim kompleks multikompartmental model ile açıklanabilir. Buna göre hepatik perfüzyon: arteriyal, portal (redistribüsyon), denge (hepatik venöz) fazlarından oluşur.

Tüm kontrast stratejilerinden ve protokollerinden bahsetmek bu kitabın ana çerçevesini aşmaktadır. Ancak günlük çalışmada işe yarayacak birkaç pratik bilginin de kimseye zararı olmaz. Karaciğer BT'yi kontrastlı yapıyorsak bilmemiz gereken iki önemli nokta vardır: Kontrast enjeksiyon hızı ve zamanlama... Öncelikle kullanacağımız iğne olabildiğince kalın (16 G gibi) olmalıdır ki yüksek hızda enjeksiyona izin verebilsin. Vereceğimiz kontrast madde miktarı toplamda karaciğerin 30 g iyot ile perfüze olmasına yetecek kadar olmalı, daha az olmamalıdır. Böylece yeterli kalitede kontrastlı görüntü elde edebiliriz. Kontrastın enjeksiyon hızı 2.5-5 ml/dk olabilirse de kitle arıyorsak bu hız 5 ml/dk olmalıdır ki taramaya başladığımızda yeteri kadar ve yüksek konsantrasyonda iyot verilmiş olsun. Sonuçta çoğu arteriyal fazda boyanan tümörlerin görülebilmesi bu basit stratejilere bağlıdır.

Aortik kontrastlanma eşiğine göre tetiklenen inceleme yapıldığında erken ve geç arteriyal fazlar başlangıçtan 10 ve 20 saniye sonra iken, portal venöz fazın başlangıcı 30. saniyedir. Karaciğer ve içindeki tüm vasküler yapıların izodens olduğu faz denge fazı olup buna 60. saniyede ulaşılır (Resim 1-5). Ancak denge fazı için yapılan daha geç tarama

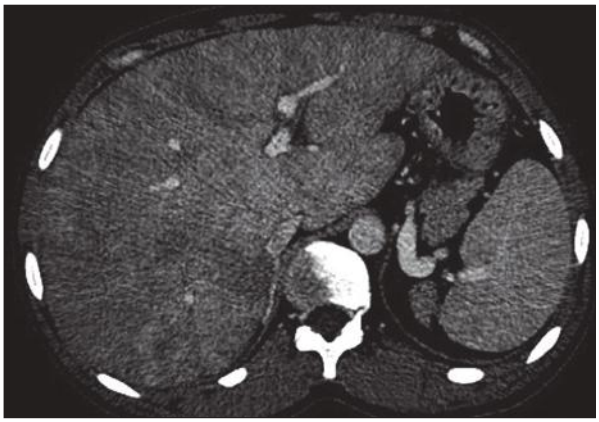

Resim 1-14 ◆ Budd-Chiari sendromu. Kontrastlı BT'de karaciğerin kaudat lobu ve santral kesimi periferden daha iyi boyanıyor ve hepatik venler seçilememektedir.

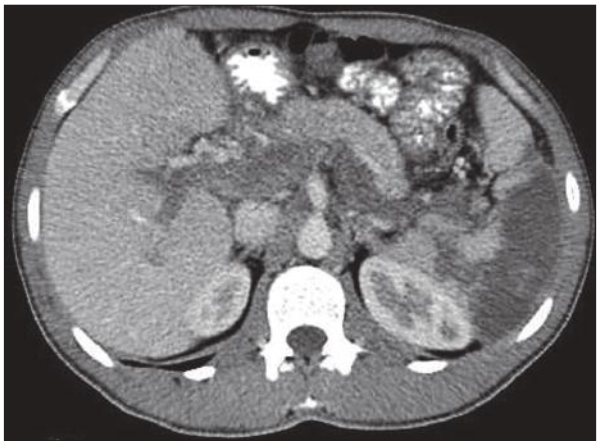

Resim 1-15 ◆ Portal ve splenik vende tromboz. Dalakta splenik ven trombozuna bağlı enfarkt gelişmiştir.

US'de akut dönemde portal venin genişlediği ve lümeninde ekojen trombus varlığı seçilir. Normalde hepatik arter ile portal ven akımı her zaman aynı yöndedir. Bu hepatopetal akımdır. Trombozda akım tersine döner ve hepatofugal akım saptanır. BT'de portal venöz fazda güvenle tespit edilebilir (Resim 1-15).

Kronik dönemde portal hilusta portal akımı tekrar oluşturan kavernöz transformasyon denilen solucan benzeri kollateraller gelişir. Özofagus alt ucunda ve umblikusta kollateral venler açılabilir. Splenomegali ve asit gelişebilir.

Tümörler

Fokal hepatik lezyonların karakterize edilebilmesi hem çok uğraştırıcı hem de radyologdan beklentinin çok yüksek olduğu durumdur. Bu alanda US'nin rolü solid-kistik ayrımı noktasında sınırlı kalır. US'de hipoekoik halolu hiperekoik lezyonlar aksi ispatlanana kadar malign kalbul edilse de daha detaylı ayrım için BT veya MRG'den biri, tercihen de MRG kullanılır. Kontrastlı BT veya MRG çalışmaları ile de genelde non-invaziv tanı konulabilir (Tablo 1-4).

MRG'de kitlelerin karakterizasyonu için sinyal ve morfolojik özelliklerinin saptanması temel gereksinimlerdir. Histolojik özellikler T1 ve T2 zamanlarını çok güçlü şekilde etkiler. MRG'de hücre içerikleri ve miktarları sinyalin nasıl olacağını gösterir. Fazla miktarda su içermesi T2 AG'de hiperintens iken, tam tersine az miktarda su içeriği hipointens görünüme neden olur (Tablo 1-5).

Kistik Hastalıklar

Karaciğerdeki kistik lezyonlar radyoloji pratiğinde sıklıkla karşılaşılan lezyonlardır. Geniş ayırıcı tanı spektrumunun varlığı dikkatli olmayı gerektirir (Tablo 6). Bu başlık altında karaciğerin kistik lezyonlarında tanı koydurucu ipuçlarından ve gözden kaçırılmaması gereken noktalardan bahsedilecektir.

Radyolog öncelikle kistin basit mi - kompleks mi olduğuna karar verip yerini, sayısını, boyutunu belirlemelidir. Eşlik eden diğer bulgulara, klinik ve laboratuvar sonuçlarına da dayanarak tanıya gitmelidir. Kalın duvar ve duvar düzensizliği, internal nodülarite, mural nodül, kalsifikasyon, septasyon, hemorajik veya proteinöz içerik kisti kompleks yapar. Eğer bu kriterleri taşımıyorsa basit kisttir. Kistin basit olduğuna karar vermek ayırıcı tanı listesini oldukça daraltır (Tablo 1-6).

Tablo 1-4 ◆ Karaciğer Tümörlerinin Kökenlerine Göre Sınıflandırılması

Köken	Benin	Malin
Hepatosellüler	Adenom Fokal nodüler hiperplazi Rejenerasyon nodülü	Hepatoblastom HSK Fibrolameller HSK
Mezenkimal	Hemanjiyom	Anjiyosarkom
Kolanjiyosellüler	Biliyer kistadenom Safra yolu adenomu	Kolanjiyokarsinom Kistadenokarsinom
Heterotopik doku	Fibrom, Lipom vb. Adrenal dokusu Pankreas dokusu	Metastaz Primer lenfoma (AİDS)

Tablo 1-8 ◆ Karaciğere Metastazların Sınıflandırılması

Vasküler	Hipovasküler	Kistik	Kalsifiye
Böbrek	Akciğer	Müsinöz Adenokanser (over, kolon)	Akciğer
Feokromositom	Adenokanser	Akciğer	Böbrek
Karsinoid	Over	Melanom	Karsinoid
Koryokarsinom	Stromal Sarkom GİS	Meme	Medüller, Tiroid
Melanom		Nöroendokrin tümör	Müsinoz adenokanser (meme, mide, kolon,over)
Meme		Sarkom	Nöroblastom
Nöroendokrin Tümör, Pankreas			Nöroendokrin Tümör, Pankreas
Sarkom			Sarkom (Osteosarkom, kondrosarkom, Leyomyosarkom)
Tiroid			Testis

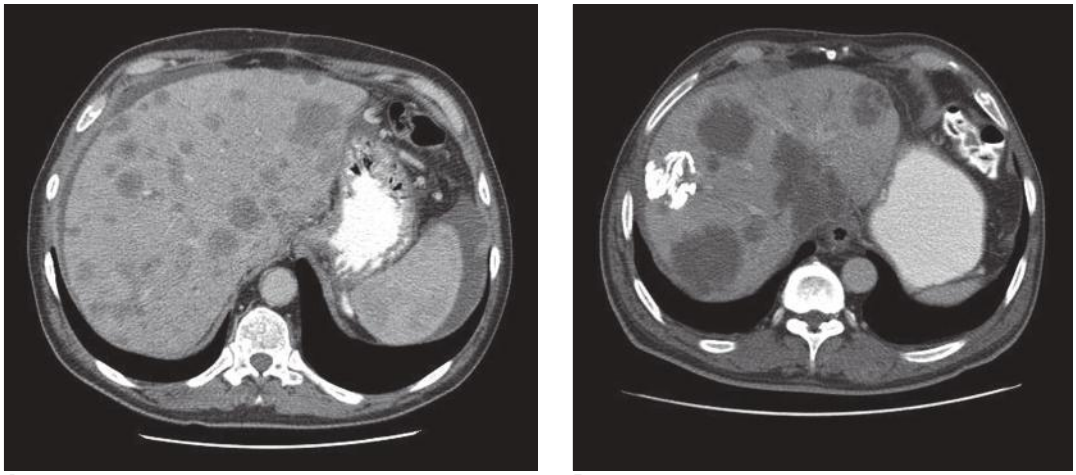

A B

Resim 1-23 ◆ İki ayrı olguda karaciğerde metastazların kontrastlı aksiyal BT görünümleri. Portal venöz fazda yapılan incelemelerde değişik boyutlarda hipodens metastazlar (**A**) izlenmektedir. İkinci olguda hipodens geniş metastaz alanlarının yanısıra kalsifiye olmuş hidatik kist de (**B**) tesadüfen saptanmıştır.

[Nakil Karaciğer]

Günümüzde karaciğer nakli son evre karaciğer yetmezliğinde sıklıkla yapılmaktadır. Radyoloğun yaygın anastomoz tekniklerini, postoperatif normal bulguları ve komplikasyonları bilmesi çok önemlidir.

Nakil şekline göre portal ven, hepatik arter, vena kava inferior ve safra kanalı anastomozları bilinmelidir. Nakil sonrası sağda plevral effüzyon, az miktarda asit, perihepatik hematom ve periportal ödem normal bulgulardır; birkaç hafta içinde düzelirler (Resim 1-24).

Postoperatif komplikasyonları vasküler, biliyer ve diğer komplikasyonlar olarak sınıflamak mümkündür (Tablo 1-9). Nakil sonrası takipte ilk önce kullanılması gereken modalite US ve Doppler'dir. Karaciğer parankimi, biliyer ağaç, vasküler sistem ve çevre organ ve sistemler hakkında birçok bilgi verir. US ile kesin yargıya varılamayan durumlarda BT'ye başvurulur. Hemoraji, apse, parankimde enfarkt gibi durumlarda BT major rol oynarken; biliyer striktürlerde ve t-tüp kolanjiografi ve MR kolanjiografi teknikleri gerekebilir. Biliyer kaçaklarda hepatobiliyer sisteme spesifik kontrast maddeler ile MR kolanjiografi yapılabilir.

Karaciğer Travması

Künt karın travmalarında en sık karaciğer etkilenir. Hasta hemodinamik olaral stabil ise tercih edilecek görüntü yöntemi BT olmalıdır. BT ile karaciğer parankim hasarı ortaya konurken diğer organlardaki eşlikçi patolojiler de tanı alma şansı bulabilir.

Hızlı kesit alma ve saniyeler içinde tüm vucudu tarayabilme özelliği sayesinde hem tüm vucut taranırken hem de olabildiğince az miktarda hareket artefaktı oluşur. BT teknolojisindeki gelişmeler sayesinde hızlı tarama süreleri belli bir eşiğe kadar stabil olmayan hastaların da görüntülenmesine izin verse de; kritik anstabil hastalar kesinlikle BT taraması için uygun değildir. Hasta hemodinamik olarak stabil olmalıdır. Anstabil hastaların incemesinde travmaya odaklı abdominal US (FAST, "Focused abdominal sonography for trauma") yapılmalıdır.

Karaciğer de dahil abdominal organ hasarlanmalarının neredeyse dörtte birini atladığından US organ hasarlanmalarının değerlendirilmesinde uygun değildir.

BT incelemesinde oral kontrast gerekli değildir. Düşük veya izoosmolar i.v. kontrast maddelerin 110-140 ml'si sa-

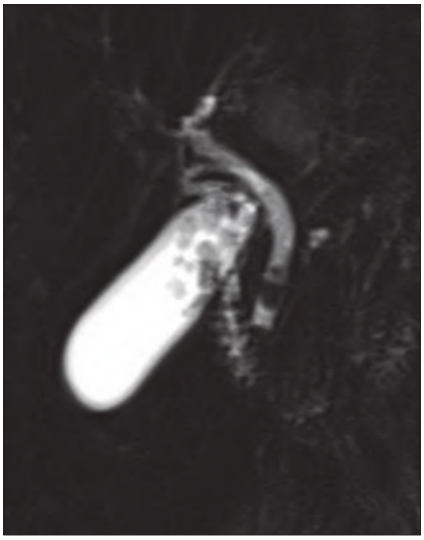

Resim 2-9 ◆ Kolelitiazis. MRKP'de distal koledokta ve safra kesesinde dolma defektine yol açan taşlar izlenmektedir.

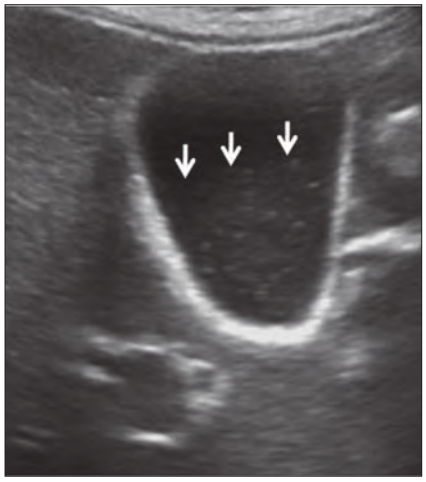

Resim 2-10 ◆ Safra çamuru. Transvers US kesitinde safra kesesinde seviye veren çamur (oklar) görülmektedir.

BT ile safra yollarındaki taşların %20'si kaçırılabilir. Sebebi, taşların çok küçük olması veya dansitelerinin safraya çok benzer olmasıdır. Klinik ve laboratuar olarak safra taşı şüphesi mevcut ancak BT ile gösterilememişse taş ekarte edilemez. Koledok taşı ve preoperatif olarak safra yollarının anatomisinin değerlendirilmesinde MRKP sıklıkla kullanılır. Güçlü klinik şüphe halinde MRKP negatif bile olsa taş ekarte edilemez. Endoskopik US'nin sensivite ve spesifitesi %95 üzerindedir.

Çamur

Kese içinde seviye veren yoğun safradır. Büyük oranda kalsiyumbiluribinat ve az miktarda kolesterol kristalleri içerir. Nedenleri; uzamış açlık, hiperalimentasyon, enfeksiyon, obstrüksiyon, orak hücreli anemi ve diğer hemolize neden olan hastalıklardır. US de tipik olarak gölge vermeyen, düşük amplitüdlü ekolar kesenin dependan bölümünde görülür, hasta pozisyonunu değiştirince yavaşça hareket eder (Resim 2-10). Semptomatik hastalar perkütan kolesistostomiden fayda görebilir.

Safra Kesesi Polipleri

Safra kesesi lümenine doğru mukozanın projeksiyonu polipoid lezyon olarak tanımlanır. Safra kesesi poliplerinin çoğu kolesistektomi sonrası patolojik değerlendirmede tesadüfen saptanmakta olup bazen hastalar biliyer kolikle karşımıza çıkabilir. Kese polipleri neoplastik (adenom ve karsinoma in situ) ve non-neoplastik olarak ikiye ayrılır. Poliplerinin %95'i non-neoplastiktir. Non-neoplastik poliplerin en sık rastlanan tipi kolesterol polipleri olup sıklıkla 10 mm'den küçük ve çok sayıdadırlar. Kolesterol polipleri duvardan ayrılarak kolik, obstrüksiyon ve hatta pankreatite yol açabilirler. Adenomyomatozis, non-neoplastik polip grubundadır, kese fundusunda lokalize soliter polip şeklinde olup boyutu 10-20 mm arasındadır. İnflamatuar polipler de non-neoplastik grup içerisinde olup kronik inflamasyona sekonder gelişirler.

Adenomlar sıklıkla 5-20 mm arasında boyutu değişebilen soliter, kese taşının eşlik edebileceği neoplastik lezyonlardır. Adenomların adeno karsinomaya dönüştüğünü destekleyen çalışmalar mevcuttur. Diğer neoplastik polipler leiomiyoma, lipom, nörofibrom ve karsinoidlerdir. Poliplerde malignite riski, 6 mm üzerinde boyut, soliter ve sesil olma durumunda artmaktadır.

Polipler abdomen US'de kesede hareketsiz, akustik gölgelenmesi olmayan hiperekoik lümene protrüde yapı olarak görülürler. Akyürek ve ark tarafından yapılan çalışmada, 10 mm altındaki poliplerde US sensivitesi %20 olarak bildirilmiştir. BT'de kese lümenine protrüde polipoid yapı olarak görülürler (Resim 2-11).

Endoskopik US'de mide antrumu ile safra kesesi arasındaki mesafe yakın olduğundan kese poliplerini değerlendirmede, kesinliği %97 olarak bildirilmiştir .Endoskopik US'de, muskularis propria ayırımı kaybolmuşsa, polip karaciğer ile izoekoik ve heterojen eko yapısında ise sesil, soliter ve lobülasyon gösteriyorsa neoplastik olma riski vardır.

Poliplerin klinik açıdan değerlendirilmesinde, semptomatik olup olmadığı ve çıkarılması gerekip gerekmediği önemlidir. Semptomatik polipler kolesistektomiye giderken asemptomatik olanlarda ise boyut kriteri önemlidir. Altı milimetreden küçük olanlar 6 ayda bir US ile takip edilirken (10 yıl boyunca), 6 mm'den büyük olanlarda malignite açısından risk faktörü varsa kolesistektomi, yoksa 6 ayda bir US ile takip edilir. Primer sklerozan kolanjit olan hastalarda polip varsa boyutuna bakılmaksızın kolesistektomi gerekir. Genel yaklaşım sesil, soliter, boyutu 10 mm üzerindeki poliplerde hasta 50 yaş üzerinde ise kolesistektomi gerektiği yönündedir. Safra kesesi taşlarının eş zamanlı olarak bulunması poliplerin tanısında zorluk yaratmaktadır.

Mirrizzi Sendromu

Sistik kanalda impakte taşın yarattığı inflamasyona bağlı ekstensek kompresyon ve koledokta daralma ve biliyer obstrüksiyon gelişmesiyle karekterizedir. Bu durumun oluşması için sistik kanalın koledoğa paralel seyir göster-

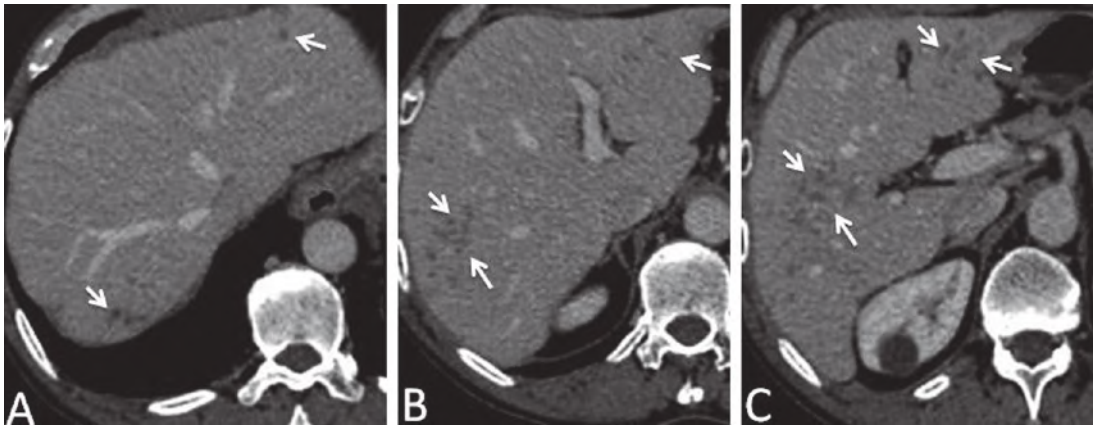

Resim 2-27 ◆ Fascioliasis. Aksiyal kontrastlı BT'de karaciğerde periferal yerleşimli, sınırları belirsiz hipodens nodüller izlenmektedir (oklar).

Safra Kesesi Kanseri

Yedinci dekad kadınlarda, uzun süreli kolelitiazis öyküsü olanlarda sıktır. Histolojik tipi adenokansedir. Çoğunlukla iyi diferansiyedir. Safra kesesi kanseri ile ilişkili durumlar, kolelitiazis, ülseratif kolit, porselen kese, familiyal polipozis, kronik kolesistittir. Safra kesesi kanserlerinin %57'sinde akut kolesistit eşlik eder. Safra kesesi kanseri lenfatik, hematojen, koledoğa endolüminal yayılım ve peritoneal yayılım gösterir. Görüntüleme bulguları; intraluminal yumuşak doku dansitesi, asimetrik kese duvarında kalınlaşma, kolelitiazis, karaciğere invazyon şeklindedir (Resim 2-28).

US'de safra kesesi tümörü ile ilgili şüpheli bulgular varsa i.v. KM verilerek BT yapılmalıdır. i.v. KM verilerek yapılan torakoabdominal BT ile lokorejyonel yayılım ve uzak metastaz tesbit edilir (Resim 2-29). BT'nin lenf nodu tutulumu ve peritoneal yayılımı göstermede sensivitesi düşüktür. Paraaortik, çölyak ve mezenterik lenf nodu tutulumu uzak metastaz olarak değerlendirilir.

Safra kesesi kanseri cerrahisinde ideal prosedür genişletilmiş kolesistektomi ve lenfadenektomidir. Safra kesesi venöz drenajı, direkt segment 4 ve 5 venlerine doğru olduğu için operasyonda eşzamanlı olarak karaciğer segment

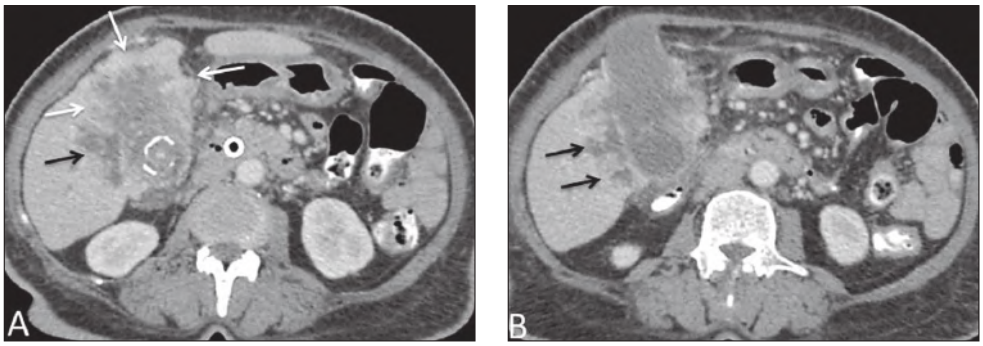

Resim 2-28 ◆ Safra kesesi kanseri olgusu. Aksiyal kontrastlı abdominal BT kesitlerinde, kese lümeninde hiperdens taş (**A**), kesede düzensiz duvar kalınlaşması (beyaz oklar) ve karaciğere invazyon (siyah ok) görülmektedir (**A, B**).

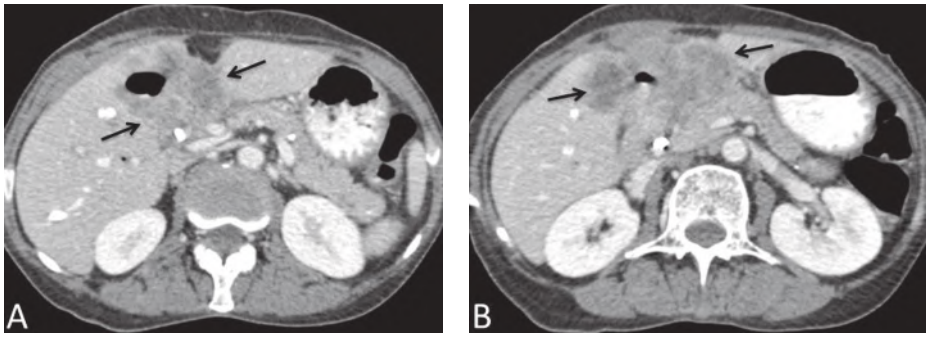

Resim 2-29 ◆ Mideye fistülize olmuş safra kesesi kanseri olgusu. Aksiyal kontrastlı BT kesitlerinde (**A, B**), kese lojunu dolduran heterojen yumuşak doku dansitesinde kitle lezyonu (oklar) izlenmektedir. Kitlenin santralinde mideye fistüle bağlı olarak hava dansiteleri mevcuttur.

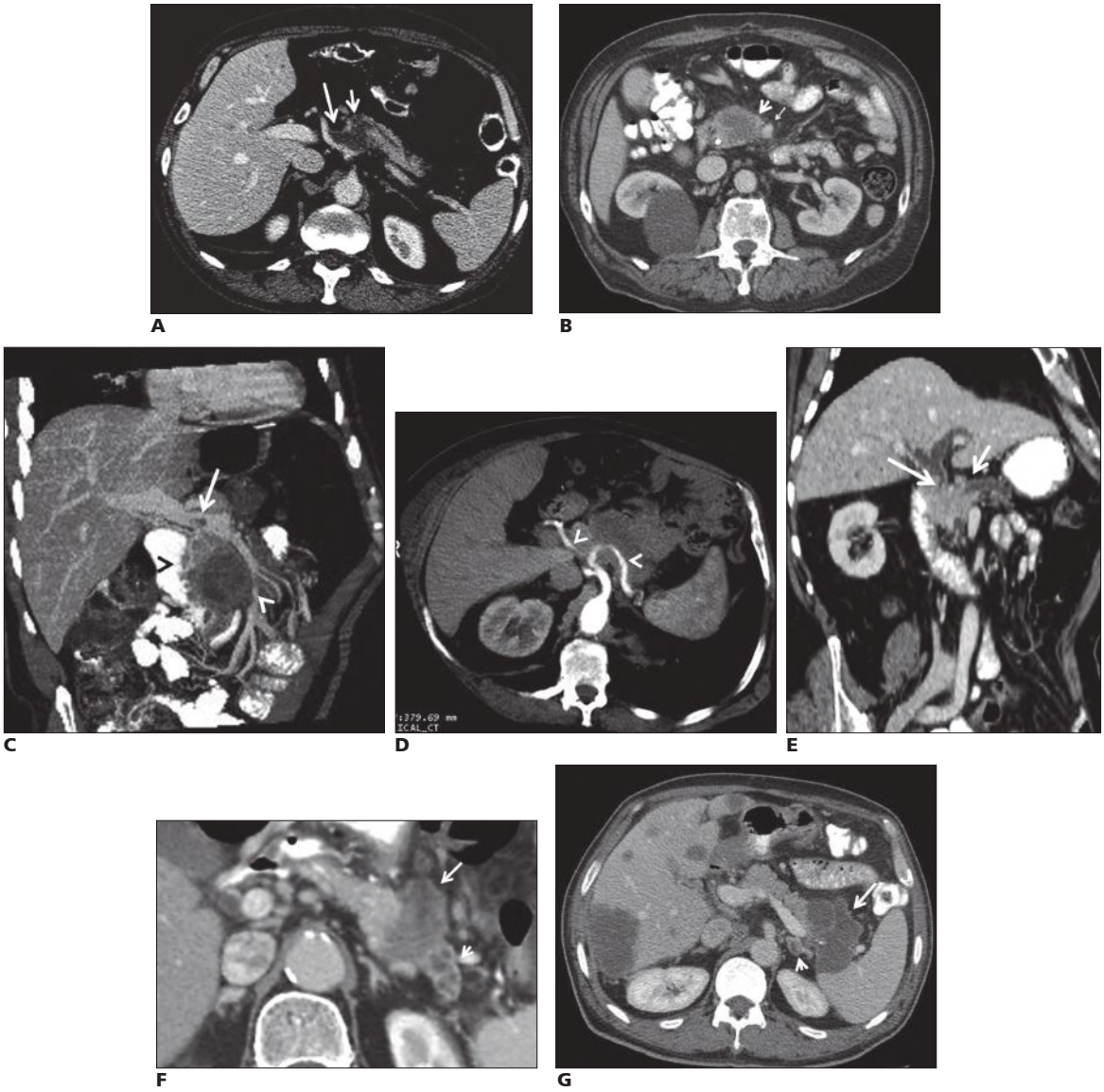

Resim 3-1 ◆ Pankreas adenokarsinomunun direkt ve indirekt BT bulguları. Pankreas başında adenokarsinom. Aksiyal BT kesitinde hepatik artere (büyük ok) invaze hipodens kitle (**A**) pankreatik kanalı (küçük ok) daraltmaktadır. Başka bir olguda kitle SMV'yi invaze etmektedir (**B**) (kalın ok), SMA korunmuş (ince ok). Pankreas başında yerleşik büyük bir adenokanser (**C**). Duodenum (siyah okbaşı), SMA (beyaz okbaşı) ve portal ven invazedir. Portal vende düşük dansiteli trombüs mevcuttur (ok). Pankreas gövdesinde yerleşimli tümör (**D**) hepatik ve splenik arterlerin ikisini de invaze etmiştir (okbaşları). Pankreas başındaki tümör hem koledok (uzun ok) hem de pankreatik kanalı (kısa ok) invaze edip çift kanal işareti oluşturmuştur (**E**). Pankreas kuyruğunda yerleşimli (**F**) hipodens kitle (uzun ok) distalde kuyrukta obstruktif atrofi oluşturmuştur (kısa ok). Bir başka pankreas kuyruk kitlesi (uzun ok) sol adrenal beze (okbaşı) ve karaciğer metastaz yapmıştır (**G**). Metastazlar da primer kitle ile benzer görünüme sahiptir.

çırmamak için ince kesitli bifazik inceleme yapılmalıdır. Arteriyal fazda çok iyi boyanırlarsa da büyüdükçe nekrotik dejenerasyon ve kalsifikasyon görülür. Metastazları da primer tümör gibi boyanırlar. Lenf nodu ve karaciğer metastazı sıktır (Resim 3-2 A, B).

İndium 111 octreotit SPECT/BT insulinoma dışındaki diğer NET'lerin çoğunu saptayabilir. Ayırıcı tanıda ve tanı yöntemi seçiminde akılda tutulması gereken bir özelliktir.

NET'lerin tedavi yöntemleri ve tedaviye yanıtları adenokarsinomdan farklıdır. Bu nedenle bu iki tümörün ayrılması çok önemlidir (Tablo 3-2)

[Pankreatoblastoma]

Çocukta pankreasta tümör görüldüğünde akla ilk pankreatoblastoma gelir. Ortalama 5 yaşında ve erkek çocuklarda daha sık görülür. Beckwith-Wiedemann sendromu ile konjenital formları rapor edilmiştir. Yavaş büyürler ve semptom vermezler. Bu nedenle çok büyük boyutlarda ulaşırlar ki bazen organ orijini ayırt edilemeyip nöroblastom, Wilms tümörü gibi çocukluk çağı tümörleri ile karışır.

Septalı multilobule kitlenin septaları BT veya MRG'de boyanır. US'de ekosu heterojendir.

Resim 4-3 ◆ Fetal lobülasyon. Abdomen kontrastlı BT aksiyal kesitte dalak medial konturda lobülasyon izlenmektedir.

Resim 4-5 ◆ Polispleni. Abdominal kontrastlı aksiyal BT kesitinde, mide sağda (yıldız), karaciğer orta hatta izlenmektedir. Sağ üst kadranda mutlipl splenül (oklar) mevcuttur.

(Resim 4-3). Splenik kleftler ise diyafragmatik yüzde görülür ve yaralanmayı taklit edebildiğinden tanınması önemlidir (Resim 4-4).

[Gezici ("wandering") dalak]

Dalağın normal lokalizasyonu yerine, vasküler pedikülün izin verdiği ölçüde abdomende herhangi bir yerde görülmesidir. Sebebi, dalağın destekleyici ligamentleri olan gastrosplenik veya splenorenal ligamentlerin gelişiminde bozukluk veya laksasitedir. Çocukluk çağında veya 20-40 yaşlar arasındaki kadınlarda bulunur. TC^{99m} sülfür kolloid tarama ile tanı desteklenir.BT de dalak normal lojunda izlenmez ve abdomen ya da pelviste herhangi bir lokalizasyondadır. Gezici dalağın en önemli komplikasyonu, anormal mobilite nedeniyle akut, kronik veya aralıklı torsiyone olmasıdır. Vasküler pedikülde torsiyon, akut abdomen gibi klinik verebilir. Torsiyon ve spontan detorsiyon nedeniyle aralıklı karın ağrısı şeklinde de semptom verebilir. Tanıda doppler US veya BT kullanılır. Torsiyonda, BT de girdap bulgusu tipiktir, dalakta kontrastlanmada azalma mevcuttur. BT de ayrıca splenik vasküler pedikülde dönme ve splenik damarlarda taze trombüs nedeniyle kontrastsız incelemede hiperdens görünüm mevcuutur. Torsiyon sonucu enfarkt gelişmişse tedavi splenektomi, enfarkt gelişmemişse splenopeksidir.

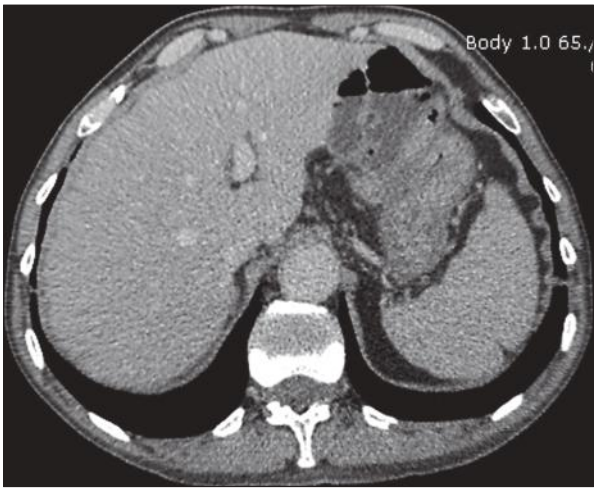

Resim 4-4 ◆ Splenik kleft. Abdomen kontrastlı aksiyal BT kesitinde dalak diyafragmatik yüzde kleft izlenmektedir.

[Situsambigouous (polispleni)]

Sol izomerizm olup dalak dokusu yaklaşık eş boyutlarda çok sayıda, boyutu 1-6 cm arasında değişen, splenüllere ayrılmıştır. Splenüller sol veya sağ hipokondriumda veya mide büyük kuruvatur komşuluğunda bulunabilir (Resim 5). Kadınlarda sık görülür. Kardiyovasküler ve visseral anomaliler eşlik eder. Mide sağda, karaciğer orta hattadır. Safra kesesi yoktur. İVK anomalileri, intestinal malrotasyon ve kısa pankreas mevcuttur.

İnflamasyon

[Apse]

Splenik apse immünyetmezlikli hastalarda sık görülür. Endokardit, intraabdominal apse, divertikülit, pyelonefrit gibi primer septik foküsden direkt hematojen yayılımla gelişir. Hematom veya enfarktın sekonder enfeksiyonuyla da apse gelişebilir. Pyojenik, mikobakteriyel veya fungal apse görülebilir. Soliter, multipl veya multiloküle olabilir. US'de çeşitli görünümlerde olabilir, anekoik veya kompleks solid patern gösterebilirler. MRG'de T1 AG'de hipointens, T2 AG'de hiperintenstir. Kapsül geliştiğinde periferal kontrastlanma gösterir.

[Kandidiyazis]

İmmün yetmezlikli hastada karaciğerde ve dalakta görülen en sık enfeksiyondur. Mikroabseleri göstermede MRG BT'den üstündür. MRG de çok sayıda, 1 cm den küçük, halkasal kontrastlanan hipointens lezyonlar şeklindedir.

[Histoplazmozis]

MRGde hastalığın akut ve subakut fazlarında T1 ve T2 AG'de dağınık hipointens lezyonlar olarak görülür. Eski granülomlar kalsifiye olduğunda MRG de karekteristik "blooming" artefakta yol açar. BT'de eski granülomlar dağınık kalsifik odaklar olarak görülür (Resim 6).

lon, sigmoid kolonu pelvis arka duvarına bağlayan peritoneal ligamenttir. Divertikülit, perfore sigmoid kanser ve crohn hastalığında bu bölge tutulur. Parakolik boşluklar, sağ ve sol kolonun lateralindeki peritoneal yüzeylerde lokalize alanlardır. Sağ parakolik boşluk, sağ subfrenik boşlukla ilişkilidir. Sağ ve sol parakolik boşluklar pelvik kaviteyle ilişkilidir.

Pelvik Kavite

Peritoneal kavitenin en derin bölümü mesane posteriorundadır. Kadınlarda en derin boşluk vezikouterin ve rektouterin boşluk ("cul-de-sac") olarak ikiye ayrılır. Erkeklerde ise sadece rektovezikal boşluk, yerçekimine bağlı en sık sıvıların toplandığı bölgedir. Büyük koleksiyonlar pelvisten parakolik boşluklar aracılığıyla subhepatik ve subfrenik alana yayılır.

Retroperiton

Retroperitonun sınırlarını superiorda diyaframı, inferiorda küçük pelvisin linea terminalisi, anteriorda peritonun posterior yüzeyi, posteriorda kemik pelvis ve kaslar oluşturur. Gerota fasyası, retroperitonu böbrek seviyesinde perirenal boşluk, anterior pararenal boşluk ve posterior pararenal boşluk olmak üzere üç bölüme ayırır. Sağ ve sol perirenal boşluklar birbirleriyle bağlantılıdır. Retroperitondaki dördüncü boşluk, aort ve inferior vena kavayı çevreler. Bu boşluk lateralde perirenal alanlar ve üreterlerle sınırlıdır. Retroperitoneal fibrozis ağırlıklı olarak bu bölgeyle sınırlıdır.

Peritoneal Sıvı Koleksiyonları

[Mezenterik kist, enterik kist, omental kist]

Mezenterik kistler çoğunlukla tesadüfen saptanan, asemtomatik lenfatik hamartomlardır. Büyük kısmı ince barsak mezenterinde oluşur, periferal kalsifikasyon içerebilir. Enterik kistler, epitelle döşeli, gelişimsel bozukluğa bağlı oluşan, en sık özefagus ve ince barsakta görülen duplikasyon kistleridir. Enterik duplikasyon kistleri uniloküle ve kontrastlanan duvar yapısı bulunan, ileumun mezenterik yüzünde sıklıkla bulunurlar. BT'de intramural lokalizasyonda veya barsak lümenine paralel uzanan elonge tübüler yapılar olarak görülürler. Omental kistler, sıklıkla pedinküle olup büyük omentumda veya lesser sak da yerleşirler.

[Lenfanjiyoma]

Mezenterin en sık rastlanan kistik tümörüdür. İnce duvarlı, multilokule olabilen kistik yapılardır. İçerik seröz, şilöz veya hemorajik olabilir.

[Mezenterik psödokist]

Önceki hematom veya absenin gerilemesine bağlı oluşur. Pankreas psödokistinden farkı, retroperitonda inflamatuar değişikliklerin olmamasıdır. BT'de kontrastlanan kalın duvar yapısı mevcuttur.

[Ascit]

Periton kaviesinde kardiyovasküler, inflamatuar ve neoplastik nedenlere bağlı olarak anormal miktarda sıvı toplanmasıdır. Sıvı içeriği etyolojiye göre transuda veya eksuda niteliğinde olabilir. BT'de solid organları çevreleyen veya peritoneal boşluklarda hipodens rim olarak görülür. Yeterli barsak opasifikasyonu mevcutsa az miktarda sıvılar da BT'de gösterilebilir. Supin pozisyonda enkapsüle olmayan sıvılar yerçekimine bağlı olarak en derin peritoneal boşluklarda toplanır. Kronik asite, parietal peritonda kalınlaşma da eşlik edebilir.

[Hemoraji]

İntraabdominal hemoraji abdominal travma, barsak perforasyonu, antikoagülan tedavi, ektopik gebelik ve tümör ruptürüne bağlı gelişebilir. Hemodinamik açıdan stabil hastada, BT hemorajiyi göstermede tercih edilen modalitedir. BT'de taze hemoraji ve pıhtı yüksek dansitelidir (20-90 HU). Koleksiyon içindeki hemorajik komponent, sınırları belirsiz yüksek atenüasyonlu alanlar şeklindedir. Lizis ile BT atenüasyon değerleri 1-2 hafta içerisinde 0-20 HU ya geriler. Yüksek atenüasyonlu asitin diğer nedenleri tbc ve KM GİS veya üriner sistemden ekstravazasyonudur.

[Safra kaçağı (Biloma)]

İyatrojenik nedenler, travma veya safra yollarının rüptürüne bağlı olarak porta hepatiste veya karaciğer sınırında enkapsüle, BT'de 10-20 HU değerlerinde sıvı koleksiyonu olarak izlenir (Resim 5-1).

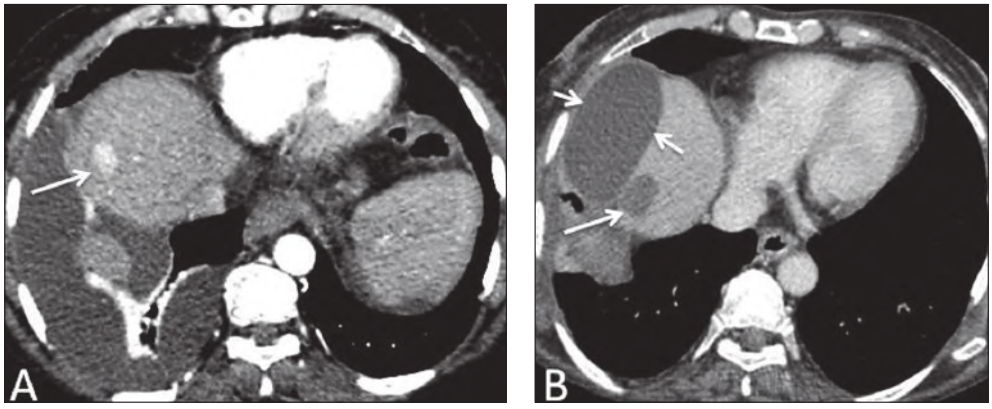

Resim 5-1 ◆ Biloma. Kronik karaciğer hastalığı tanısı olan olguya ait aksiyal kontrastlı BT kesitlerinde, arteriyal fazda homojen kontrastlanan HSK (**A**) (uzun ok) izlenmektedir. HSK odağına yapılan RF ablasyon sonrasında alınan kontrastlı aksiyal BT portal faz görüntülerinde (**B**), lezyona komşu lokalizasyonda biloma (kısa oklar) izlenmektedir.

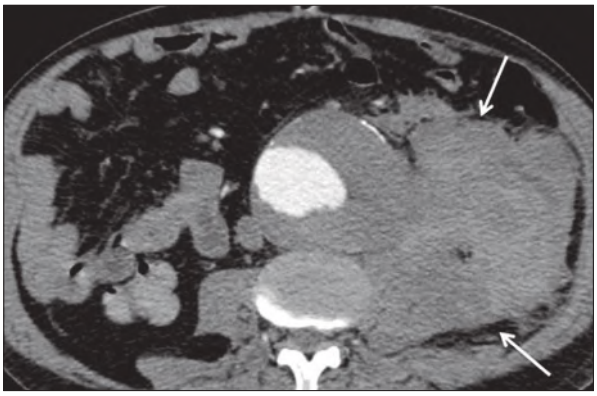

Resim 5-15 ◆ Retroperitoneal hematom. Aksiyal kontrastlı abdominal BT kesitinde, abdominal aort anevrizması ruptürüne bağlı solda geniş retroperitonal hematom (oklar) mevcuttur.

maraji rezorbe oldukça halkasal kontrastlanma gösterir ki bu süperinfeksiyonla karıştırılmamalıdır.

[Retroperitoneal fibrozis]

Ormond hastalığı, retroperitoneal fibrozisin primer formu olup otoimmün patogenezlidir, kortikosteroidlere yanıt verir. Sekonder form ise inflamasyon, neoplazm, aort anevrizması, radyoterapi, travma ve ilaçlara bağlı oluşur. Her iki durumda da retroperitonda fibrotik proces mevcuttur. Orta yaşlı erkeklerde sık rastlanır. US genellikle tanıda ilk kullanılan yöntemdir ancak periaortik alanın değerlendirilmesi gaz, barsak lopları ve obezite nedeniyle her zaman mümkün olmayabilir. US'de uni-bilateral hidronefroz, hipoekoik iyi sınırlı kitle görünümü mevcuttur. BT, nedeni açıklanamayan hidronefroz, retroperitoneal kitlenin ekartasyonu ve kortikosteroide yanıtın değerlendirilmesinde kullanılır. Kontrastlı BT'de aort ve vena kavayı anterior ve lateralden çevreleyen, plak şeklinde, sınırları belirsiz, yumuşak doku dansitesinde kitle olarak görülür (Resim 5-16). İlerleme kaudokranial yöndedir. Sıklıkla aort bifurkasyonu seviyesinden başlar. Proksimal üreterlerde dilatasyon eşlik eder. Ayırıcı tanıda retroperitoneal apse, enfeksiyon veya malignite akla gelmelidir.

Tablo 5-2 ◆ Abdominal Herniler

Diyafragmatik Herniler
Konjenital diyafragmatik herniler (Bochdalek, Morgagni)
Travmatik herniler
Abdominal Duvar Hernileri
Spigelian herni
Kasık hernileri (İnguinal, femoral, obturator)
Lumbar herniler
Richter hernisi
İnternal Herniler
Paraduodenal herni
Küçük omentum hernisi

Abdominal Herniler

Abdominal herniler Tablo 2'de sınıflandırılmıştır.

[Konjenital diyafram hernileri]

***Bochdalek Hernisi*:** Klasik olarak soldadır, yağ ve omentum içerirler, nadiren semptomatiktirler (Resim 5-17).

***Morgagni Hernisi*:** Retrosternal bölgede diayframın sağ anterolateral kesimindeki defekte bağlı oluşur. Defektten barsak, mide, karaciğer veya yağ dokusu herniye olabilir (Resim 5-18).

[Abdominal duvar hernileri]

***Spigelian herni*:** Ventral hernilerin nadir bir formudur. Rektus kasının lateralinde, umblikus inferiorundadır. Transversus abdominis ile rektus kası arasındaki aponevrozda defekt mevcuttur (Resim 5-19).

***İnguinal herniler*:** İnguinal hernilerin değerlendirilmesinde fizik muayene bulguları önemlidir. Sıklıkla hasta sırtüstü yattığında kaybolurlar. İnguinal hernilerin majör komplikasyonları; inkarserasyon, obstrüksiyon ve strangülasyondur. Asemptomatik veya minimal semptomatik olgularda cerrahi yerine yakın takip tercih edilebilir. Femoral hernilerin ise yaklaşık %40'ı inkarserasyonla presente olur. Bu nedenle inguinal herni-femoral herni ayrımının yapıl-

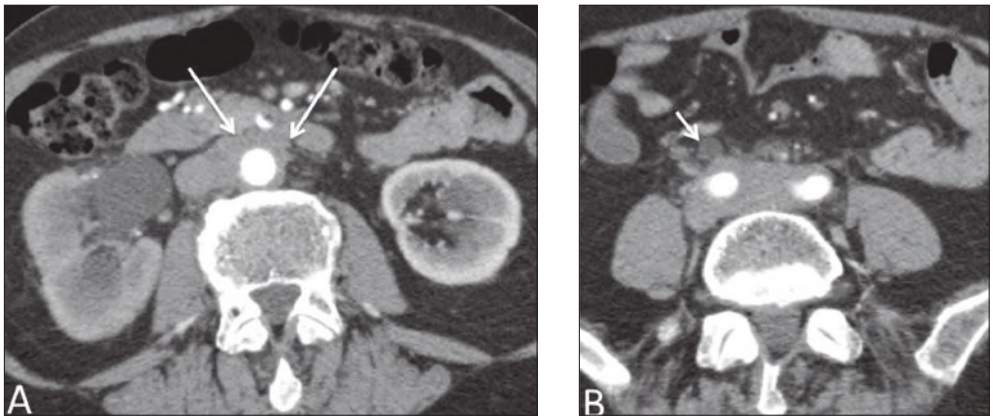

Resim 5-16 ◆ Retroperitoneal fibrozis. Aksiyal kontrastlı abdominal BT kesitlerinde, abdominal aortu çevreleyen homojen yumuşak doku izlenmektedir (oklar) (**A**). Sağ böbrek toplayıcı sistemi ve üreter dilatedir (kısa ok) (**B**).

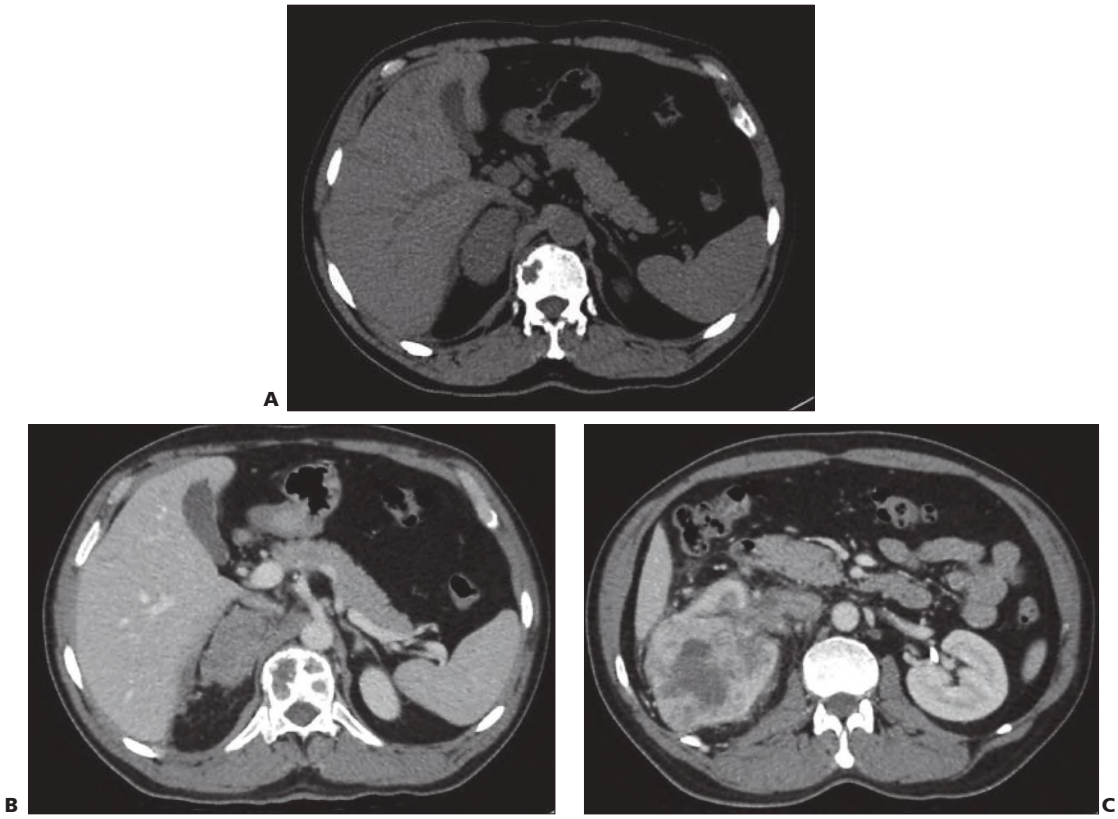

Resim 6-5 ◆ Adrenal metastaz. Sağ adrenal bezde yüzeyi düzensiz büyük kitle görülmektedir. Kontrastsız (**A**) ve portal faz (**B**) aksiyal BT kesitlerinde dansiteleri 22 ve 50 HU olarak ölçülmüştür. Daha kaudalden alınan kesitte (**C**) metastaza neden olan, renal vene invaze böbrek tümörü görülmektedir.

[Kortikal Lezyonlar]

Hipofizden salgılanan ACTH, adrenal kortikal hormon üretimini stimüle eder. Bunlardan yalnızca kortizolün ACTH üzerinde negatif geri besleme etkisi vardır.

Cushing sendromunda kortizol, Conn sendromunda aldosteron ve hiperadrojenizmde ise androjenler fazla salgılanır.

Cushing Sendromu

ACTH bağımlı ve bağımsız tipleri vardır. Cushing sendromunun %80 nedeni ACTH salgılayan hipofiz adenomudur. Bu ACTH bağımlı tipidir. Adrenal bezler simetrik olarak genişlemiştir; ancak %30 olguda adrenal bez normal görünümdedir.

Cushing sendromunun geri kalan %20 olgusunda adrenal bezde tümör vardır. Tümör çoğunlukla 2 cm'den büyük benign adenomdur.

Hiperaldosteronizm

Hipertansiyon ve hipopotasemi ile karakterizedir. Olguları %80'inde adenom, %20'sinde hiperplazi görülür. Cushing sendromunun tersine adenomlar çok küçüktür. Görüntüleme tanısal değilse adrenal venöz örnekleme yapılır.

Hiperandrojenizm

Adrenogenital sendrom olarak da bilinir. Seks hormonlarının artmış sekresyonu puberte prekoks, virilizasyon veya feminizasyona neden olur. Sıklıkla enzim eksikliğine bağlı olarak konjenital olarak görülür. Ancak nadiren adenom veya karsinoma bağlı olarak edinilmiş formlarına rastlanabilir.

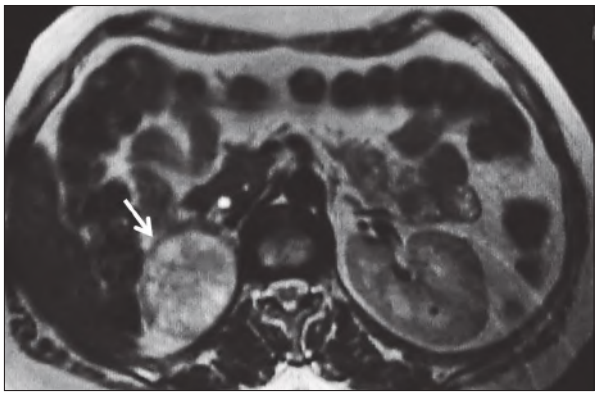

Resim 6-6 ◆ Adrenal feokromositoma. Sağ adrenal bezde aksiyal T2 AG'de oldukça hiperintens lezyon izlenmektedir (Dr. Ayşe Erden'in arşivinden).

TEŞEKKÜR

Safra yollarına ait patolojiler kısmında kullanılan ERCP görüntüleri, Türkiye Yüksek İhtisas Eğitim ve Araştırma hastanesi ERKP Ünitesi arşivinden alınmıştır. Katkılarından dolayı teşekkür ederim.

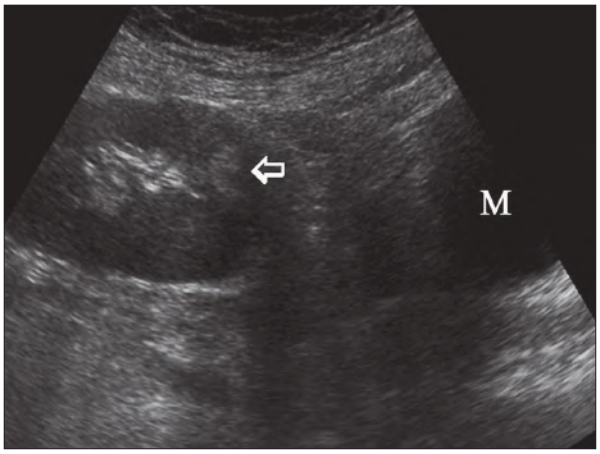

Resim 1-1 ◆ Ektopik böbrek. Transabdominal US'de pelvik bölgede mesane (M) üst komşuluğunda yerleşimli ektopik böbrek ve böbrek alt polünde anjiomiyolipom ile uyumlu hiperekoik lezyon mevcuttur (*ok*).

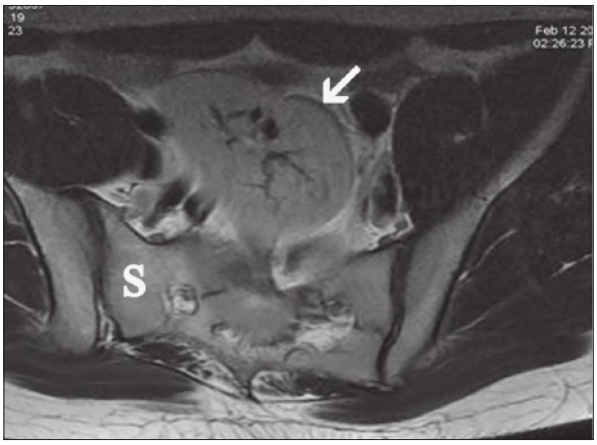

Resim 1-2 ◆ Ektopik böbrek. Koronal T1 AG'de pelviste sakrum (S) anterior komşuluğunda, toplayıcı sistemde rotasyon anomalisinin eşlik ettiği ektopik yerleşimli böbrek görülmektedir (*ok*).

almakta ve hasta erekt poziyona geçtiğinde aşağıya doğru yer değiştirmektedir. Ektopik böbrekten farklı olarak üreteri normal uzunluktadır ve kişi ayakta iken elde edilen İVP görüntülerinde üreter kıvrımlı olarak gözlenir. Ektopik böbrek üreteri ise kısadır ve kıvrımlanma göstermez. Çapraz ektopide ektopik böbrek karşı taraf böbrek alt polü komşuluğundadır ve bazen ektopik böbreğin üst polü ile normal böbreğin alt polü birleşir.

[Renal füzyon]

Her iki böbreğin alt polleri birbiri ile birleştiğinde at nalı böbrek anomalisi oluşur. Her iki böbrek çoğu zaman böbrek parankimi ile birbiriyle ilişki halindedir (Resim 1-3). Ancak söz konusu bağlantı fonksiyon göstermeyen fibröz bant ile de olabilir. Böbreklerin aksları bir ölçüde bozulmuş olup daha vertikal olarak dıştan içe doğru bir seyir gösterir. Benzer şekilde pelvikalisiyel sistemin oryantasyonu da bozuktur. Üreterler normalden farklı olarak böbrek alt polünün üzerinden ve önünden geçtiği için hidronefroz daha sık gözlenir. Staza bağlı olarak enfeksiyon ve taş oluşumu sıktır. Travmatik hasarlanmaya daha çok maruz kalır. Ayrıca Wilms tümörü at nalı böbrek anomalisi olanlarda daha sık görülür.

Benign Lezyonlar

[Kistik böbrek hastalıkları]

Basit kistlerin etyolojisi net olarak bilinmemektedir. Elli yaş üstü popülasyonda yaklaşık %50 oranında görülür. Toplayıcı sistemle ilişkisi yoktur. Epitel içeren gerçek kistlerdir ve sıklıkla kortekste yerleşim gösterirler. Büyük boyuta ulaşanları ekzofitik büyüme gösterebilir. Çoğu kez asemptomatiktir ve tanı rastlantısal olarak konmaktadır. Kist içine kanama enfeksiyon ve rüptür karşılaşılabilecek komplikasyonlar arasında yer almaktadır.

Küçük boyutta olanları İVP'de bulgu vermez. Büyük boyuta ulaşanlar toplayıcı sistem üzerine bası etkisi yapabilir. Basit kistler, kalikslerde yaylanmaya neden olan iyi sınırlı düşük dansiteli kitleler şeklinde gözlenir. Nadiren,

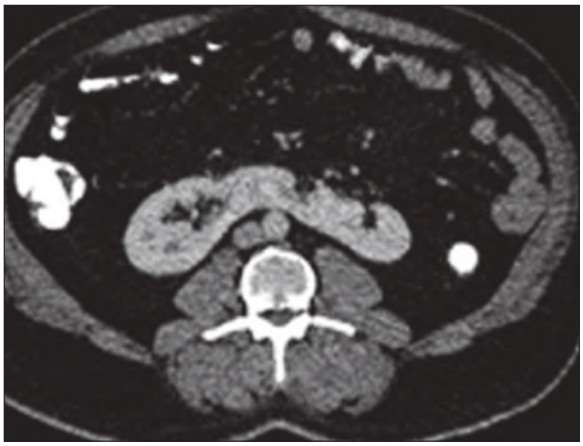

A

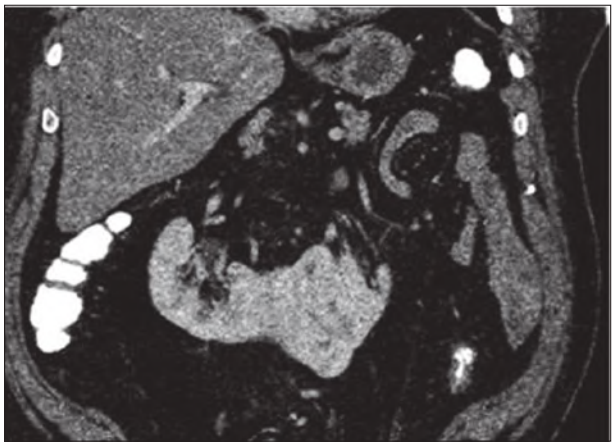

B

Resim 1-3 ◆ At nalı böbrek anomalisi. Aksiyal (**A**) ve koronal (**B**) BT görüntülerinde her iki böbreğin orta hatta parankimal bantla birleştiği ve her iki böbrek toplayıcı sisteminde rotasyon anomalisinin eşlik ettiği izlenmektedir.

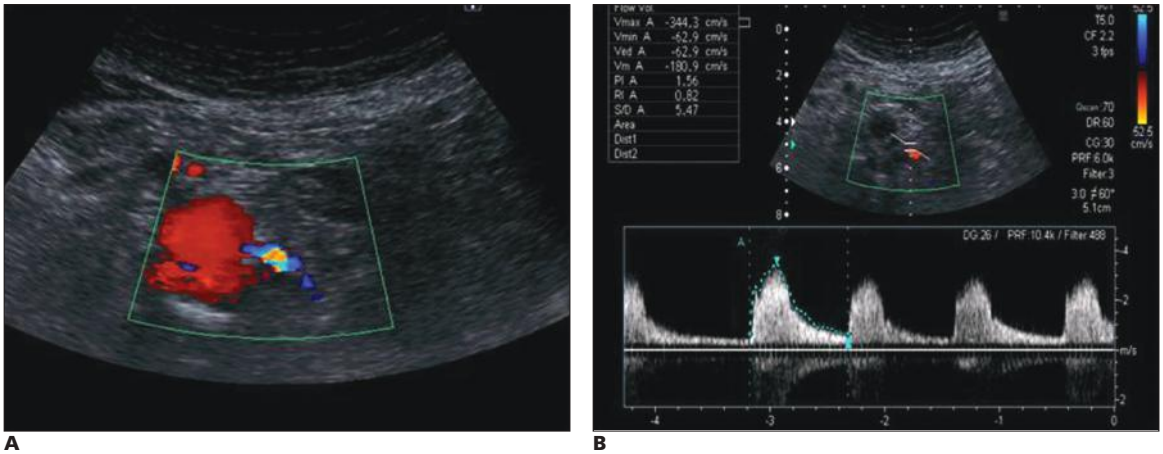

Resim 1-15 ◆ Renal arter stenozu. Sol renal arterde darlık düzeyinde **(A)** renk modunda yüksek hız değerlerine bağlı "aliasing" artefaktı ve **(B)** spektral incelemede yüksek pik sistolik akım hızı değerleri.

İndirekt İnceleme: İntrarenal arter dallarının spektral değerlendirilmesinde interlober arterler kullanılmaktadır. Bu yöntemde değişik noktalardan hız değerleri alınır ve rezitif indeks (RI), AT ve AI gibi parametreler ölçülür. Normal RI değerleri 0.50- 0.70 arasındadır. AT 0.07 sn'den uzun, AI ise 3 m/s²'den düşük olmamalıdır. Yüksek RI uzun AT ve düşük AI değerleri renal arter stenozunu düşündürür. Yüksek RI değeri renal arter stenozu dışında bazı parankimal hastalıklarda da saptanabilmektedir. Bu nedenle RI değeri tek başına renal arter stenozu tanısında güvenilir değildir. Ancak direkt inceleme ile kombine olarak kullanıldığında tanısal değeri artmaktadır.

MR anjiyografi iyotlu kontrast madde ve iyonizan radyasyon kullanılmaksızın renal arterlerin direk olarak görüntülenmesine imkan sağlamaktadır. Özellikle iyotlu kontrast madde kullanımının böbrek fonksiyonları açısından yüksek risk taşıdığı kişilerde ya da bu ajanlara karşı allerjisi olanlarda kateter anjiyografi ve BT anjiyografinin alternatifi olan bir inceleme yöntemidir. Kontrastlı yada kontrastsız olarak yapılabilmekle birlikte görüntü kalitesinin daha iyi olduğu 3 boyutlu kontrastlı inceleme tercih edilmektedir. Küçük çaplı damarlarda, aksesuar renal arterlerde ve fibromüsküler displazi gibi küçük arteriyal yapıları etkileyen patolojilerde yetersiz kalabilmektedir.

BT anjiyografi ÇKBT teknolojisindeki gelişmeler sayesinde, vücuttaki bütün vasküler yapıların değerlendirilmesinde giderek artan sıklıkta kullanılmaktadır. Yöntem renal arter stenozu tanısında oldukça yüksek duyarlılık ve doğruluk oranlarına sahiptir. Normal sonuçların elde edilmesi renal arter stenozunu ekarte ettirir. Stenozun direkt gösterilmesi yanında renal parankimal atrofi ve azalmış kortikal kontrast tutumu gibi bazı ikincil bulgular da saptanabilir. Yöntemin en önemli dezavantajı ise nefrotoksik iyotlu kontrast madde kullanılması ve radyasyon maruziyetidir. MRA'dan farklı olarak daha küçük vasküler yapılarda bile yeterli değerlendirmeyi yapabilecek düzeyde uzaysal çözünürlüğün elde edilmesine olanak sağlamaktadır. Noninvaziv olması, işlem süresinin kısa sürmesi ve komplikasyonlarının az olması gibi avantajları bulunmaktadır. Renal arterlerin değerlendirilmesinde kateter anjiyografinin altın standart görüntüleme yöntemi olduğu kabul edilmektedir. Yöntem sayesinde ana renal arter ve dallarını göstermede en yüksek uzaysal ve temporal çözünürlük sağlanmaktadır. Bununla birlikte invaziv olma ve yüksek komplikasyon oranına sahip olma gibi önemli dezavantajları bulunmaktadır. Bu nedenle son yıllarda benimsenen genel yaklaşım kateter anjiyografinin tarama yöntemi olmaktan öte girişimsel tedavi işlemlerine rehberlik amacıyla kullanılmasıdır.

Renal Ven Trombozu

Renal ven trombozunun sözkonusu olduğu hastalar ateş ve yan ağrısı bulguları ile başvurmaktadır. Lökositoz, hematüri ve proteinüri renal ven trombozunun karakteristik bulgularıdır. Çocukluk yaş çağında daha sık görülür. Çocukluk yaş grubunda karşılaşılan en sık renal ven trombozu nedenleri şunlardır: diyabetik anne çocuğu olmak, dehidratasyon, sepsis, şok, nefrotik sendrom, polisitemi ve konjenital siyanotik kalp hastalıkları. Yetişkinlerde en sık karşılaşılan neden renal hücreli karsinoma bağlı gelişen tümör trombüsleridir. Bunun yanı sıra, hiperkoagülabilite durumları, membranöz glomerülonefrit, SLE ve diğer kollajen doku hastalıkları, DM, amiloidoz, hipovolemik şok ve renal vene dışarıdan bası oluşturan çeşitli durumlarda renal ven trombozu gözlenebilir.

İVP'de akut ve tam oklüzyonlarda, etkilenen böbrekte ani büyüme gözlenir. Zayıf ve uzamış nefrogram fazı olabileceği gibi nefrogram fazına geçiş olmayabilir. Kontrast maddenin tübüllerde birikmesi sonucu çizgilenme şeklinde bir nefrogram izlenebilir. Parankimal ödeme bağlı olarak kaliksler incelmiş ve daralmıştır. Kronik dönemde böbrek küçülür ve atrofiye gider. Eğer tromboz gelişimi yavaş yavaş gerçekleşmişse bulgular siliktir. Venöz kolleretaller gelişir ve üreterik çentiklenme meydana gelir.

US'de akut dönemde ödeme bağlı korteks hipoekoik izlenir. Yaklaşık 10. günden sonra korteks ekojenitesi artmaya başlar, korteks-medulla ayrımı silikleşir ve medüller piramisler ayırt edilemez hale gelir. İlerleyen dönemlerde ise yamalı ekojenik patern ortaya çıkar. RDUS incelemede erken dönemde trombüs hipoekoik olduğu için görülme-

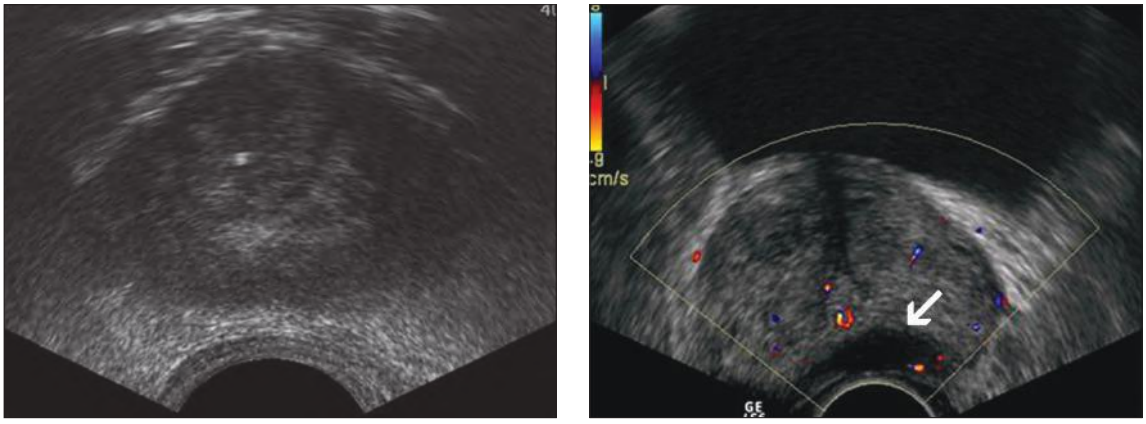

A B

Resim 2-22 ◆ Prostat Kanseri (farklı olgular). Transrektal US'de transvers bakıda **(A)** periferik zonu diffüz infiltre eden adenokarsinom ve **(B)** periferik zonda paramedian yerleşimli adenokarsinoma ait hipoekoik lezyon (ok) izlenmektedir.

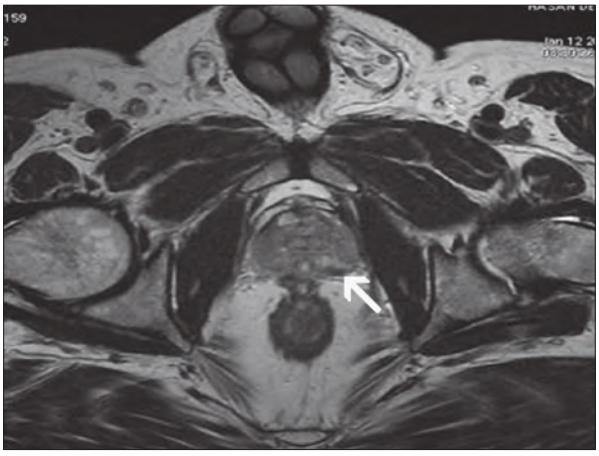

Resim 2-23 ◆ Prostat kanseri. Aksiyal T2 AG'de solda periferik zonda posterior kesimde subkapsüler yerleşimli adenokarsinoma ait hipointens lezyon mevcuttur (ok).

lignite şüphesi olan hastalarda kesin tanı transrektal US eşliğinde biyopsi ile konur. MRG günümüzde prostat kanseri tanısında bir tarama yöntemi olmayıp daha çok evreleme amacıyla kullanılır. Prostat kanseri T2 ağırlıklı MRG'de periferal zonun görece yüksek sinyal intensitesi içinde hipointens olarak izlenir (Resim 2-23). Tümörün periprostatik yağ içerisine yayılımını, nörovasküler yapılarla ilişkisini ve lenf nodu tutulumunu göstermede T1 ağırlıklı görüntüler, rektum, mesane ve seminal vezikül invazyonunu değerlendirmede ise T2 ağırlıklı görüntüler kullanılır.

[Benign prostat hipertrofisi]

Prostatın tümöral olmayan büyümesidir. Yaş ilerledikçe görülme sıkılığı artar. Bezdeki büyüme esas olarak transizyonel zonu etkiler. Transizyonel zon büyüyerek santral zonu ve üretrayı daraltır, infravezikal obstrüksiyon bulguları ortaya çıkar. Büyüme genelde simetrik olup bez konturlarında düzensizlik beklenmez. Ancak intraglandüler nodüller, parankim heterojenitesi ve kist oluşumu izlenebilir. US'de büyüyen kesim ayırt edilemezken, MRG ile santral kesiminde heterojen yapıda hiperplazi saptanır. US'de tipik olarak mesane tabanında indentasyon gözlenir (Resim 2-24). Obstrüksüyona neden olduğunda mesanede trabekülasyon, divertikül ve staza bağlı taş oluşumu izlenir. İVP'de büyümüş prostatın üreter alt uçlarını yukarı doğru itmesiyle oluşan balık oltası görüntüsü saptanabilir.

[Prostatit]

Prostatın enflamatuar hastalıklarıdır. Akut ya da kronik olabilir. US'de prostat bezinde ödeme bağlı boyut artışı saptanır. Periprostatik venöz pleksusta belirginleşme mev-

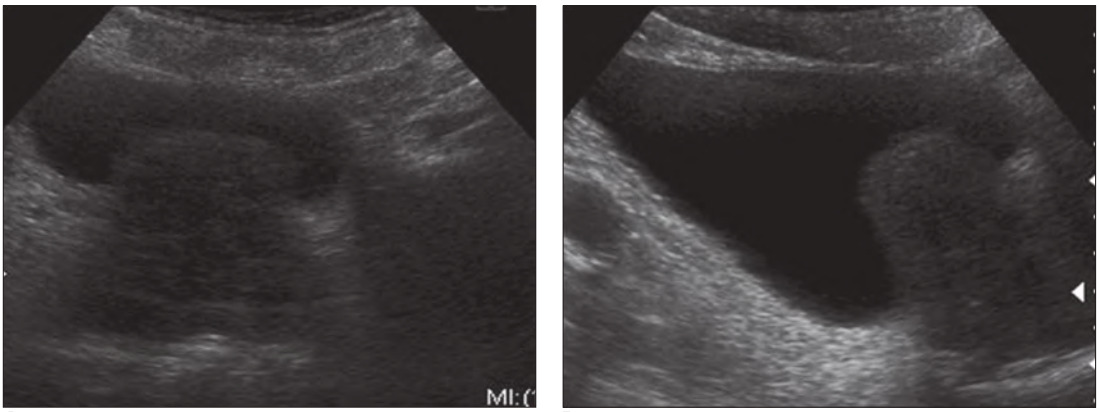

A B

Resim 2-24 ◆ BPH. Aksiyal **(A)** ve sagittal **(B)** transabdominal US görüntülerinde prostat bezi boyutlarında artışa bağlı olarak mesane tabanında indentasyon izlenmektedir.

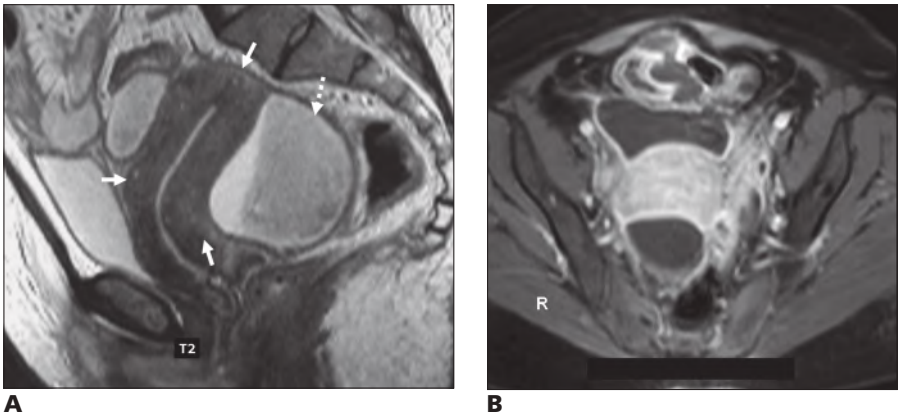

A B

Resim 3-5 ◆ **(A)** T2 AG'de enflamasyona bağlı miyometriyum normale oranla daha yüksek sinyalli (oklar) ve pelvik abse (noktalı ok) oluşumu izlenmektedir. **(B)** Yağ baskılı kontrastlı T1 AG'de uterus belirgin ve heterojen kontrastlanmaktadır.

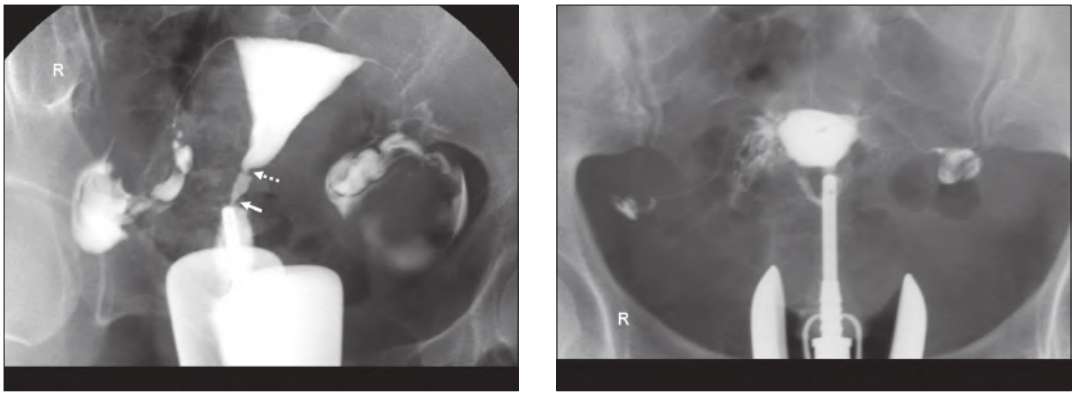

A B

Resim 3-6 ◆ **(A)** HSG'de endoservikal kanalda daralmaya (oklar) yol açmış enflamasyon sekeli yapışıklıklar izlenmektedir. **(B)** Endometriyal kavite yapışıklıklar nedeniyle normal şeklini kaybetmiştir.

yumda belirsiz sınırlı, intensitesi miyometriyuma yakın bir lezyon vardır. Uterusta global olarak büyüme dikkati çeker. Lezyon içerisindeki endometriyal bez odakları T2'de hiperintens noktasal alanlar olarak görülür. Stroma ağırlıklı, bez içeriği daha düşük odaklar T2'de miyometriyuma göre daha düşük sinyalde noktasal odaklar olarak izlenir. Kanamalı alanlar ise T1'de hiperintens görülür (Resim 3-7). Fokal adenomiyozisin MRG sinyal özellikleri diffüz tipe benzer ancak lokalize bir alandadır.

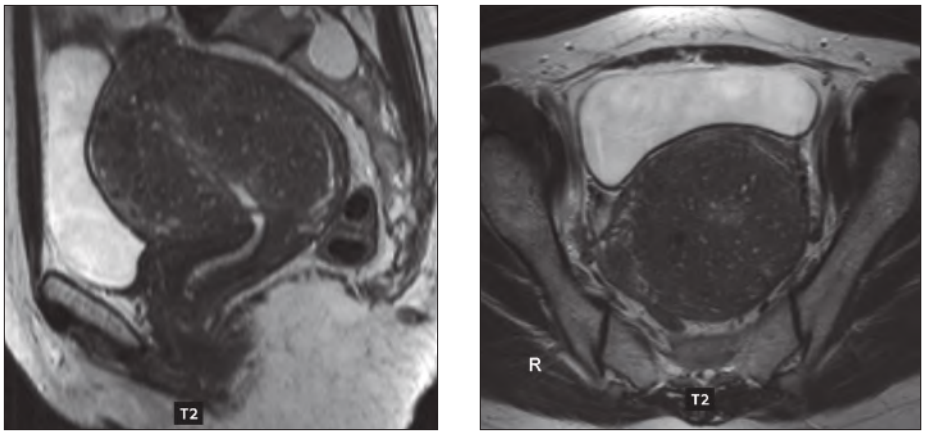

A B

Resim 3-7 ◆ Diffüz adenomiyozis. **(A,B)** Uterusta büyüme ve T2 AG'lerde endometriyum miyometriyum bileşke hattının kalınlaşma, sınırlarında belirsizleşme izleniyor. Lezyon içerisinde noktasal hiperintens alanlar görülmektedir.

Tablo 3-4

TNM 2010	FIGO 2009	SERVİKS KANSERİ EVRELEMESİ
T0		Tümör yok
Tis		Karsinoma in situ
T1	I	Tümör serviksle sınırlıdır (korpus uzanımı dikkate alınmaz).
T1a	IA	Yalnızca mikroskopik olarak saptanan tümör vardır.
T1a1	IA1	Stroma invazyonu <3mm derinlikte ve <7mm horizontal yayılımdadır
T1a2	IA2	Stroma invazyonu 3-5mm derinlikte ve <7mm horizontal yayılımdadır
T1b	IB	Klinik olarak saptanabilen makroskopik tümör veya T1a2/IA2'den daha ileri mikroskopik tümör vardır.
T1b1	IB1	Tümör en geniş çapında 4cm'den küçüktür.
T1b2	IB2	Tümör en geniş çapında 4cm'den büyüktür.
T2	II	**Tümör uterusu aşmıştır ancak pelvik duvar veya vajenin alt 1/3'üne ulaşmamıştır.**
T2a1	IIA1	Tümör en geniş çapında 4cm'den küçüktür, parametriyal invazyon yoktur.
T2a2	IIA2	Tümör en geniş çapında 4cm'den büyüktür, parametriyal invazyon yoktur.
T2b	IIB	Parametriyal invazyon vardır.
T3	III	**Tümör pelvik duvar ya da vajinanın alt 1/3'üne ulaşmış veya hidronefroz/böbrekte fonksiyon kaybına yol açmıştır.**
T3a	IIIA	Vajina 1/3 alt kısmının tutulumu vardır.
T3b	IIIB	Pelvik duvara ulaşan tümör veya hidronefroz / böbrekte fonksiyon kaybı vardır.
T4	IVA	**Tümör mesane veya barsak mukozasına invazedir ya da kemik pelvisi aşmıştır.**
M1	IVB	**Uzak metastaz vardır.**
N0		Bölgesel lenf nodu negatif.
N1		Bölgesel lenf nodu pozitif.
M0		Uzak metastaz yok.
M1		Uzak metastaz var.

Tablo 3-5

EVRE GRUPLAMASI (AJCC)			
Evre 0	Tis	N0	M0
Evre IA	T1a	N0	M0
Evre IA1	T1a1	N0	M0
Evre IA2	T1a2	N0	M0
Evre IB1	T1b1	N0	M0
Evre IB2	T1b2	N0	M0
Evre IIA1	T2a1	N0	M0
Evre IIA2	T2a2	N0	M0
Evre IIB	T2b	N0	M0
Evre IIIA	T3a	N0	M0
Evre IIIB	T1, 2, 3a	N1	M0
	T3b	Herhangi N	M0
Evre IVA	T4	Herhangi N	M0
Evre IVB	Herhangi T	Herhangi N	M1

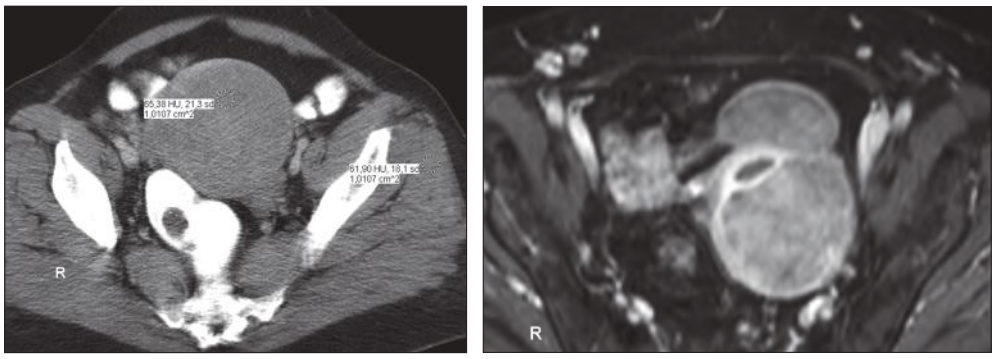

A **B**

Resim 3-20 ◆ Leiomiyom. **(A)** Kontrastsız BT'de homojen içyapıdaki tümörden yapılan dansitometrik ölçüm ile gluteus kasına konan ölçüm benzer dansitede izlenmektedir. **(B)** Farklı olguda da aksiyal kontrastlı BT'de miyometriyuma göre daha düşük kontrastlanma gösteren miyom mevcuttur (ok).

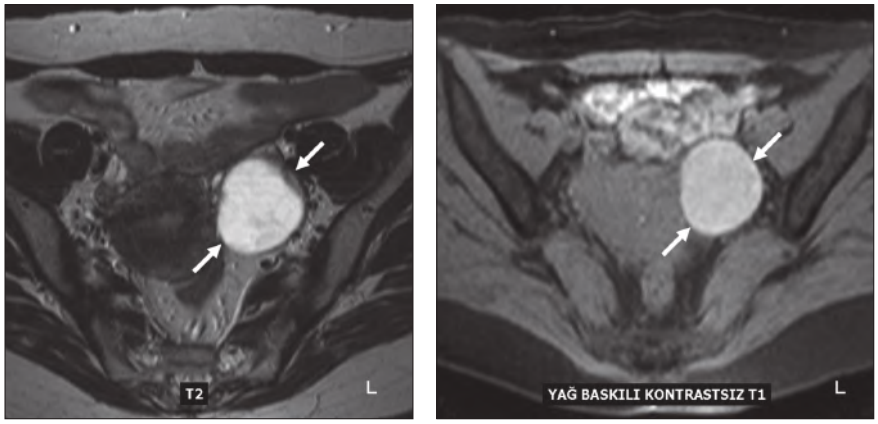

A B

Resim 3-33 ◆ Kanamalı kist. **(A)** Sol overde MRG'de kanamalı kist (oklar) T2 AG'de ve **(B)** T1 AG'de hiperintens olarak izlenmektedir (oklar).

manlarının seviyelenmesi izlenebilir. Doppler US incelemesinde lezyon içerisinde vasküler yapı yoktur.

MRG'de endometriomalar spesifik olarak T1 ağırlıklı sekanslarda hiperintens, T2 ağırlıklı sekanslarda kronik siklik kanamaya bağlı olarak hipointens izlenirler. Kanamanın kronik özelliği nedeniyle oluşan T2 sinyali düşüşüne "shading" adı verilir. Bu bulgu endometriomanın diğer kanamış over kistlerinden ayrımını sağlar (Resim 3-34). Lezyon duvarı nodüler ve ya düzgün şekilde kalındır. Kontrast madde uygulamasının katkısı sınırlıdır, kist duvarı değişken ve özgün olmayan şekilde kontrastlanır. BT düşük yumuşak doku çözünürlüğü nedeniyle endometrioma tanısında yararlı değildir. Hatta kalın ve düzensiz duvarlı lezyonlarda yanlışlıkla malignite tanısına yönlendirebilir.

[Polikistik over hastalığı (Stein – Leventhal sendromu)]

Doğurganlık çağındaki kadınların %7'ye varan oranında ortaya çıkan çok sık görülen bir klinik durumdur. Normalin üstünde androjenlere bağlı anovülasyon, hipomenore, akne, hirsutizm gibi klinik bulgulara yol açar. US'de temel morfolojik değişiklik overlerdeki stroma artışıdır. Stroma artışı her iki overde hacimsel büyümeye (>10cc) neden olur. Overler ovoid şekilden küresel şekle dönüşmüştür. Dominant bir follikül kisti gelişmez, birbirine çok yakın çaplarda, stromanın overin periferine doğru ittiği subkapsüler yerleşimli milimetrik çok sayıda kist görülür. BT ve MRG tanıda doğrudan yer alan bir yöntem değildir ve US'ye belirgin bir üstünlükleri yoktur.

[Adneks ve over torsiyonu]

Adneks/over torsiyonu adneksin, ligamentum teres ekseninde dönmesidir. Etkilenen organ over olduğundan daha çok over torsiyonu terimi kullanılmaktadır. Over torsiyonu, akut batının sık olmayan ancak tanısal gecikme olması durumunda ölüme dek götürebilen ciddi bir nedenidir.

Over torsiyonu hastalarının büyük çoğunluğu 30 yaş altındadır. Menapozdan sonra çok nadir görülür. Gebelikte risk artar, tüm torsiyon hastalarının beşte birini gebeler oluşturur. Klinik olarak ani başlangıçlı, şiddetli ve şiddeti zaman içerisinde artan, karın alt kesimine ve pelvik bölgeye lokalize ağrı yakınması vardır. Ağrı şiddeti hareketle artar. Çocuklarda mezoovaryumun gevşek yapısı veya konjenital yokluğu nedeniyle over normal olmasına rağmen adneks kendi ekseninde dönebilir. Erişkinlerde ise overde hemen her zaman dönmeye neden olan bir lezyon vardır. Neden

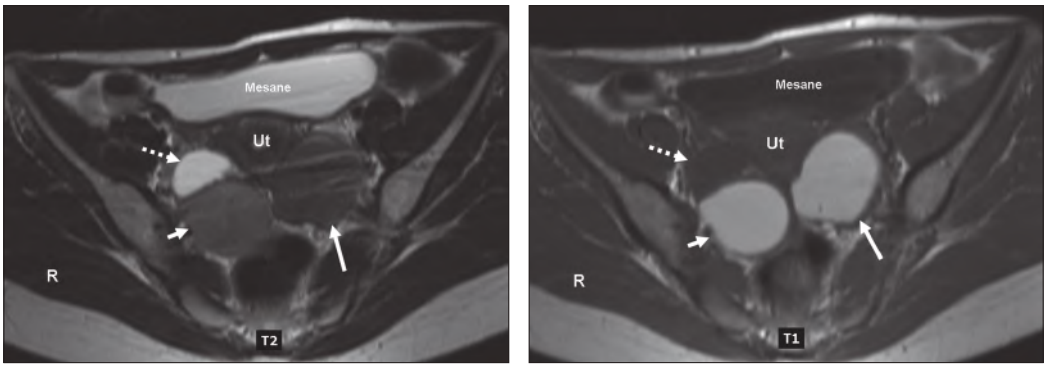

A B

Resim 3-34 ◆ Endometriyoma, bilateral. **(A)** Sağ overde (kısa ok) ve sol overde (uzun ok) T2 sinyal kaybı hafif farklılıklar gösteren, **(B)** T1 AG'de her ikisi de hiperintens olan tipik endometrioma lezyonları izleniyor. Sağ overde T2 AG ve T1 AG'de mesane ile eş intensitede basit kist ile uyumlu diğer bir lezyon görülüyor (noktalı ok).

Resim 2-6 ◆ Asimetrik blok vertebraya bağlı skolyoz: L 2 seviyesine uyan ve sağ ve sol arasındaki segmentasyon farkıyla (L2 vertebranın sağında bir solunda iki pedikül olduğuna dikkat ediniz) ortaya çıkan açıklığı sağa bakan konjenital vertebral skolyoz izleniyor.

Tablo 2-1 ◆ Skolyoz Nedenleri

İdiopatik
Konjenital
Nöromusküler (poliomyelit, serebral palsi, siringomyeli, musküler distrofi, amyotoni konjenita, Friedreich ataksisi, nörofibromatozis, mezenkimal hastalıklar)
Dejeneratif senil skolyoz
Travma
Tümörler (osteoid osteoma, osteoblastoma, metastaz diğer tümörler)
Radyoterapi
Displaziler (osteogenezis imperfekta, spondiloepifizyel displazi, spondilometafizyel displazi, kleidokranial displazi, Morquio sendromu)
Marfan Sendromu
Ehlers Danlos sendromu
Enfeksiyon ve inflamatuar hastalıklar (Pott hastalığı, Romatoid artrit)
Spinal kanal anormallikleri (intraspinal tm, sirinks, yapışık kord)
Scheuerman hastalığı
Alt ekstremite kısalığı
Spondilolizis, Spondilolistezis
Yapısal olmayan skolyoz (Postürel, paravertebral kas spazmı, kompansatuar skolyoz)

ğında, birlikte olabilecek kardiyak, genitoüriner veya iskelet sistemi anomalileri yönünden de araştırma yapılmalıdır.

Nöromusküler skolyoz, sıklıkla serebral felç olmak üzere poliomyelit, kas distrofisi sonucunda ortaya çıkar. Üst torasik seviyeden pelvise kadar uzanım gösteren tek bir eğim vardır. Pelvis obliktir. Koksa valga ve kalçada dislokasyon izlenebilir. Bazen idiopatik skolyoza benzer görünümde olabilir. Skolyoz, nörofibromatozisle birlikte olabilir. Vertebra korpuslarının arka kesiminde kalınlaşma, vertebra korpuslarında kamalaşma, displazi ile birlikte komşu kostal ve posterior eleman displazileri izlenebilir. Keskin açılı olabilir. Birlikte kifoz bulunabilir.

Dejeneratif skolyoz, dejeneratif zeminde gelişen sıklıkla yaşlı bireylerde ve lumbar seviyede görülen ve hızlı seyirli olabilen bir durumdur.

Skolyoza neden olan, displazi, travma, tümöral nedenler Tablo 1'de özetlenmiştir.

Skolyozun radyografik değerlendirmesinde, oksipital seviyeden sakruma kadar tüm omurganın ayakta ön – arka ve lateral grafileri alınmalıdır. Değerlendirmede öncelikle skolyoz eğiminin tipi belirlenmelidir. Eğim genellikle geniş bir alanda yay şeklinde izlenir. Eğer eğim keskin açılı ise fraktür ya da hemivertebraya bağlı olabilir.

Birlikte olan vertebral ya da kostal anomalilere dikkat edilmelidir. Skolyoz, eğimlerin lokalizasyonlarına göre tanımlanır. Eğim ya da eğimler, açıklığın baktığı seviye belirtilerek tanımlanmalıdır.

Skolyozlu olgularda konjenital skolyoz, jüvenil başlangıç, konveks sol torasik eğim varlığı, eğimde hızlı artış, ağrı ve nörolojik bulgu varlığı sözkonusu ise MRG endikasyonu vardır.

[Skolyozda Ölçümler]

Skolyoz eğimi ön – arka projeksiyonda ölçülür. En sık *Cobb* yöntemi kullanılır. Cobb yöntemiyle açı ölçümünde, eğimin son vertebrasının belirlenmesi önemlidir. Eğimin en üst ve en alt kesiminde eğime ait en yüksek açıyı oluşturan vertebralar belirlenir. Bu vertebralar belirlendikten sonra, üstteki vertebranın üst diskal yüzeyi, alttaki vertebranın ise alt diskal yüzeyine paralel çiziler alınarak bu çizgiler arasındaki açı ölçülür. Özellikle düşük eğimli olgularda bu çizgilere çekilen dik çizgiler, açı ölçümünü kolaylaştırmaktadır. Cobb yöntemi daha pratik olup farklı ölçüm yapan bireyler arasındaki fark azdır.

Ferguson yöntemi, açı ölçümünde daha az kullanılan alternatif bir yöntemdir. Bu yöntemde, skolyotik eğimin tepesini oluşturan vertebranın santralinden, üstte ve altta eğimin en fazla olduğu vertebraların santraline çizilen çizgiler arasındaki açı ölçülmektedir.

Açı ölçümünde, kullanılan yöntem ve hangi vertebraların dikkate alındığı belirtilmelidir. Takipte de aynı seviyelerden ölçüm yapılmalıdır. Açı ölçülmesini takiben vertebral rotasyon derecelendirilmelidir.

Vertebral rotasyon derecelenmesinde, skolyozun tepe seviyesinde, en fazla rotasyon gösteren vertebrada ölçüm yapılır. Rotasyon ölçümünde, pediküllerin vertebral orta hatla ilişkisine bakılır.

Özellikle cerrahi planlanması sözkonusu olduğunda, skolyozun, yapısal ve yapısal olmayan ayırımı önemlidir.

Resim 3-2 ◆ Kondroektodermal displazi; El grafisinde distal falanklarda boyut azlığı, ikinci proksimal falanksta koni şeklinde epifiz görünümü izlenmektedir.

bulundurulmalıdır.

[Kondroektodermal Displazi]

Ellis-van Creveld sendromu olarak da bilinir. Otozomal resessif geçişlidir. Görülme oranı yaklaşık 1/100.000 dir. Olguların üçte biri hayatın ilk ayında kardiyak ve solunum problemleri nedeniyle kaybedilir. Periferal seviyeye doğru artan, akromezomelik tarzda kısa ekstremite tipi cüceliğe neden olur. Kondrodisplazi, ektodermal displazi, tübüler kemiklerde kısalık, genu valgum, postaksiyal polidaktili, bazen sindaktili bulunabilir. Polidaktili elde hemen her olguda, ayakta ise bazı olgularda izlenir. Diş ve tırnak hipoplazisi ve displazileri mevcuttur. Bazı olgularda, dişler doğumda izlenebilir. Distal falankslar izlenmez ya da boyut azlığı gösterir. Üst dudak ile dişeti arasındaki oluk gelişmemiştir. Zeka normaldir. Toraks dardır. Kostalar horizontal klavikulalar yukarı yerleşimli görünümdedir. Bazen konjenital kalp malformasyonları tabloya eşlik edebilir.

Radyolojik olarak tibia, fibula radius ve ulnada kısalık, el ve ayakların tübüler kemiklerinde kısalık, polidaktili veya karpal kemiklerde füzyonlar izlenebilir. Masif karpal füzyon görülebilir. Sinmetakarpalizm izlenebilir. Fibulada ve ulnada belirgin kısalık izlenir. Ulna ve radius distalinde genişleme izlenebilir. Aksesuar karpal kemikler izlenebilir. Koni şeklinde epifizler izlenir (Resim 3-2). Humerusta eğiklik vardır (Resim 3-3). Humerus distal metafizi medialinde dikensi çıkıntı görünümü izlenebilir. Proksimal femoral ossifikasyon merkezi daha erken görülebilir. Proksimal tibial metafizden distale uzanım gösteren ekzostoz izlenebilir (Resim 3-4). Kolumna vertebralis normaldir. Kranyumda Wormian kemikler izlenebilir. Pelvis görünümü, erken dönemde akondroplazideki değişikliklere benzer. Büyümeyle birlikte değişiklikler normale doğru değişim gösterir. Ayırıcı tanıda, asfiksiye neden olan torakal displazi, rizomelik akondroplazi ve kısa kosta polidaktili sendromu bulunur.

[Asfiksiye yol açan torakal displazi]

Torasik - Pelvik - Falangeal Displazi ya da Jeune Sendromu olarak da bilinir. Kondroektodermal displaziye benzer bulguları vardır. Otozomal resessif geçişlidir. Yaklaşık 1/100.000 oranında görülür. İnfantlarda dar ve uzun toraks, ağır solunum yetmezliği nedenidir. Yenidoğan döneminde solunum yetmezliği ve enfeksiyonlarla %80 oranında fataldir. Daha sonra da renal yetmezlik nedeniyle hayatı tehdit eder. Olgular bu nedenle ikinci dekata kadar kaybedilir. Kondroektodermal displaziden farklı olarak kostalardaki değişiklikler daha ileridir. Ekstremiteler daha az tutulur. Kısa ekstremite tipi cücelik olabilir ya da ekstremiteler normal boyutta olabilir. Karpal füzyon yoktur. Tibial plato değişiklikleri, kalp değişiklikleri ve dudak değişiklikleri yoktur. Tırnak değişiklikleri ise hafiftir. Böbrek ve karaciğer değişiklikleri izlenir. Polidaktili daha az görülür. Radyografik inceleme yapılmadan tanınmayabilir. Radyolojik bulgular, kısa horizontal yerleşimli kostalar, tubüler toraks ve pelvik displazidir. Pelvisin vertikal boyutu azalmıştır ve

Resim 3-3 ◆ Ellis-van Creveld sendromu tanılı olguda humerustaki eğiklik görülmektedir.

Resim 3-4 ◆ Kondroektodermal displazik olguda; Ön – arka diz grafisinde, tibia medial metafizodiyafizer seviyede ekzostoz izlenmektedir.

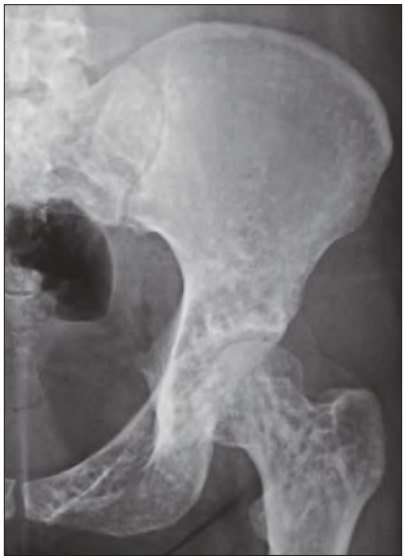

Resim 3-16 ◆ Osteopoikilozis; Pelviste dağınık yerleşimli küçük boyutlu radyodans alanlar izlenmektedir.

olabilir. Parmaklar tanıda çok önemlidir. Distal falankslar belirgin olarak kısadır ve büyüme döneminde izlenmeyebilir. Bazı olgularda seri grafilerde distal falankslarda osteolizisin ilerleyici olduğu görülebilir. Bulgular akroosteolizis ile karışabilir. Tübüler kemiklerin ucunda osteopetrozis için tipik olan çomaklaşma ve transvers çizgilenmeler bulunmaz. Klavikulaların lateral uçlarında hipoplazi izlenir. Skapula ve iliak kanatlarda boyut azlığı görülebilir. Ayırıcı tanıda kleidokranial displazi, osteopetrozis, akroosteoliz bulunur.

[Osteopoikilozis]

Uzun kemiklerin ucunda multipl sklerotik odaklarla birlikte, yassı ve yuvarlak kemiklerde simetrik dağılım gösteren benekli opasiteler izlenir (Resim 3-16). Otozomal dominant geçişlidir. Erkeklerde daha sık izlenmektedir. Sıklıkla hafif ya da orta dereceli bir boy kısalığı vardır. Yaklaşık 2 – 10 mm boyutlarındaki küçük sklerotik alanlar, spongiöz tabakada ve genellikle kemiğin uzun aksına göre dizilim gösterirler. Korteks normaldir. Birlikte osteopatia striataya benzer şekilde kemikte uzunlama çizgilenmeler görülebilir. Bu değişiklikler tutulan kişinin hastalığa tutulmayan akrabalarında da izlenebilir. Tüm kemikler tutulabilir. En sık uzun kemiklerin metafiz ve epifizlerinde, karpal ve tarsal kemiklerde ve pelviste tutulum vardır. Kafa tutulumu nadirdir. Genellikle kemik ve cilt lezyonlarında değişme görülmez. Hastalık semptomsuzdur ve başka amaçla çekilen radyografilerde tanı konur. Malign dejenerasyon olasılığı çok düşüktür. Ayırıcı tanıda, enostozlar, sklerotik metastazlar, osteopatia striata ve meloreostozis bulunur.

[Osteopatia striata]

Kemikte metafizlerde ve kemik şaftları uç kesimlerinde dikey yerleşimli çizgilenmeler bulunur. Çizgilenmelere yamalı sklerotik değişiklikler de eşlik edebilir. Sıklıkla otozomal dominant geçişlidir. Olgular genellikle asemptomatiktir ve rastlantısal olarak saptanır. Bulgular kemiklerin büyüme hızıyla orantılı olarak değişiklik gösterir. Femur distal kesimleri gibi büyümenin belirgin olduğu yerlerde çizgilenmelerin uzunluğu daha fazladır. Diğer büyük tübüler kemiklerde de değişiklikler izlenir. İliak kanatlarda çizgilenmeler, asetabulumdan yukarı doğru birbirinden açılan radiyal şekildedir. Bazı olgularda kafa tabanı kemikleri kalın ve sklerotiktir. Belirgin frontal bossing izlenir. Palatin malformasyonlar, işitme azlığı ve bazı nörolojik komplikasyonlara neden olabilir. Bununla birlikte bulgular hafiftir. Kranial bulgular dışında olgular asemptomatiktir. Uzun kemik şaftlarının uç kesimlerinde, hızlı büyümenin olduğu dönemlerde, hızlı demineralizasyon varlığında ve normal çocuklarda da longitüdinal çizgilenmeler görülebilmektedir.

[Meloreostozis Leri]

Vücudun genellikle bir tarafını ve özellikle alt ekstremiteyi ve aynı zamanda tüm seviyelerde omurgayı, kafatasını, kostaları, fasiyal ve pelvik kemikleri tutan, kemiklerde tipik lokalize sklerotik alanlara neden olan nadir görülen bir durumdur. Olgular sporadiktir. Görünümler genellikle unilateral olup bilateral olgular asimetriktir. Nedeni bilinmemektedir. Sıklıkla rastlantısal olarak saptanır. Tutulan kesimlerde çevre yumuşak dokularda fibrozis, kas atrofisi, lenfödem, komşu ciltte kalınlaşma ve sklerodermaya benzer şeklide fibrozis görülebilir. Bazen şiddetli ağrı ve eklem hareketlerinde kıstlanma olabilir. Değişiklikler üç yaş altında hafiftir. Genellikle bulguların görülme yaşı hastalığın hızlı progresyon gösterdiği geç çocukluk dönemidir. Erişkinlerde yavaş seyirlidir. Radyografik olarak kemiklerde longitüdinal olarak seyreden skleroz dikkati çeken bulgudur. Pelvik kemiklerden ayak parmaklarına kadar, eklemlerdeki kesintiye rağmen devamlılık gösteren, akan mum damlacıklarına benzer şekilde sklerotik alanlar dikkati çeker. Eklemlerde füzyona neden olabilir. Kemiklerde uzunluk değişiklikleri ve deformiteler görülebilir. Erken yaşlarda sklerotik değişiklikler daha çok internal olup medüller kavitede hacim azlığına neden olur. Erişkinlerde korteksin üzerine taşarak kemikte tipik mum damlacığı görünümü oluşur. Meloreostozis ile birlikte, ostoeopoikilozis, osteopatia striata, tuberous skleroz, nörofibromatozis, hemanjiyom, anjiyomatöz tümörler, lenfödem ve lenfanjiektazi görülebilir.

[Karışık sklerotik odaklı kemik displazileri]

Yukarıda tanımlanan osteopoikilozis, osteopatia striata ve meloreostozisin değişik oranlarda iki yada daha fazla bir arada olduğu olgular tanımlanmıştır. Osteopatia striata bazı bölgelerde daha belirgin olabilir. Osteopoikiloziste benzer şekilde fakat daha az belirgin olmak üzere sklerotik değişiklikler izlenebilmektedir. Sklerotik alanlar ilerleyerek bazı alanlarda tutulum patternleri baskılanabilir. Bazen meloreostoziste yamalı sklerozis alanları, osteopoikilozisi taklit edebilir. Tanımlanan bu tabloların yakın ilişkili durumlar olduğu düşünülmektedir.

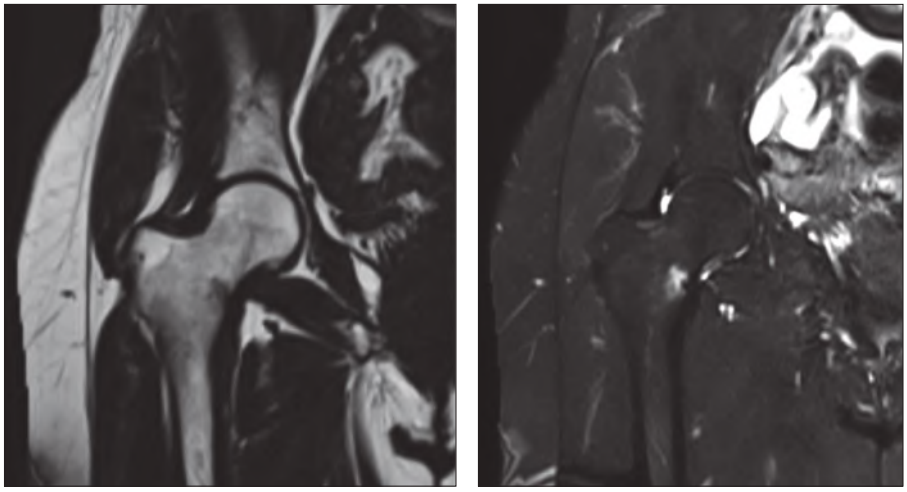

A B

Resim 5-2 ◆ **A** ve **B:** Koronal MRG kesitlerinde Femur boynu medialinde lineer özellikte T1 AG'de hipointens, T2 AG'de hiperintens olarak izlenen küçük stres fraktürü alanı izlenmektedir.

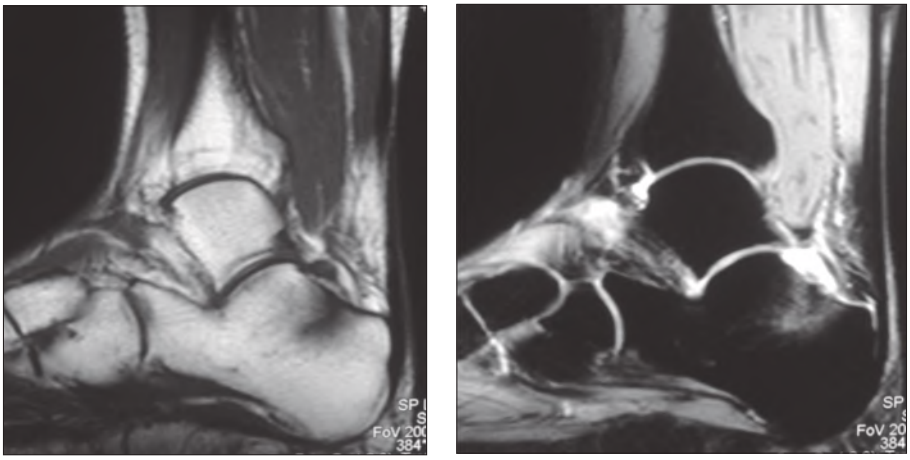

A B

Resim 5-3 ◆ **A** ve **B:** Kalkaneus arka üst yüzeyinde stres fraktürüne bağlı T1 AG'de hipointens T2 AG'de merkezdeki hipointens hattı çevreleyen hiperintens alan izlenmektedir.

lerde sık görülen ve marş fraktürleri olarak da adlandırılan metatarsal şaft fraktürleri bu guruptadır.

Yetersizlik Kırıkları, Anormal kemikte normal travmayla ortaya çıkan stres kırıklarıdır (Resim 5-4). Kemikte ortaya çıkan patolojik durum, osteoporoz, osteomalazi, rikets, Paget hastalığı, renal osteodistrofi, romatoid artrit, ve radyasyona bağlı olabilir.

Psödofraktürler, yetersizlik kırıklarının bir tipidir. Ağırlık taşıyan kesimlerde kemik kenarında kemiği tümüyle katetmeyen kemiğe dik açıyla izlenen ince radyolüsent çizgiler şeklinde izlenirler. Sıklıkla bilateral simetriktirler. Bir miktar çevreleyen skleroz izlenebilir. Oluşan fraktür hattı, yetersiz mineralizasyona bağlı tam iyileşme gösteremektedir. Hiperparatiroidi, osteomalazi gibi mineral eksikliği olan durumlarda, osteogenezis imperfekta gibi kemik matriksinin azaldığı durumlarda ve Paget hastalığı, fibröz displazili olgularda görülebilir. Sıklıkla femur boynu ve şaftının medialinde, skapulanın aksillaya bakan kenarında,

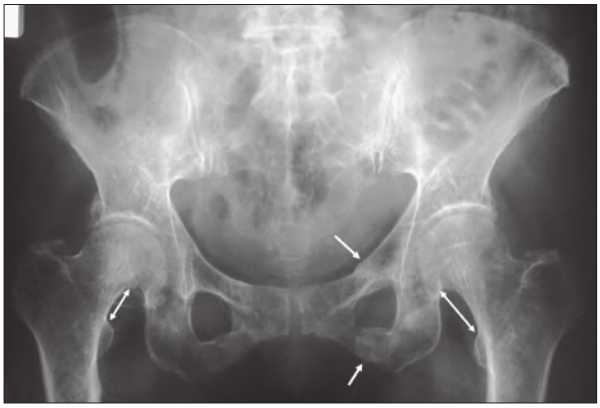

Resim 5-4 ◆ Yetersizlik kırıkları. Osteoporozu olan olguda sağ femur boynunda kısalık ile bulgu veren femur boynu kırığı (her iki femur boynunda iki yönlü oklar), sol iskium ve pubis kolunda (oklar) kısmen sklerotik düzensiz iyileşme bulgusu veren kırıklar görülmektedir.

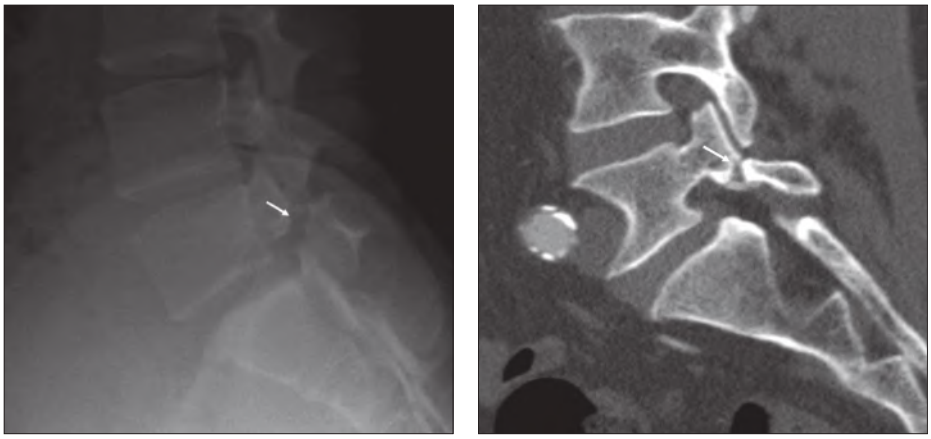

A B

Resim 5-18 ◆ A. Spondilolizis; Lateral lumbosakral grafide L5 pars interartikülaris seviyesine uyan devamlılık kaybı mevcuttur (ok). **B.** Başka bir olguda BT ile kemik penceresinde alınan sagittal reformat görüntüde aynı seviyedeki fraktür izlenmektedir (ok).

gerekir. Bu grafide özellikle servikotorasık bileşke de grafi alanına alınmalıdır. Bu seviyenin gösterilebilmesi için hastanın kolları aşağı çekilerek grafi alınır. Atlantoaksiyal seviyenin ve densin görüntülenebilmesi için, ağız açık dens grafisi, yararlı bir inceleme yöntemidir. Servikal travmanın incelenmesinde, dört yönlü vertebra grafileri, BT ve MRG kullanılabilir. Spinal kanalda belirgin kemik hasarı olmadığı halde spinal kordda ciddi hasar olabileceği akılda tutulmalıdır. Ligament hasarını düşündüren, yumuşak doku şişliği, spinöz çıkıntılar arası mesafenin genişlemesi, fokal kifoz veya lordoz, intervertebral aralıkta hafif sublüksasyonlar gibi bulguların varlığında, koopere hastalarda fleksiyon ve ekstansiyon grafileri alınabilir.

Lateral servikal grafi çok değerli veriler taşır. Değerlendirilirken şunlara dikkat edilmelidir. Retrofarengeal hematom varlığı, alttaki kırık ya da dislokasyonun bir göstergesi olabilir. Erişkinlerde lateral grafide C1 önünde 10 mm, C4 ün önünde 3-7 mm, C6 seviyesi önünde 16-20 mm yumuşak doku kalınlığı olmalıdır. Anterior ve posterior vertebral çizgiler düzenli olmalıdır. Spinolaminar çizgi, düzenli olmalıdır. Atlasın laminası normalde bu çizginin hafif önünde kalır. Spinöz çıkıntıların arka uçları, düzenli konveks bir çizgi oluşturmalıdır. Atlanto-aksiyal açıklık erişkinde, 3 mm den, çocuklarda 5-6 mm den fazla olmamalıdır. Lateral grafide, unkovertebral eklem dejeneratif değişiklikleri, kırık ile karıştırılabilir.

Atlas kırıkları; nispeten nadir görülürler. En sık görülen izole kırık, atlasın nöral arkusunun kırığıdır. Hiperekstansiyona bağlı atlasın oksipital kemik ile C2 spinöz çıkıntısı arasında kompresyonu sözkonusudur. Genellikle bu kırık non deplase ve bilateral görülmektedir. Bu hasar nörolojik olarak benign ve mekanik olarak stabildir. Jefferson fraktürü ile karışabilmektedir.

Jefferson kırığı, atlasın hiperekstansiyon travması ve vertikal yüklenmeye bağlı ön ve arka arkuslarının hasarıyla karakterize, nadir görülen bir kırıktır. Atlas, oksipit ve aksis arasında sıkışır. Oksipital kondillerden atlasın üst artiküler yüzeyleri boyunca gelen travmatik gücün atlasta yoğunlaşması, iki taraflı ön ve arkada arkus kırıklarının oluşmasına neden olur. Atlasın artiküler cisimleri laterale yer değiştirir. Ağız açık odontoid grafide ve lateral servikal grafide radyolojik bulgu verebilmektedir. Ön-arka grafide, C1 in C2 üzerinde kenarlardan taşması şeklinde bulgu vererek görülmektedir. En iyi BT ile gösterilebilir (Resim 19). BT de hem önde, hem arkada en az bir kırık varlığı Jefferson kırığı yönünden anlamlıdır.

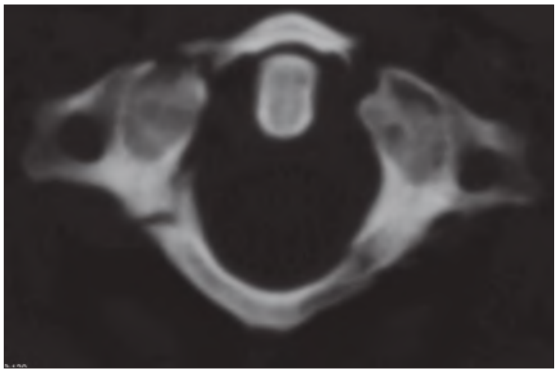

Resim 5-19 ◆ Jefferson kırığı tanılı olguda, Atlasın hem ön hem de arka arkuslarında iki taraflı fraktürler izlenmektedir.

Asılı adam ("hangman") kırıkları, Aksisin arka arkusu boyunca olan kırığı ya da travmatik spondilolizisidir (Resim 20). C2 nöral arkusunda kırık, güçlü hiperekstansiyon travmalarıyla ortaya çıkar. Asılma sonrası da benzer kırıklar oluştuğu için bu ad verilmiştir. Kırık hatları genellikle obliktir ve nispeten simetrik görülür. Sıklıkla birlikte C2 nin C3 üzerinde dislokasyonu mevcuttur. Nörolojik yan etkiler beklenenden daha azdır. Normal servikal kord burada sadece spinal kanalın yarısı ya da üçte biri kadar az bir alanı doldurmaktadır. Ayrıca bilateral istmik kırığa bağlı spinal kanalın dekompresyonu sözkonusudur.

ARADIĞINIZ TÜM TIP KİTAPLARI BU ADRESTE

www.guneskitabevi.com

GENEL DAĞITIM

GÜNEŞ TIP KİTABEVLERİ

ANKARA
M. Rauf İnan Sokak No: 3
06410 Sıhhiye/Ankara
Tel: (0312) 431 14 85 • 435 11 91-92
Faks: (0312) 435 84 23

İSTANBUL
Gazeteciler Sitesi Sağlam Fikir Sokak
No: 7/2 Esentepe/İstanbul
Tel: (0212) 356 87 43
Faks: (0212) 356 87 44

KARTAL ŞUBE
Cevizli Mahallesi Denizer Cad.
No: 19/C Kartal/İstanbul
Tel & Faks: (0216) 546 03 47

Türkiye'nin her yerinden...
0505 734 13 13

ISBN: 978-975-277-561-9