# TANISAL ULTRASONOGRAFİ

Carol Rumack • Deborah Levine

Çeviri Editörü: Cem Yücel

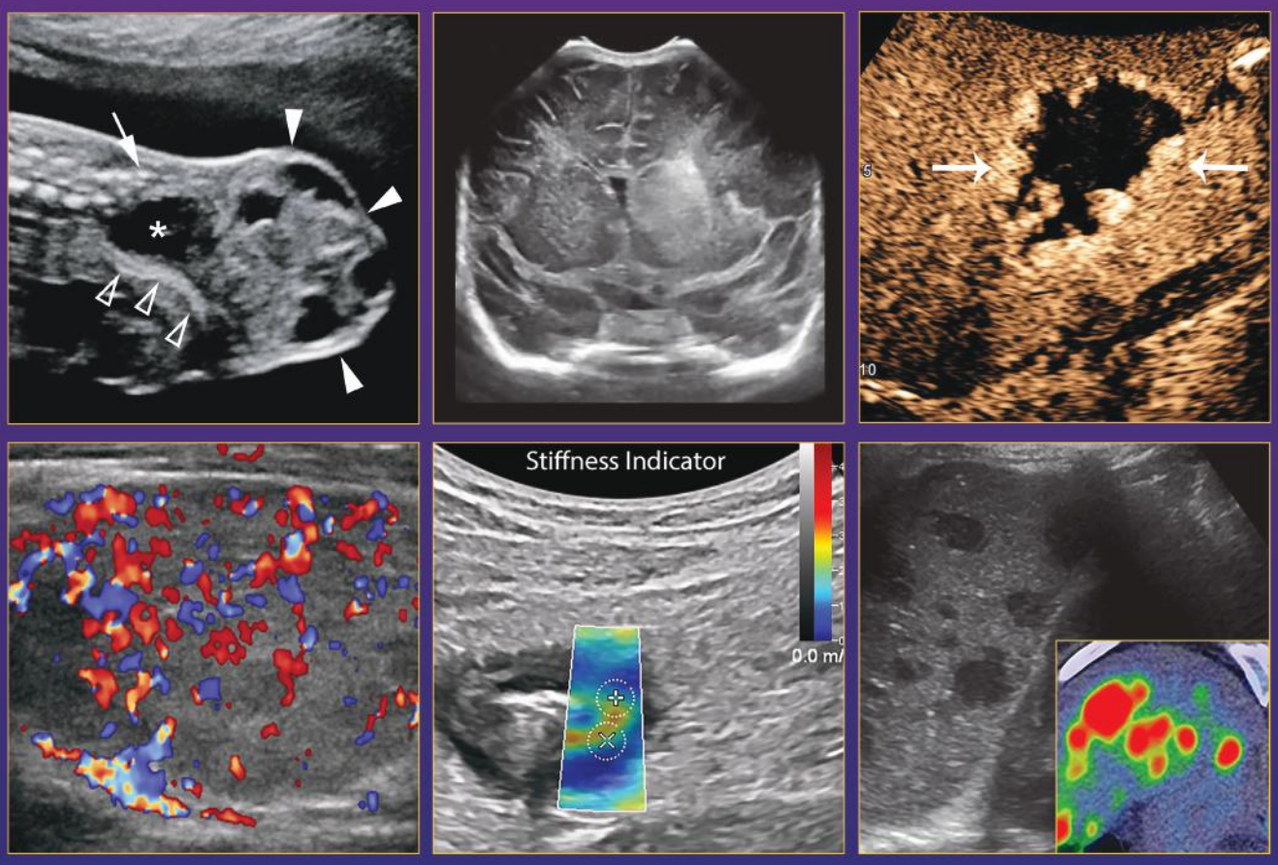


Cilt 1 • 6. Baskı

ELSEVIER

GÜNEŞ TIP KİTABEVLERİ

# İÇİNDEKİLER

## CİLT I

### KISIM I Ultrason Fiziği, Biyolojik Etkiler ve Kontrast


1 **Ultrason Fiziği,** 1
*Da Zhang, Korosh Kahlili, Hojun Yu ve Deborah Levine*
*Çeviri: Gülgün Kavukçu*

2 **Biyolojik Etkiler ve Güvenlik,** 47
*Christy K. Holland ve J. Brian Fowlkes*
*Çeviri: Halit Nahit Şendur*

3 **Ultrason Kontrast Ajanları: Prensiplerden Pratiğe,** 71
*Peter N. Burns ve Michelle LaVonne Robbin*
*Çeviri: Cem Yücel*


### KISIM II Abdominal Ultrasonografi


4 **Karaciğer,** 97
*Stephanie R. Wilson ve Alexandra Medellin*
*Çeviri: Atiye Cenay Karabörk Kılıç*

5 **Dalak,** 172
*Darci J. Wall*
*Çeviri: Suna Özhan Oktar, Alp Eren Turhan*

6 **Safra Yolları ve Safra Kesesi,** 201
*Korosh Khalili ve Stephanie R. Wilson*
*Çeviri: Mahi Nur Cerit*

7 **Pankreas Ultrasonografisi,** 249
*Thomas Winter, III*
*Çeviri: Diğdem Kuru Öz*

8 **Gastrointestinal Kanal,** 292
*Stephanie R. Wilson ve Alexandra Medellin*
*Çeviri: Diğdem Kuru Öz*

9 **Böbrek ve Üriner Sistem,** 354
*Christopher M. Burros, Ashley N. Kalor ve Mithcell E. Tublin*
*Çeviri: Hüseyin Gökhan Yavaş*

10 **Prostat ve Transrektal Ultrasonografi,** 434
*Ants Toi ve Sangeet Ghai*
*Çeviri: Mehmet Can Asfuroğlu, Berrak Barutcu Asfuroğlu*

11 **Adrenal Bezler,** 474
*Ashley N. Kalor ve Mitchell E. Tublin*
*Çeviri: Gizem Cural Kula*

12 **Retroperitoneal Sonografi,** 492
*Constantine M. Burgan ve Helena Gabriel*
*Çeviri: Alper Özel*

13 **Kasık ve Anterior Abdominal Duvar Hernilerinin Dinamik Ultrasonu,** 545
*Alison M. Savicke ve Deborah Levine*
*Çeviri: Halit Nahit Şendur*

14 **Periton,** 582
*Dilkash Kajal ve Deborah Levine*
*Çeviri: Gizem Cural Kula*

15 **Toraks, Abdomen ve Pelviste Ultrason Kılavuzluğunda Biyopsi,** 616
*Theodora A. Potretzke, Thomas D. Atwell ve J. William Charboneau*
*Çeviri: Leyla Salimli Mirzayeva*

16 **Solid Organ Nakli,** 645
*Molly B. Carnahan ve Ghaneh Fananapazir*
*Çeviri: Leyla Salimli Mirzayeva, Dilan Ece Geylan Durgun*


### KISIM III Küçük Organlar, Karotis Arter ve Periferik Damar Ultrasonografisi


17 **Tiroid Bezi ve Boyun Lenf Düğümleri Ultrasonografisi,** 586
*Kedar Gopal Sharbidre ve Franklin N. Tessler*
*Çeviri: Artür Salmaslıoğlu*

18 **Baş ve Boyun Bölgesinde Diğer Bezler,** 731
*Mary E. Cunnane ve Boris Bulat Kumaev*
*Çeviri: Erdoğan Bülbül*

19 **Meme,** 766
*Jordana Philips*
*Çeviri: Nesrin Erdoğan Kaydu*

20 **Skrotum,** 829
*Tomas Winter*
*Çeviri: Erdoğan Bülbül*

21 **Kas-İskelet Sonografi Teknikleri ve Uygulamalarına Genel Bakış,** 870
*Kara Gaetke-Udager ve Carrie M. Yablon*
*Çeviri: Mehmet Ali Can*

22 **Omuz,** 894
*Kara Gaetke-Udager ve Carrie M. Yablon*
*Çeviri: Nesrin Erdoğan Kaydu*

23 **Kas İskelet Girişimleri,** 919
*Ronald S. Adler*
*Çeviri: Umut Asfuroğlu*

24 **Ekstrakraniyal Serebral Damarlar,** 944
*Edward I. Bluth, Stephen I. Johnson ve Laurie Troxclair*
*Çeviri: Furkan Ertürk Urfalı*

25 **Periferik Arterler,** 994
*Mohd Zahid, Mark E. Lockhart ve Michelle LaVonne Robbin*
*Çeviri: Suna Özkan Oktar, Pınar Baysan*

26 **Periferik Venler,** 1018
*Muhammad U. Aziz, Mohd Zahid, Therese M. Weber, and Michelle LaVonne Robbin*
*Çeviri: Hakan Baş*

27 **Hemodiyaliz,** 1039
*Kedar Gopal Sharbidre, Lauren Freeman Alexander, Heidi R. Umphrey ve Michelle LaVonne Robbin*
*Çeviri: Hakan Baş*

# CİLT II

## KISIM IV Jinekolojik Ultrasongrafi

28 **Uterus,** 1063
*Pei-Kang Wei, Alison M. Savicke ve Deborah Levine*
*Çeviri: Atiye Cenay Karabörk Kılıç*

29 **Adneksiyal Ultrasonografi,** 1110
*Maitray D. Patel*
*Çeviri: Atiye Cenay Karabörk Kılıç*

## KISIM V Obstetrik Ultrasongrafi

30 **Obstetrik Görüntülemeye Genel Bakış,** 1156
*Deborah Levine ve Alison M. Savicke*
*Çeviri: Adil Aytaç*

31 **Birinci Trimester,** 1182
*Mindy M. Horrow*
*Çeviri: Adil Aytaç*

32 **Kromozom Anomalileri,** 1226
*Barbara O' Brien ve William Choi*
*Çeviri: Gülgün Kavukçu*

33 **Çoklu Gebelik,** 1257
*Catherine H. Phillips ve Mary C. Frates*
*Çeviri: Tolga Zeydanlı*

34 **Fetal Yüz ve Boyun Ultrasonografisi,** 1279
*Deborah Levine ve Judy A. Estroff*
*Çeviri: Başak Erdemli Gürsel*

35 **Fetal Beyin,** 1319
*Yi Li ve Deborah Levine*
*Çeviri: Nil Sezer Yılmazer Zorlu, Esra Ünlü Özkavukcu*

36 **Fetal Omurga,** 1388
*Edward R. Oliver ve Beverly G. Coleman*
*Çeviri: Leyla Salimli Mirzayeva, Dilan Ece Geylan Durgun*

37 **Fetal Toraks,** 1429
*Dorothy Bulas*
*Çeviri: Ali Can Yalçın*

38 **Fetal Ekokardiografi,** 1457
*Julia A. Drose*
*Çeviri: Emel Durmaz, Efe Alimoğlu*

39 **Fetal Gastrointestinal Kanal ve Karın Duvarı,** 1497
*Elizabeth Asch ve Deborah Levine*
*Çeviri: Süha Süreyya Özbek*

40 **Fetal Ürogenital Sistem,** 1537
*Dilkash Kajal ve Deborah Levine*
*Çeviri: Hüseyin Gökhan Yavaş*

41 **Fetal Kas İskelet Sistemi,** 1585
*Phyllis Glanc, Johannes Keunen ve David Chitayat*
*Çeviri: Naile Bolca Topal*

42 **Fetal Hidrops Ultrasonografisi,** 1624
*Lisa R. Dunn-Albanese ve Deborah Levine*
*Çeviri: Nil Sezer Yılmazer Zorlu, Esra Ünlü Özkavukcu*

43 **Fetal Ölçümler: Normal ve Anormal Fetal Büyüme ve Fetal İyilik Halinin Tahmini,** 1656
*Carol B. Benson ve Peter M. Doubilet*
*Çeviri: Ayça Seyfettin*

44 **Plasentanın Sonografik Değerlendirmesi,** 1678
*Thomas D. Shipp*
*Çeviri: Çağdaş Gözükara*

45 **Servikal Ultrasonografi ve Erken Doğum,** 1714
*Hournaz Ghandehari ve Phyllis Glanc*
*Çeviri: Çağdaş Gözükara*

## KISIM VI Pediatrik Ultrasongrafi

46 **Yenidoğan ve Bebekte Beyin Görüntülemesi,** 1735
*Carol M. Rumack ve Amanda K. Auckland*
*Çeviri: Berrak Barutcu Asfuroğlu*

47 **Yenidoğan Beyin Doppler ve İleri Ultrasonografi Görüntüleme Teknikleri,** 1803
*Judy H. Squires ve Misun Hwang*
*Çeviri: Berrak Barutcu Asfuroğlu, Umut Asfuroğlu*

48 **Çocuklarda Beynin Doppler Ultrasonografisi,** 1826
*Dorothy Bulas ve Alexia M. Egloff*
*Çeviri: Mehmet Mert Geres*

49 **Pediatrik Baş ve Boyun,** 1865
*Rupa Radhakrishnan and Beth M. Kline-Fath*
*Çeviri: Işıl İmge Gültekin Aydoğ*

50 **Pediatrik Spinal Kanal Ultrasonografisi,** 1918
*Ilse Castro-Aragon ve Ramon Sanchez-Jacob*
*Çeviri: Zeynep Eskalen*

51 **Pediatrik Toraks,** 1949
*Chetan Chandulal Shah*
*Çeviri: Zeynep Eskalen*

52 **Pediatrik Karaciğer ve Dalak,** 1979
*Sara M. O'Hara*
*Çeviri: Bilgesu Arıkan Ergün*

53 **Pediatrik Böbrek, Toplayıcı Sistem ve Adrenal Bezler,** 2030
*Harriet J. Paltiel*
*Çeviri: Bilgesu Arıkan Ergün*

54 **Pediatrik Gastrointestinal Kanal Sonografisi,** 2090
*Susan D. John ve HaiThuy N. Nguyen*
*Çeviri: İlhan Hekimsoy*

55 **Pediatrik Pelvis Ultrasonografisi** 2130
*Christine L. Xue ve Patricia T. Acharya*
*Çeviri: Mahi Nur Cerit*

56 **Pediatrik Kas İskelet Ultrasonografisi,** 2186
*Ramon Sanchez-Jacob ve Jessica Leschied*
*Çeviri: Mehmet Mert Gerez*

57 **Pediatrik Girişimsel Ultrasonografisi,** 2209
*Allison Aguado and Deborah Rabinowitz*
*Çeviri: Umut Asfuroğlu*

İndeks, I-1

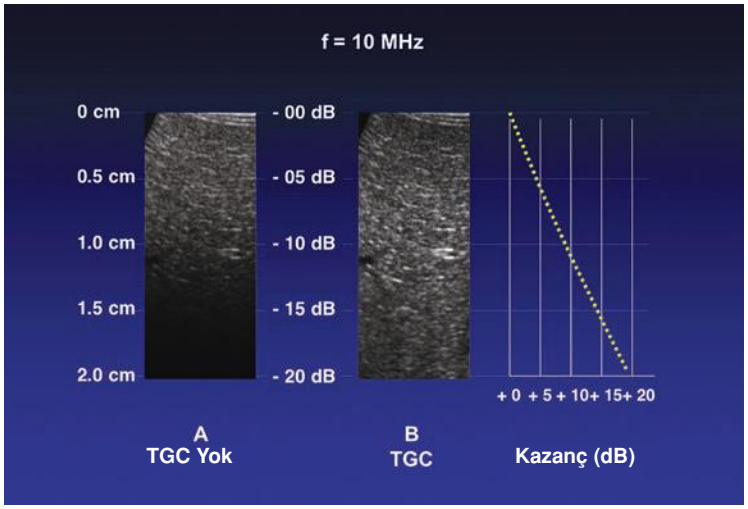


**RESİM 1.8 Zaman kazanç kompanzasyonu (TGC).** TGC olmazsa, dokudaki atenüasyon derin dokuların gösterimde kademeli olarak kayba neden olur (*A*). Bu örnekte 10 MHz'lik bir prob için 1 dB/cm-MHz'lik bir doku atenüasyonu simüle edilmiştir. 2 cm'lik derinlikte intensite ~20 dB dir (başlangıçtaki değerin %1'i). Bu atenüasyonu kompanse etmek için geri dönen sinyale artan güçlendirme veya kazanç uygulandığında, dokuda tüm derinliklerde benzer intensite sağlanır (*B*).

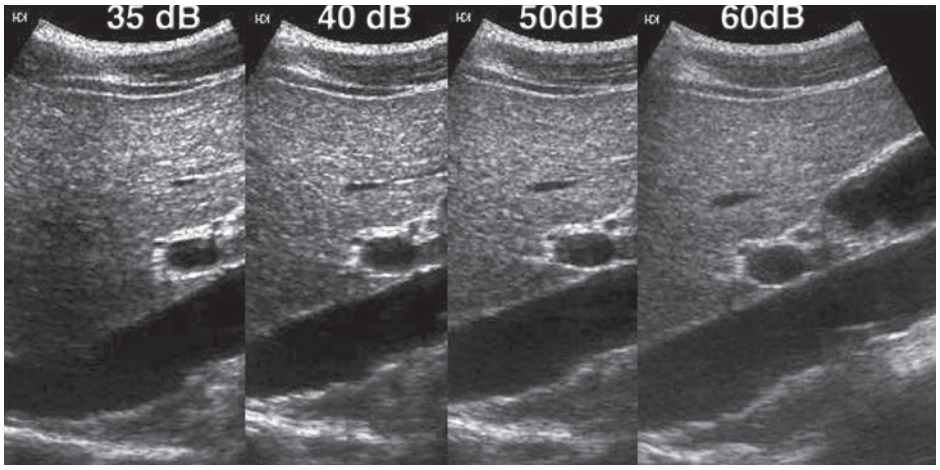


**RESİM 1.9 Dinamik aralık.** Ultrason alıcısının, proba dönen ve geniş bir aralıkta değişen amplitüdleri, kullanıcıya gösterilebilecek bir aralığa sıkıştırması gerekir. Burada, verilerin 35, 40, 50 ve 60 dB'lik dinamik aralıklarda gösterim için kompresyonu ve tekrar bir araya getirilmesi gösteriliyor. En geniş dinamik aralık (60 dB), eko intensitesindeki çok küçük değişiklikler in ayırt edilmesine olanak verir ve çoğu görüntüleme uygulamasında tercih edilir. Dar aralıklarda, daha büyük eko farklılıklarının belirginliği artar.

Ek manuel son işlem kontrolleri, kullanıcının ekrana dönen sinyali seçerek eşleştirmesine olanak tanır. Bu kontroller görüntüdeki farklı eko seviyelerinin parlaklığını etkiler ve dolayısıyla görüntü kontrastını belirler.

## Gösterim

Ultrason sinyalleri birkaç şekilde gösterilebilir. Yıllar içinde görüntüleme, basit A-mod ve sabit görüntüden yüksek çözünürlüklü, gerçek zamanlı, gri-skala görüntülemeye doğru evrim geçirmiştir.

Diğer bir basit görüntüleme şekli olan **M-mod ultrasonografi**, hareketli yansıtıcıların pozisyonunu ve eko şiddetini gösterir (Resim 1.10). M-mod görüntüde, yansıyan sinyalin şiddeti parlaklık ile gösterilir. Klinik uygulamaya göre gösterimin zaman çizgisi farklı derecelerde temporal çözümlemeye olanak verecek şekilde ayarlanabilir. M-mod ultrasonografi, belli yansıtıcıların hareket şablonlarını değerlendirerek ve karakteristik hareket şablonlarına göre anatomik ilişkileri belirleyerek yorumlanır. M-mod uygulaması şunları içerir: (1) embriyonik ve fetal kalp hızlarının değerlendirilmesi; (2) kalp kapakçıklarının ve kalp odası ile damar duvarlarının hızlı hareketini değerlendirmek için ekokardiyografi; ve (3) kardiyak aritmilerin değerlendirilmesi. Gelecekte M-mod incelemenin ateroskleroza eşlik eden damar duvarı elastisite değişikliklerini ölçmede de rolü olabilir.

Ultrason ile görüntülemenin temeli, farklı genlikte yansıyan sinyalleri göstermek için ekran parlaklığındaki değişikliklerin kullanıldığı gerçek zamanlı, gri skala, B-mod (parlaklık modu) gösterim ile sağlanır. İki boyutlu

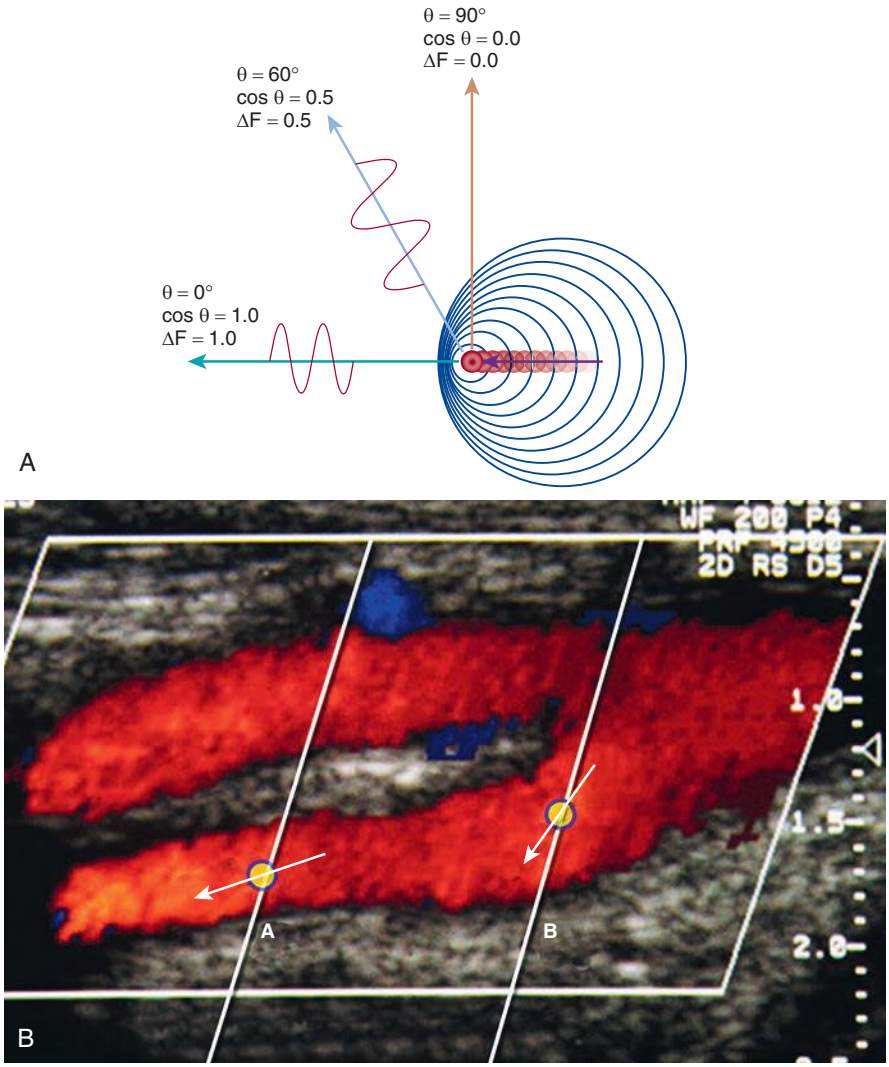


**RESİM 1.27 Doppler Açısının Frekans Kayması Üzerindeki Etkisi. (A)** Altmış derecelik bir açıda, transdüser tarafından algılanan frekans kayması (ΔF), 0 derecelik bir açıda algılanan kaymanın yalnızca %50'sidir. Doksan derecede, hedefin dönüştürücüye doğru veya dönüştürücüden uzağa doğru göreceli bir hareketi yoktur ve herhangi bir frekans kayması tespit edilmez. Tespit edilen Doppler frekans kayması, Doppler açısının kosinüsüne orantılı olarak azalır. Açının kosinüsü 60 derecenin üzerindeki açılarda hızla değiştiğinden (bu nedenle açı düzeltmesindeki küçük değişiklikler hesaplanan hızda büyük farklılıklara yol açabilir), hız tahminleri yaparken 60 dereceden daha küçük Doppler açılarının kullanılması önerilir. **(B) Renkli Doppler görüntüsündeki her bir renk pikseli, o noktadaki Doppler frekans kaymasını temsil eder** ve hızı tahmin etmek için kullanılamaz. *A* ve *B* noktaları benzer renk değerlerine ve dolayısıyla benzer Doppler frekanslarına sahip olsa da, *A*'daki hız *B*'dekinden çok daha yüksektir çünkü *A*'da *B*'ye kıyasla Doppler açısı büyüktür. Belirli bir Doppler frekansıyla temsil edilen hız, Doppler açısı ile orantılı olarak artar.

**Doppler Ultrasongrafinin Önemli Noktaları**

| RENKLİ DOPPLER | POWER DOPPLER |
|---|---|
| Akım yönünü gösterir | Akım yönü bilgisi yoktur |
| Renk doygunluğu hızın niteliksel temsilini verir | Hız bilgisi yoktur |
| Küçük damarlar ve ciddi stenoz alanları için daha az hassas | Akım tespiti için artırılmış duyarlılık |
| Aliasing | Aliasing yoktur |
| Gürültü tüm frekans spektrumunda görülür ve hassasiyeti sınırlar | Gürültü homojen bir zemin rengidir ve akımın görüntülenmesini arttırmak için daha yüksek kazanç ayarlarının kullanılmasına izin verir |

## "Power mod" Doppler

Renkli Doppler görüntüleme ile frekans bilgisini göstermenin diğer bir yolu, Doppler sinyalinin ortalama frekans şifti yerine **birleştirilmiş gücünü** gösteren bir renk haritası kullanmaktır. Frekans kayması gösterilmediği için "aliasing" yoktur. Görüntü, akımın yönü ve hızı ile ilgili bilgi vermez ve "power Doppler" görüntüleme, frekans temelli renkli Doppler gösterime göre açıya daha az bağımlıdır. Gürültünün görüntüde herhangi bir renkte gösterilebildiği renkli Doppler'den farklı olarak, "power Doppler"de gürültü homojen bir zemin rengi olarak gösterilir ve görüntüyü fazla bozmaz. Bu sayede cihazın kullanılabilir dinamik aralığı belirgin artar ve daha yüksek kazanç ayarları ve akım duyarlılığı kullanılabilir.

## Doppler Spektrumunun Yorumlanması

Hem spektral gösterim, hem de renkli Doppler görüntülemede değerlendirilmesi gereken Doppler verileri Doppler kay-

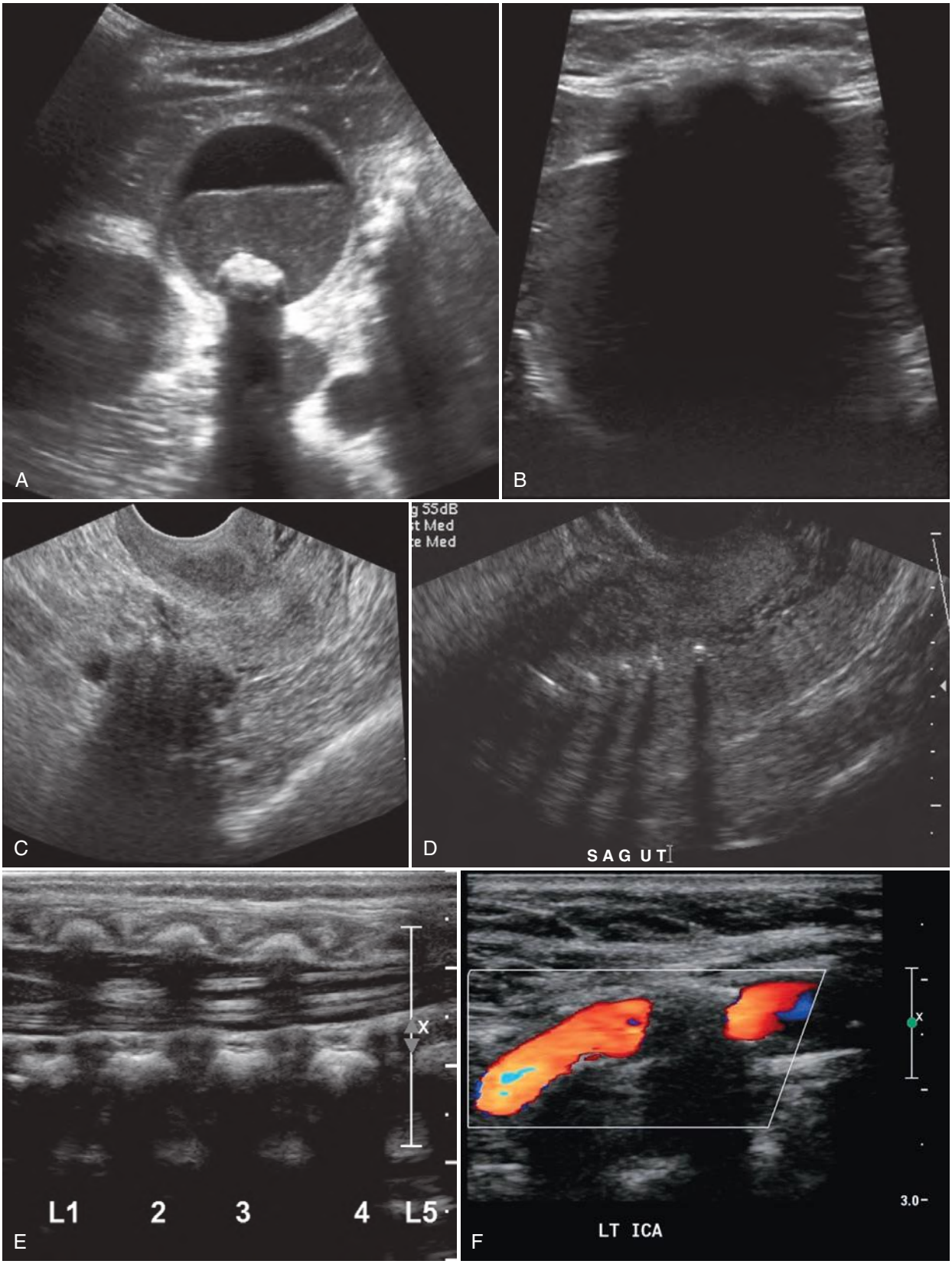


**RESİM 1.37 Gölgelenme. (A) Gölgeli Safra Taşı.** Safra taşının hemen arkasındaki hipoekoik, iyi tanımlanmış gölgeye ve safra kesesi çamurunun arkasındaki iletimin arttığına dikkat edin. **(B) Fıtık Onarım Yamasında Gölgelenme. (C) Yumurtalık Fibromundan Kaynaklanan Gölgelenme.** Bu biraz daha az "temiz" bir gölgedir, çünkü fibrom kalsifiye bir taş kadar yoğun değildir. **(D) Rahim İçi Araçtan Gölgelenme. (E) "Tethered cord"** ile distal yenidoğan omurgasının görünümü, sinir köklerinin doğrusal görünümünü kesintiye uğratan vertebra gövdelerinin **gölgelenmesini** göstermektedir. **(F)** Yoğun plaktan kaynaklanan **gölgelenme** o bölgedeki renk akımının değerlendirilmesini engeller. Gölgeden önce ve sonra benzer renk görüntülendiği için akımın mevcut olması gerektiğine dikkat edin. Videolar 1.2–1.5.



**RESİM 2.1 Akustik kavitasyon kabarcıkları.** Şekil, gaz ile satüre edilmiş su içerisinde 1-MHz terapötik ultrason ünitesinin oluşturduğu kabarcıkları göstermektedir. Ortam ve ultrason parametreleri, kavitasyon için koşulları optimize edecek şekilde seçilmiştir. Sürekli dalga ultrasonu ve suda önceden mevcut olan çok sayıda gaz cepleri kullanılarak kavitasyon üretimi için gerekli ortam hazırlanmıştır. (J. Brian Fowlkes'in izni ile).



**RESİM 2.2 Kavitasyon ile İndüklenen Kimyasal Reaksiyonun Görünür Işık Oluşturması.** Terapötik ultrasonografi cihazı ile oluşturulan kemiluminesansı göstermektedir. Kurulum, kabarcıkları ve deneysel aletleri göstermek için arkadan aydınlatmalıdır (*kırmızı*). Kemiluminesans emisyonları, sıvı numune tutucunun ortasında görülen mavi bantlardır. Gözün karanlığa alışması ile ortaya çıkan ışık görülmek için yeterlidir. Tepkime serbest radikal üretiminin sonucudur. (J. Brian Fowlkes'in izni ile)

gözlemlenmiştir.[22] Ultrason kontrast ajanları, stabilize gaz kabarcıklarından oluşmaktadır ve daha sonraki kontrast ajanları bölümünde tartışıldığı gibi kavitasyon çekirdekleri için kaynak sağlamalıdır.

## Sonokimya

Serbest radikal üretimi ve tespit edilmesi, kavitasyonu gözlemlemek ve onun gücü ve hasar oluşturma potansiyelini ölçmek için bir araç sağlar. Serbest radikallerin sonokimyası hızla çöken kabarcıkların içindeki çok yüksek sıcaklık ve basıncın sonucudur. Bu koşullar, ışık ya da **sonoluminesans** bile oluşturabilir.[23] Doğru bileşiklerin eklenmesiyle kimyasal luminesans da serbest radikal tespiti için kullanılabilir ve tanısal ultrasonda kullanılana benzer kısa pulslarla oluşturulabilir.[24] Resim 2.2 terapötik ultrason cihazı ile oluşturulan **kemiluminesansı** göstermektedir. Kurulum, kabarcıkları ve deneysel aletleri göstermek için arkadan aydınlatmalıdır (kırmızı). Kemiluminesans emisyonları, sıvı numune tutucunun ortasında görülen mavi bantlardır. Gözün karanlığa alışması ile ortaya çıkan ışık görülmek için yeterlidir. Serbest radikal üretimine olanak sağlayan kavitasyon aktivitesini saptamakta elektron spin rezonansı da serbest radikalleri yakalayan moleküllerle kullanılabilir.[25] Belli sayıda diğer kimyasal tespit şemaları da in vitro ortamda tanısal cihazlardan kaynaklanan kavitasyonu tespit etmek için halihazırda kullanılmaktadır.

## Mekanik İndeks

Durağan kavitasyon tahmini için yapılan hesaplamalar, pik seyreltme basıncı ile frekans arasında bir denge sağlamıştır.[26] Bu öngörülen denge, kısa puls (birkaç akustik döngü) ve düşük görev döngü (low-duty cyclus) ultrasonu (<%1) varsayımında bulunur. Bu göreceli basit sonuç, tanısal ultrasondan durağan kavitasyonun başlama potansiyelini ölçmek için kullanılır. Mekanik indeks (MI), FDA, American Institute of Ultrasound in Medicine (AIUM), National Electrical Manufacturers Association (NEMA) tarafından in vivo ortamda kabarcık oluşma potansiyelini tahmin etmede gerçek zamanlı bir çıktı göstergesi olarak benimsenmiştir.[27] Durağan kavitasyon için çökme sıcaklığı çok yüksektir. MI'nın türetilmesi için, serbest radikal oluşumu potansiyeline dayalı olarak eşik olarak 5000 kelvin (K)'lik bir çökme sıcaklığı seçilmiştir.

### Mekanik İndeks

Durağan kavitasyonu ölçmek için mekanik indeks (MI) şu formülle tanımlanmıştır.

$$MI = \frac{P_r}{\sqrt{f}}$$

Bu denklemde Pr, MPa'da seyrekleşen akustik basınçtır ve zayıflamayı hesaba katmak için düşürülmüştür ve f, MHz cinsinden merkez frekansıdır.[26-29] Durağan kavitasyon oluşturmak için gereken basıncın frekans bağımlılığı göreceli olarak basit bir biçim alır. MI, bir tür "mekanik enerji endeksi"dir. Çünkü MI'nin karesi, akustik seyrelme evresindeki bir kabarcık üzerinde gerçekleştirilebilecek mekanik işle orantılıdır.

Birçok araştırmacının sonuçları, hayvanlarda ve böceklerde kavitasyonla ilişkili biyolojik etkilerin gözlemlendiği MI değerini belirlemiştir.[30] Resim 2.3'te noktalı çizgiler, tüm etkilerin 0,3 veya daha büyük bir MI değerinde ortaya çıktığı görülen birkaç MI değeri için olan hesaplamalardır. Ancak, bu olguşarın çoğunda, stabil gaz ceplerinin (gaz cisimleri) maruz kalan dokularda var olduğu bilinmektedir. Ayrıca, bağırsak dahil olmak üzere gaz cisimleri içeren diğer vücut bölgeleri de ultrason hasarına karşı özellikle duyarlı olabilir.[31]




**RESİM 3.1 Ultrason Kontrast Ajanları. (A)** Protein kapsül içerisinde perfloropropan kabarcıkları (Optison, GE Healthcare, Milwaukee WI), kırmızı kan hücrelerinin oluşturduğu fonda izlenmektedir. **(B)** Karanlık saha mikroskopisinde lipid kaplı perfloropropan gaz mikrokabarcıkları (Definity, Lantheus Medical Imaging, Billerica MA) görülmektedir.

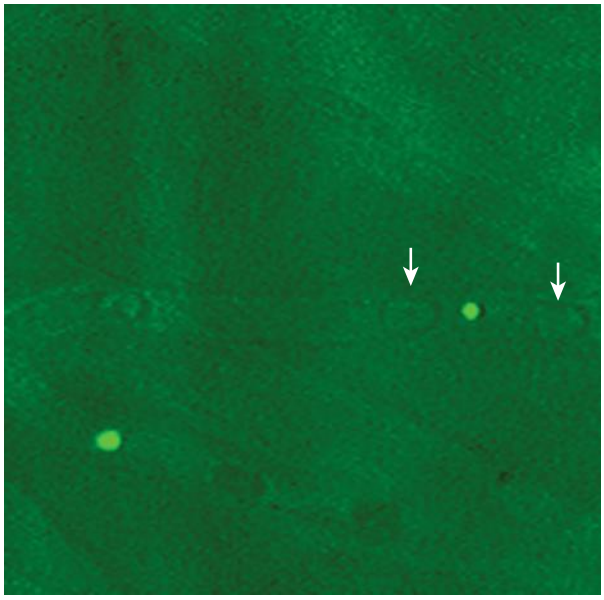

**RESİM 3.2 Kontrast Ajan Kabarcıkları Relatif Olarak Büyüktürler ve Kan Havuzu İçinde Kalırlar.** Intravital mikroskopide, Floresanla işaretli perfloropropan kabarcıkları (Definity, Lantheus Medical Imaging, Billerica MA) kapillerler içinde komşu kırmızı kan hücreleri ile birlikte taşınırken görülmektedir (*oklar*). (J Lindner'in izniyle, Oregon Health Sciences Center.)

süreçler sonrasında sağlanmıştır. Genel olarak benimsenen teknoloji, kırmızı kan hücrelerinden daha küçük olan ve bu sayede pulmoner ve sistemik vasküler yapılarda serbestçe dolaşabilen enkapsüle gaz kabarcıklarının kullanımıdır.

## Kontrast Ajan Tipleri

Kontrast ajanlar, sonunda metabolize olana (kan havuzu maddeleri), ya da vasküler fazdan sonra seçici olarak doku tarafından alınana ("uptake") kadar vasküler sistemdeki varlıkları ile etki ederler. Ultrason görüntüsünü etkileyen doku özelliklerinden en önemlileri lineer ve non-lineer geri saçılma katsayısı, atenüasyon ve akustik yayılma hızıdır.[2] Çoğu ajan, içinde yer aldığı vasküler yapılarından geri saçılmayı artırarak ekoyu belirginleştirirken, dokudaki atenüasyonu ise mümkün olduğunca az artırır ve böylece kandan gelen ekoyu artırır. Daha da önemlisi, kandan gelen ekonun doğasını değiştirerek, seçici olarak gerçek zamanlı görüntülenmelerine olanak tanıyan akustik bir imza sağlarlar.

### *Kan Havuzu Ajanları*

**Serbest Gaz Kabarcıkları.** İlk olarak 1968 yılında Gramiak ve Shah kandan kaynaklanan ekoyu belirginleştirmek için kabarcıkları kullandılar.[3] Ekokardiyografi sırasında sol ventriküle ajite edilmiş salin (çalkalanmış tuzlu su) enjekte ettiler ve aorta lümeninde güçlü ekolar gördüler. Sonrasında bu ekoların, çalkalama veya kateterden enjeksiyon sırasında oluşan serbest hava kabarcıklarından kaynaklandığı gösterildi.[4] İndosiyanin yeşili ve renografin gibi bileşiklerin çalkalanmış solüsyonları -arter içi enjeksiyon için zaten onaylanmış- da kullanılmıştır. Kontrast ajan olarak serbest gazın uygulanması kardiyak incelemede kapak yetmezliğinin,[5] intrakardiyak şantların[6] ve kavite boyutlarının[7] değerlendirilmesi ile sınırlıydı. Bu şekilde üretilen kabarcıkların temel sınırlaması, büyük boyutlu olmaları; dolayısı ile akciğerler veya beyin tarafından etkili bir şekilde filtrelenmeleri ve stabil ol-

barcıklar düzleme girmeye devam ettikçe, izleri, seçilen bir süre boyunca (100 ms'den birkaç saniyeye kadar) birleştirilen bir görüntüde izlenir.[74] (Resim 3.14). Bu görüntüler aynı zamanda dinamik bilgiler de sağlayabilir. Örneğin, bir karaciğer lezyonunun arteriyel kontrastlanmasının sentripetal mi, yoksa sentrifugal mi olduğunu ortaya koyarak, fokal nodüler hiperplazi ile hepatik adenomanın ayırıcı tanısında yardımcı olabilir.[75]

## KABARCIKLARIN PARÇALANMASI: İNTERMİTAN GÖRÜNTÜLEME

Rezonansa giren kabarcığa uygulanan basıncı arttıkça, osilasyonu daha da artar ve bazı kabarcıklarda, gelen ultrasesin nadirleşme fazı sırasında çap beş kat veya daha fazla artar. Tıpkı iyi bir sopranonun, bir şarap kadehini rezonant frekansda şarkı söyleyerek kırabilmesi gibi, mikrokabarcıklar da yüksek amplitüdlü ultrasesle uyarıldıklarında, kapsüllerinde geri dönüşümsüz bir bozulma oluşur. Parçalanmış bir kabarcığa tam olarak ne olduğunu gösteren bir resim, saniyede 25 milyon kareye kadar çerçeve hızına sahip kameralarla yapılan yüksek hızlı video çalışmalarıyla koyulmuştur.[76,77] (Resim 3.15). Görünüşe göre, kabarcık kapsülü kaybolur (anında değil, ama kabarcığın bileşimine göre belirlenen bir süre sonunda) ve serbest gaz salarak, kısa bir süreliğine güçlü, nonlineer olmayan ekolar üreten oldukça etkili bir akustik saçıcı oluşturur. Bu süreç, bir zamanlar balonun patlaması gibi yanlış bir şekilde enerji salımı olarak düşünülmüş ve "stimüle akustik emisyon" olarak adlandırılmıştır.[78] Bu kullanımın iki amacı vardır: İlk olarak, bir kabarcığı tespit etmek için çok hassas bir yol sunar, ancak kabarcığın bozulmasına yol açtığı için sürekliliği yoktur.[79] Tipik bir mikrovasküler yatakta kabarcıkların yenilenmesi yaklaşık 3-8 saniye sürer: Yüksek MI ile birkaç saniyede bir görüntüleme yaparak perfüzyonu göstermek için kullanılan bu teknik, tetiklenmiş veya "interval gecikmeli" görüntüleme olarak adlandırılır.[80] İkinci olarak, sabit bir zaman aralığıyla ayrılmış insonasyonlar arasında bir bölgenin kabarcıklarla yenilenmesi, kanın tarama düzlemine olan akış hızını yansıtarak doku perfüzyonunu ölçmek için benzersiz bir yöntem sağlar.

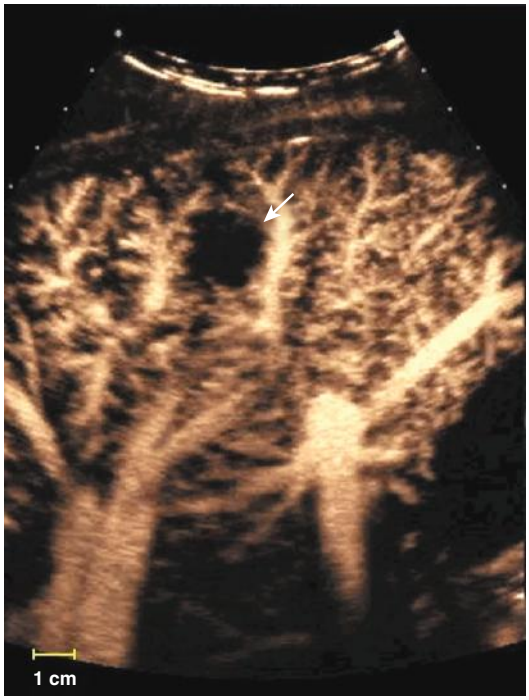


**RESİM 3.14 Normal Karaciğer Vaskülaritesinin Temporal Maksimum Yoğunluk Projeksiyon Görüntüsünde, Kontrast Madde Karaciğere Ulaştıktan 11 Saniye Sonraki Birikmiş Kontrastlanma Gösterilmektedir.** Damar yapısı beşinci derecedeki dallanmaya kadar açıkça takip ekilmektedir. Fokal kontrastlanma alanı (*ok*) yavaş perfüze olan bir hemanjiomdur. (Wilson SR, Jang HJ, Kim TK, Lijima H, Kamiyama N, Burns PN'in izniyle çoğaltılmıştır. Real-time temporal maximum-intensity-projection imaging of hepatic lesions with contrast-enhanced sonography. *AJR Am J Roentgenol.* 2008;190:691-695.[74])

### Tetiklenmiş Görüntüleme

Intermitan görüntüleme, harmonik çalışmaların erken dönemlerinde, tarayıcıda dondur düğmesine basılıp alınan görüntüler dış bir cihaza aktarılırken tesadüfen bulunmuştur. Sonrasında yeniden canlı incelemeye başlandığında gelen ilk birkaç kare, kontrast ajana bağlı eko artışına yönelik çok hassas görüntüler sağlamıştır. Oldukça dramatik olan bu etki, ilk myokard perfüzyon ultrases görüntülerinin harmonik görüntüleme kullanılarak elde edilmesini sağlamıştır.[81] Perfüze doku kabarcıklarla dolar ve yüksek MI'daki ilk görüntüler, kabarcıkları parçalayarak güçlü bir eko oluşturur. Bu ekonun geçici doğası, saptanması için kullanılabilir. Basit bir yöntem, birparçalanma görüntüsünden, ya öncesinde ya da (daha kullanışlı olarak) hemen insonasyon sonrasında alınan bir temel görüntüyü çıkarmaktır. Böyle bir yöntem, depolanmış ultrasonografi görüntülerinin çevrimdışı işlenmesini ve görüntülerin çıkarma işleminden önce hizalanmasını sağlayacak yazılımlar gerektirir ve sadece nadir durumlarda fay-

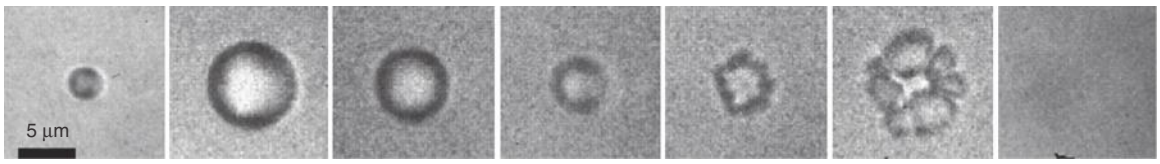


**RESİM 3.15 University of California, Davis'ten Araştırmacıların Hızlı Kamera ile Gözlemledikleri Kontrast Ajan Fragmantasyonu.** Görüntüler 50 ns üzerindeki hızda elde edilmiştir. Kabarcık 2.4 MHz'de 1.1 MPa (MI~0.7)'lık tepe negatif basınca sahip ultrasese maruz bırakılmıştır. İlk çapı 3 µm olup ilk genişlemeden sonraki kompresyon sırasında fragmante olmaktadır. Oluşan kabarcık fragmanları sonrasında tam çözündükleri ya da optik çözünürlüğün altında kaldıkları için görülememektedirler. (Becher H, Burns PN. *Handbook of Contrast Echocardiography.* Berlin: Springer, 2000:184.[80])

## NORMAL ANATOMİ

Karaciğer batında sağ üst kadranda yer alır. Fonksiyonel olarak üç loba ayrılabilir: sağ, sol ve kaudat. Karaciğerin **sağ lobu**, safra kesesi fossasından **inferior vena kavaya** (IVK) geçen **ana lobar fissür** ile soldan ayrılır (Resim 4.2). Karaciğerin sağ lobu, **sağ intersegmental fissür** ile anterior ve posterior segmentlere ayrılabilir. **Sol intersegmental fissür** sol lobu medial ve lateral segmentlere ayırır. **Kaudat lob** karaciğerin arka tarafında yer alır, arka sınırı IVK ve ön sınırı ligamentum venosum fissürüdür (Resim 4.3). **Papiller proses** kaudat lobun anteromedial uzantısı olup karaciğerden ayrı görünebilir ve lenfadenopatiyi taklit edebilir.

Karaciğerin vasküler anatomisini anlamak, hepatik segmentlerin göreceli konumlarını anlamak için gereklidir. Başlıca **hepatik venler,** loblar ve segmentler arasında seyreder (interlober ve intersegmental). Bunlar ideal segmental sınırlardır; ancak yalnızca superior karaciğer taranırken görülebilirler (Resim 4.4). **Orta hepatik ven** ana lober fissür içinde seyreder ve sağ lobun anterior segmentini solun medial segmentinden ayırır. **Sağ hepatik ven** sağ intersegmental fissür içinde seyreder ve sağ lobu ön ve arka segmentlere ayırır. Karaciğerin daha kaudal kesitlerinde, sağ hepatik ven artık görüntülenemez; bu nedenle segmental sınır, sağ portal venin ön ve arka dalları arasında hafif belirsiz tanımlanabilen bir bölünme haline gelir. Sağ ve sol **portal venlerin** ana dalları segmentler içinde merkezi olarak seyreder **(intrasegmental),** sol intersegmental fissürde seyreden sol portal venin asendan kısmı hariç. Sol lobun medial segmentini lateral segmentten ayıran sol intersegmental fissür kranial, orta ve kaudal bölümlere ayrılabilir. **Sol hepatik ven** kraniyal üçte birlik bölümün sınırını oluşturur, sol portal venin asendan dalı orta üçte birlik bölümü temsil eder ve ligamentum teres fissürü sol lobun en kaudal bölümü olarak işlev görür (Tablo 4.1).[2]

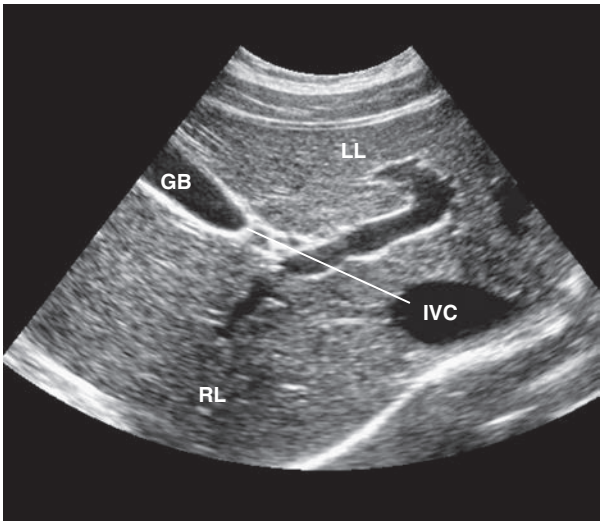


**RESİM 4.2 Normal Lobar Anatomi.** Karaciğerin sağ lobu (RL) karaciğerin sol lobundan (LL) safra kesesi fossası (SK) ve inferior vena kava (IVK) içinden geçen ana lobar fissür ile ayrılabilir.

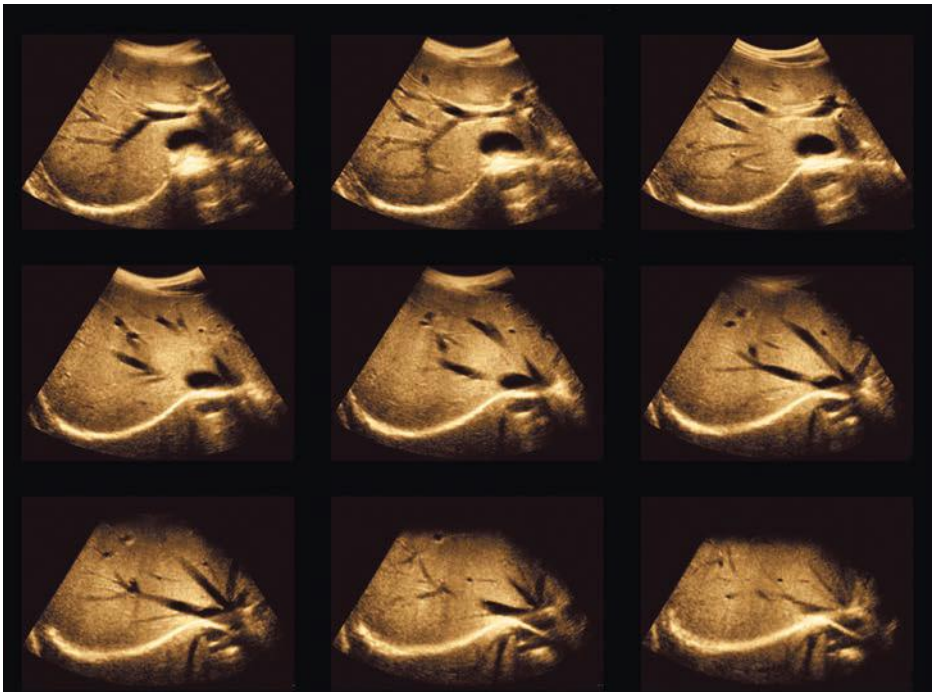

**RESİM 4.1 Normal Karaciğer.** Aksiyel düzlemde elde edilen volümetrik bir görüntüden dokuza bir formatında gösterilen karaciğer, merkez noktası porta hepatis'teki portal venlerin uzun eksenindedir.

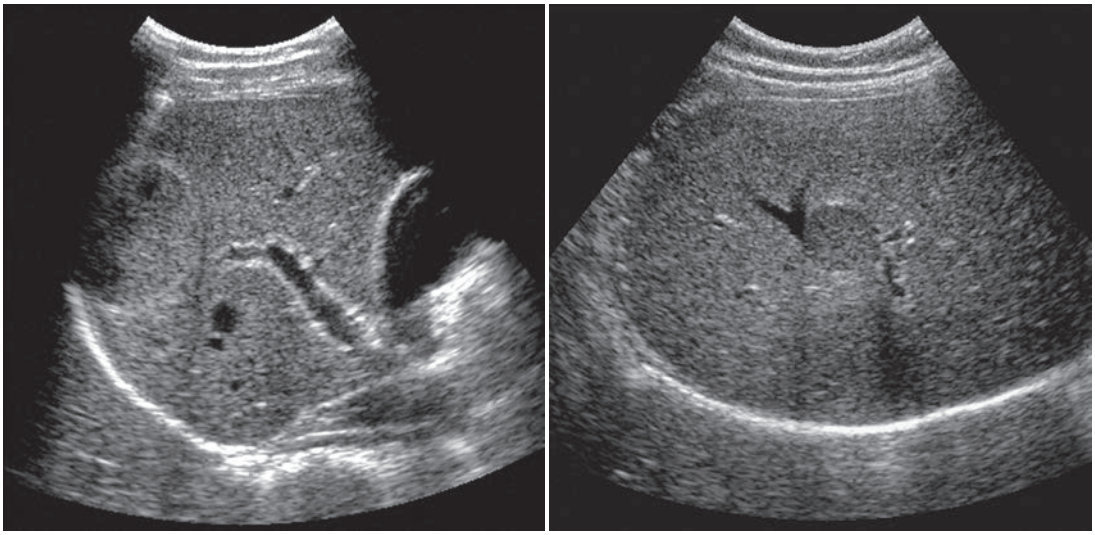

**RESİM 4.22 Karaciğer Amip Apsesi: Klasik Morfoloji.** Transvers ultrasonografi iyi sınırlı oval bir subdiyafragmatik kitle ve artmış kontrastlanma gösteriyor. Düzgün düşük seviyeli iç ekolar ve iyi sınırlı bir apse duvarı yok.

kronik hastalıkların ve HCC'nin öncüsü olduğu anlaşılmıştır. Yağlı karaciğer, günümüzde Batı ülkelerinde gözlenen HCC (hepatoselüler karsinom) insidansındaki artışın bir nedeni olarak kabul edilmektedir.

**Yaygın yağ infiltrasyonunun ultrasonografisi** yağ miktarına ve birikintilerin yaygın veya fokal olmasına bağlı olarak değişir[54] (Resim 4.26).

## Yaygın Steatoz

- Hafif - Karaciğerde minimal düzeyde yaygın ekojenite artışı mevcuttur. Diyafram ve intrahepatik damar sınırları normal şekilde görülebilmektedir.
- Orta - Karaciğer ekojenitesinde orta derecede yaygın artış mevcuttur, intrahepatik damar görüntülenmesi ve diyafram görüntülenmesi hafifçe bozulmuştur.
- İleri - Karaciğerin sağ lobunun arka segmentinin zayıf penetrasyonu ile ekojenitede belirgin artış ve hepatik damarların ve diyaframın zayıf görüntülenmesi veya hiç görüntülenmemesi.

Noninvaziv ultrasonografi teknikleriyle **kantitatif yağ ölçümü** ultrasonografide güncel bir konudur. Karaciğer sertliğini ölçmek için karaciğer görüntülemede artık iyi bilinen elastografi tekniklerine eklenen yağ miktar tayini, yağa bağlı kronik karaciğer hastalığı olan artan sayıda hastanın noninvaziv değerlendirmesini daha da geliştirecektir.

Akademik çalışmalar **hepatorenal indeksi**, karaciğerdeki yağ arttıkça ve karaciğer giderek daha ekojenik hale geldikçe, karaciğer sinyal yoğunluğunun böbrek sinyal yoğunluğuna göre oranının giderek artacağı sonucuna vararak, karaciğer ekojenitesini aynı derinlikteki komşu böbrekle karşılaştıran bir referans olarak tanımlamıştır.[55] **Günümüzde bu, karaciğer yağının noninvaziv ölçümünün bir bileşenidir.**

Araştırılmakta olan ek alanlar, ultrasonografi ışını yağlı karaciğerden normal karaciğere göre daha yavaş bir hızla geçerken ses hızındaki değişikliklere bakmaktadır **(speed of sound).** Ayrıca **akustik atenuasyon katsayısı** ve **akustik geri saçılma katsayısı** karaciğerdeki yağ varlığıyla ilgili farklı özellikleri değerlendirir. Bu testlerin klinik validasyonu halen devam etmektedir.[56,57]

**Fokal yağlanma ve fokal yağlanmadan korunma alanları** neoplastik tutulumu taklit edebilir.[58] **Fokal yağ infiltrasyonunda,** normal karaciğer parankimi zemininde artmış ekojenite bölgeleri mevcuttur (Video 4.3). Tersine, normal karaciğer parankim adaları yoğun, yağlı infiltrasyonlu bir karaciğer içinde hipoekoik kitleler olarak görünebilir (Video 4.4). **Fokal yağ değişiminin** özellikleri aşağıdakileri içerir (Resim 4.27):

- Fokal yağlanma ve fokal yağlanmadan korunma alanları en sık sol lobun medial segmentinin (segment IV) periportal bölgesini içerir.[59,60]
- Safra kesesi fossası ve karaciğer kenarları boyunca da sıklıkla yağlanmadan korunma meydana gelir.
- Periton diyalizatında insülin alan diyabetik hastalarda fokal subkapsüler yağ oluşabilir[61] (bkz. Resim 4.27H ve I).
- Kitle etkisinin olmaması; karaciğer damarları genellikle yer değiştirmez, ancak metastazlarda damarın lezyon içinden geçtiği durumlar da bildirilmiştir.[62]
- Geometrik sınırlar mevcuttur, ancak fokal yağ, yuvarlak, nodüler veya normal doku ile iç içe geçmiş şekilde görünebilir.[63]
- Zamanla hızlı değişim; yağlı infiltrasyonun görünümü 6 gün gibi erken bir sürede değişebilir.

**Kontrastlı ultrasonografi,** fokal yağlı değişimin neoplaziden ayırt edilmesinde değerlidir çünkü yağlı veya korunmuş bölgelerin tümü, hem arteriyel hem de portal venöz fazda izovasküler görünecektir. BT ve Manyetik Rezonans Görüntüleme (MRG) diffüz ile fokal yağ infiltrasyonunu ayırt etmede ve fokal lezyonları değerlendirmede kullanılabilir. Radyonüklid karaciğer ve dalak sintigrafik incelemesi, yağlı bölgelerdeki Kupffer hücrelerinin yeterli sayıda olduğu-

Geleneksel sonografide bir karaciğer kitlesi tespit edildikten sonra, **karakterizasyonu**, kontrastlı BT veya MRG ile yapılır. Bu yaklaşım, arteriyal ve portal venöz fazlardaki tanımlanmış kontrastlanma paternlerine dayanır. Ancak son yıllarda, kontrastlı ultrasonografi, BT ve MRG'ye benzer tanısal bilgiler sağlamakla kalmayıp, kontrastlı ultrasonografiye özgü ek bilgiler de sunarak bu yöntemler arasında yerini almıştır.[129]

Mikrokabarcık kontrast ajanları ile karaciğer lezyon **karakterizasyonu**, lezyon vaskülaritesi ve kontrast tutulumunun arteriyel fazda (10-40 saniye), portal venöz fazda (PVP, 40-90 saniye) ve geç fazda (5 dakikaya kadar) değerlendirilmesine dayanır. **Lezyon vaskülaritesinin** değerlendirmesi, ajanların vasküler havuz içindeyken sürekli görüntülenmesine bağlıdır. Lezyon damarlarını**n** varlığını, sayısını, dağılımını ve morfolojisini belgelemekteyiz. Düşük mekanik indeks (MI) kullanımı temeldir; çünkü bu kontrast maddenin görüntüleme alanındaki kabarcıklarına zarar vermeden koruyarak uzun süreli gerçek zamanlı gözlem yapılmasına olanak tanır. Lezyon damarlarının morfolojisi ayırt edicidir ve karaciğer lezyonlarının teşhisini kolaylaştırır (Resim 4.41).

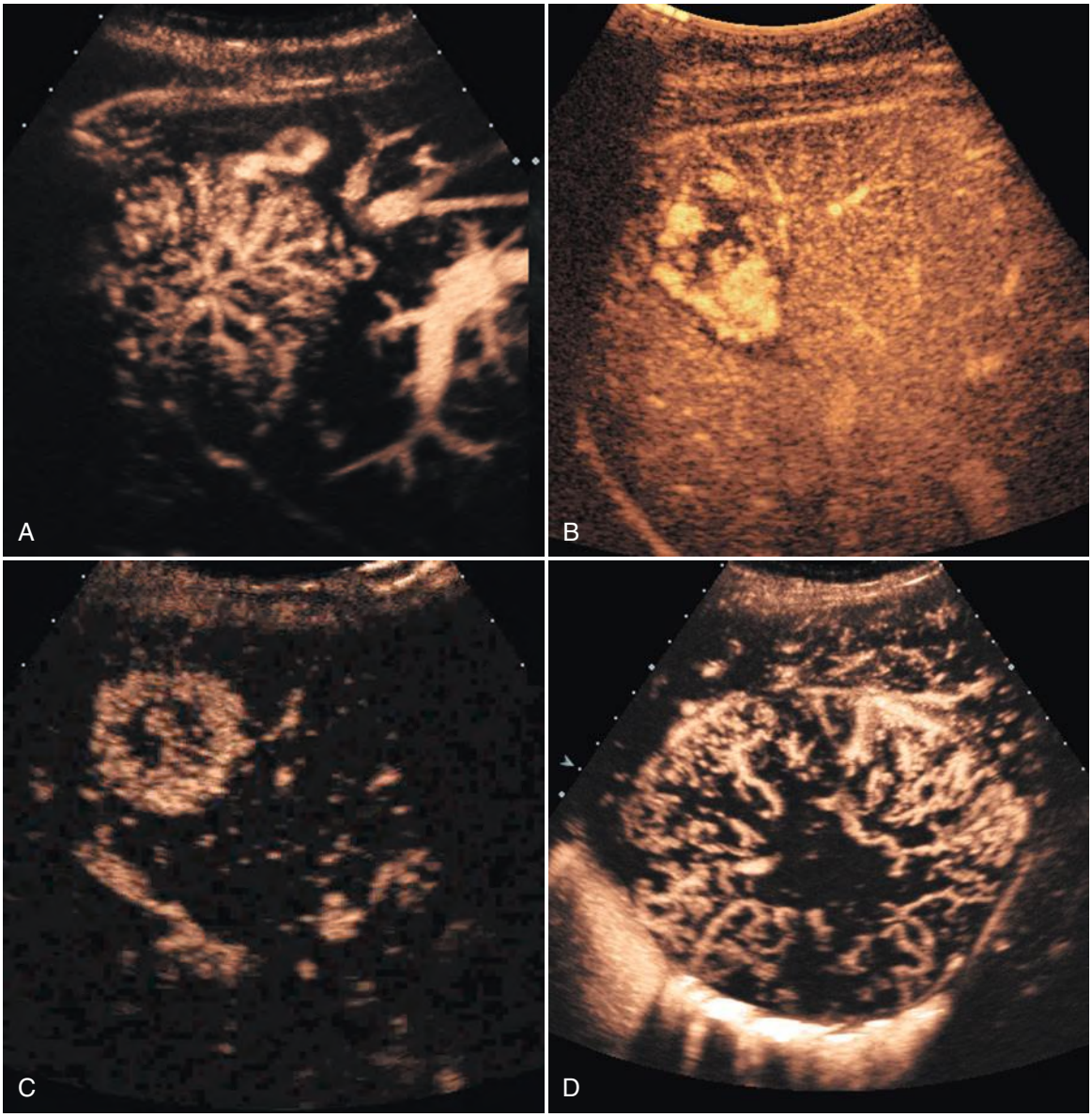


**RESİM 4.41 Erken Arteriyel Faz Vasküler Morfolojisi.** Gerçek zamanlı dinamik ultrasonda gösterilen bu durum, fokal karaciğer kitlelerinin teşhisine katkıda bulunur. **(A)** Yıldız şekilli stellat damarlar yüksek oranda fokal nodüler hiperplaziyi düşündürür. **(B)** Lineer vaskülarite olmaksızın periferal devamsız nodüler artış hemanjiyomu düşündürür. **(C)** Rim artışı, özellikle metastazlar ve kolanjiyokarsinom olmak üzere malign hastalıkla yüksek oranda ilişkilidir. **(D)** Dismorfik kıvrımlı damarlar malign tümörleri düşündürür, örnekteki vaka hepatosellüler karsinom'dur. Burada olduğu gibi periferden dolum bu tanı için yaygındır.

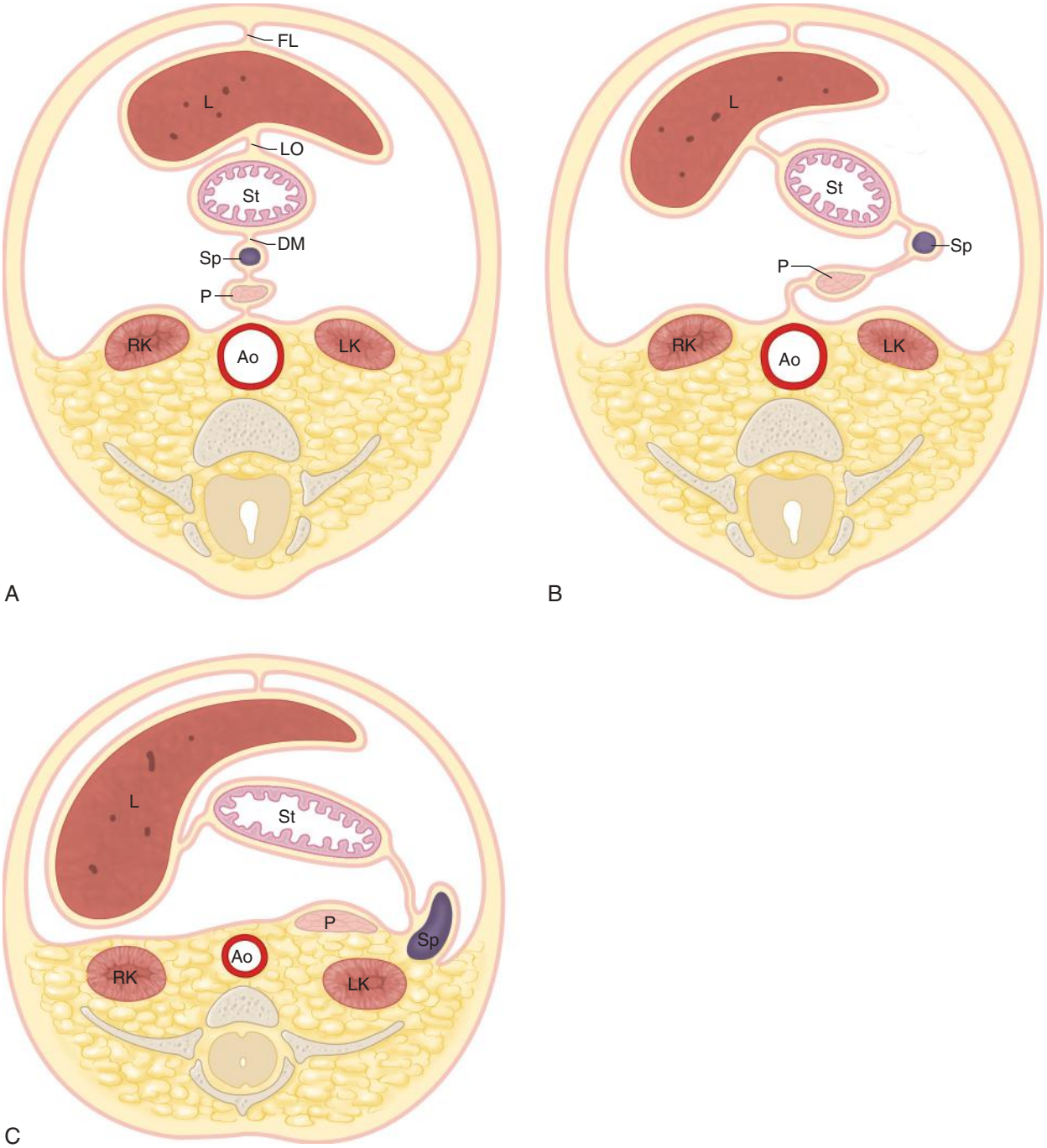


**RESİM 5.1 Dalağın embriyolojik gelişimi.** Üst abdomenin şematik aksiyel çizimleri **(A) Embriyo: 4-5 haftalık.** Mide (St) anteriorunda izlenen mezenter ventral mezenterdir. Ventral mezenter karaciğer (*L*) tarafından ikiye ayrılarak önde falsiform ligaman (*FL*), arkada gastrohepatik ligaman ya da minör omentuma (*LO*) ayrılır. Mide arkasında gelişmekte olan dalak (*Sp*) ve pankreası (P) barındıran dorsal mezenter (DM) bulunur. Dorsal mezenter, dalak tarafından iki parçaya bölünür: önde splenogastrik ligaman ve arkada splenorenal ligaman. Pankreas henüz retroperitoneal olmayıp dorsal mezenter içerisindedir. *Ao*, Aort; *RB*, sağ böbrek; *LB*, sol böbrek. **(B) Embriyo: 8 haftalık.** Mide saat yönünün tersine dönerken karaciğer sağa, dalak sola yer değiştirir. Dorsal mezenterin dalak, splenik damarlar ve pankreası içeren parçası anterior retroperitoneal yüzeyle birleşmeye başlar ve gastrosplenik ligaman ve dalağın çıplak alanını oluşturur. Eğer birleşme tam olmazsa, dalak retroperitona sadece uzun bir mezenterle tutunur ve mobil ya da "gezici" dalak oluşur. **(C) Yenidoğan**. Dorsal mezenterin füzyonu tamamlanmıştır. Pankreas artık tamamen retroperitoneal olup, dalağın bir bölümü retroperitona füzyonedir. Pankreasın kuyruk kısmı dalak hilusu ile yakın ilişkilidir.

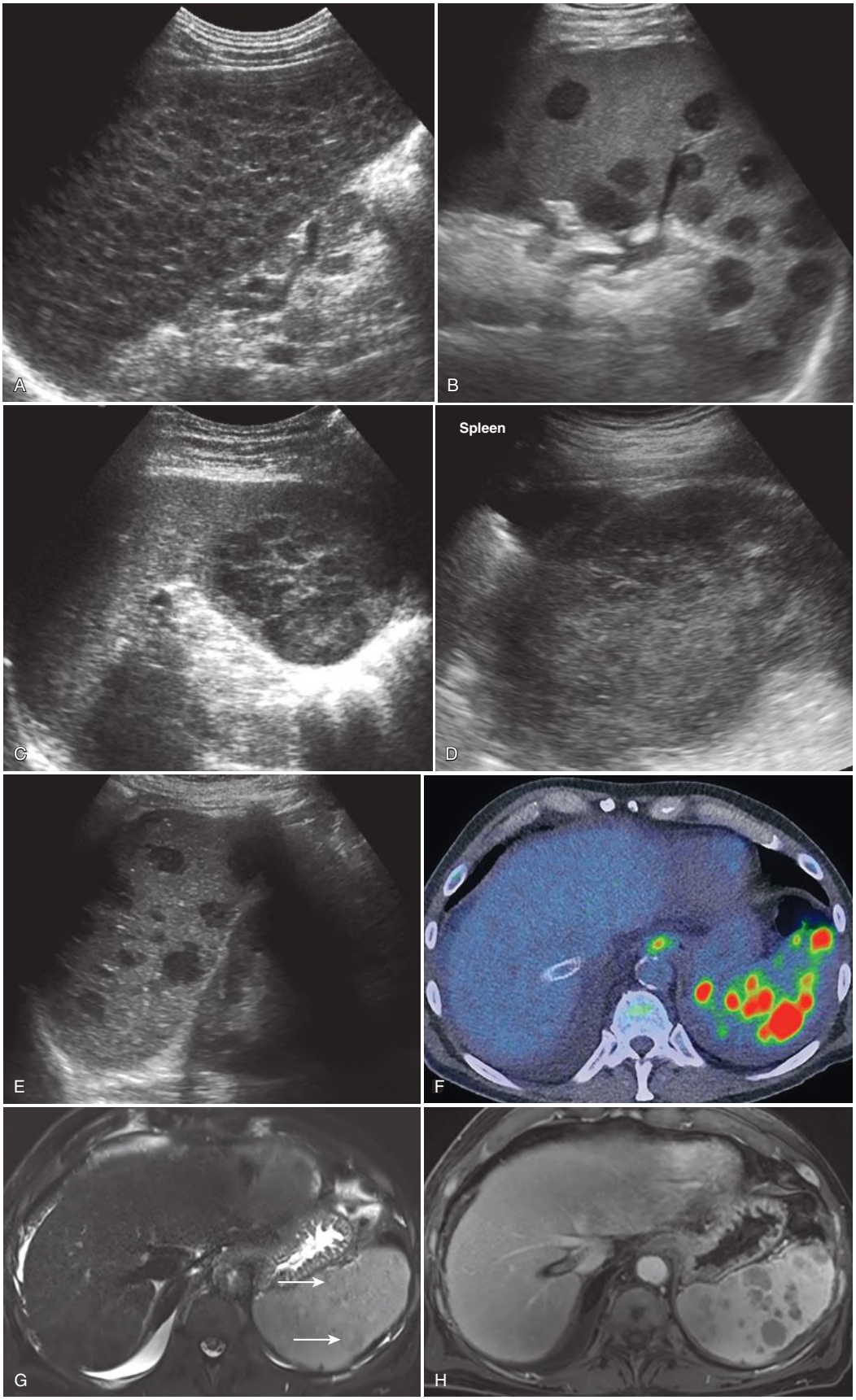


**RESİM 5.20 Farklı hastalarda lenfoma paternleri. (A)** T hücreli lenfomada, büyümüş dalakta çok sayıda küçük nodül. **(B)** Foliküler lenfomalı bir hastada çok sayıda solid nodül. **(C)** Non-Hodgkin lenfoması olan bir hastada büyük, solid kitle. **(D)** B hücreli lenfomanın neden olduğu, normal kontur dışına uzanan, parankimin yerini alan, büyük, kötü sınırlı kitle. Lenfoma ayrıca fokal anomaliler olmaksızın dalağı diffüz olarak da tutabilir. **(E)-(H) büyük B hücreli lenfoma hastasında**. **(E)** Çoklu hipoekoik nodüller **(F)** PET/BT'de multifokal radyoaktif işaretçi tutulumu. (G) T2 ağırlıklı görüntülerde minimal hipointensite (*oklar*). **(H)** Kontrastlı T1 ağırlıklı görüntülerde hipoenhansasyon.

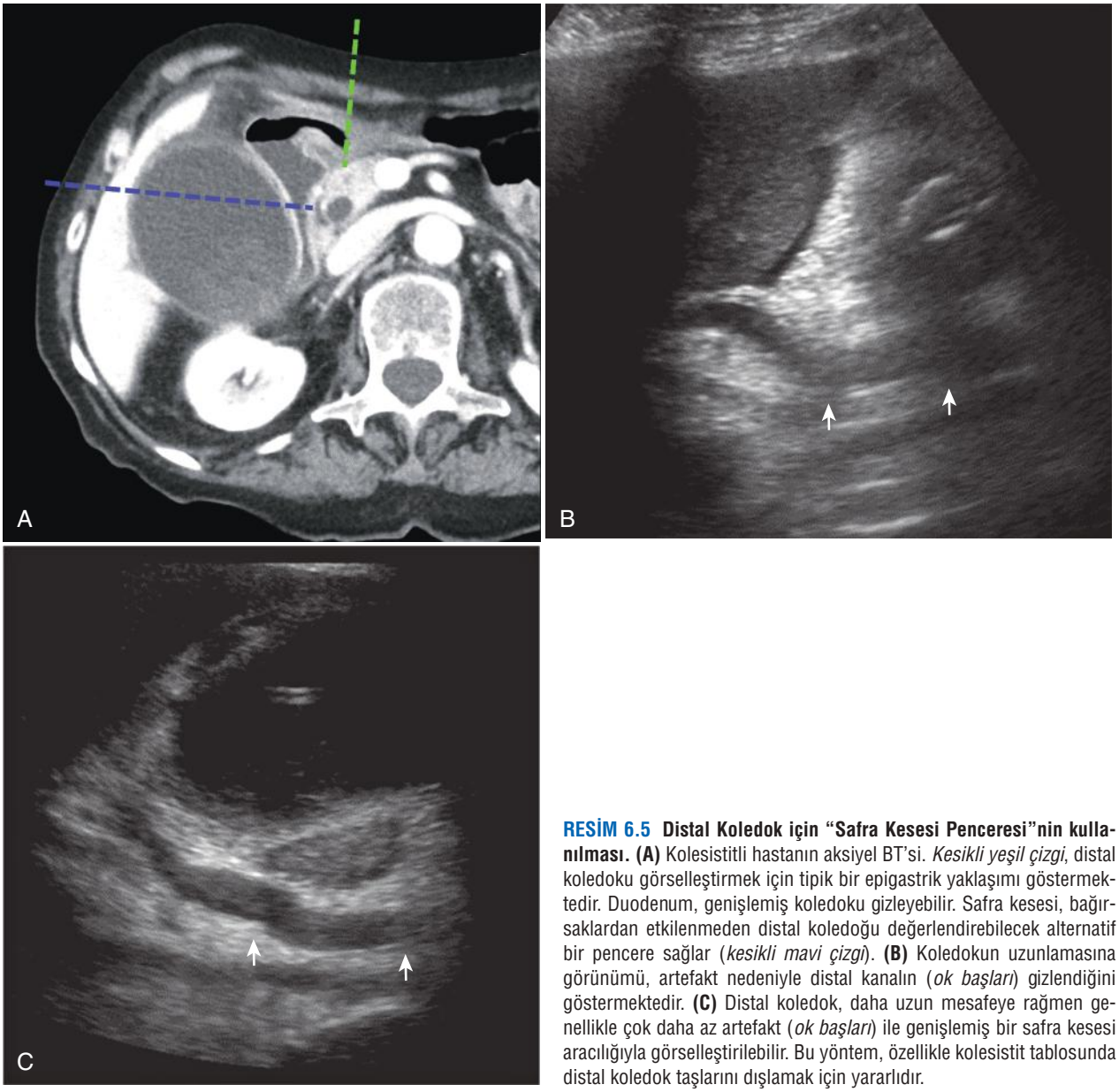


**RESİM 6.5 Distal Koledok için "Safra Kesesi Penceresi"nin kullanılması. (A)** Kolesistitli hastanın aksiyel BT'si. *Kesikli yeşil çizgi*, distal koledoku görselleştirmek için tipik bir epigastrik yaklaşımı göstermektedir. Duodenum, genişlemiş koledoku gizleyebilir. Safra kesesi, bağırsaklardan etkilenmeden distal koledoğu değerlendirebilecek alternatif bir pencere sağlar (*kesikli mavi çizgi*). **(B)** Koledokun uzunlamasına görünümü, artefakt nedeniyle distal kanalın (*ok başları*) gizlendiğini göstermektedir. **(C)** Distal koledok, daha uzun mesafeye rağmen genellikle çok daha az artefakt (*ok başları*) ile genişlemiş bir safra kesesi aracılığıyla görselleştirilebilir. Bu yöntem, özellikle kolesistit tablosunda distal koledok taşlarını dışlamak için yararlıdır.

yon ve kronik inflamasyona neden olur. Tip I ve IV koledok kistleri olguların yaklaşık %10'unda malign transformasyon gösterebilir ve bu nedenle rezeksiyonu önerilir.[14,15]

Ultrasonografide, içerisinde çamur, taş ve hatta solid neoplazi içerebilen bir kistik yapı olarak görülür. Mukozanın dikkatli bir şekilde incelenmesi önerilir ve solid tümörlerden debris/taşları ayırt etmek için ultrason kontrastının kullanılması gerekebilir. Bazı olgularda kist yeterince büyüktür ve bu nedenle safra kanalı ile bağlantısı hemen tanınmayabilir. Değişik tarama pencerelerinin ve açıların kullanılması, lezyon ile safra yollarının ilişkisinin gösterilmesine ve pankreatik psödokist ve enterik duplikasyon kistlerinden ayırtedilmesine izin verir. Safra yolu sintigrafisi, manyetik rezonans kolanjiopankreatografi(MRCP) ve endoskopik retrograd kolanjiopankreatografi(ERCP) koledok kist yapısını daha iyi tanımlamak için kullanılır. (Resim 6.7).

## Caroli Hastalığı

Caroli hastalığı intrahepatik safra yollarının nadir görülen konjenital bir hastalığıdır, duktal plakaların ve safra yollarını oluşturan primordiyal hücrelerin malformasyonundan kaynaklanır. Caroli hastalığının iki tipi vardır: basit, klasik form ve ikinci olarak **periportal hepatik fibrozis** sonucu gelişen, daha sık görülen form.[16] İkinci form **Caroli sendromu** olarak adlandırılır. Caroli hastalığı kistik renal hastalık ve daha sıklıkla renal tübüler ektazi (medüller sünger böbrek) ile birlikte

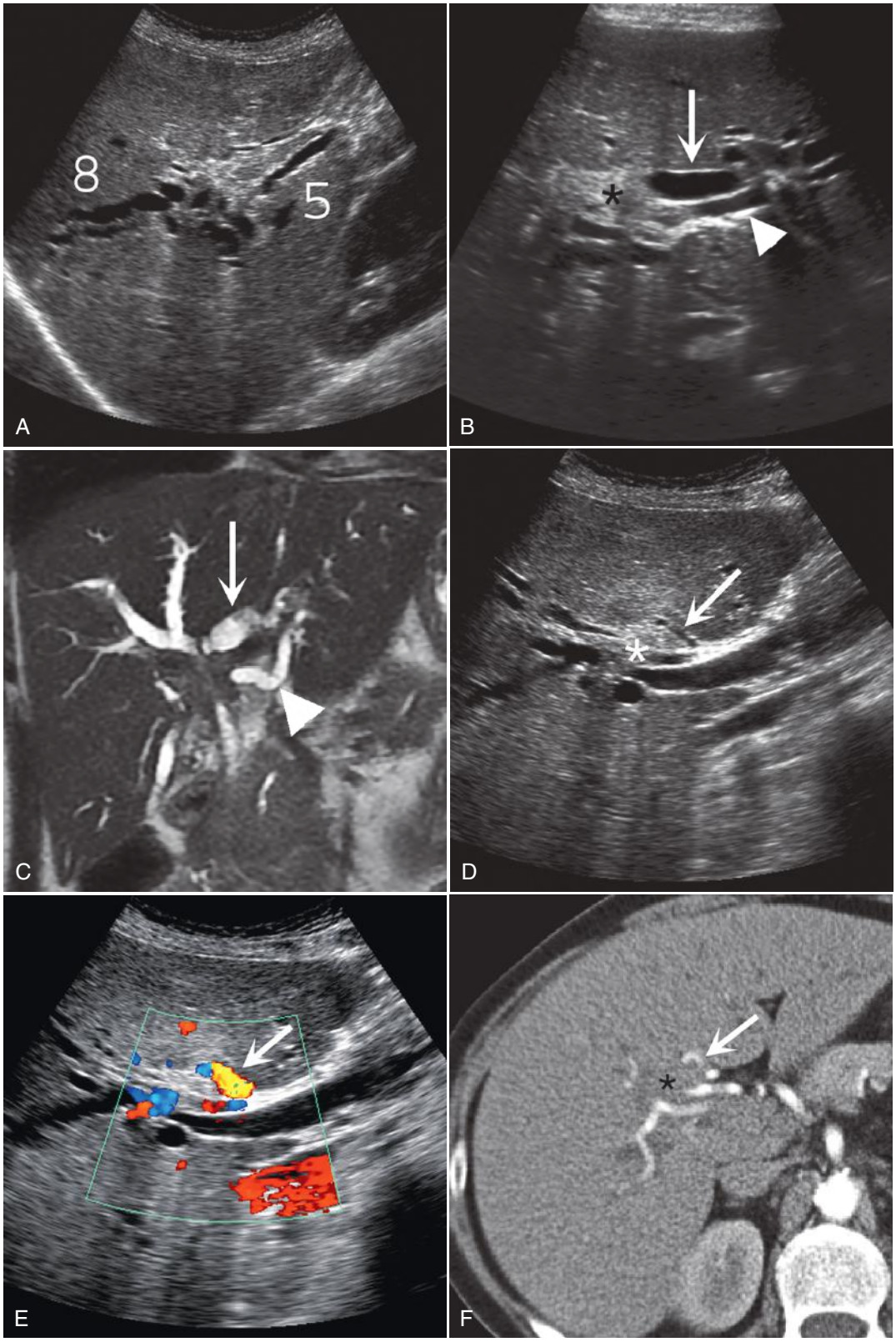


**RESİM 6.28 Rezektabl hiler kolanjiyokarsinom. (A)** Sağ lobun sagital görüntüsünde, invaziv, santrali ekojenik tümör ve segment 8 ve 5'te safra yollarında dilatasyon izleniyor, bu görüntü ikinci sıra dallarda tutulum olduğunu göstermektedir. **(B)** Sol lob santralinin transvers görüntüsünde, sol hepatik kanal distalini (*ok*) tıkayan tümör (*yıldız*) ve aberan segment 4 kanalı (*ok başı*) izlenmektedir. **(C)** Koronal T2 ağırlıklı MR görüntüsünde, sol hepatik (*ok*) ve aberan segment 4 kanalını (ok başı) tıkayan santral tümör doğrulanmaktadır. **(D)** Porta hepatisin transvers görüntüsünde, sağ portal veni daraltan tümör (yıldız) ve sağ hepatik arter dallarındaki (*ok*) yer değişikliği izlenmektedir. **(E)** Doppler görüntüsünde (D ile aynı plandan alınan), sağ hepatik arter tutulumu doğrulanmaktadır. **(F)**, Aynı hastanın BT görüntüsünde, arteriyel fazda sağ hepatik arter dalları (*ok*) ile tümörün yakın teması (*yıldız*) görülmektedir. Tümör sol lobun derinlerine uzanmadığı ve ana ve sol hepatik arterler ile portal venin tutulmadığı görülmektedir. Bu nedenle hastaya genişletilmiş sağ hepatektomi yapılmıştır.

**RESİM 6.31 Kolanjiyokarsinom: konvansiyonele karşı kontrastlı değerlendirme. (A)** Rutin gri skala görüntüde, aniden sonlanan dilate duktuslar izlenmektedir. Tümör izlenmemektedir. **(B)** Geç fazda (2 dakika) elde edilen kontrastlı görüntü, tümörün wash-out yapan kenarlarını (*oklar*) açıkça göstermektedir. **(C)** Benzer bulguların izlendiği aksiyel kontrastlı MRI.

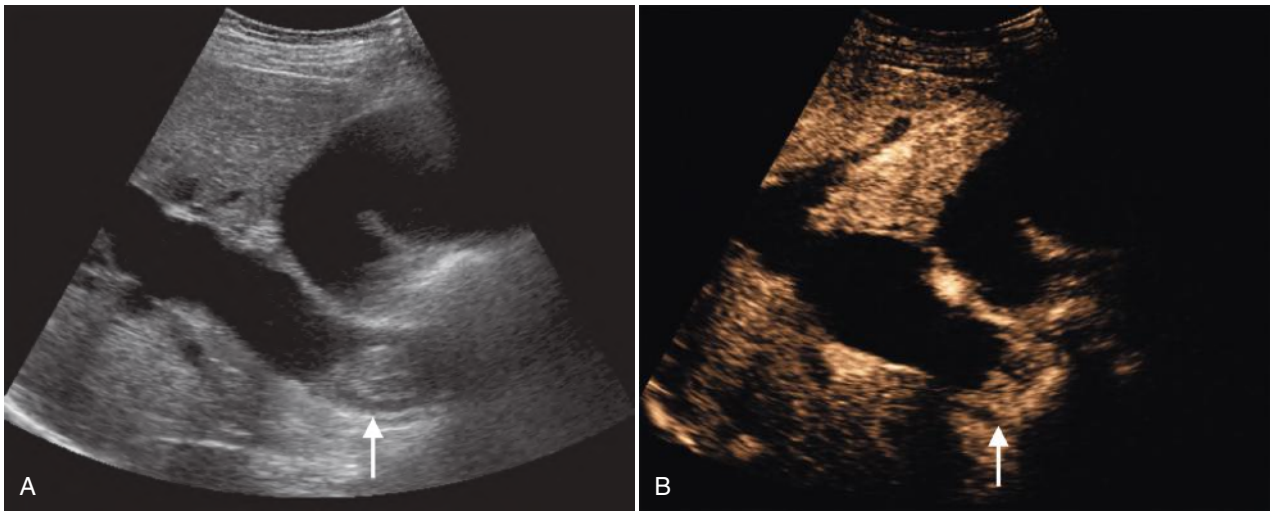


**RESİM 6.32 Distal Kolanjiyokarsinom. (A)** Distal koledokta duktal obstrüksiyona neden olan polipoid solid intraduktal kitle (*ok*). **(B)** Karşılık gelen kontrastlı görüntü, vaskülarize bir tümör olduğunu kanıtlayan internal kontrastlanmayı (*ok*) göstermektedir.

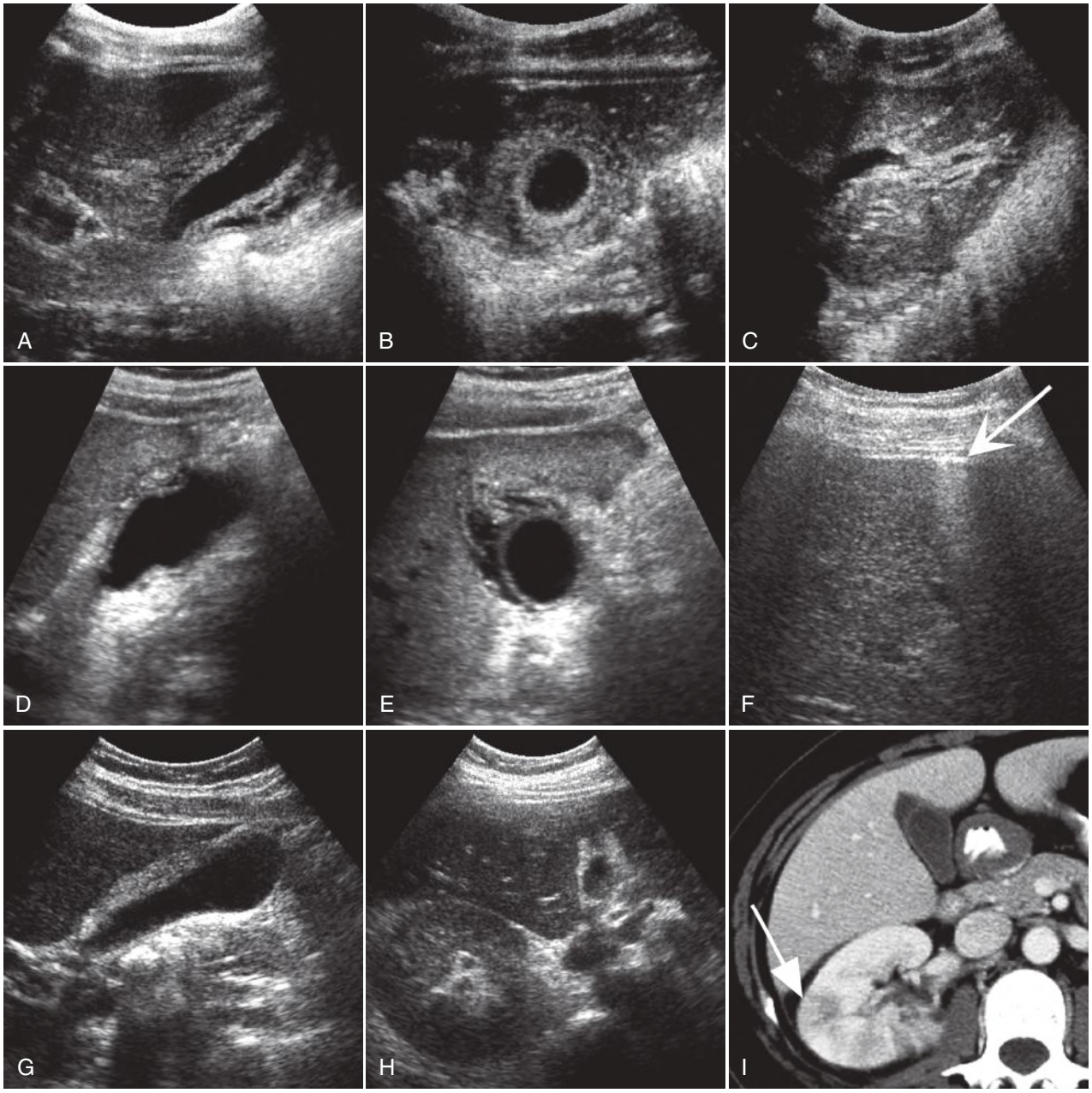


**RESİM 6.42 Pozitif ultrasonografik Murphy bulgusu olan üç hastada reaktif safra kesesi duvar kalınlaşması. (A)-(C), Akut hepatit. (A)** ve **(B)**, Safra kesesi görüntülerinde safra kesesi duvarında, belirgin dairesel duvar kalınlaşması izleniyor. Lümen gergin değil. **(C)** Karaciğer sol lobunda periportal kalınlaşma mevcut. **(D)-(F), Duodenal ülser perforasyonu. (D)** ve **(E)** Safra kesesi duvarında asimetrik, belirgin kalınlaşma izleniyor. **(F)** serbest intraperitoneal hava. Epigastriumdaki peritoneal çizgi (*ok*) posterior kirli gölgelenmesi olan parlaklığı artmış odak şeklinde görülür. **(G)-(I), Akut pyelonefrit. (G)** ve **(H)**, Safra kesesi duvarında asimetrik kalınlaşma. **(I)**, BT görüntüsünde, çizgili nefrogram (*ok*) izlenir. (**D, E** ve **F**, Dr. A.E. Hanbidge, University of Toronto izniyle.)

## *Gangrenöz Kolesistit*

Yaşlı hastalarda, özellikle erkeklerde ve eşlik eden hastalıkları olanlarda, gangrenöz kolesistit (bkz. Resim 6.40, Video 6.17 ve 6.18) gelişebilir. Bu hastalarda safra kesesi gerginliği genellikle uzun sürer, inflamasyon fark edilmez ve safra kesesi nekroza uğrayabilir. Hastalığın erken dönemlerinde ateşli bir hastada distansiyon ve duvar ödemi tek görüntüleme bulgusu olabilir ve yalnızca yüksek düzeyde şüphe tanının atlanmasını önleyebilir. Uzun süreli gangrenöz kolesistit bulguları arasında lümen içinde dökülmüş zarları ve kanı temsil eden ekojenik dokunun katmanları izlenmeyen bantları bulunur (bkz. Resim 6.40D). Safra kesesi duvarı da düzensiz hale gelir ve duvar içinde apse veya kanamayı temsil edebilecek küçük koleksiyonlar oluşur.[84] Hastaların üçte ikisinde muhtemelen safra kesesini inerve eden sinirin nekrozuna bağlı olarak, Murphy bulgusu görülmez.[99]

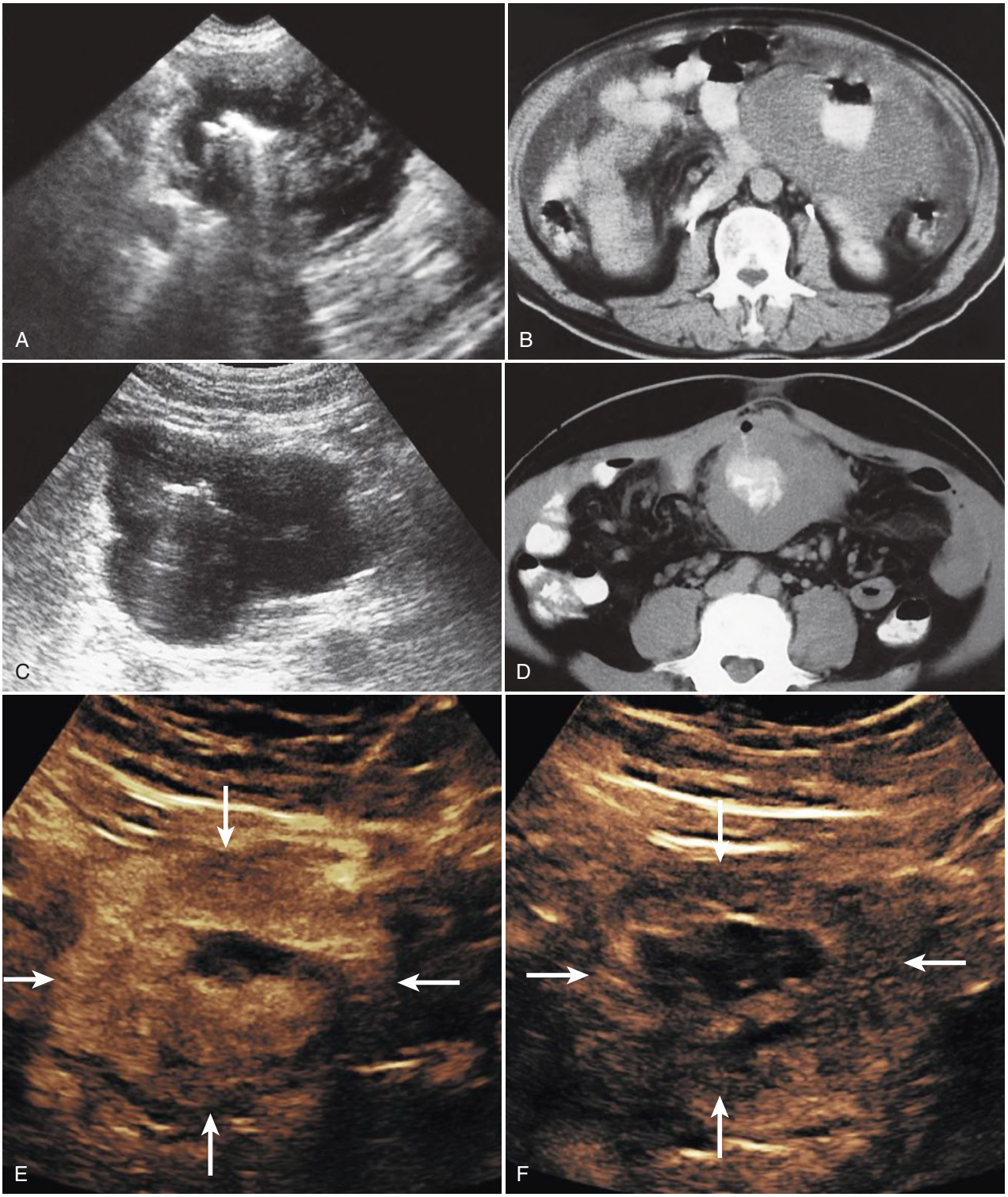


**RESİM 8.12 İki Hastada İnce Bağırsak Lenfoması. (A)** Aksiyel ultrasonografi, yuvarlak şekilli hipoekoik bir kitle lezyonunu göstermektedir. Merkezi ekojenite ve "ring down" gaz artefaktı, kitlenin bağırsak kökenli olduğunu düşündürmektedir. **(B)** İlgili BT incelemesi, büyük, yumuşak doku kitlesi ile buna karşılık gelen rezidü bağırsak lümenini göstermektedir. **(C)** AIDS hastasında ultrasonografide, duvar katmanları ayırt edilemeyen, klasik bağırsak lenfomasını temsil eden orta hat yerleşimli fokal hipoekoik bir kitle izlenmektedir. Lümendeki gaz, merkezi parlak ekojenite ve kirli gölgelenme olarak görünmektedir. **(D)** Aynı olguya ait BT incelemesi. **(E)** KUS arteriyel faz aksiyel görüntüsünde, kitlenin hipervasküler olduğu izlenmekte ve **(F)** portal venöz fazda kontrastın yıkandığı görülmektedir.

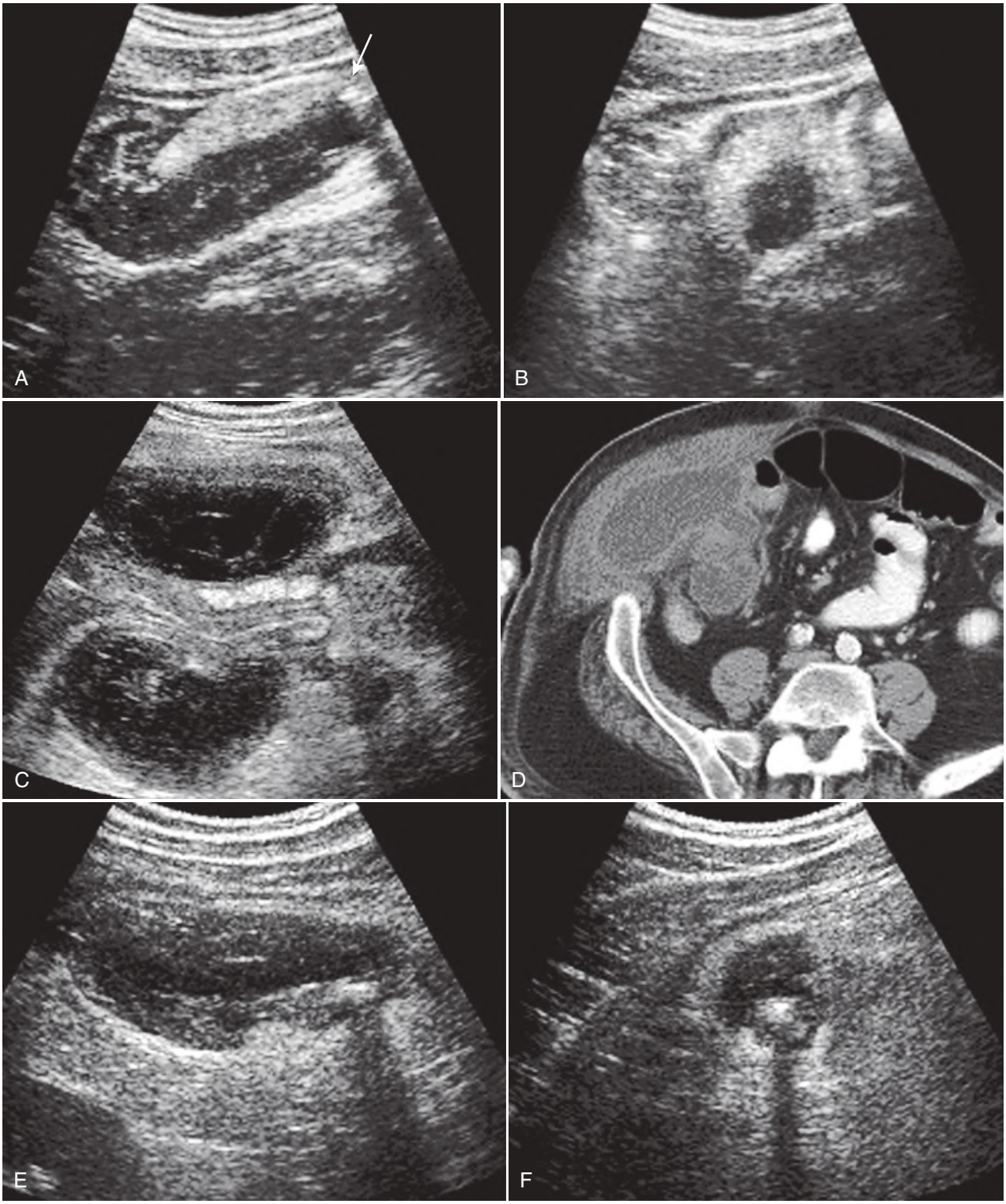


**RESİM 8.40 Üç Hastada Apendiks Perforasyonu.** *Hasta 1*: **(A)** Longitudinal ve **(B)** aksiyel görüntüler, kör uçlu apendiksi göstermektedir. Tabakalı duvar yapısı kaybolmuş ve apendiks, mezosu içerisindeki kitle etkisi gösteren enflamatuar yağ dokusu ile çevrelenmiştir. Apendiks ucunda ekstralüminal gaz kabarcığı (*ok*) izlenmekte olup, uç perforasyonu cerrahi olarak doğrulanmıştır. *Hasta 2:* **(C)** Ultrasonografi ve **(D)** BT görüntüsü, apendiks çevresindeki bir apseyi göstermektedir. Ultrasonografik görüntünün santralinde dekomprese olmuş apendiks görülmektedir. *Hasta 3*: **(E)** Sağ alt kadranın longitudinal ve **(F)** aksiyel görüntüleri, lümenden dışarı çıkmış, akustik gölgelenme oluşturan apendikolit ile ilişkili bir apseyi göstermektedir. Apendiks artık seçilememektedir. Ayrıca **Video 8.14**'e bakınız. (C, Birnbaum BA, Wilson SR. Appendicitis at the millennium. *Radiology*. 2000;215[2]:337-348.52 izniyle)

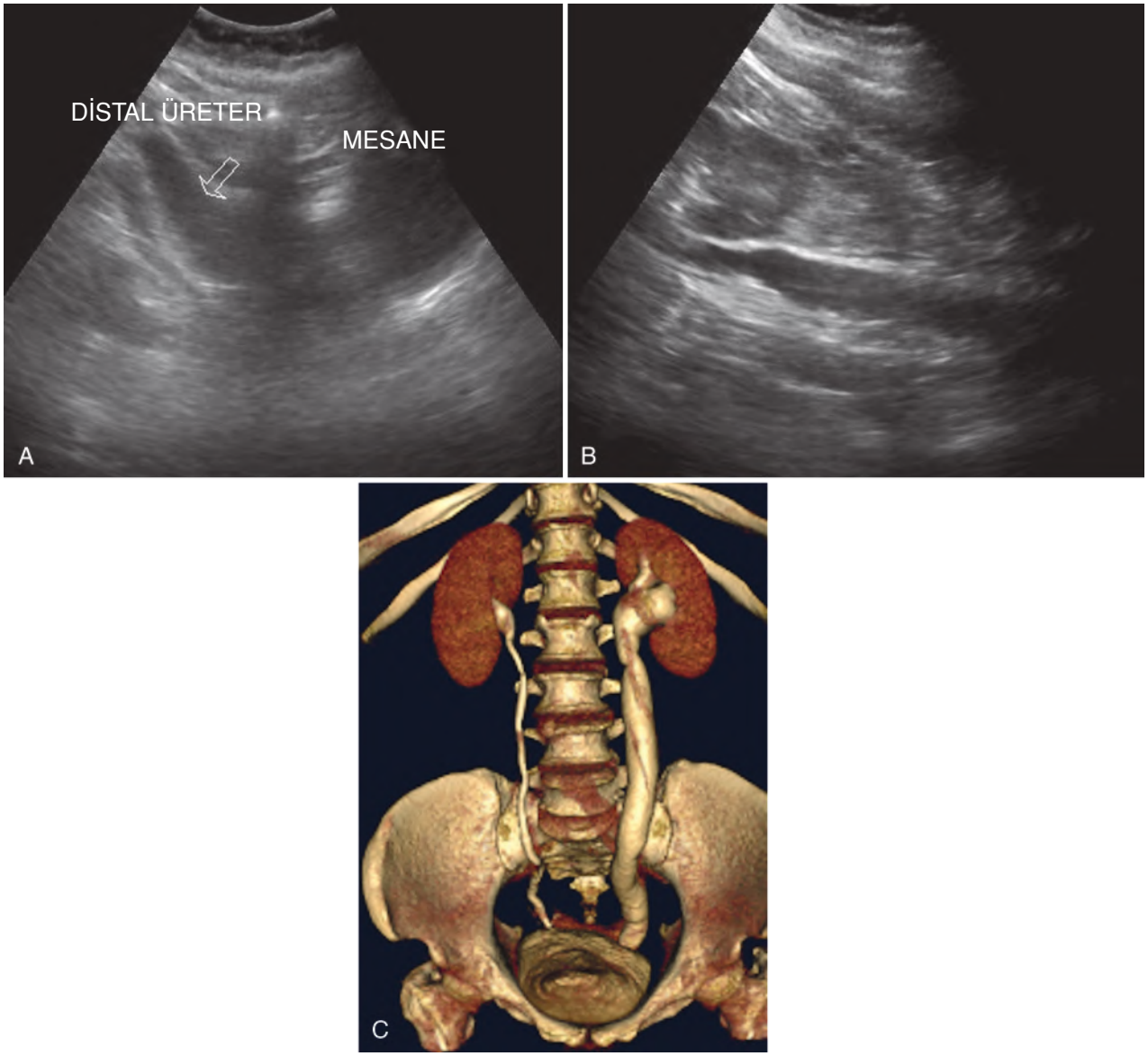


**RESİM 9.16 Konjenital Megaüreter: (A)** Sagittal USG'de, distal üreterde üreterovezikal bileşkeye kadar belirgin dilatasyon mevcuttur. **(B)** Sagittal USG'de üreter orta segmentte ektazi görülüyor. **(C)** Sol konjenital megaüreterin 3B BT rekonstrüksiyonu.

## GENİTOÜRİNER ENFEKSİYONLAR

### Piyelonefrit

#### *Akut Piyelonefrit*

Akut piyelonefrit, böbreğin tübülointerstisyel inflamasyonudur. Enflamasyonun iki kaynağı olabilir: asendan enfeksiyon (%85; örn. Escherichia coli) ve hematolojik yayılım (%15; örn. Staphylococcus aureus). En sık 15-35 yaş arasındaki kadınlar etkilenir; hamile kadınların %2'sinde akut piyelonefrit gelişir.[26] Çoğu erişkin, yan ağrısı ve ateş ile başvurur ve laboratuvar incelemeleri yardımıyla (bakteriüri, piyüri ve lökositoz) klinik olarak teşhis edilebilir. Uygun antibiyotiklerle hem klinik hem de laboratuvar bulgularında hızla iyileşme görülür. Görüntüleme, yalnızca semptomlar ve laboratuvar anormallikleri devam ettiğinde gereklidir; tedavi edilmemiş enfeksiyonun potansiyel nedenlerini (renal ve perirenal apseler, taş ve üriner obstrüksiyon gibi) belirlemede yararlıdır. Üroradyoloji Derneği, akut enfekte böbrekleri tanımlamak için akut piyelonefrit terimini kullanmayı önermiştir ve bu terim; **bakteriyel nefrit**, **lobar nefroni**, **renal selülit**, **lobar nefrit**, **renal flegmon** ve **renal karbonkül** gibi terimlerin kullanımını ortadan kaldırmaktadır.[27]

Akut piyelonefrit olgularının çoğunda böbrek USG'de normal görünür. Bununla birlikte, piyelonefritin USG bulguları arasında böbrekte boyut artışı, renal sinüsün kompresyonu, azalmış ekojenite (ödem nedeniyle) veya artmış ekojenite (muhtemelen kanamadan kaynaklı), kortikomedüller ayrım kaybı, sınırı belirsiz kitlesel alanlar, renal parankim içinde gaz

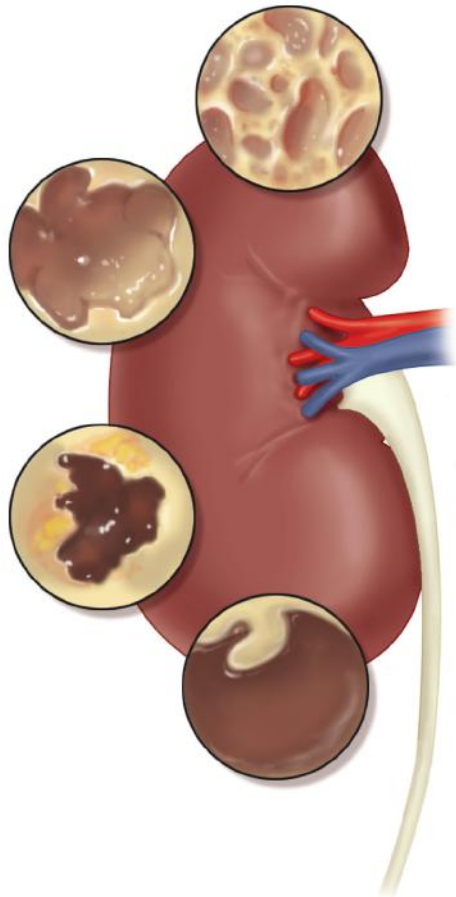

**RESİM 9.48 Renal Hücreli Karsinomun Kistik Büyüme Paternleri.** *Üst pol,* multiloküler; *üst lateral*, uniloküler; *alt lateral,* kistik nekroz; *alt pol*, basit kist duvarından köken alan. (Yamashita Y, Watanabe O, Miyazaki T, ve arkadaşlarının izniyle. Cystic Renal Cell Carcinoma. Imaging findings with pathologic correlation. Acta Radiol. 1994;35:19-24.162).

### *Yorumlamada Karşılaşılan Tuzaklar*

USG, RHK'nın evrelendirilmesinde BT ve MRG'ye kıyasla daha geridedir. Ne yazık ki, obezite ve bağırsak gazının oluşturduğu engeller nedeniyle lenfadenopati veya vasküler tutulumun değerlendirilmesi zor olabilir. Ancak, zayıf ve minimal bağırsak gazı olan hastalarda renal venler ve retroperiton USG ile iyi bir şekilde değerlendirilebilir. USG, intrahepatik İVK'nın değerlendirilmesi ve RHK ile ilişkili venöz tümör trombüsünün sefalik uzanımının belirlenmesi için mükemmel bir tetkiktir (Resim 9.52). Habboub ve arkadaşları[181], Doppler USG'de renal ven ve İVK tutulumunu saptama doğruluğunu sırasıyla %87 ve %100 olarak bildirmiştir. Cerrahi yaklaşımın planlanabilmesi için vasküler tümör trombüsünün yerinin ve yayılımının belirlenmesi büyük önem taşır.

## Ürotelyal Karsinom

Renal pelvisin ürotelyal karsinomu (ÜK), tüm primer böbrek tümörlerinin %7'sini oluşturur.[182] **Renal** ÜK, **üreteral** neoplazmlardan iki ila üç kat daha yaygındır. **Mesane** ÜK'si, geniş yüzey alanı nedeniyle renal pelvis ÜK'una göre 50 kat daha yaygındır.[183] ÜK'un multifokal ve bilateral doğası nedeniyle uygun cerrahi planlamanın yapılabilmesi için doğru tanı ve evreleme gereklidir. Yousem ve arkadaşları;[184] mesane, üreter ve böbrek ÜK'ui olan 645 vakayı incelemiş ve mesane kanseri olan hastaların %3,9'unda üst trakt lezyonu (ortalama 61 ay içinde) geliştiğini; üreteral ÜK olanların %13'ünde ve renal ÜK olanların %11'inde **metakron tümörler** geliştiğini bildirmiştir (sırasıyla ortalama 28 ve 22 ay içinde). **Senkron ÜK**, mesane ÜK'u olan hastaların %2'sinde, üreteral ÜK'u olanların %39'unda ve renal ÜK'u olanların %24'ünde bulunmuştur. Üst trakt hastalığının izlenmesi retrograd piyelografi, üriner sitoloji, BT ürografi ve/veya MR ürografi ile yapılabilir.[185]

ÜK'lar papiller veya papiller olmayan tipte olabilir. **Papiller** ÜK'lar mukozaya sapla bağlı ekzofitik polipoid lezyonlardır. Bu tür tümörler başlangıçta daha düşük dereceli olma eğilimindedirler; polipoid ÜK genellikle yavaşça infiltre olur ve hastalığın ileri evrelerinde metastaz yapar. **Papiller olmayan**, sesil ÜK'lar nodüler veya yassı tümörler olarak kendilerini gösterir; sesil ÜK'nın ayırt edici özelliği olan mukozal kalınlaşma, BT'de bile zor fark edilebilir. Bu tümörler genellikle yüksek dereceli ve infiltratiftirler.[183]

### *Böbrek Tümörleri*

Renal ÜK erkeklerde kadınlara göre daha yaygındır (4:1). Genellikle daha yaşlı hastalarda görülür; ortalama tanı yaşı 65'tir.[183] Renal pelvis tümörleri olan hastaların yaklaşık %75'i makroskopik veya mikroskopik hematüri ile başvurur; %25'inde yan ağrısı vardır. Renal ÜK, hastaların %5'inden daha azında insidental saptanır.[183]

Ne yazık ki **renal sinüs**ün USG ile değerlendirilmesi zordur. Çünkü görünüm değişkendir ve bu durum patolojilerin saptanmasını güçleştirir. Renal sinüs içindeki yağ, hipoekoik kitle olarak görünebilir ve solid ÜK'u taklit edebilir (Resim 9.53). Şüpheli vakalarda, neoplazmı dışlamak için özellikle hematürisi olan hastalarda BT ürografi ile doğrulama önerilir (Resim 9.54).

Renal ÜK'un USG bulguları değişkendir ve lezyonun morfolojisine (papiller, papiller olmayan veya infiltratif), konumuna, boyutuna ve hidronefroz varlığına veya yokluğuna bağlıdır (Resim 9.55). Küçük, obstrüktif olmayan tümörlerin USG ile saptanması imkansız olabilir. **Papiller tümörler** büyüdükçe renal sinüste hipoekoik kitleler olarak seçilebilir; proksimalinde kaliektazi eşlik edebilir ya da etmeyebilir (Resim 9.56). Ayırıcı tanıda **kan pıhtıları**, **dökülmüş papilla** ve **mantar topu** düşünülmelidir.

Renal pelvis veya böbrek parankimi içinde **tümör infiltrasyonu** net seçilemeyebilir. İnfiltratif ÜK'u düşündüren bulgular, böbreğin şekil bozukluğu ve büyümesi ile birlikte genel reniform şeklin korunmasıdır (bkz. Resim 9.56). Sesil lezyonların USG ile doğrudan görüntülenmesi özellikle zor olsa da, obstrüktif lezyona sekonder bulgular (kaliektazi, pelviektezi) genellikle kolaylıkla saptanabilir. Hem sesil hem de papiller ÜK'ların küçük bir alt kümesi distrofik kalsifikasyonlara sahip olabilir ve bu da tümörü dökülmüş, kalsifiye papilla ile ayırt etmeyi zorlaştırır.[186] ÜK nadiren renal vene invazyon yapar.[187]

### *Üreteral Tümörler*

Üreter ÜK'u, üst üriner trakt tümörlerinin %1 ila %6'sını oluşturur.[183,188] Erkeklerde kadınlara göre daha sık görülür (3:1).

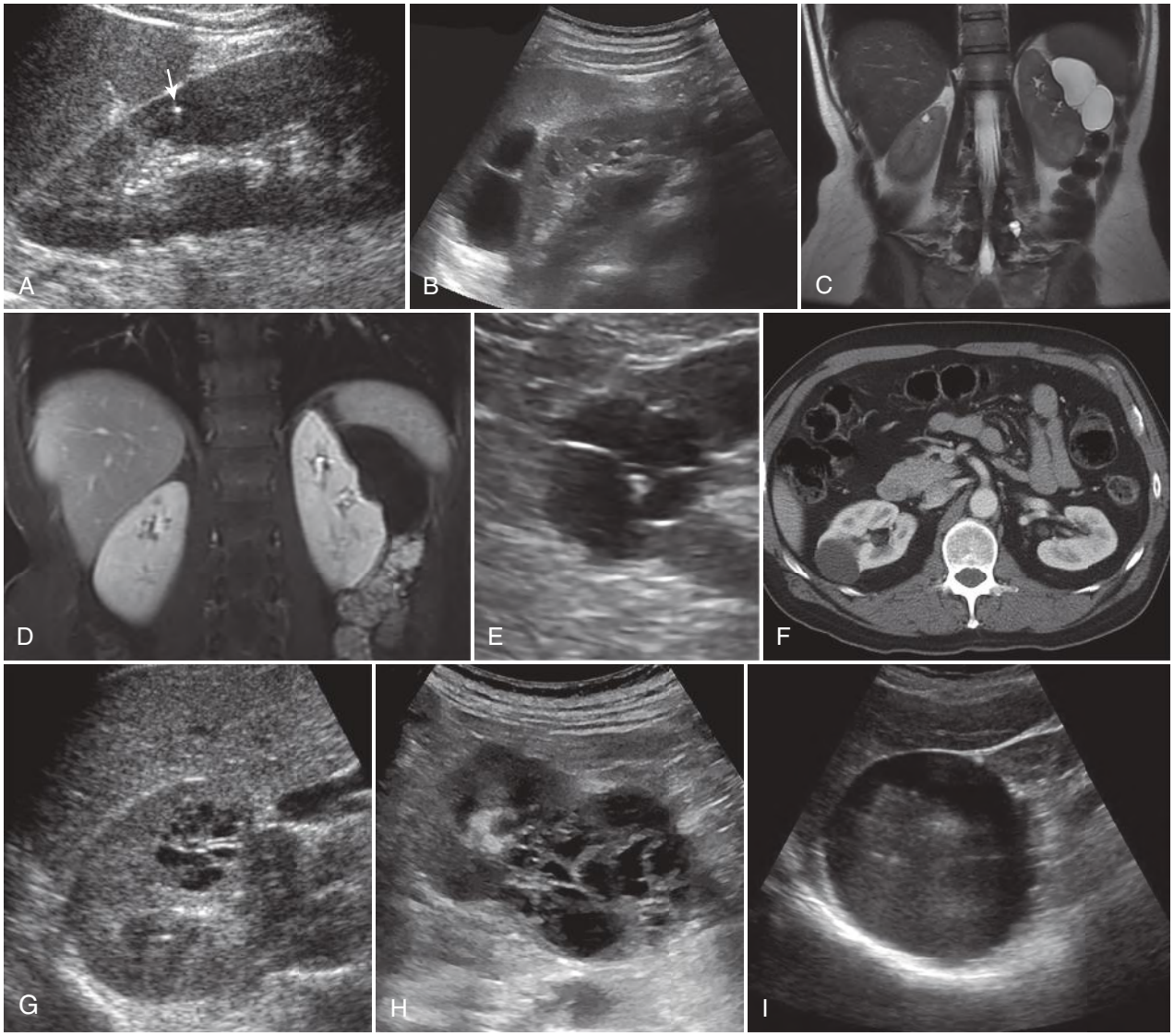


**RESİM 9.68 Dört Hastada Kompleks Renal Kistler.** *Hasta 1*: (A) Anterior kortekste küçük renal kist (*ok*) seçilememekte olup, görülebilen tek anormallik ring-down artefaktının eşlik ettiği hiperekoik bir odaktır. *Hasta 2*: **(B)** İnce septa içeren kist, Bosniak kategori 2 ile uyumlu **(C)** B'deki kistin T2 ağırlıklı MRG görüntüsü, tek septasyonu doğrulamaktadır **(D)** Kontrastlı MRG'de şüpheli nodüler kontrastlanma izlenmemektedir. *Hasta 3*: **(E)** USG'de kist septalarında minimal kalınlaşma olduğunu düşündürmektedir (Bosniak kategori 2F), ancak **(F)** BT'de septaların ince olduğu görülmektedir (Bosniak kategori 2). Bu lezyon Bosniak kategori 2 olarak sınıflandırılmış olup, USG incelemesi kistin kategorisini olduğundan yüksek göstermiştir. *Hasta 4*: **(G)** Kist, kalın ve ince birçok iç septasyon göstermektedir. *Hasta 5*: **(H)** Kompleks kist, kalın nodüler septalara sahiptir. Kısa aralıklı takipte bu hemorajik kistin boyutunda ve kompleks yapısında gerileme gözlenmiştir. *Hasta 6*: **(I)** İnce duvarlı, belirgin debris içeren **büyük hemorajik kist**.

**Bosniak kategori 3 kistik kitlelerin** yaklaşık %50'si malignd ir.[242] Bosniak 3 kistik kitlelerde kalın (≥4 mm) veya düzensiz kontrastlanan duvar veya septalar bulunur (bkz. Resim 9.68G). Düzensiz ifadesi; duvar/septa boyunca izlenen, 3 mm veya daha büyük boyutta, duvar/septa ile geniş açı oluşturan konveks çıkıntı olarak tanımlanmaktadır.

**Bosniak kategori 4 kistik kitlelerin** yaklaşık %90'ı malign olup, kontrastlanan nodüller içerir (bkz. Resim 9.49C). Nodüller, duvar/septa ile akut açılı birleşim yapması koşuluyla herhangi bir boyutta olabilir. Eğer konveks çıkıntı kenarı komşu duvar/septa ile geniş açı yapıyorsa, konveks çıkıntının 4 mm veya daha büyük olması gereklidir (eğer 4 mm'den küçükse, bu durum düzensiz kalınlaşma olarak kabul edilir ve Bosniak 3 olarak sınıflandırılır).

## Parapelvik Kistler

Parapelvik kistler, toplayıcı sistem ile bağlantılı değildir. Lenfatik yapılardan veya embriyolojik kalıntılardan kaynaklanabilirler.[243] Çoğunlukla asemptomatiktirler; ancak nadir durumlarda hematüri, hipertansiyon veya hidronefroz gibi durumlara yol açabilir; enfekte olabilir veya kanayabilir.[244] USG'de iyi tanımlanmış, anekoik renal sinüs kitleleri olarak görülür (Resim 9.69A-C). Hemorajikse kistte internal ekolar gözlenebilir. Birden fazla parapelvik kisti hidronefrozdan

değerlendirmenin, hem erkeklerde hem de kadınlarda pelviste erişilebilir herhangi bir lezyonun incelenmesi ve biyopsisi için de yararlı olduğu kanıtlanmıştır.[1,12]

## ANATOMİ

### Bölgesel Anatomi

Detaylı anatomik diseksiyonlar sayesinde, prostatın **bölgesel anatomisi**, prostatik üretranın çevresinde yerleşen dört glandüler zona ayrılmıştır[13] (Resim 10.1):

- Periferal zon
- Transizyonel zon
- Santral zon
- Anterior fibromüsküler zon

Bu zonların embriyolojik kökenleri ve hastalıklara olan duyarlılıkları farklılıklar göstermektedir. Patolojik bir durum olmadığı sürece normal genç erkek prostatında bu zonlar nadiren ayırt edilebilmektedir (Resim 10.2 ve 10.3). Ultrasonografik incelemelerde prostatı, periferal veya dış bez (periferal zon+santral zon) ve iç bez (transizyonel zon + anterior fibromusküler stroma + internal üretral sfinkter) olmak üzere değerlendirmek çok daha kullanışlı olmaktadır.[14-16]

Prostat anatomik olarak gerçek bir kapsüle sahip değildir; ancak, çevresindeki yağ dokusundan prostatı ayıran belirgin bir hat şeklinde izlenen fibromüsküler bant ile çevrilidir. Bununla birlikte, nörovasküler demetlerin girdiği posterolateral bölgelerde bu hat belirsizleşir.[17]

**Periferal zon**, glandüler zonların en büyüğüdür ve benign prostat hiperplazisinin (BPH) başlamasından önceki dönemde bulunan genç erkeklerde prostat glandüler dokusunun yaklaşık %70'ini içermektedir ve prostat kanserlerinin %70'i burada ortaya çıkmaktadır.[18,19] Periferal zon, distal üretra segmentini çevrelemektedir ve **transizyonel** ve santral zonlardan **cerrahi kapsül** ile ayrılmaktadır. Cerrahi kapsül genellikle hipoekojenik bir çizgi şeklinde görülmekte olup bazen, "amylasea" cisimlerinin ve kalsifikasyonların bu hat üzerinde birikimiyle hiperekojenik özellik kazanabilmektedir (Video 10.1 ve 10.2). Geleneksel olarak ürologlar suprapubik rezeksiyon (veya transüretral prostat rezeksiyonu) sırasında "cerrahi kapsülü" belirlemek için bu hatta doğru diseksiyon yapmaktadırlar. Periferal zon, prostatın posterior, lateral ve apikal bölümlerinde yerleşmektedir ve bazen öne doğru uzanarak "yumurtayı" tutan yumurta kabı gibi santral zonu kucaklamaktadır (Resim 10.4).

**Transizyonel zon**, genç erkeklerde, prostat glandüler dokusunun yaklaşık olarak %5'ini kapsamaktadır. Bu zon, 2 cm'ye kadar çap gösteren ve müsküler bir tüp olan proksimal üretral sfinkter komşuluğunda, eyer torbaları gibi yerleşen, iki küçük glandüler yapı şeklinde görülmektedir. BPH'ların büyük çoğunluğu ve prostat kanserlerinin yaklaşık %20'si transizyonel zondan köken almaktadır. [18,20]

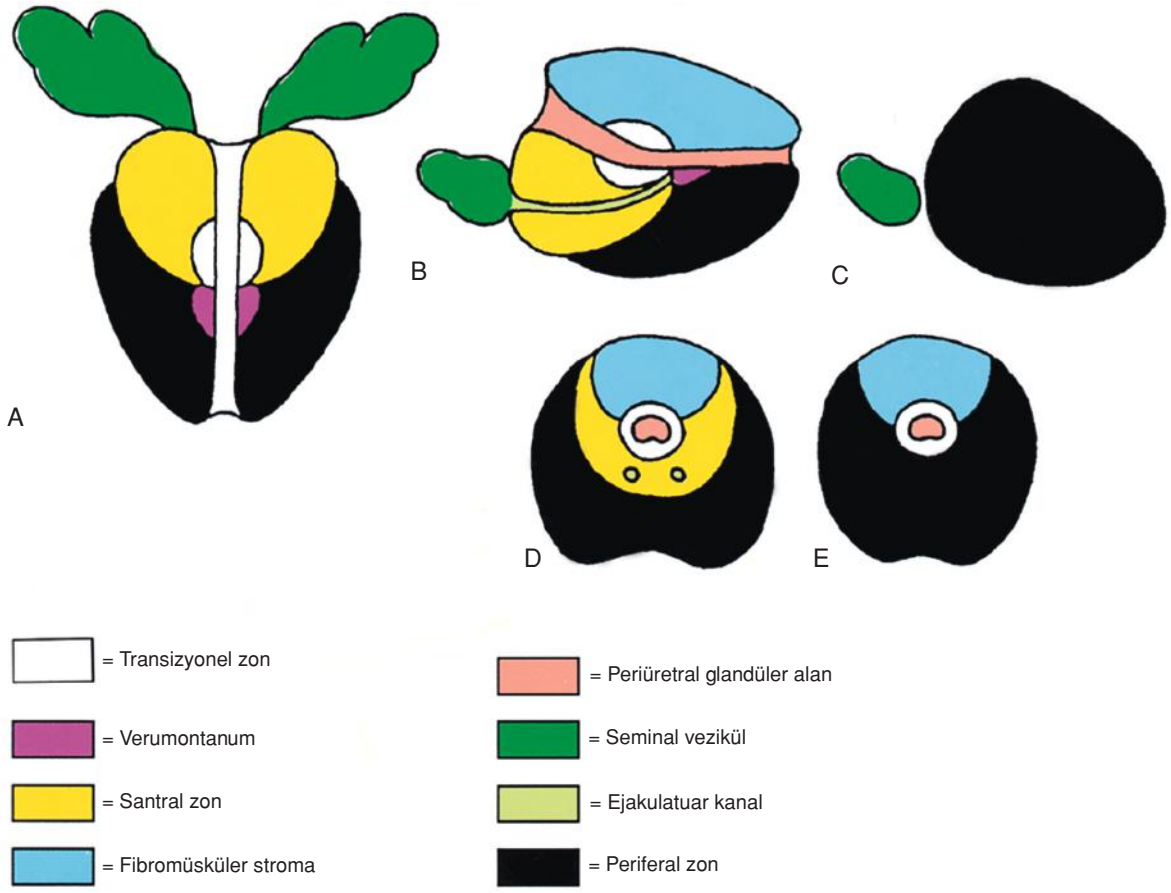


**RESİM 10.1 Prostatın Zonal Anatomisinin Şematik Görünümü.** Genç bir erkeğe ait küçük hacim gösteren transizyonel zon *(beyaz alanlar)*. Yaşlı erkeklerde benign prostat hiperplazisine bağlı olarak transizyonel zon belirgin genişleme gösterir. **(A)** Prostatın orta seviyesinden koronal kesit. **(B)** Orta hattan sagittal kesit. **(C)** Parasagittal kesit. **(D)** Taban düzeyinden aksiyel kesit. **(E)** Apeks düzeyinden aksiyel kesit.

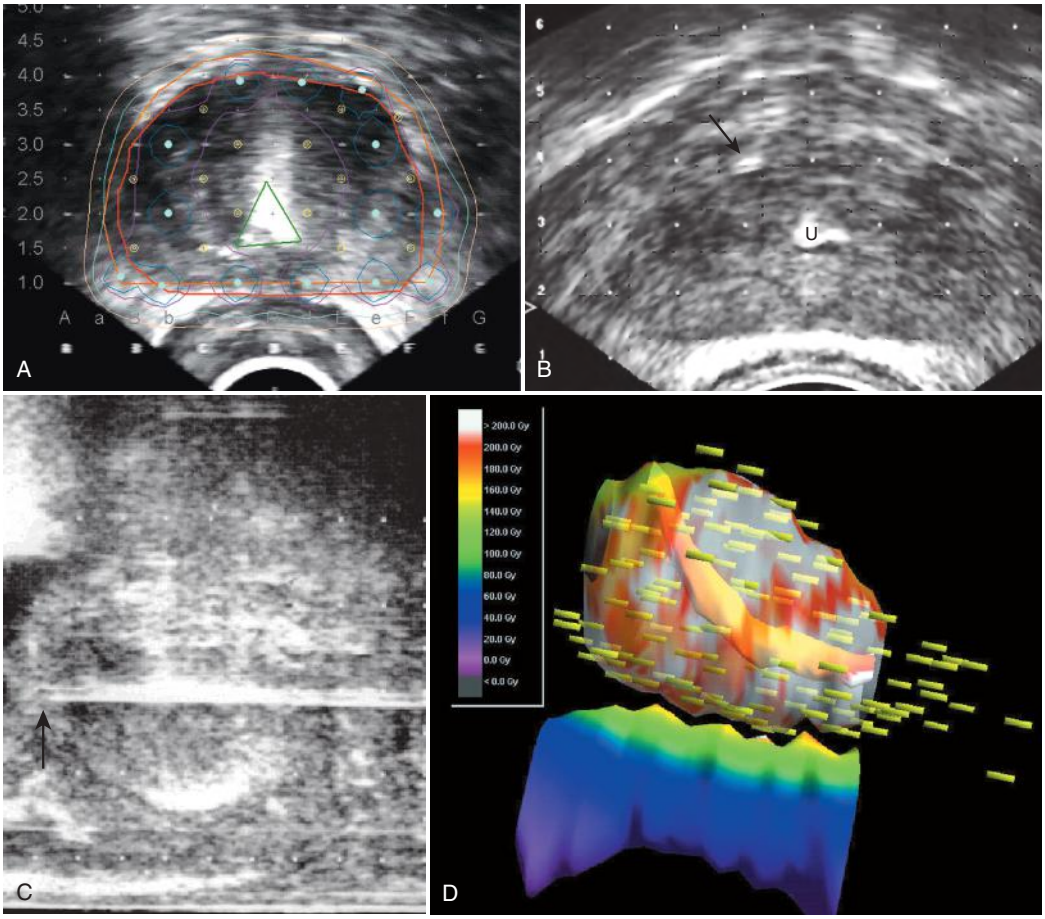


**RESİM 10.14 Ultrasonografi Rehberliğinde Brakiterapi.** Brakiterapi (radyoaktif çekirdek implantasyonu) planlanmasında ve rehberliğinde, özel bir adımlama cihazı ve perineal iğne şablonu eşliğinde Transrektal ultrasonografi kullanılmaktadır. Aynı şablon, transperineal saturasyon biyopsisi işlemlerinde de rehber olarak kullanılabilir. **(A)** Çekirdek yerleştirme bölgelerinin (noktalar) planlanmasında ve radyasyon izodoz eğrilerinin *(renkli çizgiler)* belirlenmesinde kullanılan çok sayıda transvers prostat görüntüsünden biri. Üretral bölgeye radyasyon uygulanmasından kaçınılmıştır (yeşil üçgen içindeki beyaz merkezi alan). Alt kısımdaki *(A, a, b... G)* ve sol taraftaki *(1.0, 1.5, 2.0... 4.5)* grid işaretleri ile alan üzerine süperpoze edilmiş grid noktaları izlenmektedir. **(B)** Ameliyathanede TRUS rehberliğinde çekirdeklerin yerleştirilmesi; U, üretra. Transvers görüntüde rehber grid noktaları ve yerleştirilen iğnenin "hamburgere benzer" eko görünümünde uç bölümü *(ok)* izlenmektedir. **(C)** Sagittal görüntüde, prostatın tabanına kadar ilerletilmiş brakiterapi iğnesi *(ok)* ve bu iğne aracılığıyla çekirdek dizisinin implantasyonu görülmektedir. **(D)** İşlem sonrasında elde edilen rekonstrükte BT görüntüsünde, çekirdeklerin *(yeşil)* konumu ve prostatın tamamının yüksek dozda *(beyaz)* radyasyon aldığı izlenmektedir. (Görüntüler, Dr. Juanita Crook, Radyasyon Onkolojisi, Princess Margaret Hospital, Toronto'nun izniyle alınmıştır.)

MRG'de görünen Gleason 6 hastalığın, MRG'de görünmeyen düşük hacimli Gleason 6 prostat kanserlerine kıyasla, radikal prostatektomi sonrası daha yüksek dereceye yükselme ve olumsuz histopatolojik özellikler gösterme riski taşıyabileceğini vurgulamaktadır.[84]

Düşük riskli hastaların doğru şekilde belirlenebilmesi için katı kriterler önerilmektedir. Bu kriterler genellikle; PSA'nın 10 ng/mL'nin altında olması, Gleason skorunun ≤6, evre T1c veya T2a, herhangi bir biyopsi örneğinin %50'sinden azının tutulmuş olması, üçten az pozitif biyopsi örneği sayısı ve 10 yıldan uzun yaşam beklentisi olarak tanımlanmaktadır. Genel olarak, düşük riskli hastalık tanısı konulduktan ve MRG sonrasında yapılan doğrulayıcı biyopsiyle bu bulgular teyit edildikten sonra, hasta onay verirse aktif izlem süreci başlatılmaktadır. Bu süreçte hastalar, PSA, PSA dansitesi, DRM, TRUS, tekrarlayan biyopsiler ve yeni biyobelirteçler kullanılarak izlenmekte; hastalığın ilerlemesini gösteren bulguların saptanması durumunda, yeniden sınıflandırma yapılarak tedaviye geçilmesi sağlanmaktadır. Tekrarlayan biyopsilerde yüksek riskli bölgelerin hedeflenebilmesine olanak tanıyan mpMRG kullanımı giderek artmaktadır. Özellikle, doğrulayıcı biyopsiden önce yapılan başlangıç MRG incelemelerinin, başlangıçta gözden kaçan yüksek dereceli tümörlerin saptanmasını kolaylaştırdığı; bunun da izlem başarısızlıklarını azalttığı ve yüksek dereceli kansere ilerleme oranlarını düşürdüğü gösterilmiştir.[108,152]

Tedaviye başlanmasını gerektiren **belirgin progresyon** ve yeniden sınıflandırma, çalışmalarda farklı biçimlerde tanımlanmakla birlikte genellikle PSA'daki artış (ikiye katlanma süresi <2 yıl) ile birlikte tümör derecesi veya hacminde artışın saptanmasıyla tanımlanmaktadır. Bu yaklaşıma göre yapılan uzun dönemli bir çalışmada, Klotz ve arkadaşları 14 yıllık izlem süresi sonunda, hastaların yalnızca %1.5'inde hastalık progresyonu, %30'unda aktif tedavi gereksinimi, %5'inde prostat kanserine bağlı ölüm gözlemlemişlerdir. Aynı dönemde, hastaların prostat kanseriyle ilişkili olmayan nedenlerle ölme olasılığı 10 kat daha fazla bulunmuş; bu hastalar semptom geliştirmemiş ve böylece prostat kanseri tedavisine bağlı yan etkilerden ve komplikasyonlardan korunmuşlardır.[142] Daha kısa süreli izlem çalışmaları da benzer sonuçlar bildirmiştir.[143] Bilinen veya tedavi edilmiş hastalığın progresyonu, genellikle PSA düzeyleri ve mpMRG bulguları ile takip edilmektedir. mpMRG, tümör

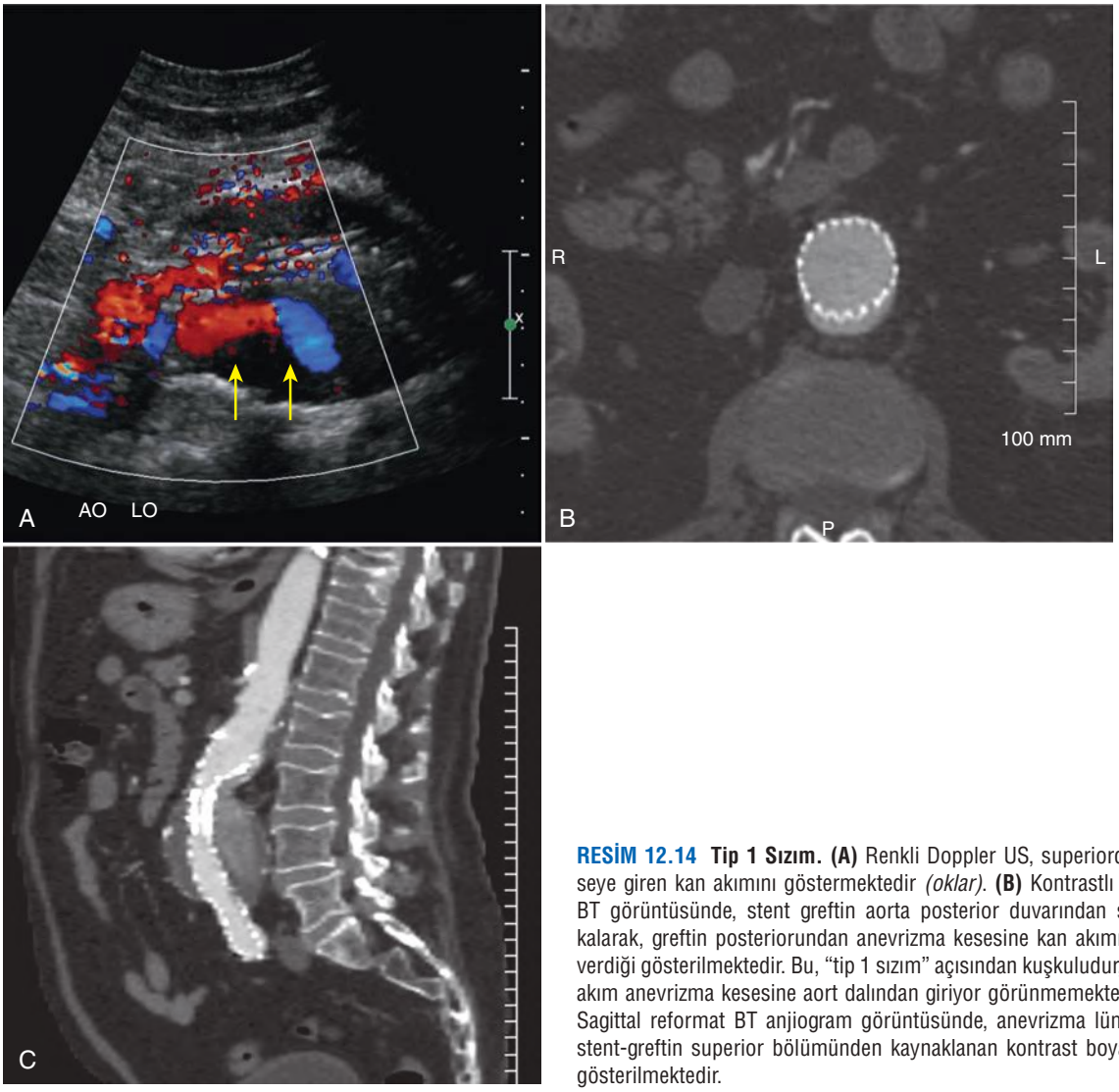


**RESİM 12.14 Tip 1 Sızım. (A)** Renkli Doppler US, superiordan keseye giren kan akımını göstermektedir *(oklar)*. **(B)** Kontrastlı aksiyal BT görüntüsünde, stent greftin aorta posterior duvarından serbest kalarak, greftin posteriorundan anevrizma kesesine kan akımına izin verdiği gösterilmektedir. Bu, "tip 1 sızım" açısından kuşkuludur, çünkü akım anevrizma kesesine aort dalından giriyor görünmemektedir. **(C)** Sagittal reformat BT anjiogram görüntüsünde, anevrizma lümeninin stent-greftin superior bölümünden kaynaklanan kontrast boyanması gösterilmektedir.

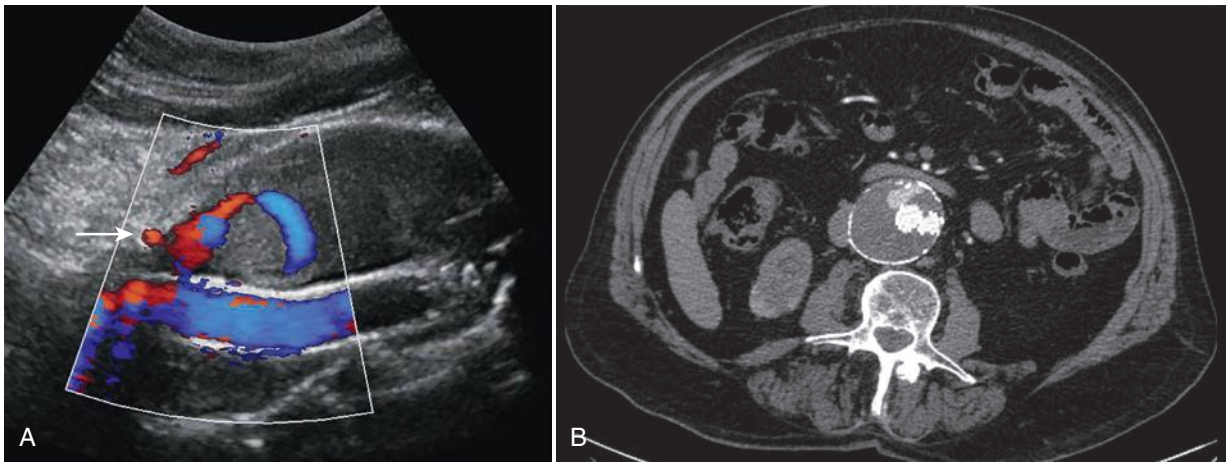


**RESİM 12.15 Tip 2 Sızım. (A)** Uzun eksen renkli Doppler ve **(B)** aksiyal BT anjiogram görüntülerinde, anevrizma kesesinin anterior bölümünün vasküler dolumu ve bunun inferior mezenterik arterden kaynaklandığı *(ok)* gösterilmektedir. Endogreft materyalinin posteriorunda, normal akım mevcuttur. Hasta takibe alındı.

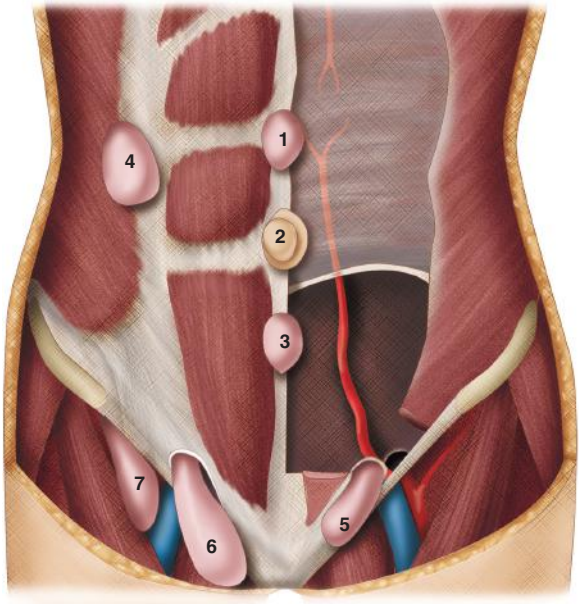


**RESİM 13.1 Herni Tipleri. (A)** Abdominal duvar hernilerinin yerini gösteren anterior abdominal duvar görseli. 1, **Supraumbilikal herni.** 2, **Umbilikal herni.** 3, **İnfraumbilikal herni.** 4, **Spigelian herni.** 5, **Direkt inguinal herni (Ayrıca bkz. Video 13.1)**. 6, **İndirekt inguinal herni** (Ayrıca bkz. **Video 13.2**). **7, Femoral herni.** (Granja M, Rivero O, Aguirre D. izniyle.)[52]

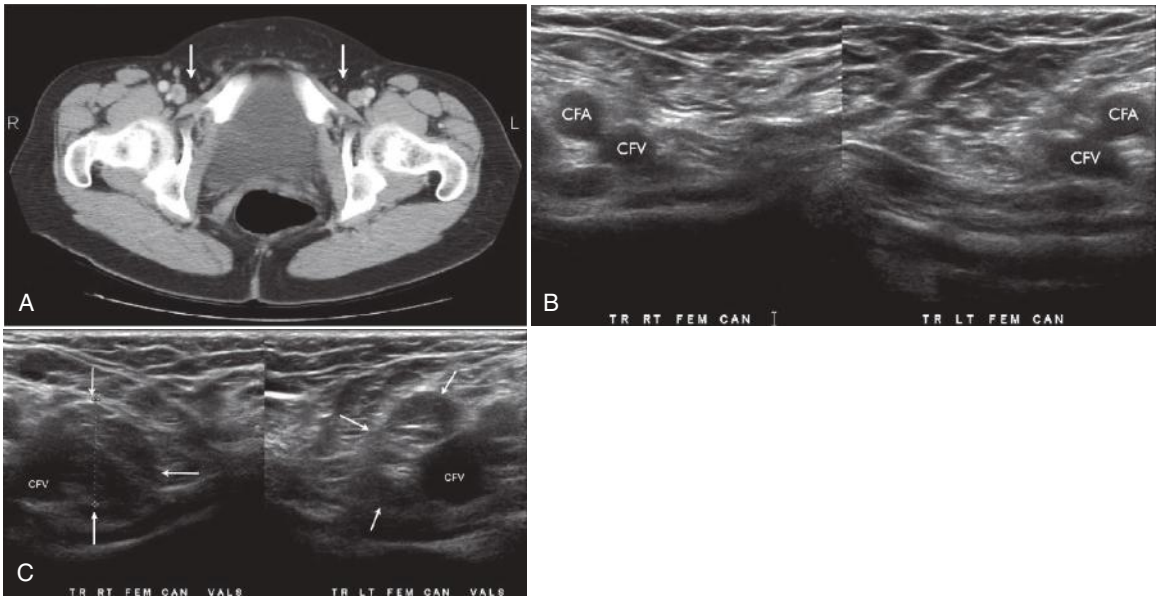


**RESİM 13.2 Yalnızca Valsalva Manevrası ile Görüntülenen Femoral herniler. (A)** Bilgisayarlı abdominal tomografi görüntüsünde femoral herni bulgusuna rastlanmamıştır. **(B)** Normal solunum sırasında femoral kanalın transvers ultrason görüntüsü normal gözükmektedir. **(C)** Valsalva manevrası sırasında femoral kanalın transvers sonogramı, sağdaki soldan daha büyük olmak üzere bilateral yağ dokusu içeren hernileri göstermektedir *(oklar)*. CFA, Ana femoral arter; CFV, ana femoral ven.

ve altında yer alan çevre bölgelerdir. En kesin ifadeyle, sadece "kasık hernileri" **inguinaldir (direkt veya indirekt)**. Öte yandan, **spigelian** ve **femoral** herniler de kasık bölgesine çok yakın oldukları için kasık hernisi olarak kabul edilirler.

Herniler doğal zayıf bölgeler olan damarların abdominal duvara penetre olduğu bölgelerde (femoral ve spigelian), testis, spermatik kord veya round ligamentte fetal migrasyonun meydana geldiği bölgelerde (**indirekt** inguinal) ve "aponöroz" adı verilen geniş tendonlar boyunca (**direkt** inguinal) oluşur. Herniler, cerrahi olarak insize edilmedikleri veya başka bir şekilde hasar görmedikleri sürece abdominal duvar kaslarının ortasında oluşmazlar.

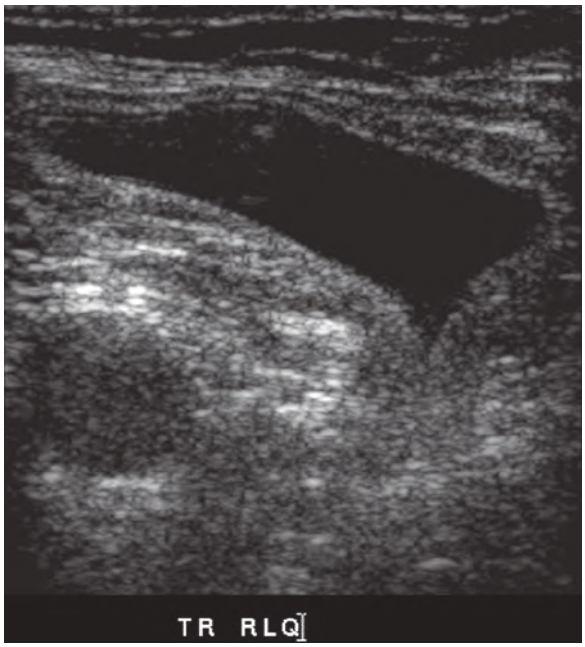


**RESİM 13.50 Strangüle Femoral Herni.** Kısa eksen görüntüsü, strangülasyonun iki ek gri-skala bulgusunun görüldüğü strangüle sol femoral herniyi göstermektedir: transüdatif veya eksüdatif sıvı ve herni kesesi duvarında izoekoik kalınlaşma. Ayrıca bkz. Video 13.25.

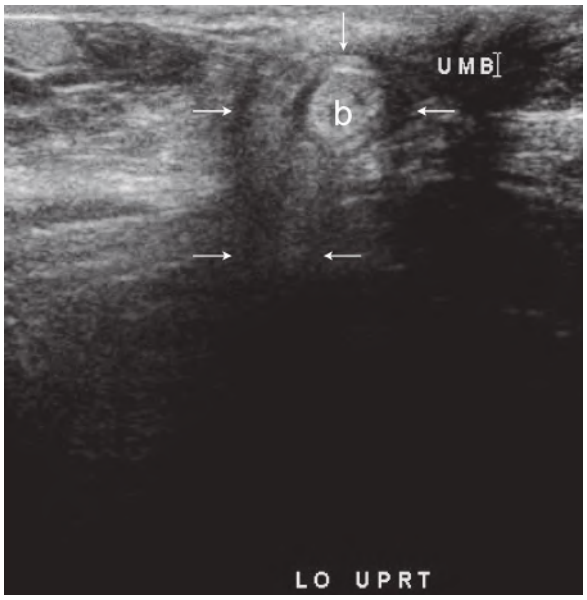


**RESİM 13.51 Strangüle Periumblikal Epigastrik Linea Alba Hernisi.** Yağ hiperekoiktir. Kese duvarı da izoekoik olup kalınlaşmıştır. İnce bağırsak halkasının *(b)* duvarı kalınlaşmıştır ve aperistaltiktir. Herni kesesi oklarla işaretlenmiştir.

dınlarda birleşmemiş processus vajinalis Nuck kanalı olarak adlandırılır; dolayısıyla bu lokalize kist veya hidrosel, **Nuck kanalı kisti** veya **hidroseli** olarak adlandırılmaktadır (bkz. Resim 13.52Ae-C; Video13.26 ve 13.27). Nuck Kanalı kistleri genellikle uniloküler ve kanal içinde sabit bir pozisyondadır; ancak büyüdükçe lobüle ve septa içeren bir hale gelebilirler.

İnguinal bölgede round ligamentin yakınında hematomlar ve inflamasyon oluşabilir ve bu durum kistlere ve leiomyomlara yol açabilir. Pozisyonları sabit olan inguinal kanal hidrosellerinin aksine, **round ligament kistleri** hareketli olabilir ve abdominal kavite ile inguinal kanal arasında ileri geri hareket edebilir. Round ligament, **leiomyomların** ortaya çıkmasına neden olan düz kas lifleri içerir. **Round ligament varisleri**, gebelik sırasında uterin venöz drenaj için kollateral yollar şeklinde gelişir. Genellikle asemptomatik ve rastlantısaldırlar; ancak bazı hastalarda herniyi taklit edebilen hassas, palpabl, inguinal veya labial bir anomaliye neden olabilirler (Resim 13.52D). Genellikle doğumdan sonra kendiliğinden ve tümüyle düzelirler; ancak az sayıda hastada devam edebilmekte ve son gebeliğin üzerinden aylar veya yıllar geçtikten sonra inguinal ağrı ve şişliğe yol açabilmektedirler. Hasta yatar pozisyondayken nispeten belirsizdirler ancak dik pozisyonda daha büyük hale gelirler ve daha hızlı bir akıma sahip olurlar. Nadiren, round ligament varis trombozu kendiliğinden, çoğunlukla doğum sonrası dönemde kollateral uterus akımı gerilediğinde ortaya çıkar. **Endometriomalar** inguinal kanal içerisindeki round ligament boyunca oluşabilmektedirler (bkz. Resim 13.52E). Genellikle boyut ve hassasiyette döngüsel değişim öyküsü mevcuttur.

İnguinal bölgenin en sık görülen benign tümörü lipomdur.[6] İnguinal kanal lipomu olarak adlandırılan çoğu tümör gerçek lipom olmayıp sadece properitoneal yağ içeren, **kayıcı olmayan tip indirekt inguinal hernilerdir**. Bununla birlikte, gerçek lipomlar inguinal kanalın uzunluğu boyunca herhangi bir yerde ve skrotum ya da labium majus içerisinde oluşabilirler (bkz. Resim 13.52 F ve G).

Kasık bölgesinde görülen diğer benign tümörler arasında leiomyomlar, dermoid kistler, epidermoid kistler ve lenfanjiomlar yer almaktadır.

Kasık bölgesinde görülebilen diğer oluşumlar arasında dezmoidler, sarkomlar, hematomlar, seromalar, inmemiş testisler ve metastatik peritoneal implantlar sayılabilir.[6]

İnguinal lenfadenopati, yaygın femoral veya eksternal iliak arter anevrizmaları ve psödoanevrizmaları, iliopsoas bursaları ve sebase kistlerin tümü kasık içinde, ancak inguinal kanalın dışında ortaya çıkabilmektedir. Ek olarak, intraabdominal enflamatuar süreçlerden kaynaklı ağrı kasık ağrısını taklit edebilir; akut apandisit ve akut divertikülit, kasık yakınında ağrıya yol açabilir.

## Anterior Abdominal Duvar Hernilerini Taklit Eden Oluşumlar

**Subkutanöz veya intramüsküler lipomlar**, inguinal kanal veya labiumdakiler ile aynı sonografik görünüme sahiptir. İnsizyonel herni açısından değerlendirilen hastalarda, önceki ameliyatlardan kaynaklanan **yoğun skarlar** ve **yağ nekro-**

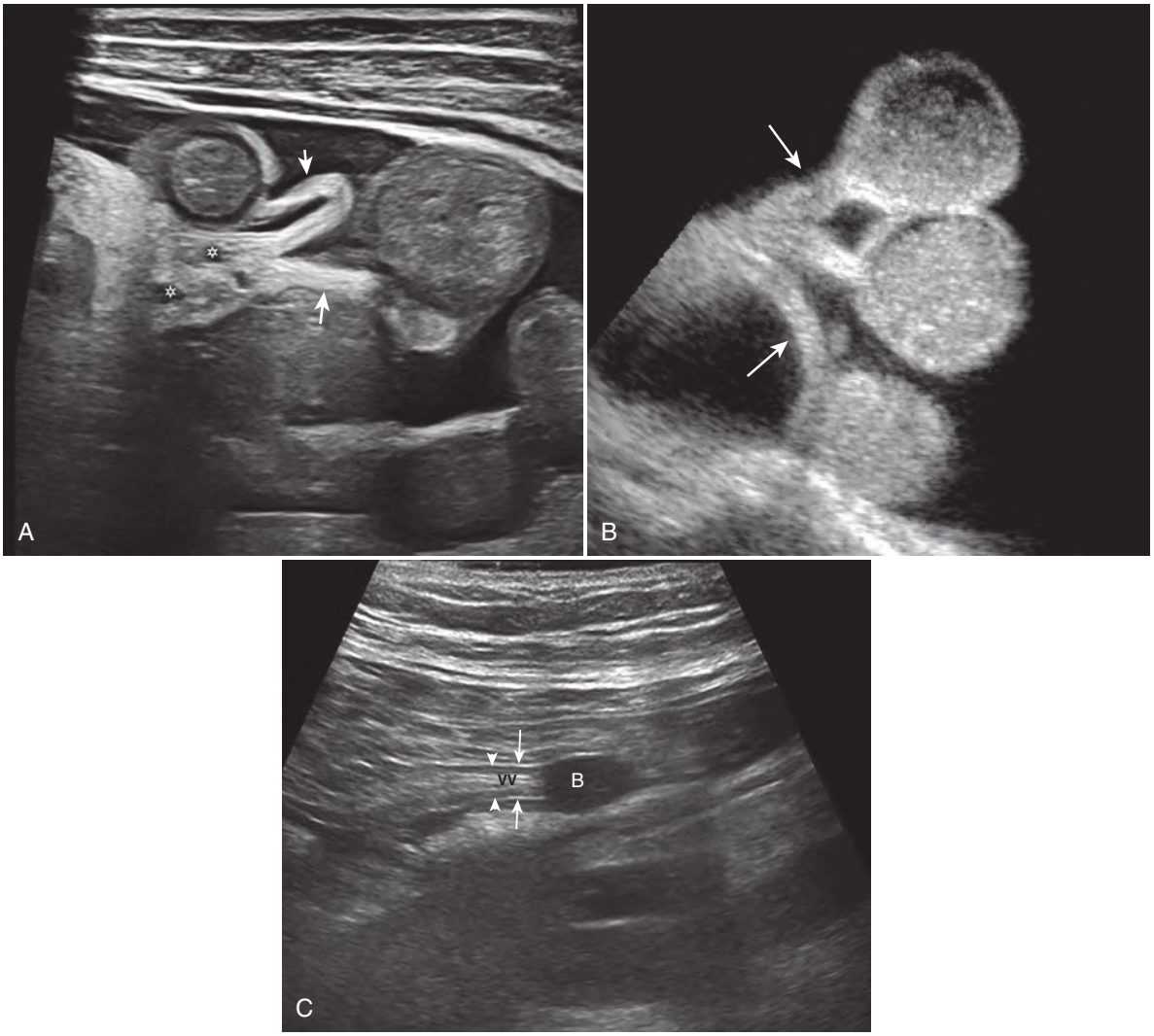


**RESİM 14.3 Normal Mezenter. (A)** Asit sıvısı ile çevrili normal ince bağırsak mezenter yapraklarını *(oklar)* gösteren orta abdomenin transvers lineer dizilimli ultrason görüntüsü. Mezenterin hipoekoik mezenterik vasküler yapıları (*) çevrelediğine dikkat ediniz. Ayrıca **Video 14.2** ve **14.3**'ü izleyiniz. **(B)** Başka bir hastada asit sıvısı ile çevrili normal ince bağırsak mezenter yapraklarını *(oklar)* gösteren orta abdomenin oblik sagittal ultrason görüntüsü. **(C)** Asit yokluğunda dahi görülebilen normal ince bağırsak *(B)* mezenterik yapraklarını *(oklar)* gösteren orta abdomenin sagittal lineer dizilimli ultrason görüntüsü. Mezenterik vasküler yapıların *(W)* Paralel ekojenik yapılar olarak görülen mezenter *(oklar)* tarafından çevrelendiğine dikkat ediniz. Ayrıca mezenterin içerisindeki hipoekoik yağ dokusu *(ok ucu)* da görülebiliyor. Ayrıca **Video 14.4**'ü izleyiniz.

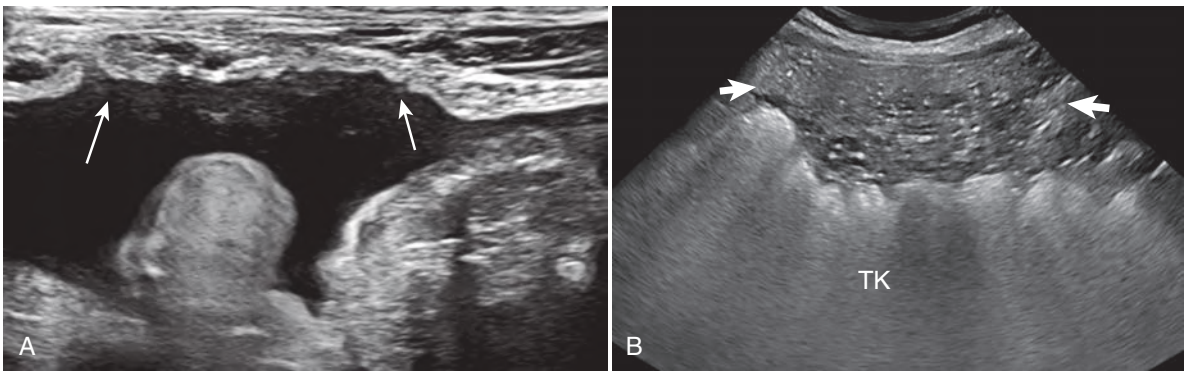


**RESİM 14.4 Normal Büyük Omentum. (A)** Üst abdomenin sagittal oblik lineer dizilimli ultrason kesitinde bağırsak anslarından asit sıvısı ile ayrılan pariyetal peritonun hemen altında yerleşimli elonge hafif ekojen yapı *(oklar)* olarak izlenen normal büyük omentum gösterilmektedir. Ayrıca **Video 14.5**'i izleyiniz. **(B)** Asit olmadan büyük omentum. Orta abdomenin sagittal körvilineer ultrason kesitinde transvers kolon *(TK)* anteriorunda yer alan hipoekoik yapı olarak izlenen büyük omentumun *(oklar)* normal görünümü. Ayrıca **Video 14.6**'yı izleyiniz.

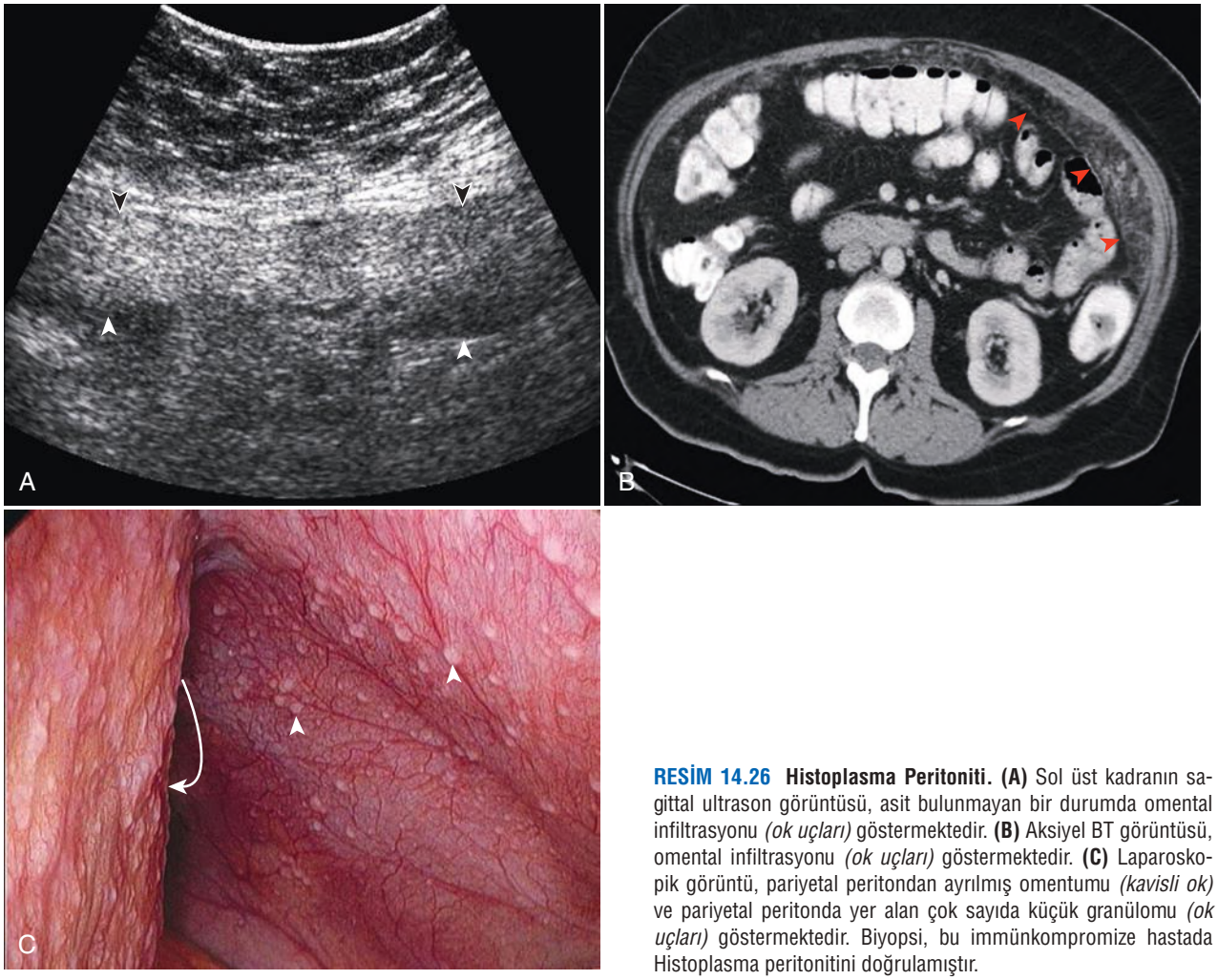


**RESİM 14.26 Histoplasma Peritoniti. (A)** Sol üst kadranın sagittal ultrason görüntüsü, asit bulunmayan bir durumda omental infiltrasyonu *(ok uçları)* göstermektedir. **(B)** Aksiyel BT görüntüsü, omental infiltrasyonu *(ok uçları)* göstermektedir. **(C)** Laparoskopik görüntü, pariyetal peritondan ayrılmış omentumu *(kavisli ok)* ve pariyetal peritonda yer alan çok sayıda küçük granülomu *(ok uçları)* göstermektedir. Biyopsi, bu immünkompromize hastada Histoplasma peritonitini doğrulamıştır.

risk gruplarında yüksek bir şüphe indeksi ve TB'nin yaygın sonografik özellikleri hakkında bilgi, bu potansiyel olarak tedavi edilebilir hastalığın erken teşhisini sağlar ve morbidite ve mortaliteyi azaltır.

**Tüberküloz peritoniti** için patognomonik sonografik özellikler bulunmamakla birlikte, uygun klinik bağlamda yaygın bir peritoneal süreç tanıyı güçlü bir şekilde düşündürür. Asit sıklıkla mevcuttur ve serbest veya loküle olabilir. Asit, anekoik olabileceği gibi daha sık olarak partiküllü görünümde olabilir ve fibrinden oluşan ince, hareketli iplikçikler içerebilir. Bu iplikçikler, kafes benzeri bir desen oluşturabilir. Periton, mezenter ve omentumda düzensiz ve nodüler hipoekoik kalınlaşma da diğer bir özelliktir (Resim 14.28).[72] Mezenter ve retroperitondaki ilişkili **lenfadenopati** sıklıkla eşlik eder ve peritoneal karsinomatozise göre daha yaygındır.[73,74] Lenf nodları, **periadenite** bağlı olarak ayrı veya konglomere halde olabilir. **Kazeifikasyon,** lenf nodu içinde hipoekoik bir merkez oluşmasına neden olabilir; ancak benzer bir görünüm, nekroza uğrayan metastatik lenf düğümlerinde de görülebilir. Yağ birikimi nedeniyle oluşan hiperekoik lenf nodları, tüberküloz (TB) tanısını düşündürür. Solid organların sonografik değerlendirmesi, özellikle dalakta hipoekoik kitleler gibi tutulumu gösterebilir; ancak bu görünüm lenfomatöz tutulumda da görülebilir. Ultrason, TB peritonitinde tanısal parasentezi yönlendirmeye yardımcı olur ve aynı zamanda büyümüş lenf düğümlerinin ince iğne aspirasyonuna rehberlik edebilir.[75] Ayrıca, sonografi tedaviye yanıtın değerlendirilmesinde de faydalıdır.

## Enfeksiyöz Olmayan Peritonit

Peritonitin enfeksiyöz olmayan nedenleri, enfeksiyöz nedenlere göre daha nadirdir ve **kimyasal peritonit, granülomatöz peritonit** ve **sürekli ayaktan periton diyalizi (CAPD)** ile ilişkili **sklerozan peritoniti** içerir.

### *Kimyasal Peritonit*

**Kimyasal peritonit,** mide veya pankreas sıvıları, safra ya da rüptüre olmuş dermoid kiste ikincil gelişir. Benign dermoid kist rüptürü, peritoneal karsinomatozisi taklit eden ciddi bir kimyasal granülomatöz peritonite yol açabilir. Ruptüre

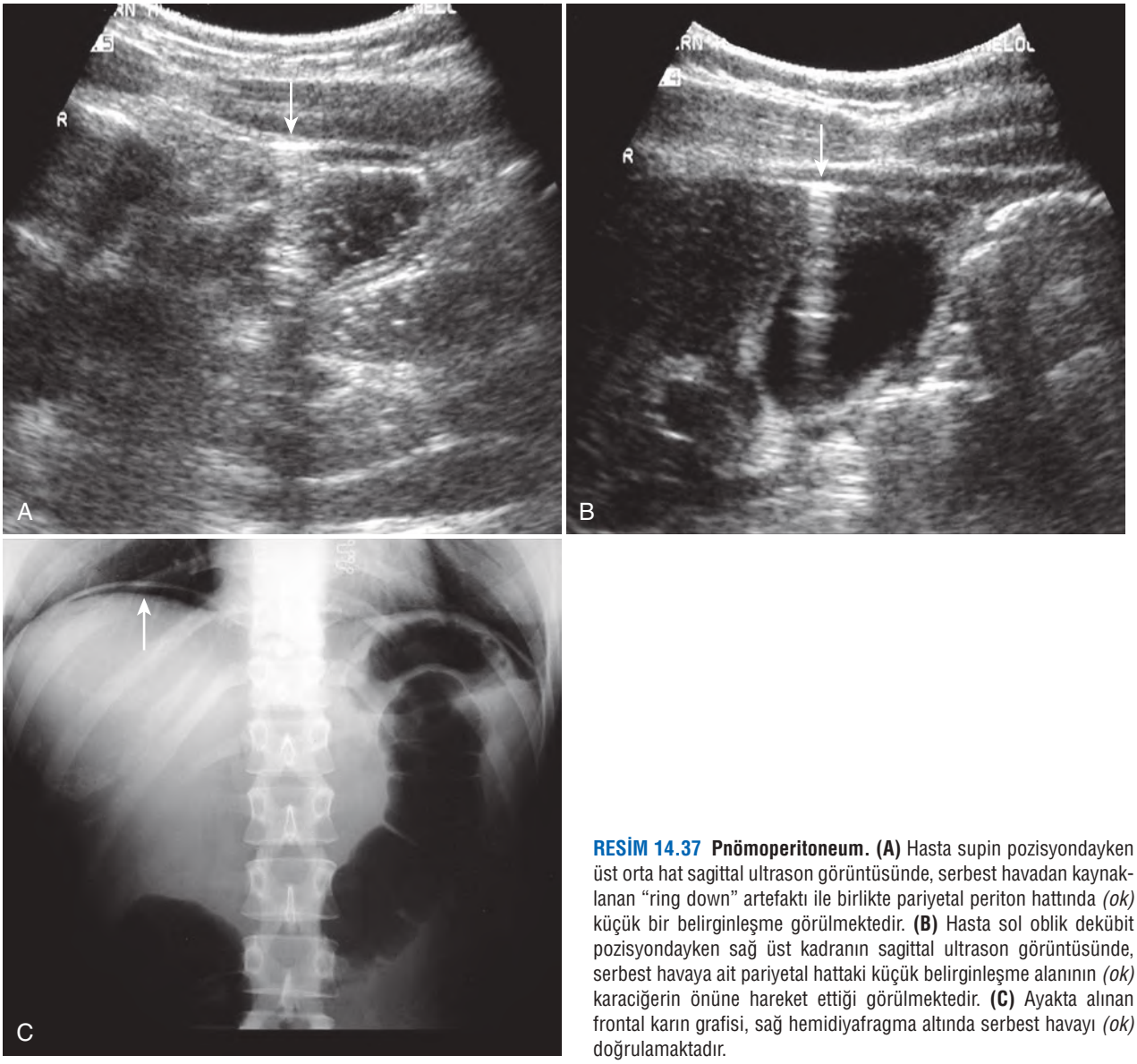


**RESİM 14.37 Pnömoperitoneum. (A)** Hasta supin pozisyondayken üst orta hat sagittal ultrason görüntüsünde, serbest havadan kaynaklanan "ring down" artefaktı ile birlikte pariyetal periton hattında *(ok)* küçük bir belirginleşme görülmektedir. **(B)** Hasta sol oblik dekübit pozisyondayken sağ üst kadranın sagittal ultrason görüntüsünde, serbest havaya ait pariyetal hattaki küçük belirginleşme alanının *(ok)* karaciğerin önüne hareket ettiği görülmektedir. **(C)** Ayakta alınan frontal karın grafisi, sağ hemidiyafragma altında serbest havayı *(ok)* doğrulamaktadır.

nedeni ortaya çıkarabilir. Bu nedenle, abdomen ve pelvisin geri kalanı enflamasyon veya tümör kanıtı açısından dikkatlice değerlendirilmelidir.[104]

## SONUÇ

Peritonun değerlendirilmesi, hastaların büyük çoğunluğunda ultrasonografi ile kolaylıkla yapılabilir ve periton normalse tarama süresine önemli bir yük getirmez. Aşırı obez ve ameliyat sonrası hastalarda bazı sınırlamalar olsa da, genel olarak çoğu peritoneal hastalık (neoplastik ve/veya enflamatuvar) ultrason ile kolayca tespit edilip karakterize edilebilir. Ancak, bu başarı, operatörün farkındalığına ve tekniğin titizlikle uygulanmasına bağlıdır. Peritoneal hastalıkların birçok görüntüleme özelliği spesifik değildir. Bu nedenle, ultrasonografik bulgular hastanın klinik semptomları, fizik muayene bulguları ve laboratuvar sonuçları ışığında yorumlanmalıdır. Ultrason spesifik bir tanıya ulaşmak için sıvı veya doku örneği gerektiğinde kılavuzluk için ve peritoneal sıvının tespiti ve karakterizasyonunda etkili ve maliyet açısından uygun bir yöntemdir.[106]

Ultrason, hastalık progresyonunun ve tedaviye yanıtın izlenmesi için güvenli, kolay erişilebilir ve görece düşük maliyetli bir yöntemdir. Over kanseri olan hastalarda, özellikle transvajinal ultrason, hastanın ilk klinik değerlendirmesinin değişmez bir parçası olarak uygulanır. Peritoneal yayılım, hem prognozun hem de tedavi seçeneklerinin belirlenmesinde en önemli faktör olduğundan, bu hasta grubunun ultrasonografik değerlendirmesine peritoneal boşluğun da dahil edilmesini öneriyoruz.

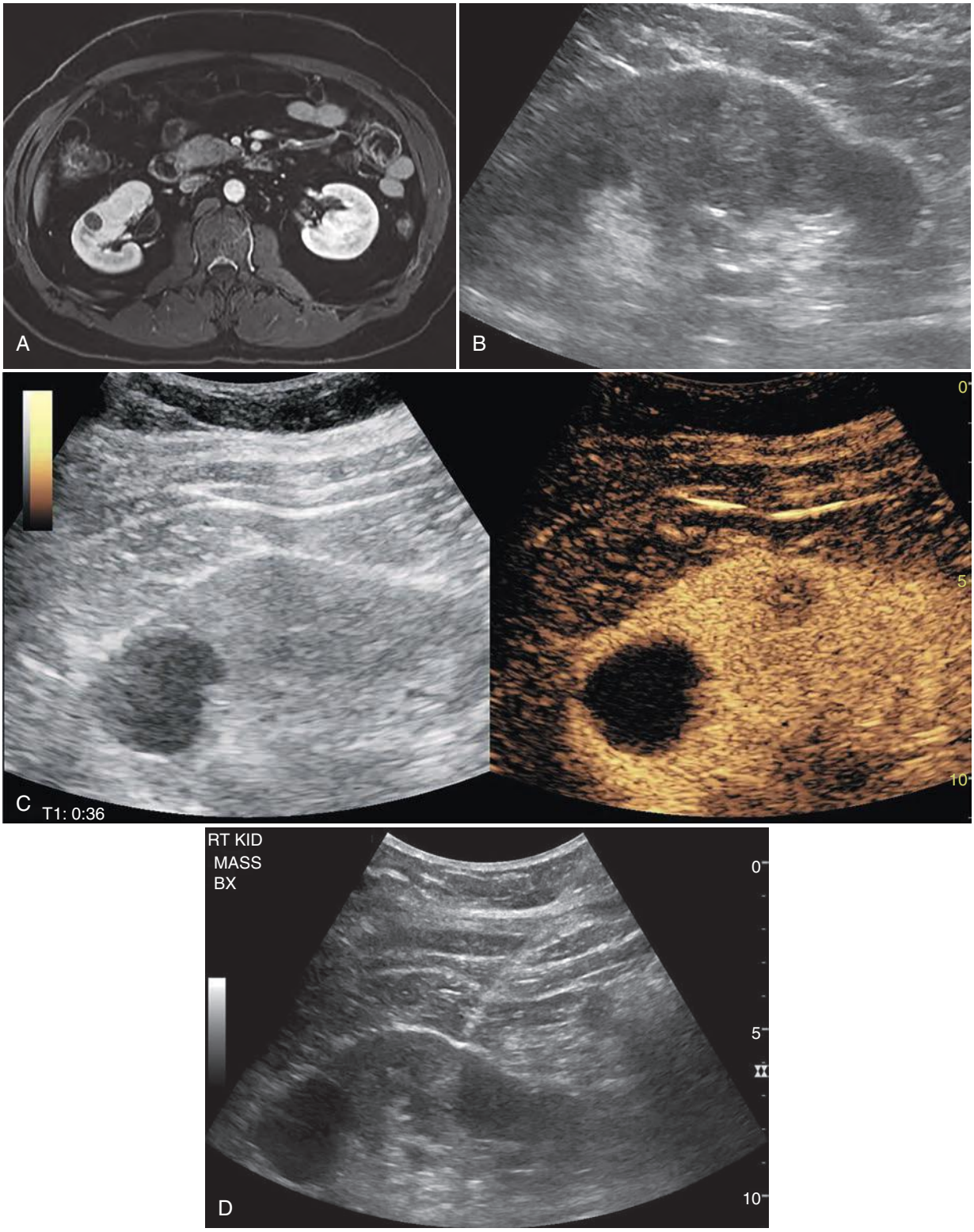


**RESİM 15.1 Kontrastlı Ultrasonografi Rehberliğinde Biyopsi. (A)** İntravenöz kontrastlı MRG, sağ böbrekte 1.4 cm çapında, hipointens, solid, parankimal bir kitle gösteriyor. **(B)** Sağ böbrek kitlesi, konvansiyonel gri skala ultrasonografi ile net olarak görüntülenememiştir. **(C)** Böbrek kitlesi biyopsisi sırasında uygulanan kontrastlı ultrason (etiket dışı kullanım) kitleyi oldukça net göstermekte olup, sağ böbreğin üst polünde tesadüfen saptanan kontrast tutmayan kist de görülmektedir. Daha sonra kitleye ultrason eşliğinde kor iğne biyopsisi uygulanmış **(D)** ve patoloji sonucu papiller renal hücreli karsinom olarak gelmiştir.

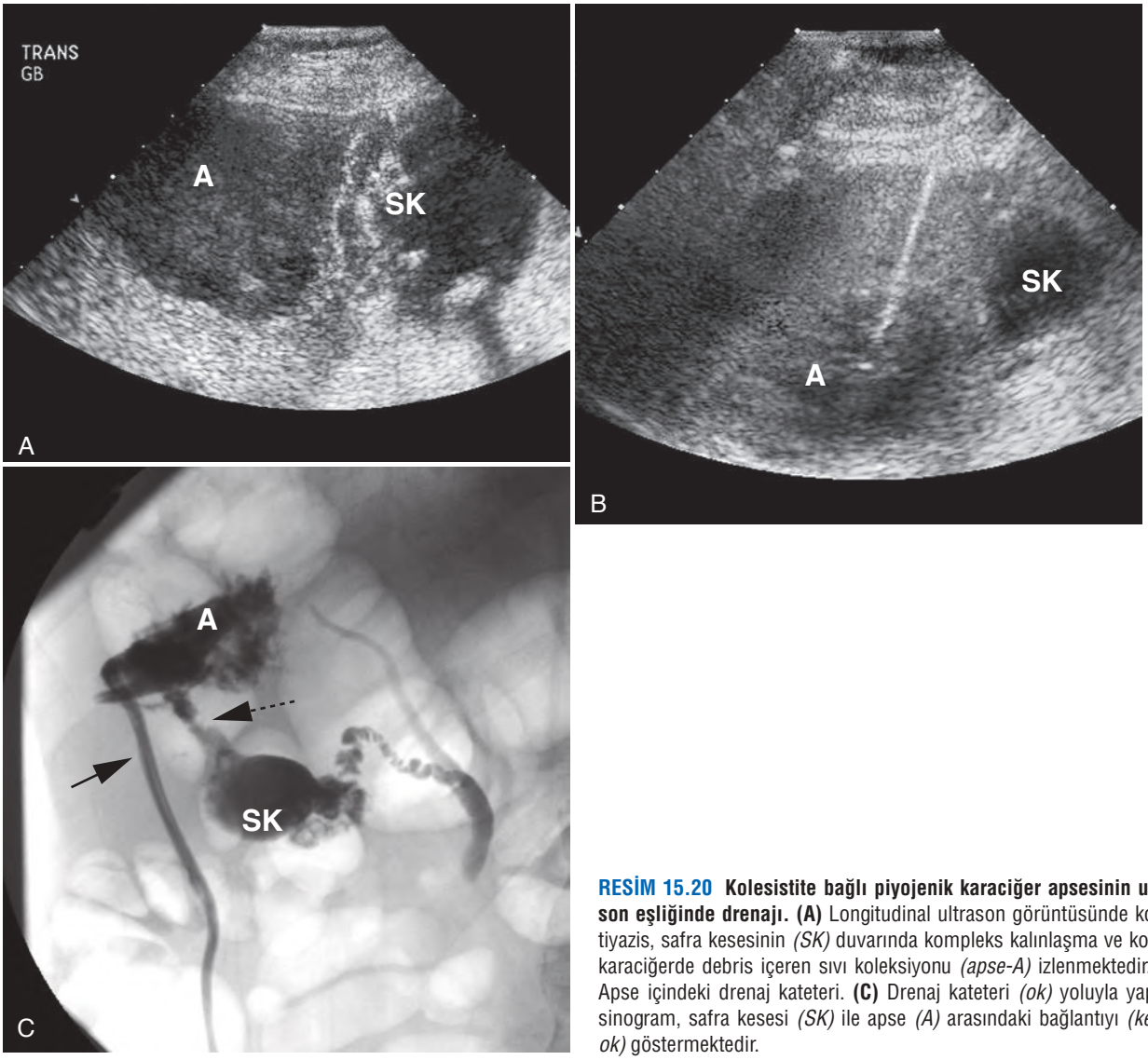


**RESİM 15.20 Kolesistite bağlı piyojenik karaciğer apsesinin ultrason eşliğinde drenajı. (A)** Longitudinal ultrason görüntüsünde kolelitiyazis, safra kesesinin *(SK)* duvarında kompleks kalınlaşma ve komşu karaciğerde debris içeren sıvı koleksiyonu *(apse-A)* izlenmektedir. **(B)** Apse içindeki drenaj kateteri. **(C)** Drenaj kateteri *(ok)* yoluyla yapılan sinogram, safra kesesi *(SK)* ile apse *(A)* arasındaki bağlantıyı *(kesikli ok)* göstermektedir.

hangi bir tedavi gerektirmez.[162] Benzer şekilde, steril pankreatik nekroz da genellikle tedavi gerektirmez.

Enfekte **pankreatik nekroz** ve bazı **psödokistler** perkütan müdahale gerektirir. BT, pankreatit değerlendirmesinde ultrasondan üstün olmasına rağmen, ultrason bu hastalarda perkütan girişimsel işlemler (örneğin, sıvı aspirasyonu) için kolay bir kılavuzluk sağlar. Enfekte pankreatik nekrozun standart tedavisi cerrahi debridmandır. Bununla birlikte, perkütan drenaj, hastaların yaklaşık %75'inde sepsisin kısa süreli kontrolünü ve %50'sinde tam iyileşmesini sağlayabilir. Bu tür bir işlem tipik olarak sık ve güçlü irrigasyon gerektiren geniş çaplı kateterlerle yapılır ve "perkütan nekrozektomi" ile sonuçlanır.[164]

Akut pankreatit atağını takiben hastaların yaklaşık %6'sında **pankreatik psödokist** gelişir.[165] Psödokistlerin yaklaşık yarısı kendiliğinden geriler (6 cm'den büyük psödokistlerin ise sadece 1/3'ü).[166,167] Pankreatik psödokistlerin basit aspirasyonu yüksek nüks oranı ile ilişkilidir; bu nedenle seçilmiş vakalarda kateter drenajı tercih edilir[166-169] (Resim 15.23). Lokalizasyona bağlı olarak, endoskopik sistogastrostomi de sıklıkla kullanılan bir diğer tekniktir.

### Pankreatik Psödokist Drenajı İçin Endikasyonlar[170]

- Psödokiste bağlı yakınmalar
- Enfeksiyon veya kanama komplikasyonu
- Takipte boyut artışı
- 6 cm veya daha büyük çap
- Son 6 haftalık izlem süresinde boyutunda küçülme olmaması

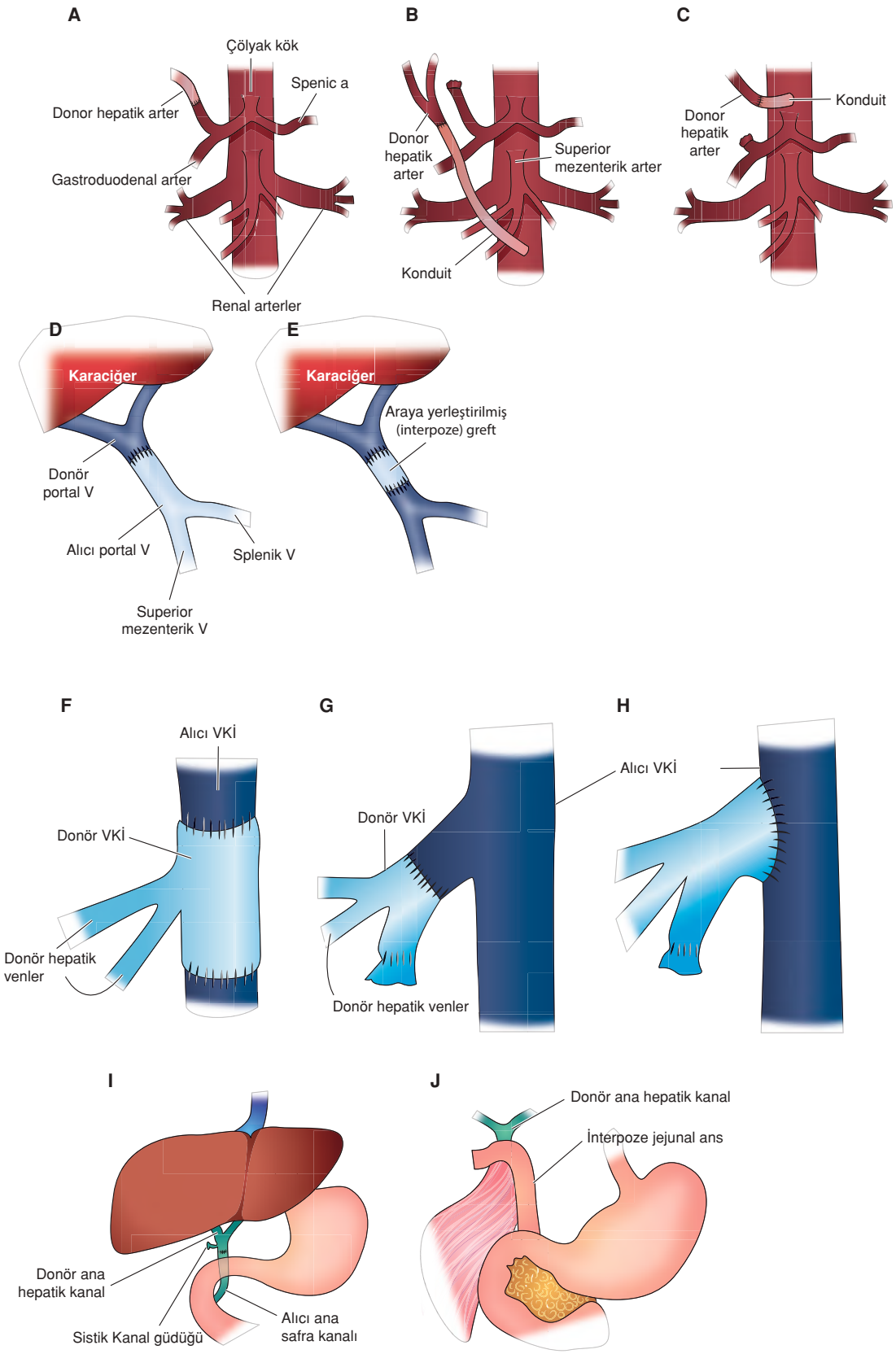


**RESİM 16.2 Anastomoz Diyagramı. (A-C)** İnferior vena kava (İVK) anastomoz tipleri: **(A)** Uç-uca. **(B) ve (C)** Aortohepatik "kondüitler"-köprüler. **(D) ve (E) Portal ven anastomoz tipleri**. **(D) Uç-uca ve (E) interpoze**. **(F-H) Venöz/kaval anastomoz tipleri**. **(F)** İnterkaval bağlantı=iki anastomoz; **(G)** "Piggyback" bağlantı-tek anastomoz ile tek greft-alıcı kaval birleşimi. **(H)** Kavoplasti bağlantısı-alıcı İVK'ye yama. **(I, J) Safra yolu anastomoz tipleri**. **(I) Safra yolu-safra yolu, (J)** safra yolu-bağırsak, koledokojejunostomi.

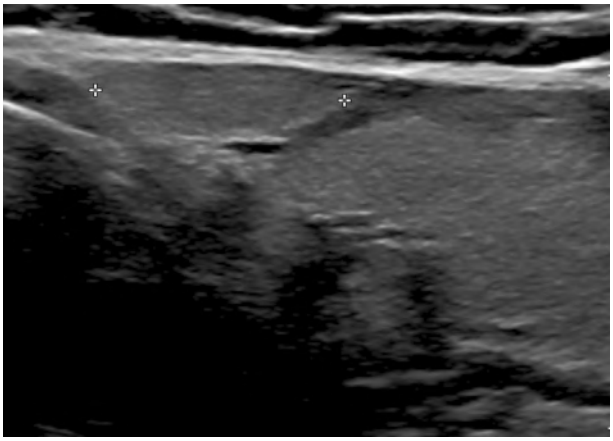

**RESİM 17.11 Piramidal Lob.** İsthmus seviyesinin yukarısında uzunlamasına tarama, genişlemiş bir piramidal lobu göstermekte *(işaretçiler).*

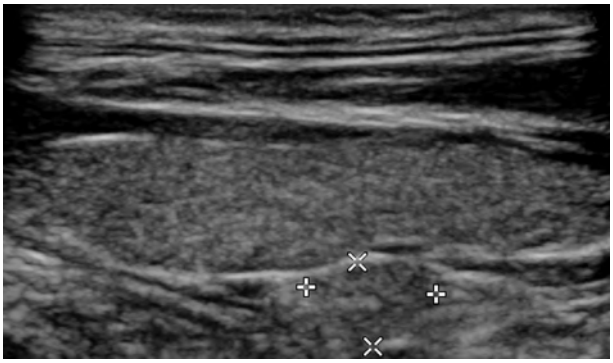

**RESİM 17.12 Zuckerkandl Tüberkülü.** Sağ lobun sagittal görüntüsü, bir nodül veya büyümüş paratiroid bezi ile karıştırılmaması gereken Zuckerkandl tüberkülünü göstermekte (işaretçiler).

17.12). Tiroidektomi sırasında rekürren laringeal sinir veya alt paratiroid bezine istemeden zarar verilmesini önlemek için bu bölgenin dikkatli şekilde disseke edilmesi gereklidir.[29] Ultrasonografide, Zuckerkandl tüberkülü bir tiroid nodülü veya büyümüş paratiroid bezini taklit edebilir, ancak sagittal görüntülerde tiroid parankimi ile devamlılığının fark edilebilmesi önemlidir.[12]

Tiroid bezinin konjenital hastalıkları arasında bir lobun veya tüm bezin **aplazisi**, değişen derecelerde **hipoplazi** (Resim 17.13) ve **ektopi** yer alır. Sonografi, hipoplazide küçülmüş bir bezi veya aplazide bezin veya bir kısmının yokluğunu göstererek tanının konmasına yardımcı olur. Tiroid bezi olmayan hastalarda, orta hattaki embriyonik göç yolu boyunca yer alabilecek **ektopik tiroid dokusunun** tanımlanması önem arz eder. Dil tabanı, **lingual tiroid** olarak adlandırılan durumun en sık görüldüğü yerdir. Radyoizotop taramalar bu konuda özellikle hassastır.[30]

## Thyroglossal Kanal Kistleri

**Thyroglossal kanal kistleri (TKK'ler)**, boynun en yaygın konjenital anomalileridir ve thyroglossal kanalın involüsyona uğramaması sonucunda, genellikle infrahyoid bölgede oluşurlar. Orta hatta, strep kaslarının derininde yer alan

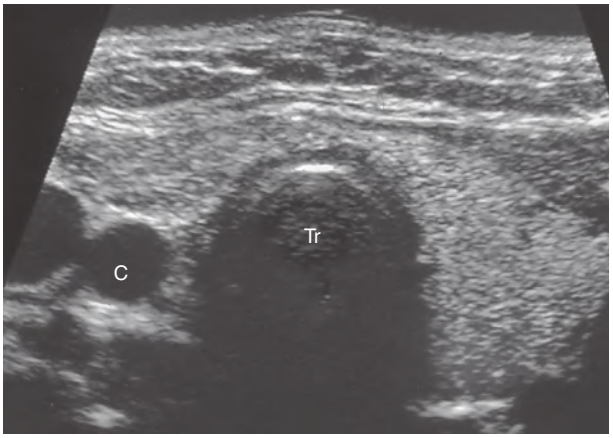


**RESİM 17.13 Konjenital Tiroid Hipoplazisi.** Aksiyel görüntü, hipoplastik sağ tiroid lobunu göstermekte. *C,* Karotis arteri; *Tr,* Trakea.

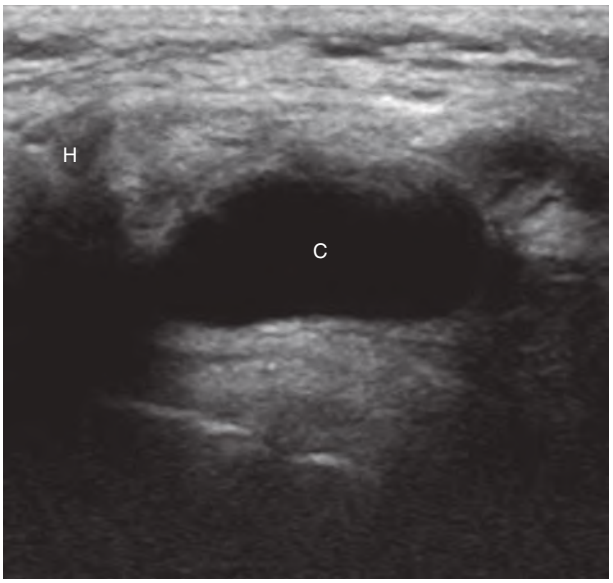


**RESİM 17.14 Tiroglossal Kanal Kisti.** Üst boyunun sagittal orta hat görüntüsü, anekoik bir kisti *(C)* göstermekte. *H,* Hyoid kemik.

anekoik, ince duvarlı, tek odacıklı kistlerdir (Resim 17.14). Suprahyoid TKK'leri her zaman merkezi konumda bulunur; ancak hyoidin altında yer aldıklarında paramedian olabilirler. Ekojenik intralüminal döküntülerin varlığı, ikincil enfeksiyon veya kanamayı düşündürür ve bir TKK rüptüre olursa cilde fistülize olabilir. Hastaların %1'inden azında TKK içinde solid neoplazmalar gelişir ve **çoğunluğu papiller karsinomlardır**. Kalın bir duvar, nodüler yumuşak doku bileşenleri ve kalsifikasyonlar karsinomu düşündürür ve doğrulama için biyopsi yapılmalıdır.[31] Anekoik olmayan bir TKK keşfedildiğinde şüpheli lenf nodları da örneklenmelidir.

# TİROİDİN DİFFÜZ HASTALIKLARI

Bu kategori, bezin tümünü etkileyen durumları içerir, ancak tutulum asimetrik olabilir.

## Enfeksiyöz ve Enflamatuar Hastalıklar

Tiroiditler, kendilerine özgü klinik ve laboratuvar özelliklere sahip çeşitli hastalıkları kapsar.[32] **Akut süpüratif tiroidit,**

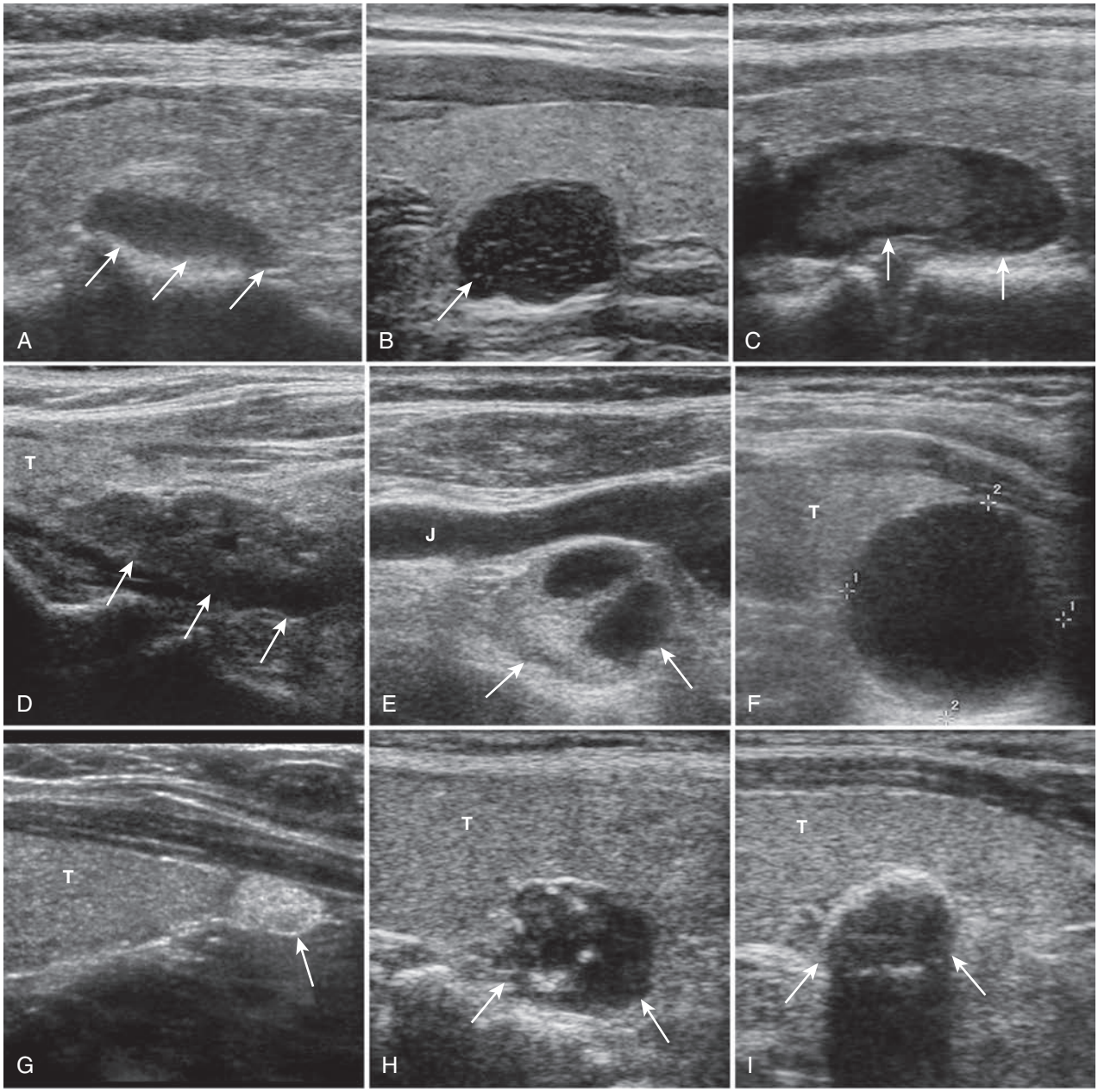


**RESİM 18.5 Paratiroid Adenomları ve Büyümüş Hiperplastik Bezlerin Ekojeniteleri ve İç Yapılarının Farklı Görünümleri.** Longitudinal ultrasonografik görseller. **(A)** Üstteki tiroid dokusuna göre paratiroid adenomunun *(oklar)* tipik homojen hipoekoik görünümü. **(B)** Belirgin hipoekoik solid adenom. **(C)** Karışık coğrafik ekojenite. Adenomun sefalik bölümü hiperekojen, kaudal bölümü hipoekojen. **(D)** Yaygın heterojen ekojeniteye sahip adenom. **(E)** Parsiyel kistik değişiklik. Juguler ven *(J)* arkasında ektopik yerleşimli adenomun kistik ve solid bileşenleri var. **(F)** Tiroid *(T)* bezi alt kutbu komşuluğunda 2 cm boyutunda tamamen kistik görünümde adenom (ölçüm işaretleri). Ayrıca bkz. Video 18.1. *(G)* Lipoadenom, tiroid bezi alt kutbu parankiminden daha ekojeniktir. *(H)* Kronik böbrek yetmezliğine bağlı sekonder hiperparatirodizm nedeniyle büyümüş paratiroid bezinde *(oklar)*, küçük, gölgelenme oluşturmayan kalsifikasyonlar. *(I)* Sekonder hiperparatiroidizm nedeniyle büyümüş paratiroid bezinde *(oklar)* yoğun gölgelenme oluşturan çevresel kalsifikasyon.

pısından kaynaklanır; bu durum sesin yansıyacağı az sayıda arayüz bırakır. Bazen, adenomlar artmış ve azalmış ekojenite alanlarıyla heterojen bir görünüme sahip olabilir. Nadir görülen fonksiyonel paratiroid lipoadenomları, yüksek yağ içerikleri nedeniyle komşu tiroid bezine göre daha ekojeniktir (Resim 18.5G). Paratiroid adenomlarının büyük çoğunluğu homojen olarak soliddir. Yaklaşık %2'sinde kistik dejenerasyon veya daha az sıklıkla gerçek basit kistler görülür (Resim 18.5E ve F, Video 18.1). Nadir olarak, adenomlar internal kalsifikasyon içerebilir (Resim 18.5H ve I).

### *Damarlanma*

Büyümüş paratiroid bezinin renkli, spektral ve "power" Doppler ultrasonografileri, özellikle diyastolik akımın belirgin ol-

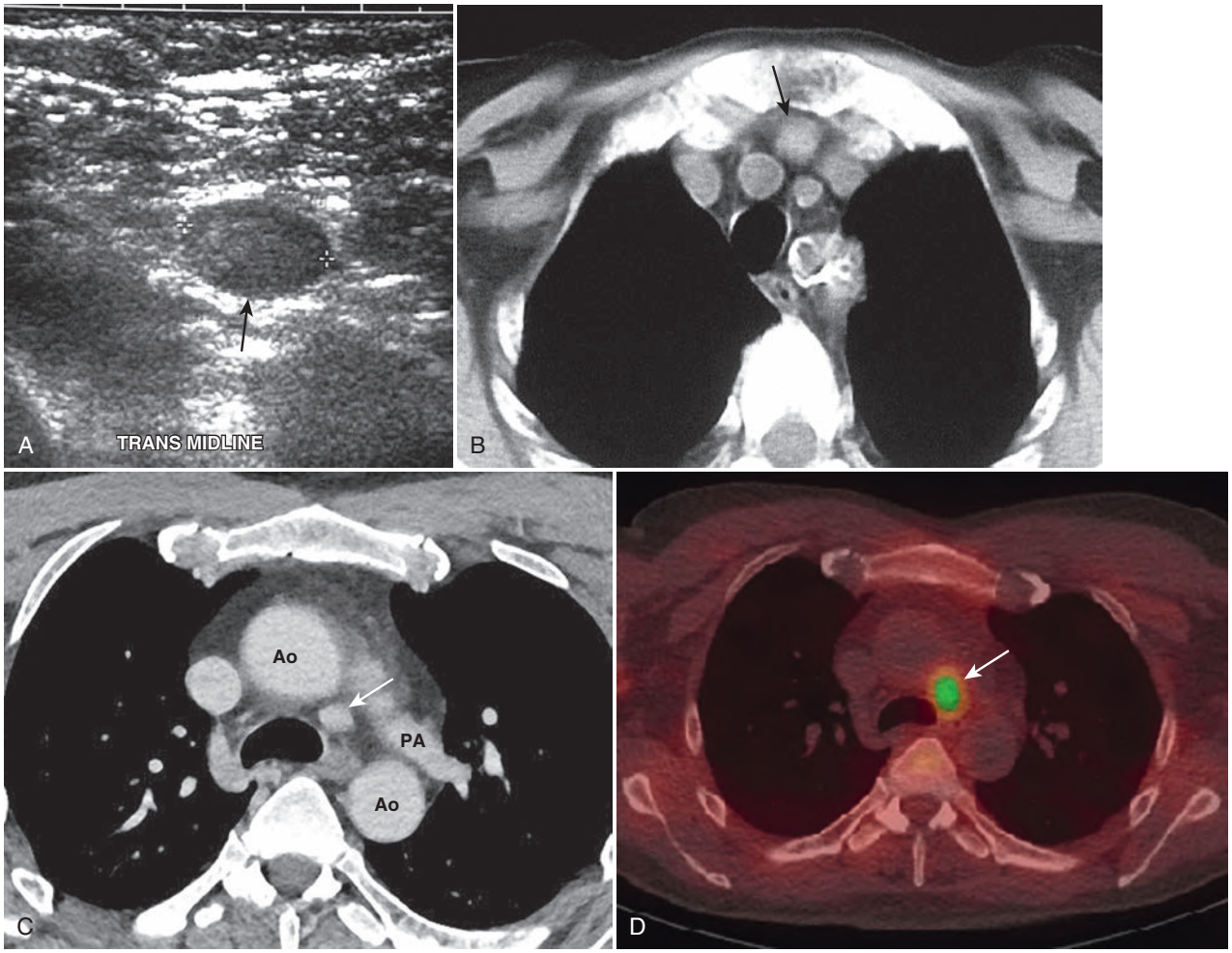


**RESİM 18.13 Ektopik Paratiroid Adenomu: Mediasten. (A)** Klavikulaların kaudaline doğru açılandırılmış transvers ultrasonografi kesiti, anterosuperior mediastende yumuşak dokular içerisinde oval, 1 cm boyutunda ektopik infeiror paratiroid adenomunu *(ok)* göstermektedir. **(B)** Üst mediastenin BT taramasında manubriumun derininde ve büyük damarların bitişiğinde yer alan ektopik adenomun anterosuperior mediastende olduğu görülmektedir. **(C)** Başka bir hastada yapılan kontrastlı aksiyal *BT,* orta mediastende kontrastlanan bir ektopik paratiroid adenomunu göstermektedir. *Ao,* Aorta; *PA* sol pulmoner arter. **(D)** Teknisyum-99m ($^{99m}$Tc) sestamibi aksiyal single-foton emisyon bilgisayarlı tomografi (SPECT)/*BT* sintigrafisinde aynı ektopik adenomun orta mediastende yer aldığı izlenmektedir.

parafaringeal bir konumda bulunabilir; ancak geleneksel ultrasonografi ile sıklıkla tespit edilemezler.

## Persistan veya Rekürren Hiperparatiroidizm

**Persistan hiperparatiroidizm**, paratiroid cerrahisi sonrasında hiperkalseminin devam etmesidir. Bu durum sıklıkla bulunamamış ektopik paratiroid adenomuna veya öngörülememiş multiglandüler hastalığa bağlıdır. Cerrahi sırasında tüm hiperfonksiyonel dokunun rezeke edilememesinden kaynaklanır.[60-62] **Rekürren hiperparatiroidizm** ise, normokalsemi ile geçen 6 aylık bir dönemden sonra yeniden hiperkalsemi gelişmesi olarak tanımlanır. Daha önce normal olan paratiroid bezlerinden yeni hiperfonksiyonel doku oluşumu ile ortaya çıkar.[63] Rekürren hiperparatiroidizm, sıklıkla fark edilmemiş MEN sendromları olan hastalarda görülür.

Tekrarlanan cerrahilerde başarı, önceki operasyona bağlı gelişen skar ve fibrozis nedeniyle ilk cerrahiden daha düşüktür. Buna karşın **rekürren laringeal sinir** hasarı ve hipoparatiroidizme bağlı postoperatif hipokalsemi riski daha yüksektir.[64,65] Tekrar edilen cerrahi öncesinde görüntüleme oldukça yararlıdır.[60,65-69] Paratiroid hastalığının ilk ve tekrar edilen cerrahisi öncesinde yapılan ultrasonografik değerlendime, anatomik lokalizasyon sağlayan, nispeten ucuz, non-invaziv ve iyonizan radyasyon maruziyeti olmayan faydalı bir görüntüleme yöntemidir.[43,44,63,64] Tekrar ameliyat edilecek hastaların ultrasonografik değerlendirilmesi sırasında, ilk boyun diseksiyonunda keşfedilemeyen bir beze bağlı olarak en olası ektopik paratiroid lokalizasyonları özellikle dikkatle incelenir.

Rekürren hiperparatiroidizm gelişen, genellikle kronik böbrek yetmezliği komplikasyonları için total paratiroidektomi uygulanan küçük bir hasta alt grubunda, cerrahi sırasında paratiroid dokusunun **ototransplantasyonu** yapılır. Paratiroid ototransplantasyonu nedeniyle gelişen hiperparatiroidizm, **greft-bağımlı hiperparatiroidizm** olarak adlandırılır. Paratiroid ototransplantasyonunda, bir bez parçalara bölünerek,

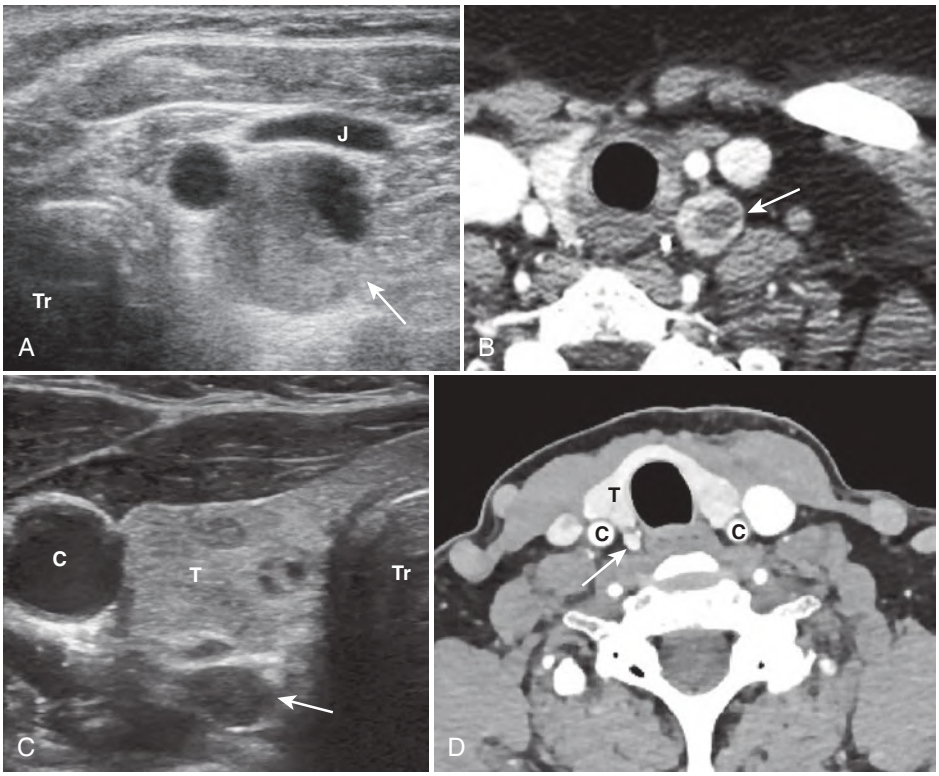


**RESİM 18.20 Paratiroid Adenomu: Ultrasonografi ve BT Korelasyonu. (A)** Transvers ultrasonografi kesitinde sol internal juguler venin *(J)* arkasında ancak karotid kılıfın dışında yer alan kısmen kistik ektopik supernumere paratiroid adenomu *(oklar)* izlenmektedir. Sol üst ve alt paratiroid bezleri ve sol tiroid lobu daha önce rezekte edilmiştir. *Tr,* Trakea. **(B)** Boynun kontrastlı konvansiyonel aksiyal BT görüntüsü, aynı parsiyel kistik paratiroid adenomunu göstermektedir. **(C)** Başka bir hastada transvers ultrasonografi görüntüsünde sağ tiroid lobunun *(T)* arkasında sub-santimetrelik bir paratiroid adenomu izlenmektedir. **(C)** Ana karotis arter. **(D)** Boynun kontrastlı aksiyal BT görüntüsünde sağ tiroid lobunun arkasındaki kontrast tutan adenom izlenmektedir.

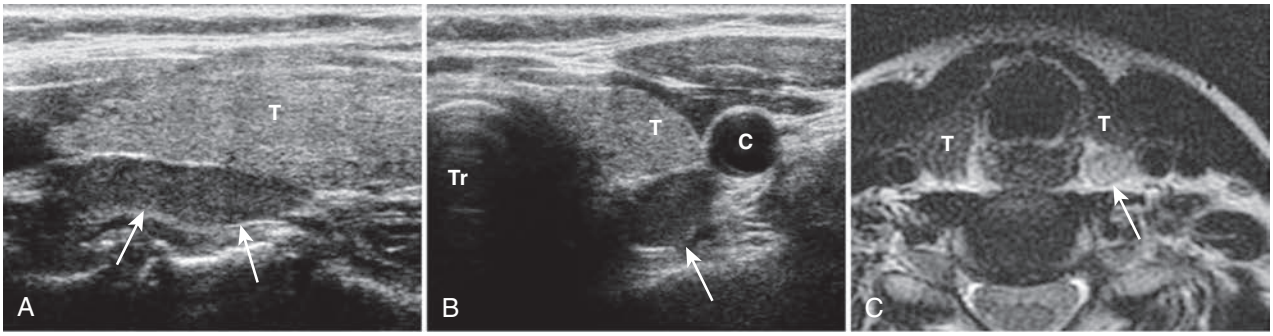


**RESİM 18.21 Paratiroid Adenomu: Ultrasonografi ve MRG Korelasyonu. (A)** Longitudinal ve **(B)** transvers ultrasonografi görsellerinde sol tiroid lobunun *(T)* üst-orta kısmının arkasında yer alan superior paratiroid adenomu *(oklar)* izlenmektedir. **(C)** Ana karotis arter; *Tr,* trakea. **(C)** Boynun T2 ağırlıklı fast-spin eko (FSE) aksiyal MRG görüntüsünde aynı sol superior paratiroid adenomu *(ok)* tiroid bezine göre hiperintens olarak izlenmektedir.

lokalizasyonunda ve tekrar cerrahi geçirecek hastaların değerlendirilmesinde, diğer fonksiyonel ve kesitsel görüntüleme yöntemlerinin sonuçsuz kaldığı durumlarda oldukça faydalı bulunmuştur.

**18F Florokolin pozitron emisyon tomografisi (PET),** paratiroid adenomlarını tespit etmek için yeni bir tekniktir. Avrupa'da daha yaygın olarak kullanılmasına rağmen, bu yazının yazıldığı sırada Amerika Birleşik Devletleri'nde henüz FDA onayı almamıştır. 18F Florokolin PET/BT veya 18F Florokolin PET/MR şeklinde kesitsel yöntemler ile birlikte, paratiroid adenomları için iyi bir duyarlılık göstermiştir; ancak maliyeti ultrasonografiye göre önemli ölçüde daha yüksektir.[131,132]

Daha önce bahsedilen yöntemler, paratiroid hastalığının görüntülenmesinde anjiyografi ve venöz örneklemenin yerini büyük ölçüde almıştır. [52,92,133] Selektif **venöz örnekleme**, diğer görüntüleme yöntemlerine göre daha invaziv, maliyetli ve teknik olarak zordur. Ancak, özellikle yüksek riskli, yeniden cerrahi gereken durumlarda veya önceki non-invaziv görüntüleme yöntemlerinin sonuçsuz kaldığı durumlarda, paratiroid hastalığının hangi tarafta olduğunu belirlemede faydalı olabilir.[133]

Cerrahi öncesi birden fazla görüntüleme çalışmasının kombine yapılması, tek modalite ile yapılan değerlendirilmeye kıyasla duyarlılığı artırmaktadır. Ultrasonografi ve $^{99m}$Tc sestamibi sintigrafi ile kombine görüntüleme, paratiroid

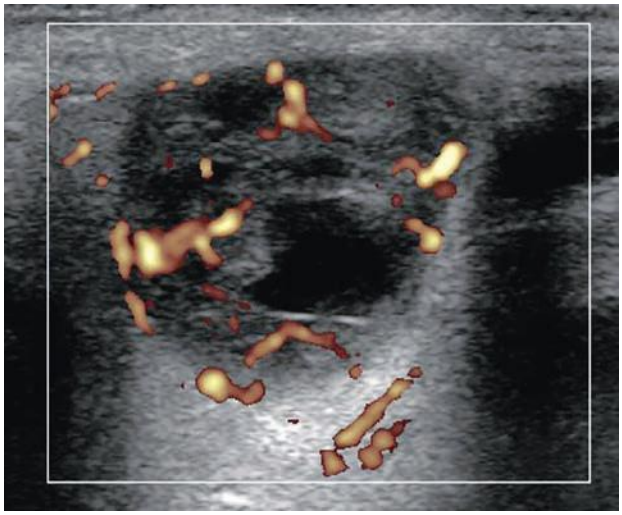

**RESİM 18.41 Warthin Tümörü.** Parotis bezinin longitudinal power Doppler görüntüsünde belirgin internal vaskülariteye sahip kistik ve solid komponentleri bulunan bir tümör izlenmektedir.

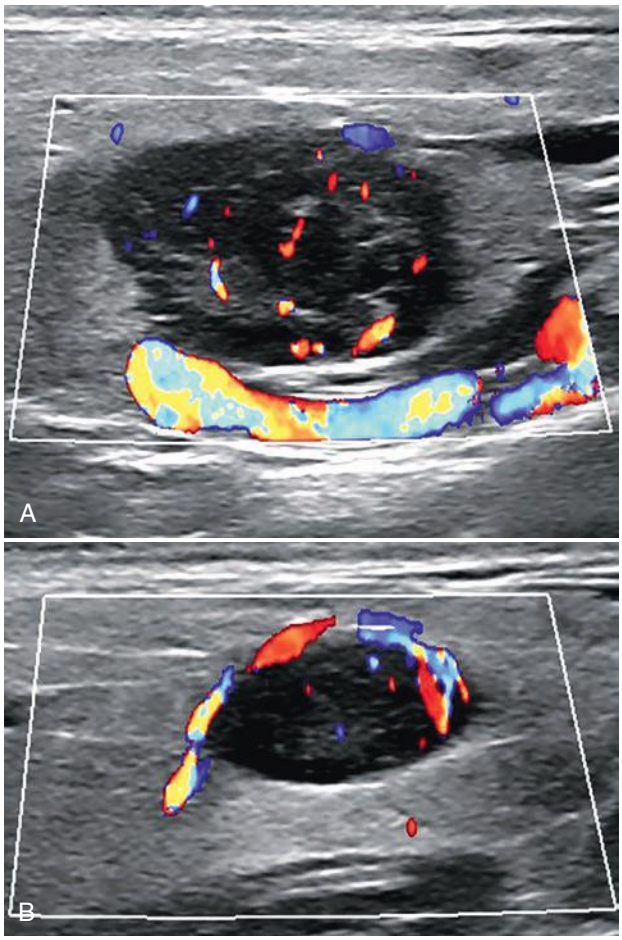


**RESİM 18.42 Bilateral Warthin Tümörleri.** Sol **(A)** ve sağ **(B)** parotis bezlerinin longitudinal görüntülerinde bilateral iyi sınırlı parotis kuyruk tümörleri izlenmektedir. Bilateral parotis kitleleri olan bir hastada en olası tanı Warthin tümörleridir; çünkü diğer tükürük bezi tümörleri genellikle tek sayıdadır. Metastazlar da genellikle bilateral yerine unilateral olur.

adenom ile Warthin tümörünü ayırt edebilmek faydalı olacaktır. Ne yazık ki yapılan çalışmaların %73 ila %79 doğruluk oranları göstermesi nedeniyle güvenilir bir ayrım yapmak zordur.[178-182]

**Mukoepidermoid karsinom** ve **adenoid kistik karsinom**, en sık görülen tükürük bezi maligniteleridir. Bunları **polimorf adenokarsinom** ve **karsinom ex pleomorfik adenom** takip eder. Maligniteyi düşündüren ultrasonografi özellikleri arasında heterojen eko yapısı, kötü sınırlı kenarlar, düzensiz şekil ve internal vaskülarite bulunur (Resim 18.43). Birçok çalışma, cerrahi öncesi ultrasonografinin benign tükürük bezi tümörlerini malign tümörlerden ayırt etmedeki başarısını incelemiştir. Bu çalışmaların çoğu, tükürük bezi tümörlerinin en sık görüldüğü yer olan parotis tümörlerine odaklanmıştır. Literatürde benign ve malign tümörleri ayırt etmedeki doğruluk oranı %20 ile %95 arasında değişmektedir. Yanlış pozitifler arasında inflamatuar lezyonlar ve pleomorfik adenomun atipik görünümleri yer alır. Yanlış negatifler arasında malignite ile ilişkili gri skala bulguları göstermeyen mukoepidermoid tümörler ve adenoid kistik karsinomlar bulunmaktadır.[179,182-186] Agresif ultrasonografi özellikleri olan kitleler mutlaka ivedilikle değerlendirilmelidir; ancak benign özellikler gösteren tümörler bile dikkatle ele alınmalıdır (Resim 18.44-18.46).

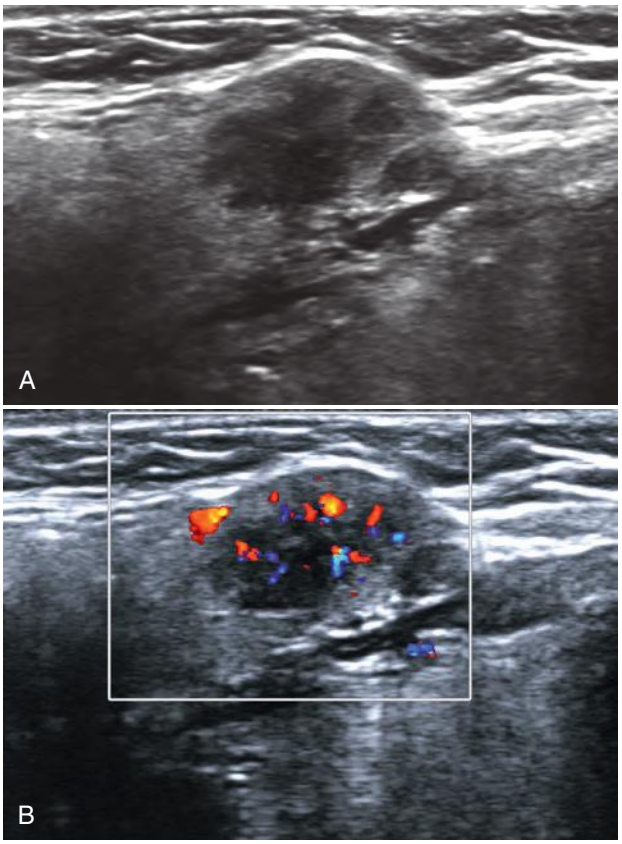


**RESİM 18.43 Submandibular Bez Adenoid Kistik Karsinomu. (A)** Gri skala ve **(B)** renkli Doppler görüntülerinde submandibuler bezde internal vaskülariteye sahip düzensiz konturlu hipoekoik bir kitle görülmektedir.

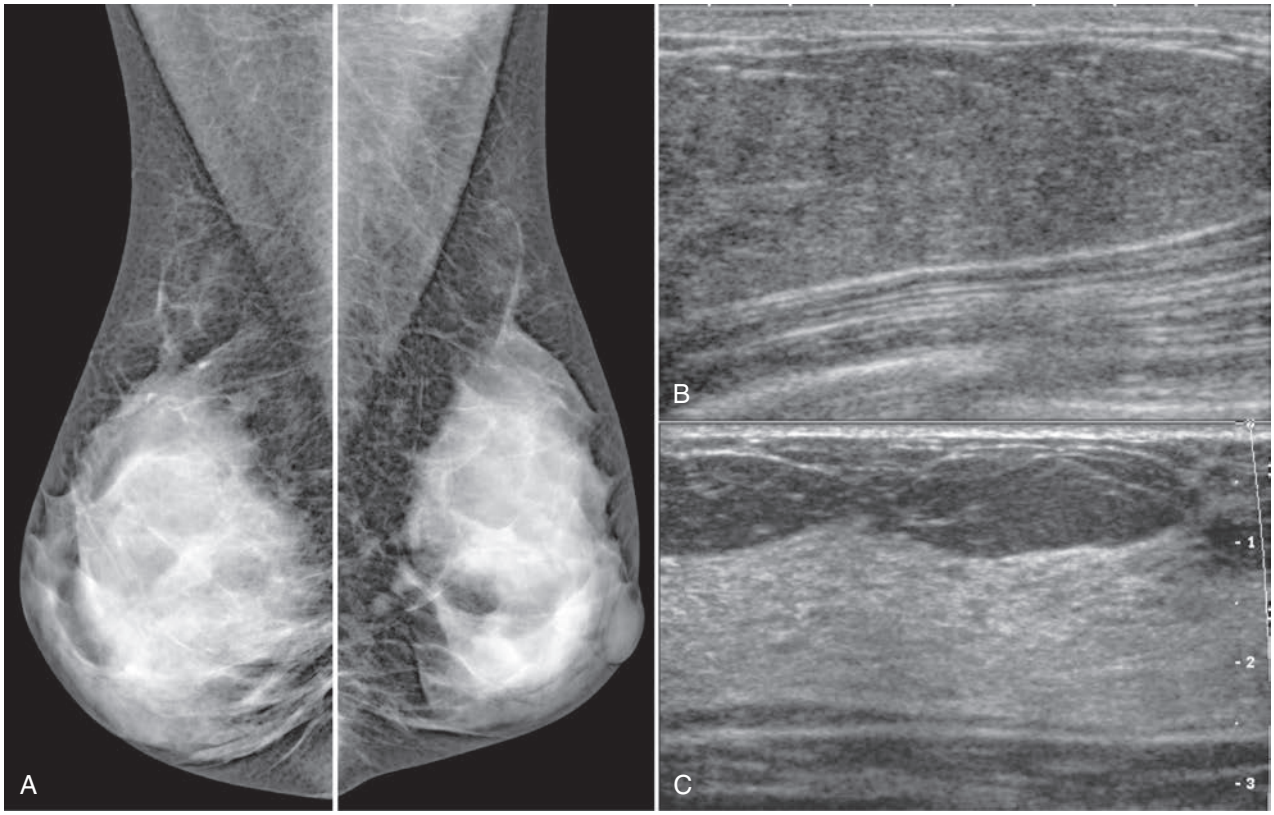


**RESİM 19.3 Dens Meme Dokusu: Radyografik-Sonografik Korelasyon.** Mamogramlarda radyografik olarak dens (su yoğunluğunda) doku **(A)** sonografide iki farklı doku tipine karşılık gelebilir: **(B)** neredeyse izoekoik glandüler doku ve **(C)** yoğun hipoekoik interlobular stromal fibroz doku.

Mamografide **su dansitesindeki doku**, sonografik olarak tanımlanabilen farklı normal dokulara karşılık gelir. Sonuç olarak, yoğun interlobüler stromal fibröz doku, gevşek periduktal veya intralobüler stromal fibröz doku ve duktuslardaki ve lobüllerdeki epitelyal elemanlar sonografik olarak farklı görünümlere sahip olsalar da, mamografide hepsi su yoğunluğu olarak görünür. **Mamografik olarak dens doku**, sonografide tamamen hiperekoik, tamamen izoekoik veya karışık hiperekoik ve izoekoik dokulara karşılık gelebilir (Resim 19.3). Çoğu, değişken miktarlarda yağ ile karışık fibröz ve glandüler elemanlar içerir (Resim 19.4). Zamanla atrofi, Cooper ligamentleri arasındaki meme bölgesi alanlarında daha hızlı gerçekleşme eğilimindedir ve bu bağların içinde giderek daha fazla rezidüel fibroglandüler eleman bırakır (Resim 19.5).

Ektatik olmayan **normal meme duktusları** sonografide iki şekilde görünebilir. Meme duktusu, merkezi yerleşimli hiperekoik duktus duvarının kötü açı nedeniyle ya da transdüser çözünürlüğünün yetersizliği nedeniyle görülememesi durumunda tamamen izoekoik görünebilir ve yalnızca gevşek periduktal stromal fibröz doku görünür olabilir. Ayrıca, bir meme duktusu uygun bir şekilde görüntülendiğinde hiperekoik duktus duvarları belirgin olabilir (Resim 19.6A). Tek bir duktusun, ultrason ışını ile kanal duvarlarının çarp-

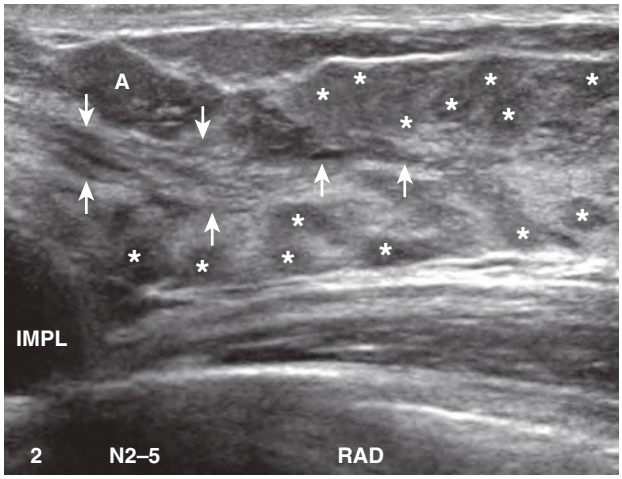


**RESİM 19.4 Su Dansitesinde Meme Dokusu.** Mamografide su yoğunluğundaki dokusu çoğu, saf fibröz veya glandüler doku değil, yoğun hipoekoik interlobular stromal fibroz doku ile izoekoik glandüler veya gevşek periduktal ve intralobular stromal dokuların bir karışımıdır. Lobular duktusun hafif genişlemiş olduğu dikkati çekmektedir *(oklar)*. Meme zonunun periferal segmentlerindeki yuvarlak veya dikine izoekoik elementler *(*)* terminal duktolobular ünitelerin (TDLUs) içindeki epitelyal ve gevşek stromal dokuları temsil eder. TDLUs'ların anterior bölgelerde daha fazla ve belirgin olduğu, posterior bölgelerde ise daha az olduğu dikkate değerdir.

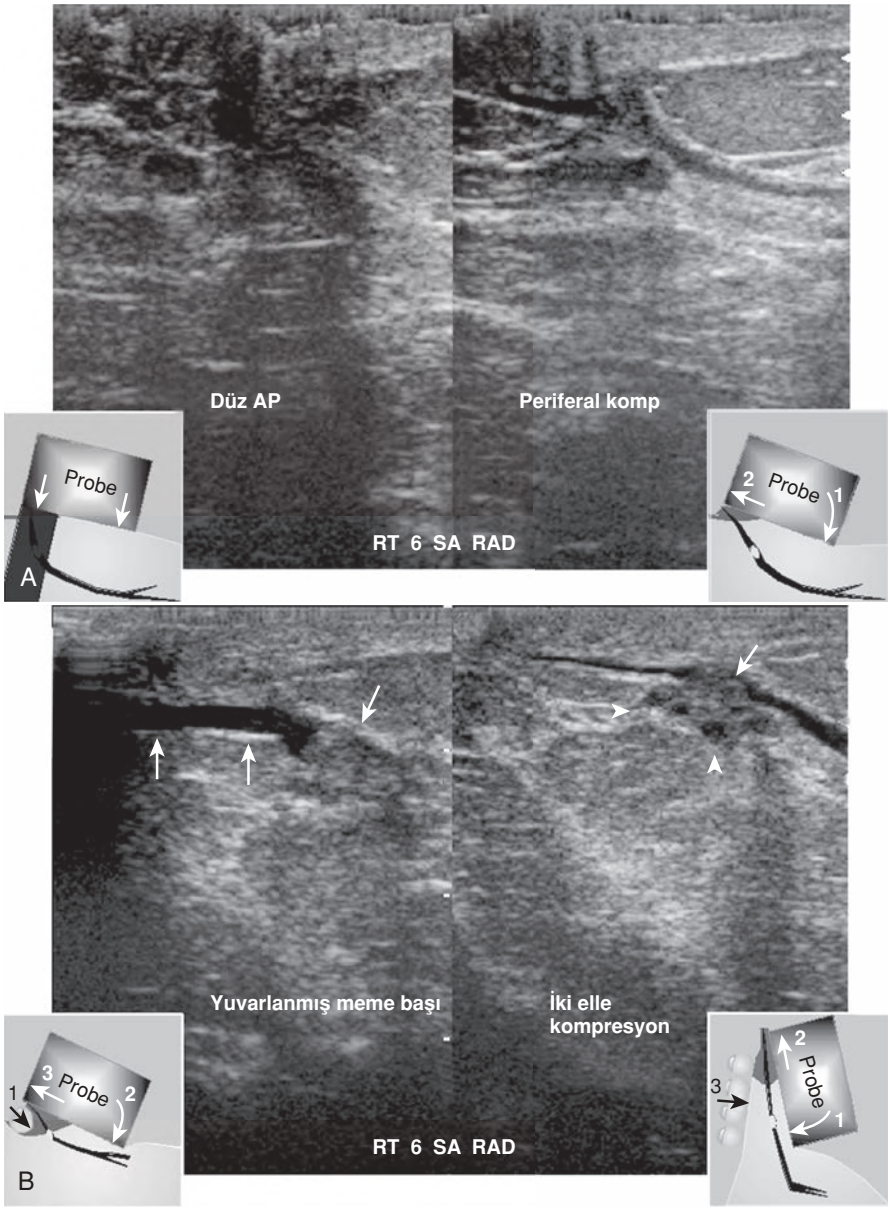


**RESİM 19.7 Subareolar ve Meme Başı İçindeki Meme Duktuslarının Gösterimi İçin Manevralar. (A)** Sol görüntü: Subareolar duktusların, meme ucu ve areoladan kaynaklanan gölgelenme nedeniyle düz bir anterior yaklaşımla değerlendirilmesi zordur. Meme ucu doku düzlemleri, ultrason ışınlarıyla paralel hizalanır. *Sağ görüntü:* Periferik kompresyon tekniği. Transdüserin periferik ucuna kuvvetli bir basınç uygulanarak ve meme ucunun üzerinden kaydırılarak meme ucu yana doğru itilir; böylece gölgelenme en aza indirilebilir ve subareolar duktuslarla ışının açıları iyileştirilebilir. Bu manevra ile tam subareolar bölgedeki lezyonlar sıklıkla gösterilebilir. **(B)** Sol görüntü: Meme ucunu yuvarlama tekniği, meme ucu içindeki duktusların ve bir lezyonun subareolar duktuslardan meme ucuna uzanıp uzanmadığının gösterilmesinde en etkili yöntemdir. Sağ görüntü: İki el ile kompresyon tekniği, subareolar duktuslarla ses çarpma açılarını daha da iyileştirir ve duktusların sıkışabilirliğini değerlendirir. Bu, ekojenik, yoğunlaşmış sekresyonlar ile intraduktal papillomlar arasındaki ayrımı yapmaya ve lezyonun *(oklar)* duktus duvarını delip geçip geçmediğini *(ok başları)* belirlemeye yardımcı olur. Meme ucunu yuvarlama tekniği, bu malign intraduktal papillom lezyonunun duktusun meme başı içindeki segmentine uzanmadığını, ancak iki el ile kompresyon manevrasının, lezyonun arka duktus duvarını deldiğini ve periduktal dokularda açılar oluşturduğunu göstermektedir.

lir, "bezelye boyutunda" veya daha küçük lezyonlar için bir akustik su/jel yastıkçığı kullanılmalıdır (Resim 19.11). Bu, daha iyi karakterizasyon sağlayan bir akustik ara ped veya kalın bir akustik jel tabakası olabilir. Bazı hastalarda, daha hafif bir kompresyon ile tarama yapmak, ara ped ihtiyacını ortadan kaldırabilir.

## SONOGRAFİK TEKNİK

Meme taraması için optimum sonuç almak amacıyla, hasta, ilgilenilen tarafın kolu başının yanında rahat bir şekilde yukarı kaldırılmış şekilde sırtüstü pozisyonda olmalıdır. Görüntüler, hedeflenen alanın penetrasyonuna izin veren en yüksek frekanslı prob kullanılarak alınmalıdır. İlk görüntüler, memenin tüm derinliğinin görüntülendiğinden emin olmak için pektoralis kasını içermelidir. Kazanç ayarı, yağ dokusu orta düzey gri olarak görünecek şekilde ayarlanmalıdır.

### Hasta Pozisyonu

Meme sonografik değerlendirmesi, muayene sırasında gerçekleştirilen özel **dinamik** ve **pozisyonel** manevralara büyük ölçüde bağlıdır. Dinamik manevralar, sıkıştırılabilirlik ve hareketliliği değerlendirmek için **değişken kompresyonları** içerir. Yüksek doğrulukla sıkıştırılabilir olan lezyonlar benign olup, genellikle normal bir yağ lobülü veya benign bir lipoma olabilir. Yüzeyel venöz tromboz **(Mondor hastalığı),** Doppler ultrasonda akışın olmamasıyla karakterizedir ve sıkıştırılamaz olabilir.[20] **Ballottement** (alternatif sıkıştırma ve sıkıştırma serbest bırakma) tekniği, **ektatik duktusların** veya kompleks kistlerin ekolarını göstermek için yararlı olabilir.

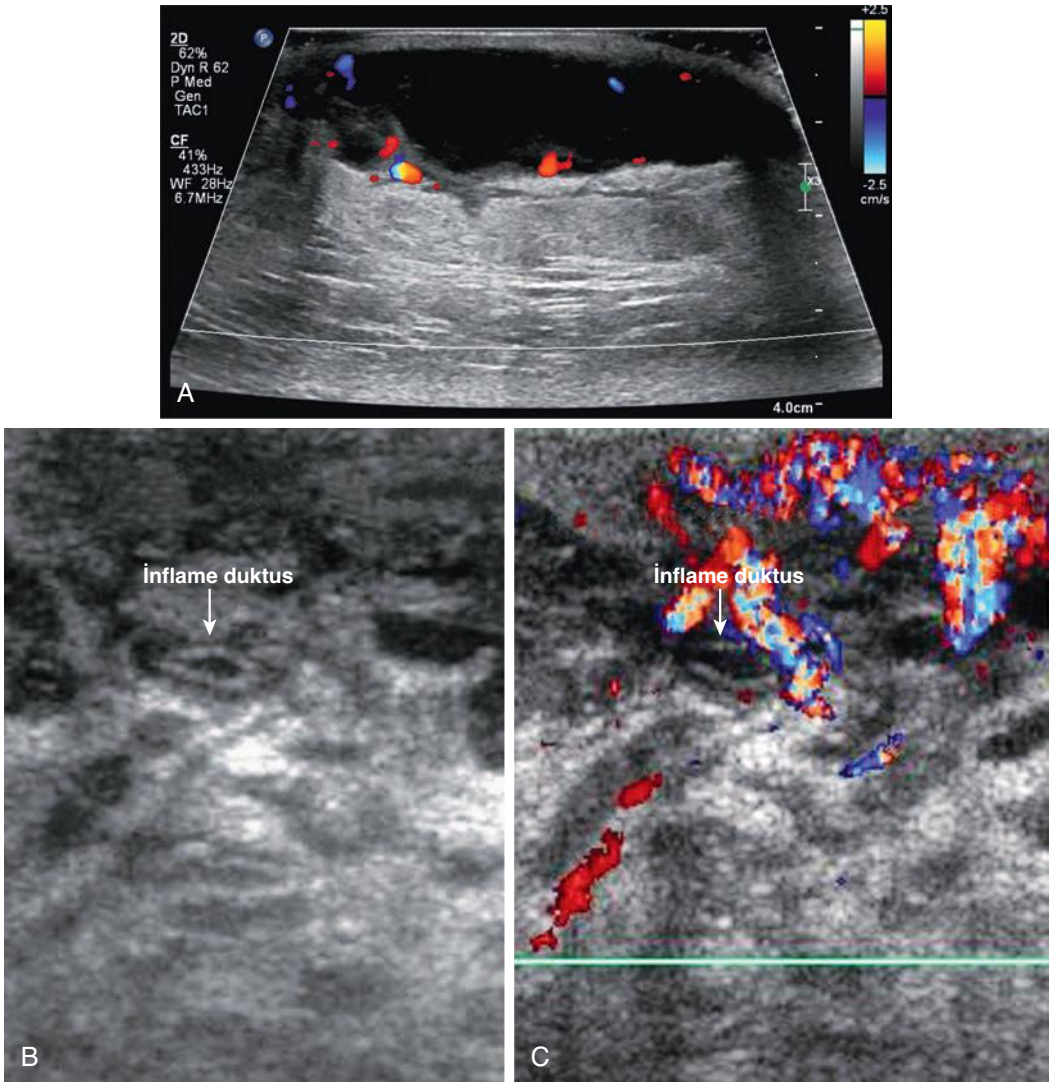


**RESİM 19.17 İnflame Meme Dokusu. (A)** Çevresinde infalamasyon ve hiperemi bulunan deri apsesi. **(B, C)** Akut Periduktal Mastitiste Duktus Duvarı Hiperemisi. **(B)** Gri skala görüntüsü, inflame veya enfekte olmuş duktusun *(ok)* düzgün izoekoik duvar kalınlaşmasını göstermektedir. Hemen sağdaki enfekte olmayan ektatik duktusun normal, ince, ekojenik bir duvarı vardır. **(C)** Renkli Doppler sonogram, inflame duktus duvarında ve çevresindeki dokularda belirgin hiperemiyi göstermektedir. Damar, duvara paralel olarak yerleşmiştir.

Çok açılı birleşik görüntüleme, bir kitlenin kenarlarını belirlemek, solid ve kistik kitleler içindeki artefaktları azaltmak için kullanılabilecek bir başka özelliktir. Çok açılı birleşik görüntüleme olmadan, dalga transdüserin uzun eksenine dik olarak yayılır. Çok açılı birleşik görüntüleme kullanıldığında, ultrason dalgası probdan farklı ışın açılarından yayılır ve bu da kitlelerin ve kenarlarının daha sağlam bir şekilde görülmesini sağlar. Meme ultrasonunda, memedeki beneklenme artefaktlarını azaltmak için düzenli olarak kullanılır. Ancak, ultrason ışınının tamamı bir kitleden geçmediği için kitlenin arka özelliklerini görme yeteneği azalabilir ve küçük kistlerde arka akustik güçlenme mevcut olmayabilir.

## *Elastografi*

Elastografi, lezyonun sertliğini kullanarak malignite olasılığını değerlendiren bir tekniktir. Bu fenomen, E (elastisite) = stres/deformasyon formülüyle sertliği ölçen Young modülü ile nicel olarak yakalanır. Stres, görüntüleme değerlendirmesi sırasında kitleye uygulanan kuvvet, deformasyon ise bu kuvvete yanıt olarak meydana gelen doku yer değiştirmesidir. Daha az sıkıştırılabilir bir kitlenin Young modülü daha yüksektir ve malignite olasılığı daha fazladır. Elastografinin iki yöntemi vardır: gerinim (strain) ve kesme dalgası (shear wave). **Gerinim (strain) elastografisi**, operatörün, ya tekrarlayan hareketler yoluyla ya da hastanın kendi nefesi veya kalp atışı ile meme dokusuna hafif tekrarlayan bir sıkıştırma uygulamasını gerektirir. Doku gerinimi, sıkıştırma öncesi ve sonrasındaki doku uzunlamasına yer değiştirme yoluyla ölçülür. Uygulanan kuvvet değişken olduğu için Young modülü hesaplanamaz. Sonuçlar ağırlıklı olarak nitel bilgi sağlar. Kitle ve çevresindeki normal dokunun gerinimi karşılaştırılarak bir gerinim oranı oluşturulabilir (Resim 19.21). **Kesme dalgası (shear wave) elastografisi**, hedeflenen kitleye trans-

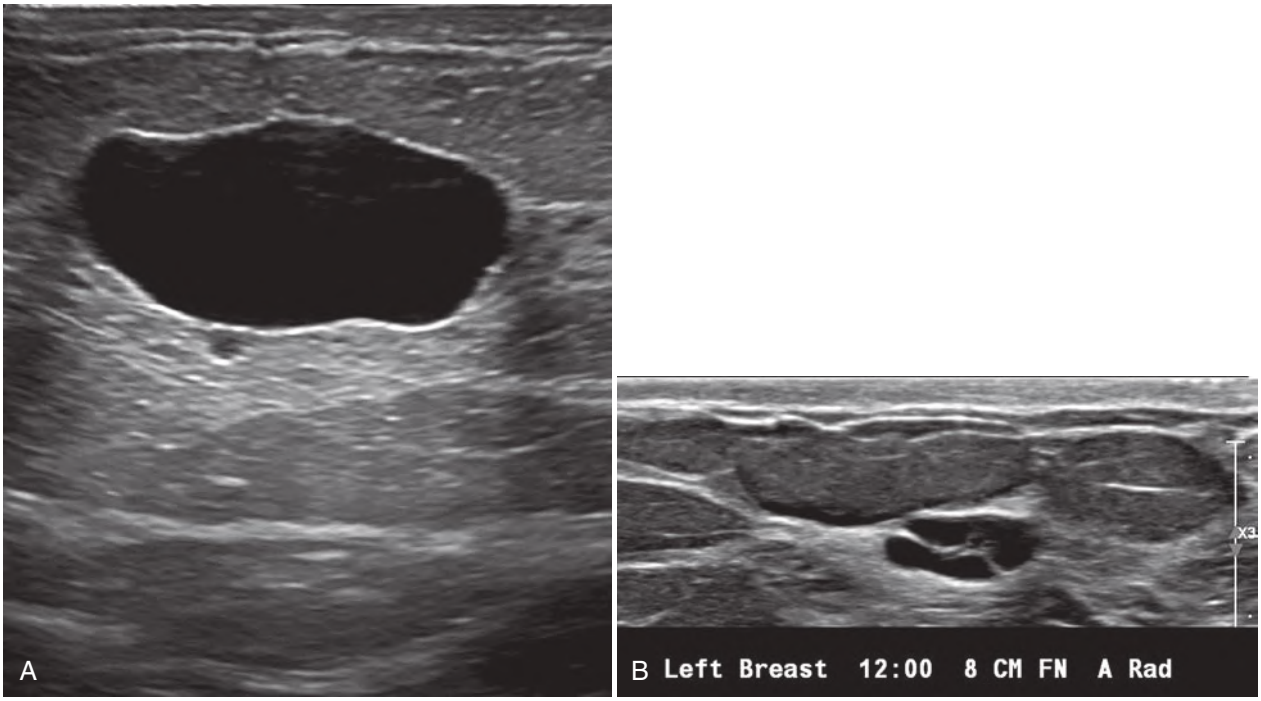


**RESİM 19.22 Basit Kistler. (A)** Basit kistler anekoik, iyi sınırlanmış kenarlara, ince kenar gölgelerine, ince, ekojenik duvarlara ve artmış posterior akustik iletime sahiptir. Bunlar benign (Breast Imaging Reporting and Data System [BI-RADS] 2) olup aspirasyon veya takip gerektirmez. **(B)** Birden fazla asinüs genişlediğinde, küçük mikrokistlerden oluşan bir grup oluşturabilir. Ayrıca Video 19.3'e bakınız.

**gilenmesi" (color streaking)** adı verilir. Parçacıklar, genellikle kolesterol kristalleri, Doppler ultrason ışınının enerjisi ile kistin arka kısmına doğru itilerek, kist içinde dikey olarak yönlendirilmiş renk çizgileri oluşturur (Resim 19.23).

**Kalsiyum sütü,** bir kistin lümeninde biriken küçük kalsiyum taşlarından oluşur ve BI-RADS 2 bulgusu olarak sınıflandırılır. Bu tür kalsiyum birikimleri benign FKD'de çok yaygındır ve yatay ışın mamografi filmlerinde kesin olarak gösterilebilir. Sonografi, kalsifikasyonların lateral dekübit veya dik pozisyonlarda hastanın pozisyonuna bağlı olarak kist içinde hareket ettiğini göstererek kalsiyum sütü varlığını kanıtlayabilir (Resim 19.24A ve B). Mamografi genellikle daha küçük ve daha fazla sayıda kalsifikasyonu gösterebilse de, sonografi kalsiyum sütü varlığını göstermek açısından mamografiden daha spesifiktir. Mamografi, klasik "çay fincanı" görünümünü yatay ışın filmlerinde göstermek için düzinelerce küçük kalsifikasyon gerektirirken, sonografi kist içinde tek bir hareketli kalsifikasyonu kesin olarak gösterebilir (Resim 19.24C ve D). Bu nedenle, mamografi biyopsi gerektirebilecek özgün olmayan bir mikrokalsifikasyon kümesi gösterebilirken, sonografi bu bulguyu her biri bir veya daha fazla küçük kalsifikasyon içeren benign kümelenmiş mikrokistlerle ilişkilendirebilir (Resim 19.24E ve F).

Kistlerdeki **yağ-sıvı seviyeleri** kesinlikle benigndir. Yağ-sıvı seviyeleri mamografide nadiren gösterilir ve genellikle sadece klasik **galaktosellerde** görülür; ancak sonografi ile çok daha sık gösterilebilir. Lipid tabakası, kist sıvısına kıyasla ekojenik görünür ve kistin bağımlı olmayan kısmında sıvının üzerinde yüzer. Lipid tabakası, hastanın pozisyonunun sırtüstünden lateral dekübit veya dik pozisyona değiştirilmesiyle kist içinde bağımlı olmayan yeni bir pozisyona hareket eder (Resim 19.25).

Tümöfaktif tortuda olduğu gibi, lipid tabakaları hastanın pozisyonu değiştirildiğinde kist içinde çok yavaş hareket etme eğilimindedir ve yağ-sıvı seviyesinin hareketini belgelemek için 5 dakikaya kadar beklenmesi gerekebilir. Pozisyon değişikliği sırasında, lipid ve sıvı tabakaları arasındaki yüzeyin şekli değişir ve genellikle masaya göre eğik bir şekilde yönlenir ve sigmoid bir şekle sahiptir. Bu eğik yönelim ve sigmoid şekil kombinasyonu, yeni pozisyona dengelenmekte olan yağ-sıvı seviyesinin karakteristik bir özelliğidir ve 5 dakika beklemeden seviyenin hareketini değerlendirmek için bir kestirme yol sunabilir. Power Doppler **fremitus**, mural nodülü yağ-sıvı seviyesinden ayırt etmek için de kullanılabilir.[62] Lipid tabakası kist duvarına bağlı olmadığından, fremitus artefaktı tabakadan geçmez. Öte yandan, kist duvarına bağlı gerçek papiller lezyonlar titreyecek ve power Doppler'de fremitus artefaktını iletecektir. Hastanın derin bir sesle mırıldanması, power Doppler ultrasonunda renkli fremitus artefaktı oluşturur (Resim 19.26).

**Lipid ve yağ kistleri,** mamografik olarak kesinlikle benign bulgular olarak kabul edilir. Ne yazık ki, lipid kistler mamografide sonografiye göre daha belirgin bir şekilde benign görünür. Çoğu lipid kist, arka akustik güçlenme sergilemez ve

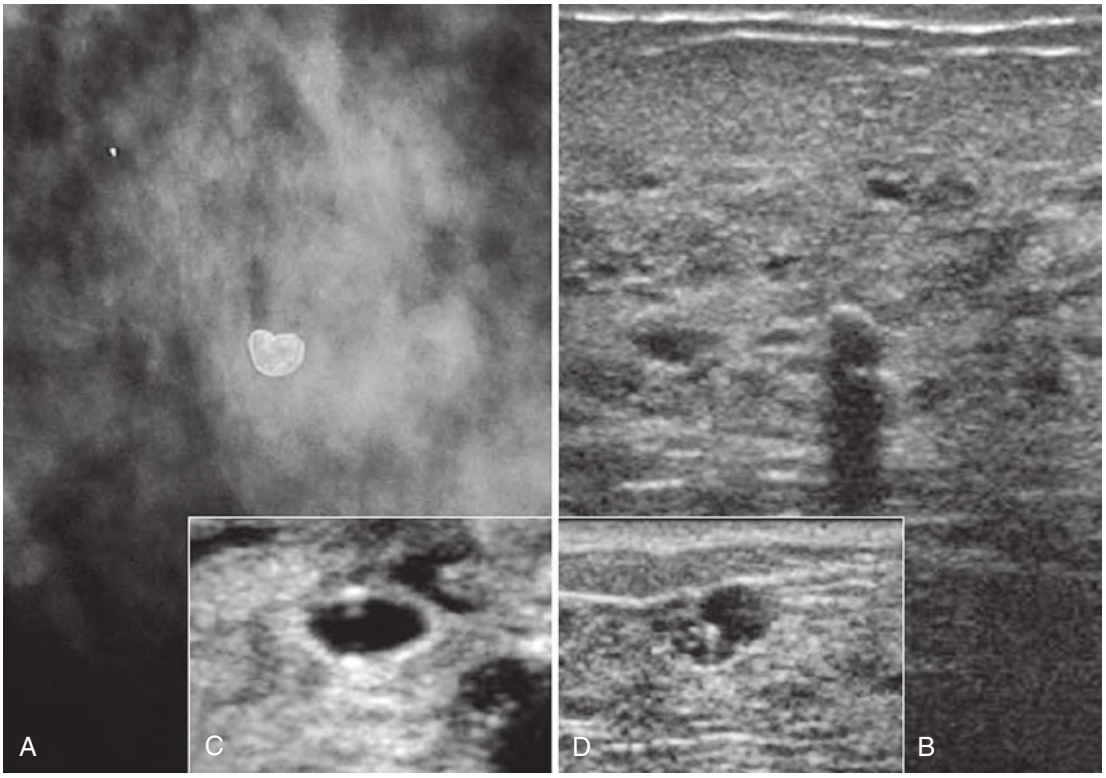


**RESİM 19.28 Yumurta Kabuk Kalsifikasyonu. (A)** Yumurta kabuk kalsifikasyonları, mammografik olarak kesin benign bulgulardır. **(B)** Yoğun kabuk kalsifikasyonları ultrasonografide akustik gölgelenmeye neden olur. **(C)** İnce ekojenik kist duvarlarıyla sınırlı noktasal kalsifikasyonlar, inkomplet kabuk kalsifikasyonları olarak düşünülebilirler ve bu nedenle benign kabul edilirler. **(D)** Kistin iç kısmındaki bağımlı olmayan ve hareket etmeyen noktasal kalsifikasyonlar spesifik değildir ve papiller apokrin metaplazi (PAM) veya duktal karsinoma in situ (DKIS) ile ilişkili olabilir.

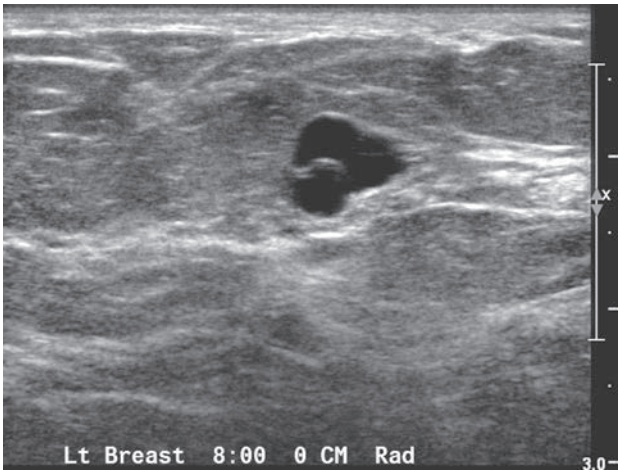


**RESİM 19.29 Makrokist Kümeleri.** Kist içindeki ince, ekojenik septasyonlar şüpheli değildir. Bu tür septasyonlar, tek bir terminal duktolobüler ünitede (TDLU) kistik olarak genişlemiş asinilerin rezidüel duvarlarını temsil eder ve basit kistlerin kümeleri olarak düşünülebilir.

Eğer bunun gerçek bir mural nodül olup olmadığı konusunda şüphe varsa, biyopsi yapılmalıdır. Eğer şüpheli bir özellik saptanmazsa, kitle takip edilebilir ve BI-RADS 3 olarak sınıflandırılır.

Meme kistlerini değerlendirirken, tek bir şüpheli bulgunun varlığı BI-RADS 2 kategorisinden, BI-RADS 3 kategorisinden çıkarılmasını gerektirir. Basit olmayan kistlerin mümkün olduğunca BI-RADS 2 olarak sınıflandırılmasına çaba gösterilmelidir; ancak, bu sınıflandırmayı yapmadan önce kesin kriterlerin karşılandığından emin olunması gerekir.

### *Kompleks Kistik ve Solid Kitleler*

Kompleks kistik ve solid kitleler, hem solid hem de kistik bileşenler içerir. Kalın ve düzensiz duvarlara, mural nodüllere, kalın septalara ve/veya internal kan akımına sahip olabilirler (Resim 19.32). Bu kompleks kitleler, nekrozlu ya da nekroze olmayan DKIS, papiller karsinom veya IDK gibi papillomlar veya karsinomlar içerme riski taşır. İçeriğin solid mi yoksa yoğun içerikli sıvı mı olduğunu her zaman belirlemek kolay olmadığından, kistik ve solid görünümlü bir kitle için benign ayırıcı tanılar hematom, yağ nekrozu, apse veya galaktoseli içerebilir. Kompleks kistik ve solid kitleler için malignite olasılığı arttığı için, bu kitleler BI-RADS 4 veya BI-RADS 5 lezyonları olarak sınıflandırılmalı ve biyopsi yapılmalıdır. Kitleden örnekleme yapıldığında, solid kısım hedeflenmelidir.

**Papiller Lezyonlar.** Kompleks kistik ve solid kitleler, intrakistik karsinom veya intraduktal papiller lezyonları içerebilir. Dünya Sağlık Örgütü tarafından **"kapsüllü papiller karsinom"** olarak adlandırılan intrakistik papiller karsinom, fibröz bir kapsül içinde yer alan kistik bir alanda büyür.[64] Bu lezyonların daha az agresif bir seyir gösterdiği ve kapsül dışına invazyon olmadığı sürece DKIS'e benzer şekilde evrelendiği ve tedavi edildiği gösterilmiştir. Eğer kitlede nükle-

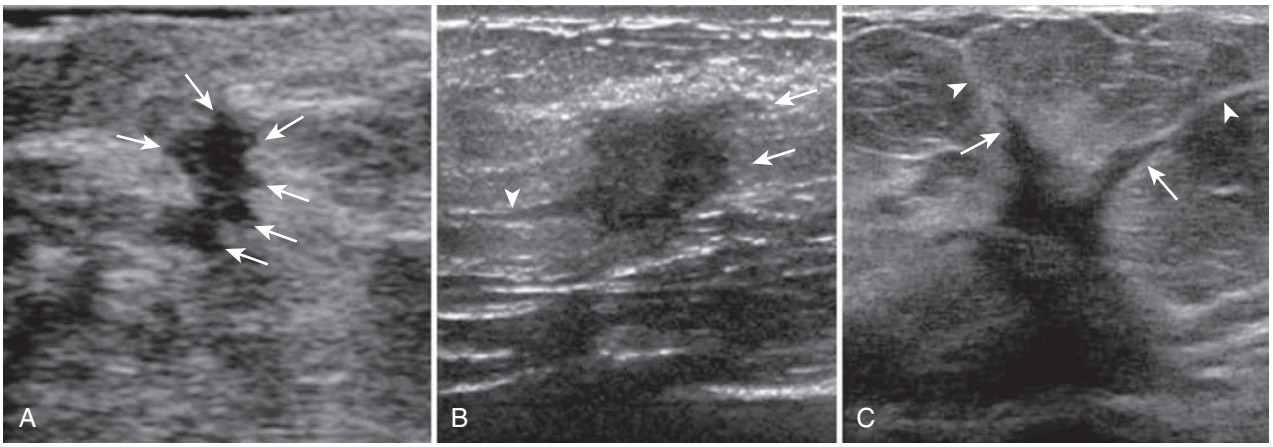


**RESİM 19.46 Açılı Kenarlar, Karsinomun Düşük Rezistanlı Yollar İnvazyonunu Gösterir. (A)** Yağ dokusu invazyona düşük direnç gösterdiğinden, yağ ile çevrili malign nodüller herhangi bir yüzey boyunca açılar geliştirebilir *(oklarla gösterilmiş)*. **(B)** Hiperekoik fibroz dokularla çevrili lezyonlarda düşük rezistans yolları periduktal dokular boyunca *(ok ucu)* ve fibröz dokudaki yatay doku düzlemleri boyunca uzanır (oklarla gösterilmiş). **(C)** Cooper ligamanlarını *(ok uçları)* tabanlarına kadar takip ederek, nodül yüzeyinde açıları *(oklar)* tespit etmek, malign solid nodül yüzeylerindeki açıları tanımlamanın en iyi yoludur.

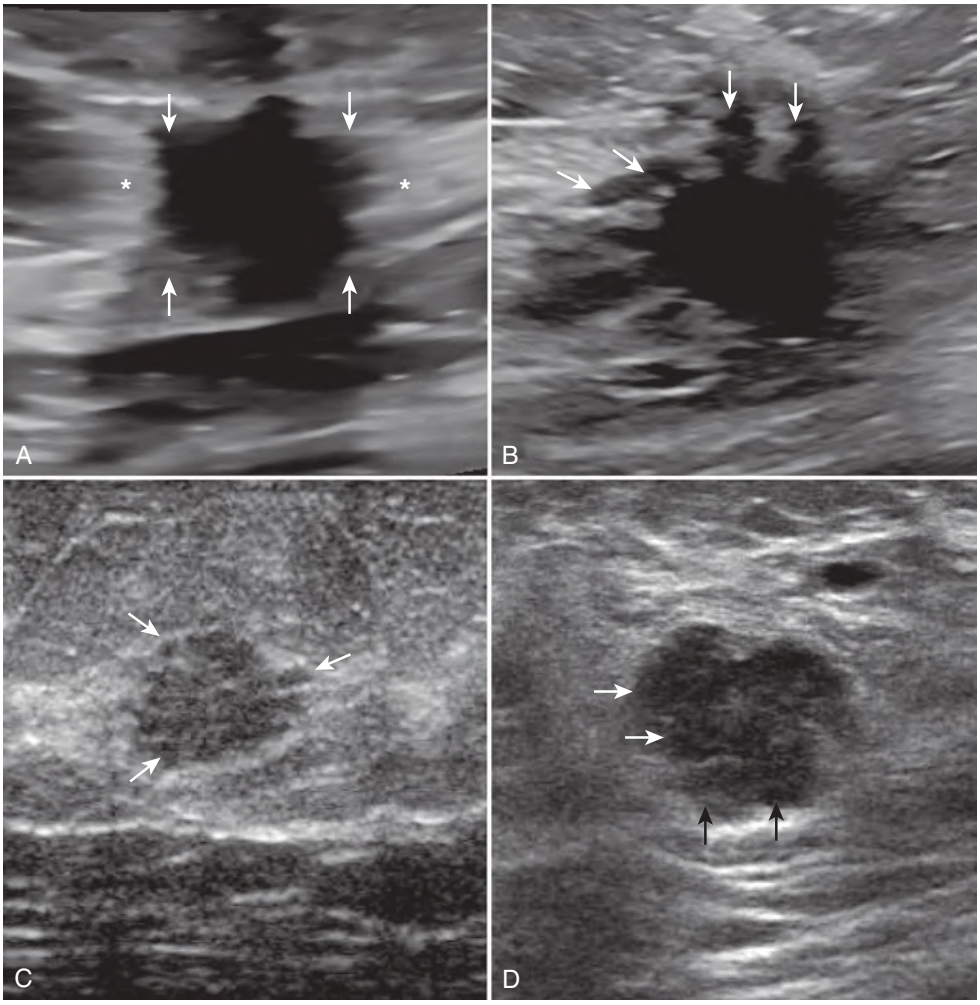


**RESİM 19.47 Mikrolobülasyonlar.** Bu oluşumlar, lezyonun invaziv tümör ya da duktal karsinoma in situ (DKIS) bileşenlerini temsil edebilir. **(A)** Mikrolobülasyonlar sivri uçlu ya da açılı olduğunda *(oklarla gösterilmiş)* ve spikülasyonlar ya da kalın, ekojenik bir kenar *(*)* ile ilişkili olduğunda, invaziv tümör uzantılarını temsil eder. **(B)** Mikrolobülasyonlar, nodül yüzeyinden projeksiyon yapan küçük "tenis raketleri" şeklinde göründüğünde *(oklarla gösterilmiş)*, DKIS ile dolmuş çevre lobülleri ya da kanserli lobülleri temsil eder. Yuvarlak ya da oval şekilli, ince, ekojenik kapsüllü mikrolobülasyonlar, tümörle dolmuş duktusları temsil eder. İnce kapsül, sağlam duktus duvarını ifade eder. **(C)** Küçük mikrolobülasyonlar *(oklarla gösterilmiş)*, düşük nükleer dereceli DKIS ile dolmuş minimal genişlemiş duktuslara karşılık gelir. **(D)** Geniş mikrolobülasyonlar (oklarla gösterilmiş), yüksek nükleer dereceli DKIS içeren belirgin şekilde genişlemiş duktuslara karşılık gelir.

lam kalır. İntrakapsüler yırtılmanın klasik bulguları, **"merdiven basamağı"** işareti (MRI literatüründe "linguini" işareti) ve kapsül içindeki ekstravaze silikon jel nedeniyle anormal şekilde artmış ekojenitedir.[85,88,89] (Resim 19.72). Ne yazık ki, bu bulguların intrakapsüler yırtılma için duyarlılığı düşüktür; çünkü bu bulgular yalnızca silikon jelin neredeyse tamamı kabuktan sızıp kabuğun tamamen çöktüğü durumlarda ortaya çıkar. Daha az çökme dereceleri, kabuğun kapsülden içe doğru anormal şekilde ayrılmasına yol açar. Genel olarak, tek bir radyal kıvrımın dahil olmasından tam çökmeye kadar intrakapsüler çökme sürekli bir spektrum gösterir. Radyal kıvrımlar oldukça dinamiktir; bir pozisyonda oluşabilir, başka bir pozisyonda kaybolabilir. Bu nedenle, radyal kıvrımların tepe noktaları yetmezlik kırıklarına eğilimlidir. Radyal kıvrımlar genellikle ekojenitesi silikon jel ile aynı olan anekoik peri-implant effüzyon içerir; bu nedenle, herhangi bir radyal kıvrım içindeki sıvının normal effüzyon mu yoksa ekstravaze silikon jel mi olduğunu bilmek imkânsızdır. Radyal kıvrımlar genellikle, hiperekoik içerikler ("kar fırtınası" görünümü) içermedikçe normal kabul edilir.

**Ekstrakapsüler yırtılmada** kapsül ve kılıfta yırtık bulunur ve silikon jel kapsül dışındaki meme dokularına sızar. Tanım gereği, tüm ekstrakapsüler yırtılmalar öncesinde intrakapsüler yırtılma ile başlar; ancak birçok durumda intrakapsüler bileşen ultrason ile gösterilemez. Silikon granülomunun klasik bulgusu, "kar fırtınası" görünümüdür. Bu tür granülomlar belirgin şekilde hiperekoiktir, ön kısımları iyi sınırlıdır, ancak posterior kısımları düzensiz ("kirli") bir gölge gösterir.

Silikon granülomları (Resim 19.73), implantların yüzeyinde oluşabilir; ancak en sık kılıfın en ince olduğu ve yetmezlik kırıklarının daha olası olduğu implantın kenarlarında meydana gelir. Bazı durumlarda, ekstravaze silikon jel, belirgin bir kitle yerine implantın dış yüzeyi üzerinde ince bir tabaka oluşturabilir. Diğer durumlarda, ekstravaze silikon jel, implant kenarından aksilla, göğüs duvarı, sırt veya karın duvarına doğru göç edebilir. Ekstravaze silikon jel lenfatik damarlar tarafından toplanarak aksiller lenf nodlarına taşınabilir ve burada lenf nodunun medüller sinüslerinden dışa doğru birikir**. Lenf nodlarındaki erken silikon jel** birikimi saptanması zor olabilir, ancak lenf nodunun hilusunda bulunan jel, kirli görünümlü ince bir gölgeye neden olur.[90] Daha fazla silikon jel biriktikçe, lenf nodlarındaki silikon jel birikimi tanısı daha belirgin hale gelir ve kirli gölgeler tüm lenf nodunu kapsar.

Silikon Granülomlar**ının** farklı görünüm spektrumu vardır. Hepsi klasik «kar fırtınası» görünümüne sahip değildir. Ekstrakapsüler silikon jelin büyük ve akut birikimleri, karmaşık ve kistik olarak görünebilir (Resim 19.74A). Zamanla bu birikimler, izoekojenik ve solid bir görünüm alabilir (Resim 19.74B). Klasik kar fırtınası görünümü ise daha geç bir dönemde, izoekoik ve solid fazdan sonra gelişir. Silikon granülomunun çok daha geç dönemlerinde, parankimal distorsiyon ve daha yoğun akustik gölgelenme gibi özelliklerle ortaya çıkar ki bu özellikler, yıldız biçimli meme malignite-leriyle benzer bulgular yaratabilir (Resim 19.74C). Ultrasonografinin ekstrakapsüler yırtılma için duyarlılığı, sonografistin bu sonografik görünümlerin tüm spektrumunu tanıyabilmesiyle artar.

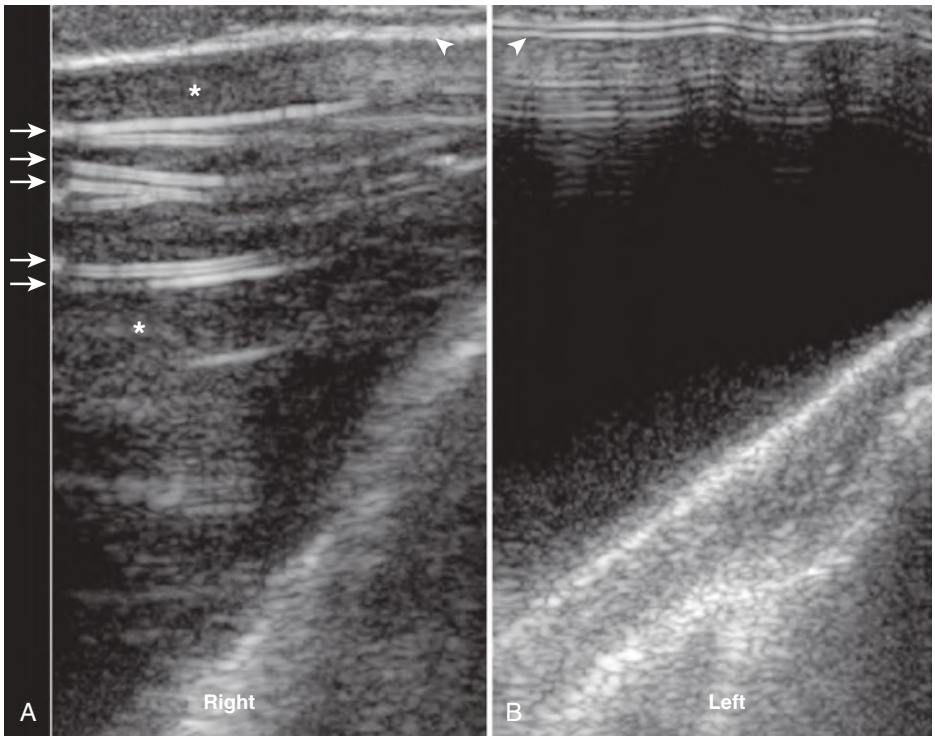


**RESİM 19.72 Meme İmplantı Rüptürü (A)** Tek lümenli silikon jel implantının intrakapsüler rüptürünün klasik bulguları merdiven işaretleridir *(oklar)*. Birkaç yatay doğrultulu ekolar, çökmüş bir kabuktaki kıvrımları temsil eder. Bunlardan bazıları, kabuğun her bir kıvrımının iç ve dış yüzeylerini temsil eden çift ekojenik çizgilerdir *(oklar)*. Asterisk *(*)* silikonun implant kabuğunun dışına ekstravaze olduğunu, ancak hala kapsül içinde kaldığını göstermektedir. **(B)** Normal sol meme implantı. Rüptüre olmamış sol implantın yüzeysel kısmında, silikon jelinin ön kısmında kabuğun çift ekojenik çizgisi *(beyaz ok ucu)* gözlemlenebilir.

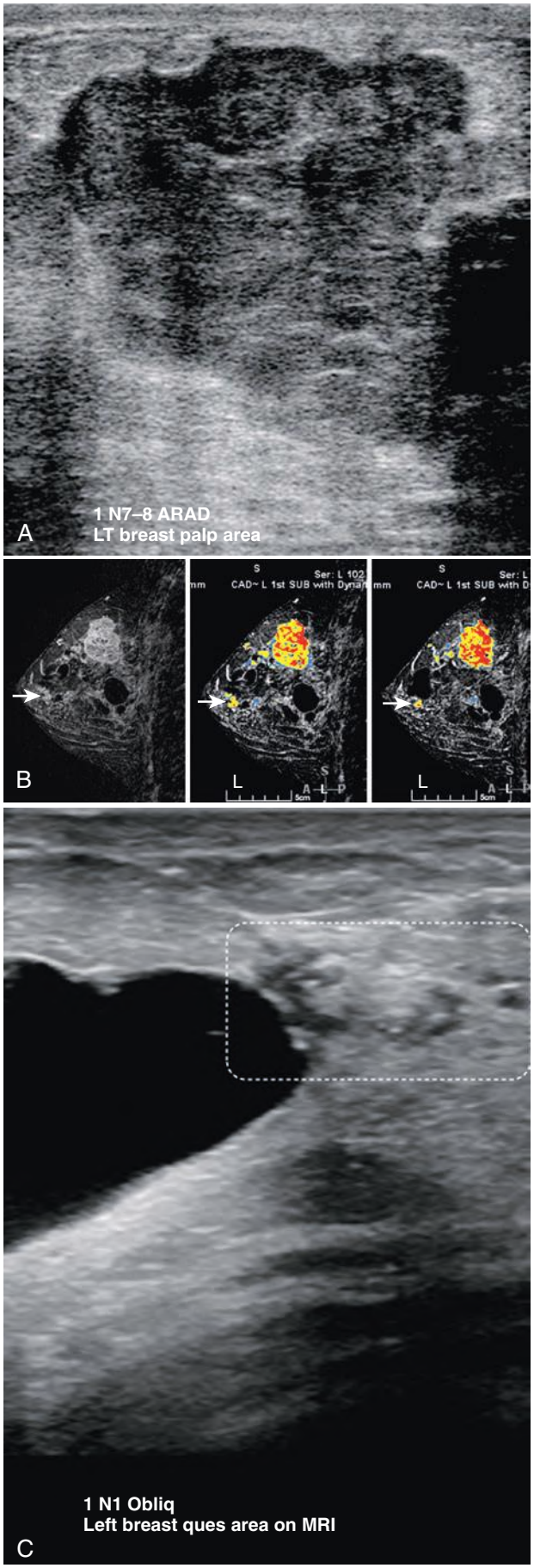


## ULTRASONOGRAFİ EŞLİĞİNDE GİRİŞİM

Sonografinin girişimsel işlemleri yönlendirmede kullanımı neredeyse sınırsızdır. Sonografi ile görülebilen herhangi bir lezyonun girişimsel işlemleri ultrason eşliğinde yönlendirilebilir. Kist aspirasyonu (Resim 19.84), cerrahi biyopsi için örnek sonografisi ile iğne lokalizasyonu (Resim 19.85), sentinel lenf nodu enjeksiyonu, sentinel lenf nodu lokalizasyonu, apse drenajı, perkütan duktografi, yabancı cisim çıkarma (kırılmış lokalizasyon telleri), perkütan çıkarma ve ince iğne, yaylı iğne ve vakum yardımlı biyopsi için kullanılabilir. Ultrasonografi, lumpektomi boşluğunun radyoterapi takviye dozları için yerinin belirlenmesi ve yönlendirilmesinde, brakiterapi iğnelerinin yerleştirilmesinde ve kısmi meme ışınlama balonlarının yerleştirilmesinde de kullanılabilir. Ayrıca, lazer, radyofrekans ve kriyoterapi kullanılarak yapılan lezyon ablasyonunu yönlendirmek için de kullanılabilir. Ultrason eşliğinde yönlendirme genellikle mamografi, stereotaktik veya MRI eşliğindeki yöntemlerden daha hızlı, daha hassas ve daha ucuzdur. Ultrason eşliğinde yönlendirme, stereotaktik ve MRI eşliğinde yöntemlerden farklı olarak gerçek zamanlı bir işlemdir.

Bir kitlenin histolojik örnekleme için hedeflenmesi gerektiğinde, biyopsi en çok tercih edilen yaklaşımdır ve genellikle 14-G iğne biyopsi cihazı yeterlidir. Farklı işlev mekanizmalarına sahip çeşitli biyopsi cihazları mevcuttur. Bazı cihazlar, biyopsi cihazının memedeki dokuyu örneklemesi için ateşlenerek çalışır (Resim 19.86, Video 19.6). Bu cihazlar, ateşlendiklerinde yaklaşık 2 cm ileri gider. Diğer cihazlar ise ileriye doğru hareket etmez. Bunun yerine, biyopsi cihazının açıklığı hedefin altına veya içine yerleştirilir ve örnekleme, 2 cm ileri hareket olmadan gerçekleştirilir (Resim 19.87, Video 19.7). Bu, memenin derinlerinde yer alan alanlarda cihazın göğüs duvarına zarar verme riskine karşı faydalıdır. Ayrıca, aksiller bir lenf nodunu örneklemek için kullanılacaksa, memedeki cihazın ateşlenmesiyle çevredeki kan damarlarına zarar verme ve hematom oluşturma olasılığını azaltır. Başka bir biyopsi cihazı türü ise vakum yardımıyla çalışır ve cihazın ateşlenmesini gerektirmez. Biyopsi cihazı, hedefin altına yerleştirilir. Vakum, hedeflenen alanı açıklığa doğru çeker ve dokuyu çıkarır (Resim 19.88). Bu tür biyopsi cihazı, her örnekten sonra cihazın memeden çıkarılmasını gerektirmez; dolayısıyla hedefi kaybetme riski daha düşüktür. Bu, özellikle intraduktal kitleler veya karmaşık kistik kitleler için faydalıdır. Çünkü kistik bileşen, ilk örneklemeden sonra kaybolabilir ve sonraki geçişlerde hedef daha az görünür hale gelebilir. Vakum yardımı, ayrıca kalsifikasyon içeren kitleler için de faydalı olabilir.

**RESİM 19.83 Yüksek Dereceli İnvaziv Duktal Karsinom ve Eşlik Eden İn Situ Lezyon. (A)** Odaklanmış tanısal ultrasonografide, palpabl bir yumru alanında düzensiz şekilli bir kitle gösterilmiştir. Ultrasonografi rehberliğinde biyopsi ile yüksek dereceli invaziv duktal karsinom tanısı koyulmuştur. **(B)** MR, aynı tarafta daha kaudalde büyük bir kistin hemen altında yer alan kitlesel olmayan *(ok)* kümelenmiş kontrast tutulumunu göstermektedir. **(C)** MRI-yönlendirmeli ultrasonografi, sadece bir büyük basit kistin yanında dallanan kanallar ve mikrokalsifikasyon bulgularını (noktalı kutu içinde) göstermiştir. Ultrason rehberliğinde vakum biyopsisi ile orta nükleer dereceli in situ karsinom ortaya koyulmuştur.

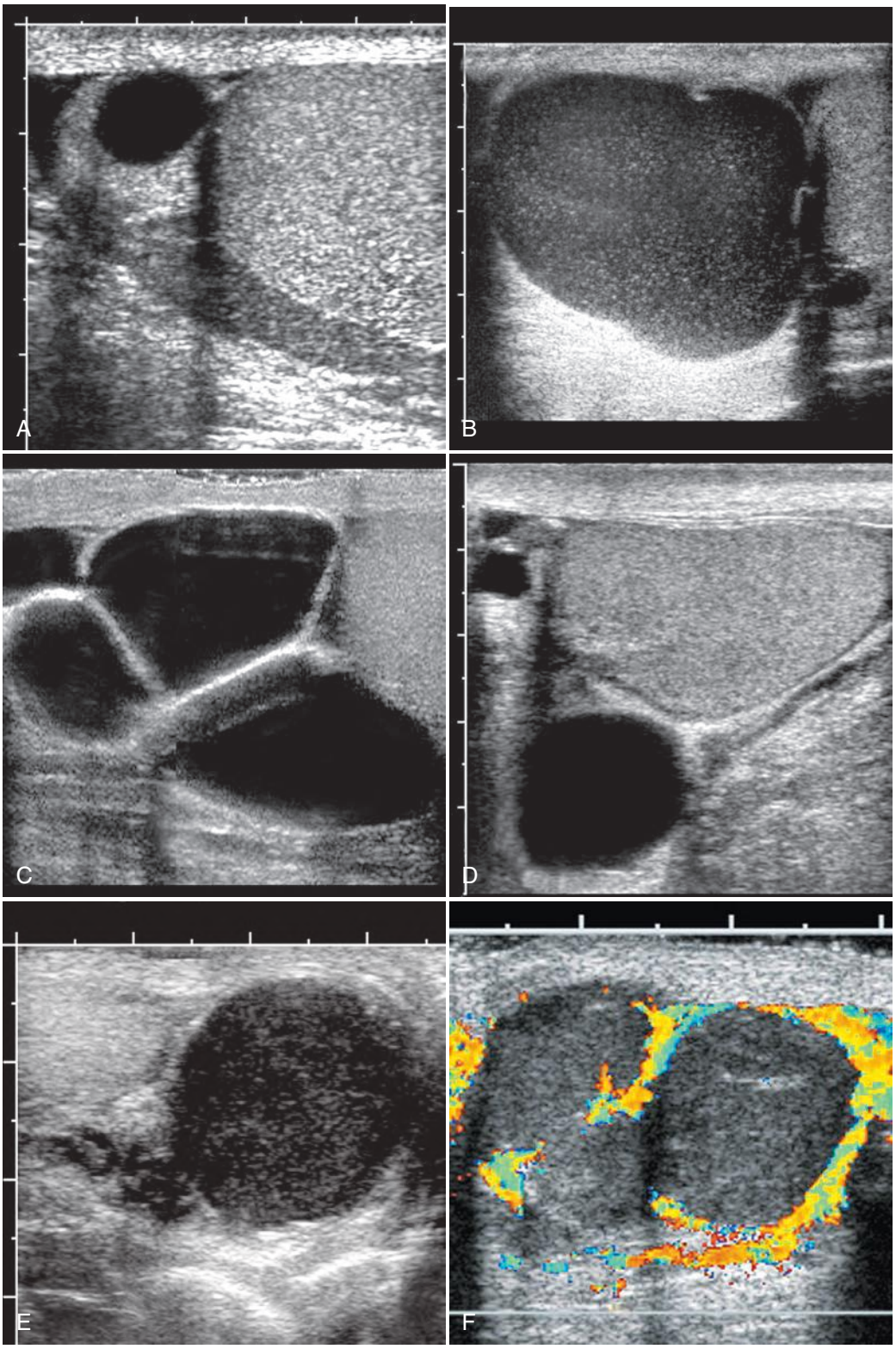


**RESİM 20.28 Ekstratestiküler Skrotal Kistler: Farklı Görünümler. (A)** Spermatosel. Longitudinal tarama, epididimin başında anekoik bir kist göstermektedir. **(B) Spermatosel.** Longitudinal tarama epididimin başında internal ekojeniteler içeren büyük bir kisti göstermektedir. **(C) Septalı spermatosel.** Longitudinal tarama epididimin başında septalı bir kist göstermektedir. **(D) Epididim kisti.** Longitudinal tarama epididimin gövdesinde bir kist göstermektedir. **(E) Vas deferens kalıntısı kisti.** Longitudinal tarama testisin inferiorunda internal ekojeniteler içeren bir kisti göstermektedir (cerrahi olarak kanıtlanmıştır). **(F) Epididimin epidermoid inklüzyon kisti.** Longitudinal renkli Doppler taraması epididimin başında damarlar ile çevrili bilobüle kistik bir kitle göstermektedir.

## TENDONLAR

Kas-iskelet sisteminin sonografik görüntülemesi, Aşil tendonu değerlendirmesine ilişkin ilk raporlarla birlikte tendonların değerlendirilmesinde erken dönemde elde edilen başarı üzerine kurulmuştur.[17] Birçok tendon, yüzeysel olmaları ve ultrasonografinin sağladığı yüksek çözünürlüklü görüntülemeyi gerektirmeleri nedeniyle inceleme için idealdir. Normal tendonlar, uzun akslarında görüntülendiklerinde, oldukça düzenli ekojenik lineer fibriller veya strialı desen veren, longitudinal oriantasyona sahip kollajen lif demetlerinden oluşurlar (Resim 21.8). Kısa eksen kesitinde, normal tendonların sınırları genellikle düzgün ve oval hatlı olup lifler homojen, benekli bir görünüme sahiptirler. El ve bileğin fleksor ve ekstansor tendonları gibi bazı tendonlar sinovium döşeli bir kılıfla sarılmışken, Aşil tendonu gibi diğerleri ise **paratenon** adı verilen gevşek areolar doku tabakasıyla sarılmıştır.

Tendonların sonografik değerlendirmesini yaparken **anizotropi** kavramını anlamak kritik öneme sahiptir (Resim 21.9). **Kollajen demetleri**, tendonlar içindeki düzgün paralel organizasyonları nedeniyle aynasal yansıtıcılar gibi davranırlar; böylece ses dalgaları tek bir yönde yansıtılır. Bu aynasal yansıtıcılar ultrasonografi ile görüntülendiğinde, insonasyon açısı tendon liflerine dik değilse, ses dalgaları transdüserden uzağa yansıtılır ve tendon içinde artefaktsal hipoekojeniteye sahip bir görüntü oluşur.[18] Bu hipoekojenite alanı insonasyon açısının 90 dereceye düzeltilmesiyle ortadan kaldırılabilir. Optimize edilmiş görüntüleme ile alınan kesitte fokal anormal hipoekojenitenin devam etmesi ise patolojik hipoekoik sürece işaret eder.

Tendon yaralanmaları genellikle aşırı kullanımdan kaynaklanır ve tendinozisten tam yırtığa kadar değişir. **Tendinozis** terimi, yırtılma olmaksızın tendon içi dejenerasyonu ifade eder. Histolojik olarak tendinoziste, kollajen demetleri arasında mukoid madde artışı ile tendonda genişleme ve kollajen demetlerinin net demarkasyonunun kaybolması söz konusudur.[19] Noninflamatuar fibroblastik ve miyofibroblastik hücresel proliferasyon vardır. Sonografide tendinozis, kesinti olmaksızın hipoekojenite alanı olarak görünür ve sıklıkla, değişen derecelerde tendon kalınlaşmasıyla ilişkilidir (Resim 21.10). Buna karşılık, MR'da ise, tendon kalınlaşması ve sıvıya duyarlı serilerde yüksek sinyal olarak görünür. Etkilenen

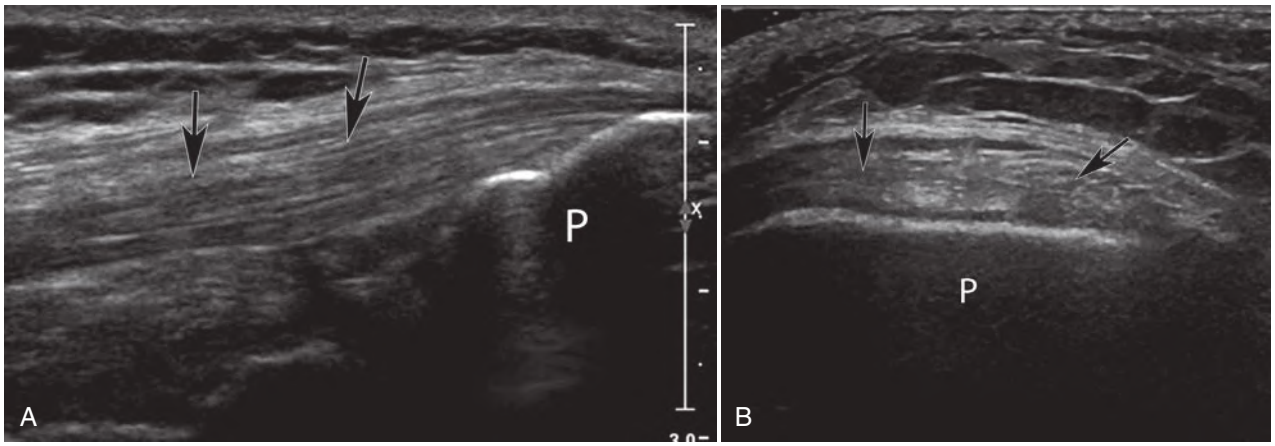


**RESİM 21.8 Normal Kuadriseps Tendonu. (A)** Uzun eksen görünümünde, normal tendon fibriler bir görünüm sergiler *(oklar)*. **(B)** Kısa eksen görünümünde, tendon ovaldir ve benekli bir görünüme sahip ekojeniktir *(oklar)*. *P,* Patella.

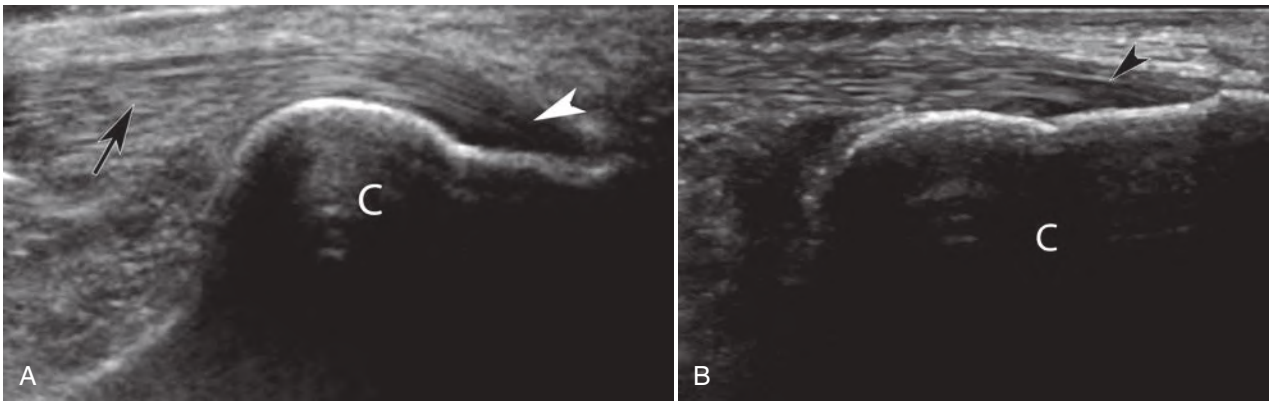


**RESİM 21.9 Anizotropi. (A)** Aşil tendonunun kalkaneusa yapışma yerinin uzun eksen taramasında, görüntülenen tendonun proksimal kısmı normal fibriler görünümdeyken *(ok)*, distal insersiyo kesimi hipoekoiktir *(ok ucu)*. **(B)** Transdüser distal tendon insersiyosuna 90 derecelik açıyla yerleştirildiğinde, tendon normal fibriler görünümünü alır *(ok ucu)*. **C,** Kalkaneus.

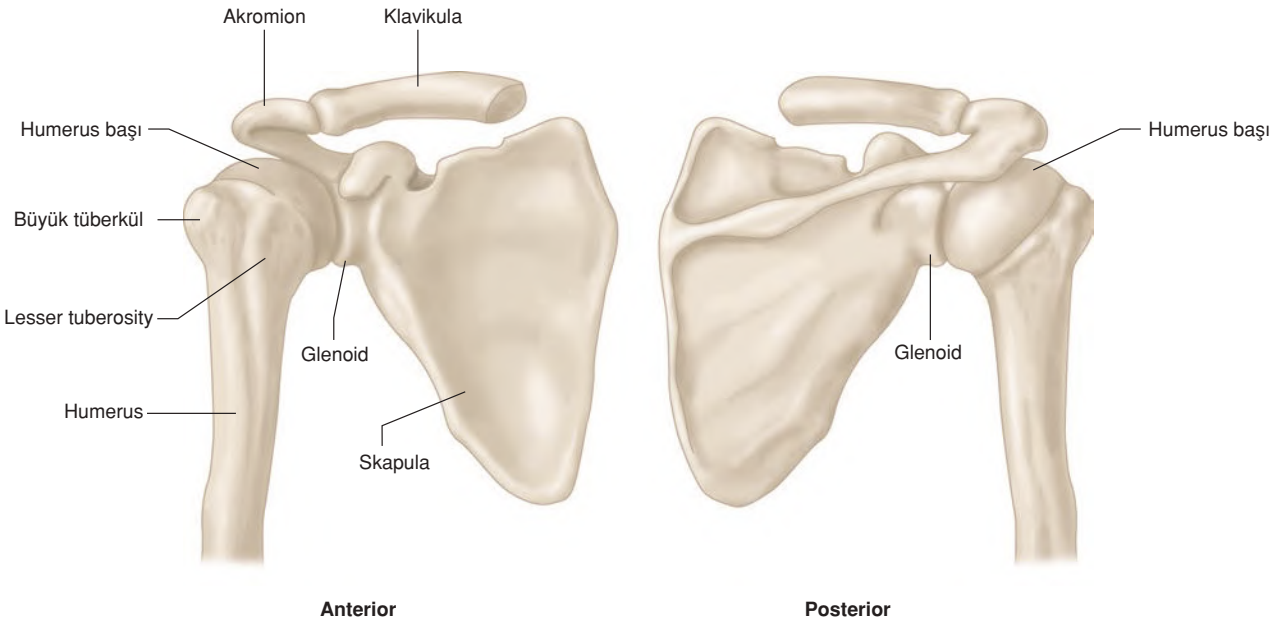


**RESİM 22.2** **Skapula ve Kemik İşaretlerinin İllüstrasyonu.**

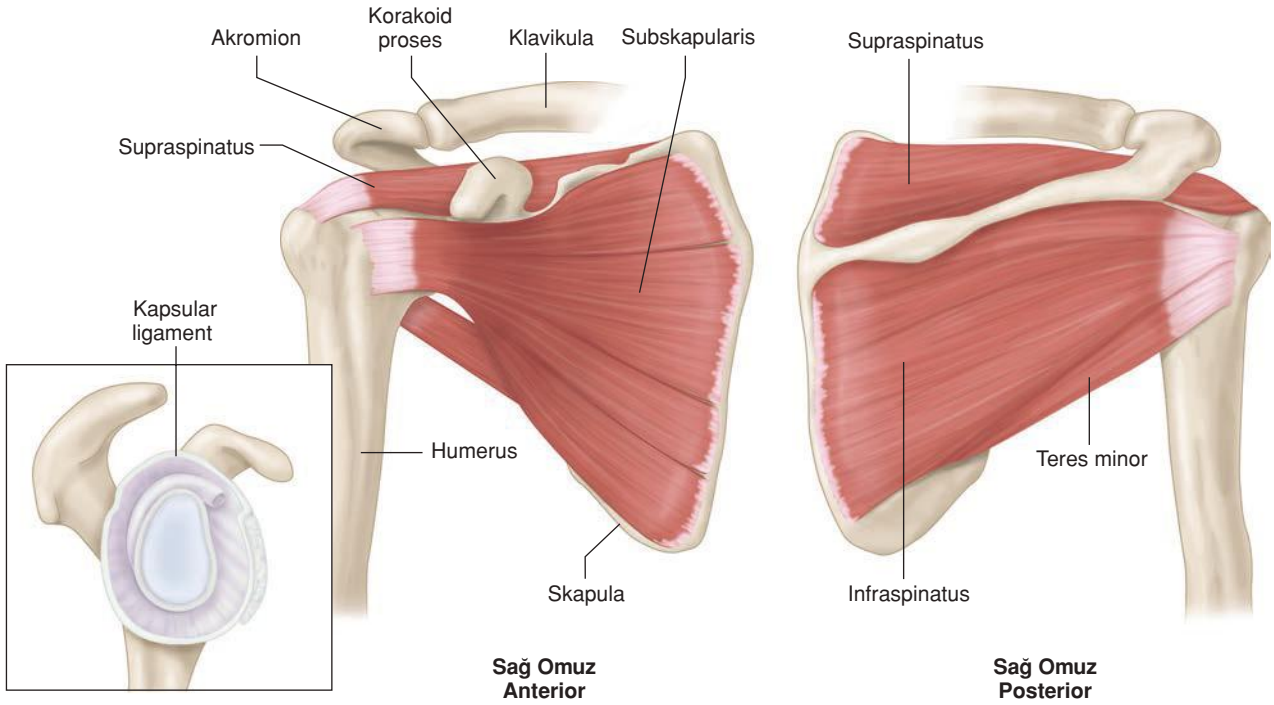


**RESİM 22.3** **Rotator Kılıf Anatomisinin İllüstrasyonu.**

ru uzanan parmak şeklinde kavisli bir çıkıntıdır ve **biseps tendonu kısa başı, korakobrakiyalis ve pektoralis minor** kasları ve **korakohumeral ligamanın** yanı sıra, **akromioklavikuler eklemi** stabilize etmeye yardımcı olan **korakoklavikuler bağların** da yapışma yeridir.

**Rotator kılıf,** dört kastan oluşur: **subskapularis, supraspinatus, infraspinatus ve teres minor kasları** (Resim 22.3). Bunlar skapuladan köken alır ve proksimal humerusa yapışır. Normal rotator kılıf tendonları yaklaşık 4-6 mm kalınlığındadırlar,[36] medialden laterale doğru tuberkulum majustaki insersiyo yeri boyunca düzgün bir şekilde incelir. **Subskapularis kası**, skapulanın ön yüzünden başlayıp, lateralde düz bir tendona dönüşerek tuberkulum minusa yapışan bir yapıdır. Dikkat edilmesi gereken bir nokta, subskapularis'in alt üçte

**RESİM 24.13 Normal İnternal Karotis Arter (İKA) Akım Deseni.** Spektral genişlemenin olmadığını gösteren, temiz spektral pencere ile normal düşük dirençli İKA akım deseni

ve diyastol sırasında hızla düşerek sıfıra yaklaşır veya geçici olarak yön değiştirir. **İnternal karotis arter** beynin düşük dirençli dolaşımını sağlar ve karaciğer, böbrekler ve plasenta gibi kana daha fazla ihtiyacı olan diğer organları besleyen damarlardakine benzer bir akım deseni gösterir. Tüm düşük dirençli arteriyel akım desenlerindeki ortak özellik, büyük miktarda ileri yönde akımın diyastol boyunca devam etmesidir (bkz. Videolar 24.15 ila 24.17). AKA akım deseni internal ve eksternal akım desenlerinin bir bileşimidir, ancak çoğu zaman AKA akım deseni İKA'nınkine daha çok benzer ve diyastolik akım genellikle taban çizgisinin üzerindedir (bkz. Video 24.18). AKA'dan gelen kanın yaklaşık %80'i İKA'dan beyne giderken, %20'si EKA'dan yüz kas sistemine gider. EKA'dan geçen kan akımındaki göreceli azalma, İKA veya AKA'ya göre genellikle daha düşük amplitüdlü bir gri-skala akım desenine sahip olmasına neden olur.[15]

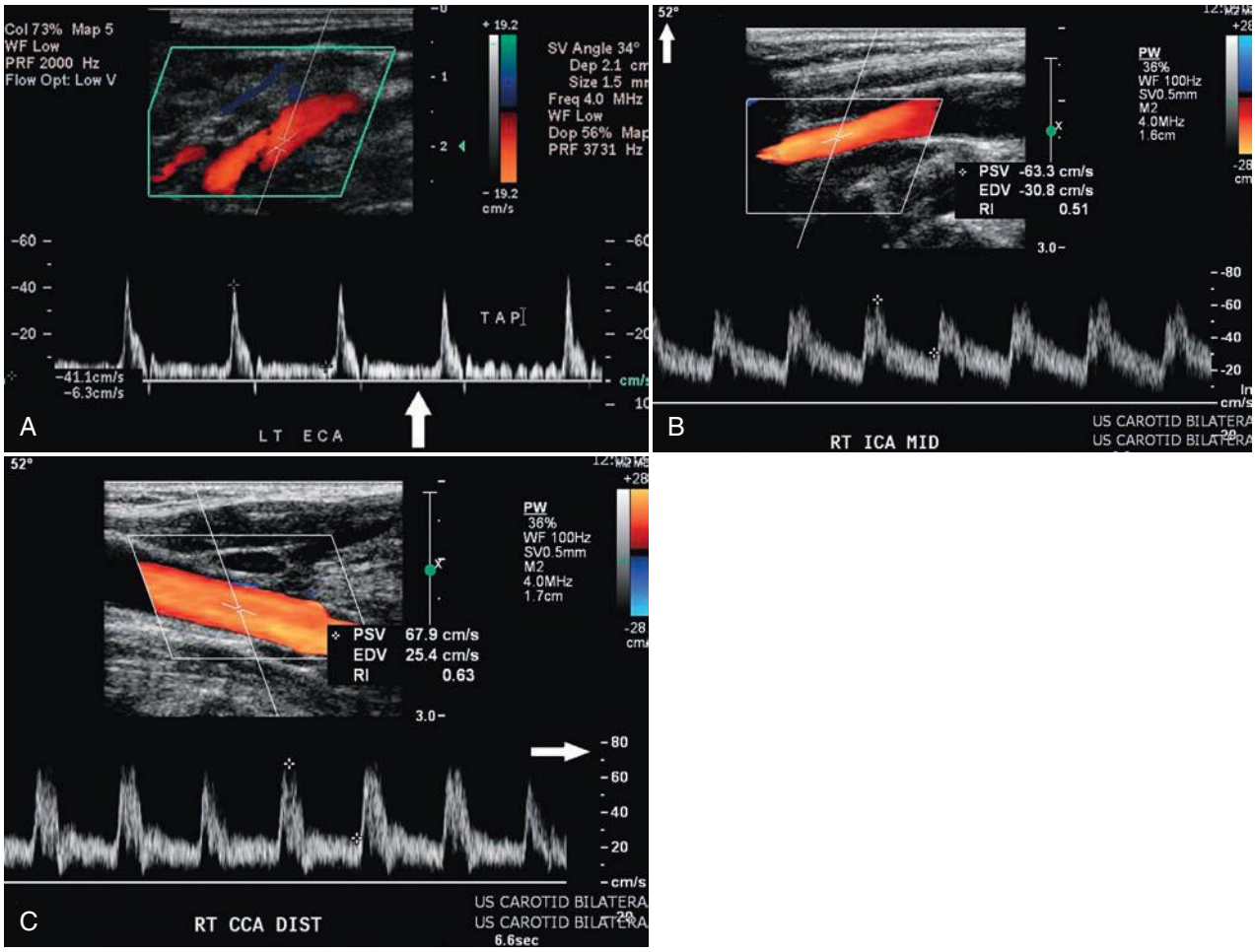


**RESİM 24.12 Normal Eksternal Karotis Arter (EKA), İnternal Karotis Arter (İKA) ve Ana Karotis Arter (AKA) Akım Desenleri. (A)** Sol EKA'da, yüksek dirençli ve nispeten düşük hızlı diyastolik akım (ok) ile keskin ve yüksek hızlı bir sistolik akım görülüyor. EKA'nın tespitinde kullanılan temporal tap'a dikkat ediniz. **(B)** İKA için normal spektral patern, düşük dirençli akımla uyumlu yüksek miktarda diyastol sonu akım görülüyor. Teta açısı 52 derecedir. Tepe sistolik hız (TSH) 63,3 cm/sn ve diyastol sonu hız (DSH) 30,8 cm/sn. **(C)** Normal distal AKA akım deseni, düşük dirençli İKA ve yüksek dirençli EKA akım desenlerinin bir bileşimidir. TSH 67,9 cm/sn ve DSH 25,4 cm/sn'dir. İKA/AKA'nın TSH oranı (63,3/67,9) normaldir ve 0,9 olarak ölçülmüştür. Normal DSH oranı (30,8/25,4) 1,2'dir.

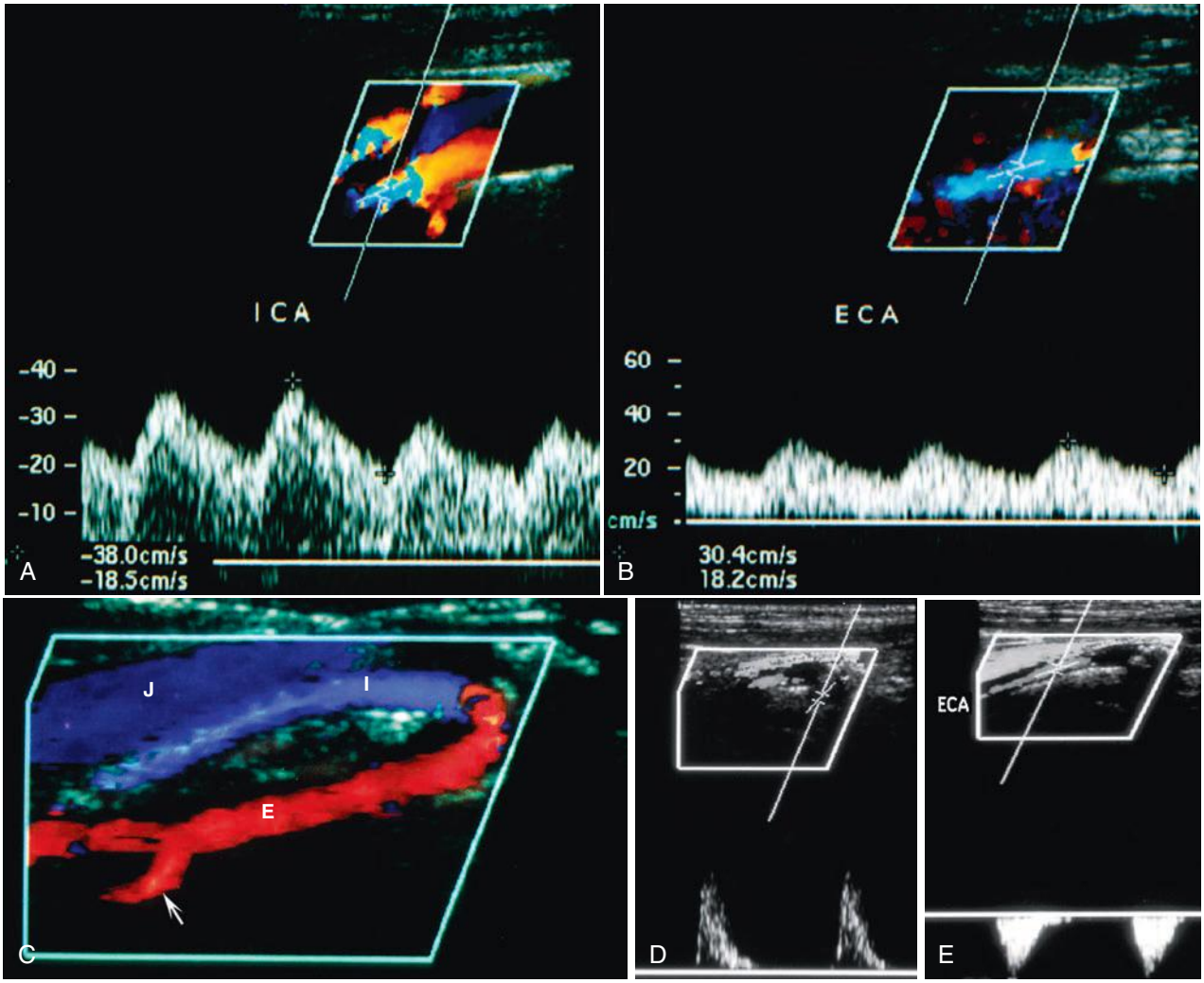


**RESİM 24.32 Ana Karotis Arter Tıkanıklığı Anormal İnternal Karotis Arter Akım Desenine Neden Olur. (A)** AKA oklüzyonunun distalindeki İKA'da antegrad tardus-parvus akım deseni görülüyor. (B) AKA tıkanıklığının distalindeki aynı taraf İKA'yı beslemek için kontralateral EKA'dan kollateral akımın neden olduğu tardus-parvus akım desenine sahip retrograd EKA akımı. **(C)** Renkli Doppler görüntüsünde bir EKA dalı *(ok)* ile antegrad EKA akımı **(E)** ve retrograd İKA akımı *(I)* görülmektedir. *J,* internal juguler ven. **(D)** Spektral Doppler görüntüsü yüksek dirençli retrograd sağ İKA akımını göstermektedir. **(E)** AKA oklüzyonunun distalinde sağ EKA'da yüksek dirençli antegrad akım. *AKA:* Ana karotis arter, *EKA:* eksternal karotis arter; İKA: internal karotis arter.

dir. Son 15 yılda, manyetik rezonans görüntülemenin (MRG) de karotis hastalığının karakterizasyonu ve risk sınıflandırmasında yararlı olduğu gösterilmiştir. MRG, gelecekteki inme ve TİA riskinde artışla ilişkili olan plak içi kanamayı, lipitten zengin nekrotik çekirdeği ve fibröz çatının incelmesini ve yırtılmasını doğru bir şekilde tanımlayabilir.[169-172] MRA'da intrakraniyal dolaşım değerlendirilebilir; ancak maliyet, zaman ve ulaşılabilirlik MRA'yı karotis hastalığının değerlendirilmesinde ilk seçenek olarak sınırlar.[173] MRA, kalsifiye plağın altta yatan karotis lümenini gizlediği durumlarda yardımcı olabilir. BTA, ülserasyon ve kalsifikasyonu doğru bir şekilde tespit edebilen ancak plak içi kanama ile lipitten zengin nekrotik çekirdeği ayırt edemeyen yaygın ve hızlı bir yöntemdir.[173] Doppler ultrasonografi, kontrastlı MRA ve BTA arasındaki genel uyum oranı karotis darlığı için çok benzerdir.[174,175]

Birçok araştırmacı artık preoperatif anjiyografi yerine karotis ultrasonografisi ve MRA kombinasyonunu önermektedir. Anjiyografinin yalnızca MRA ve karotis ultrasonunun uyumsuz sonuçlar verdiği veya yetersiz kaldığı durumlarda kullanılmasını savunmaktadırlar.[176-180] Diğer çalışmalar endarterektomi öncesinde tek başına karotis ultrasonu kullanımını desteklemektedir.[177,178,181-185] Çok sayıda çalışma, cerrahi adaylarının %90'ından fazlasının klinik değerlendirme ve tek başına ultrason kullanılarak yeterli şekilde taranabileceğini göstermektedir. Bununla birlikte, şüpheli aortik ark proksimal damar hastalığında veya şüpheli tam oklüzyon vakalarında, bazı uygulayıcılar hala preoperatif anjiyografiyi savunmaktadır.

## Postoperatif Ultrasongrafi

**Endarterektomi (KEA) sonrası** karotis arterde birçok karakteristik değişiklik görülür[186,187] (Resim 24.33).Normal İ-M kompleksi ile endarterektomi seviyesindeki yüzey arasındaki sınırda, kama şeklinde görünüm ile düzenli aralıklarla ekojenik sütürler görülür. Operasyon ile çıkarılan İ-M kompleksinin de yeniden büyüdüğü gösterilmiştir. Bir çalışmada KEA hastalarının %6'sında karotis flepleri, rezidüel orta ila şiddetli

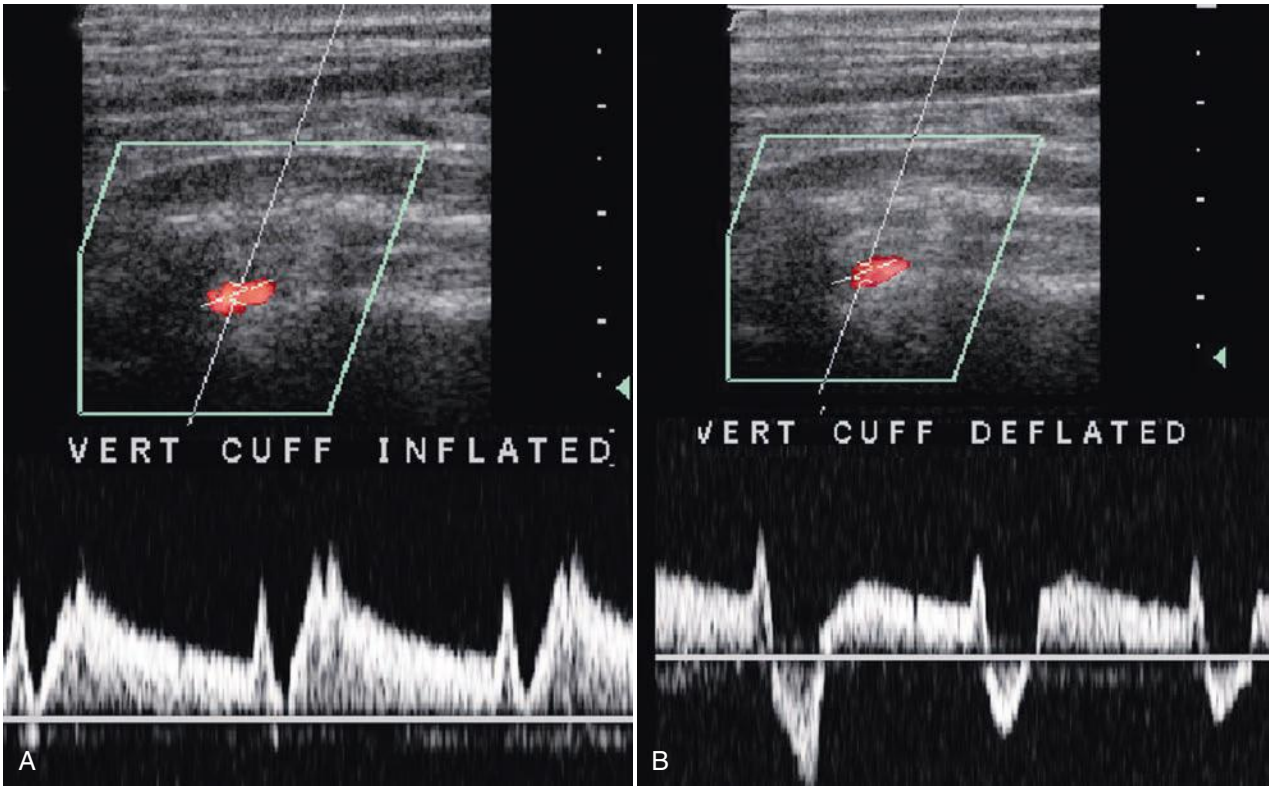


**RESİM 24.47 İnkomplet Subklavyan Çalma ve Provokasyon Manevraları. (A)** Çalma öncesi sol vertebral arter dalga formu. Akım tepe sistolde yavaşlar ancak tersine dönmez. **(B)** Provokasyon manevrasından sonra, periferik arteriyel basınçtaki azalmaya yanıt olarak tepe sistolde akım tersine dönüyor.

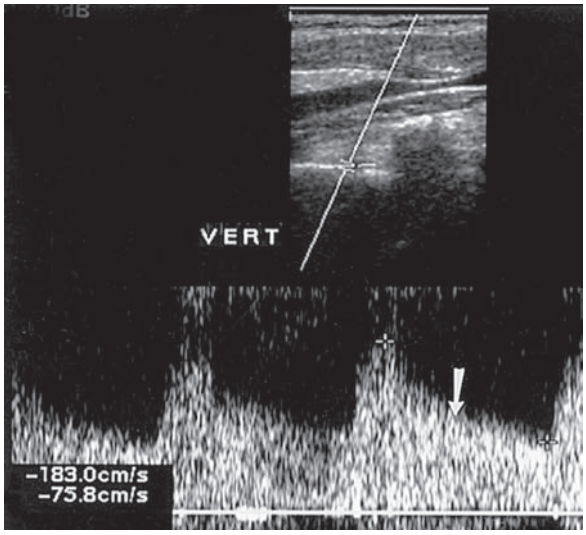


**RESİM 24.48 Vertebral Arterde Artmış Akım Hızı.** Sol vertebral arter pulsed Doppler spektral incelemesinde belirgin yüksek hızlı ve bozulmuş dalga formu görülüyor *(ok)*. Artmış hız ve akım bozukluğu genellikle fokal bir darlıkla ilişkili olabilse de, bu olguda bilateral internal karotis arter tıkanıklığı ve vertebral artere artan kollateral akım nedeniyle vertebral arter boyunca hız artışı izlenmiştir.

ve renkli Doppler akım ultrasonografisi için en yaygın klinik endikasyon şüpheli **juguler venöz trombozun** değerlendirilmesidir.[252-260] Trombüs oluşumu santral venöz kateter yerleştirilmesiyle ilişkili olabilir. Diğer endikasyonlar arasında juguler ven ektazisi tanısı [258,259,261,262] ve vasküler anatominin farklı olduğu zor durumlarda internal juguler veya subklavyan ven kanülasyonu için sonografi kılavuzluğu [263-269] yer alır.

## Ultrasonografik Teknik

Normal internal juguler veni görüntülemek oldukça kolaydır. Ven, boyun ekstansiyonda iken ve baş karşı tarafa doğru çevrilmiş haldeyken taranır. Venin basılanmasını önlemek için prob ile hafif bir basınç uygulanarak longitudinal ve transvers taramalar gerçekleştirilir. İnternal juguler venin kaudal segmenti ve subklavyan venin medial segmenti brakiyosefalik veni oluştururlar. Bu seviyeyi görüntülemek için supraklaviküler fossadan koronal bir projeksiyon kullanılır.

Juguler ven AKA'nın lateralinde ve anteriorunda, tiroid bezinin lateralinde ve sternokleidomastoid kasın derininde yer alır. Damarın keskin ekojenik duvarları ve hipoekoik veya anekoik bir lümeni vardır. Normalde distal kısmında bir venöz kapak görülebilir.[255,264,270] Sağ internal juguler ven genellikle soldan daha büyüktür.[263]

İnternal juguler venin gerçek zamanlı sonografisinde, **sağ kalp kasılmalarıyla ilişkili venöz pulsasyonların** yanı sıra intratorasik basınç ile değişen venöz çap değişiklikleri görülür. Doppler incelemesi bu akım modellerini grafiksel olarak gösterir (Resim 24.49). İnspirasyonda, negatif intratorasik basınç kalbe doğru akıma ve juguler venlerin çapının azalmasına neden olur. Ekspirasyon sırasında ve Valsalva manevrası sırasında, artan intratorasik basınç kan dönüşünde bir azalmaya neden olur ve damarlar genişler, minimum akım görülebilir veya hiç görülmez. Normal juguler venin duvarları orta derecede

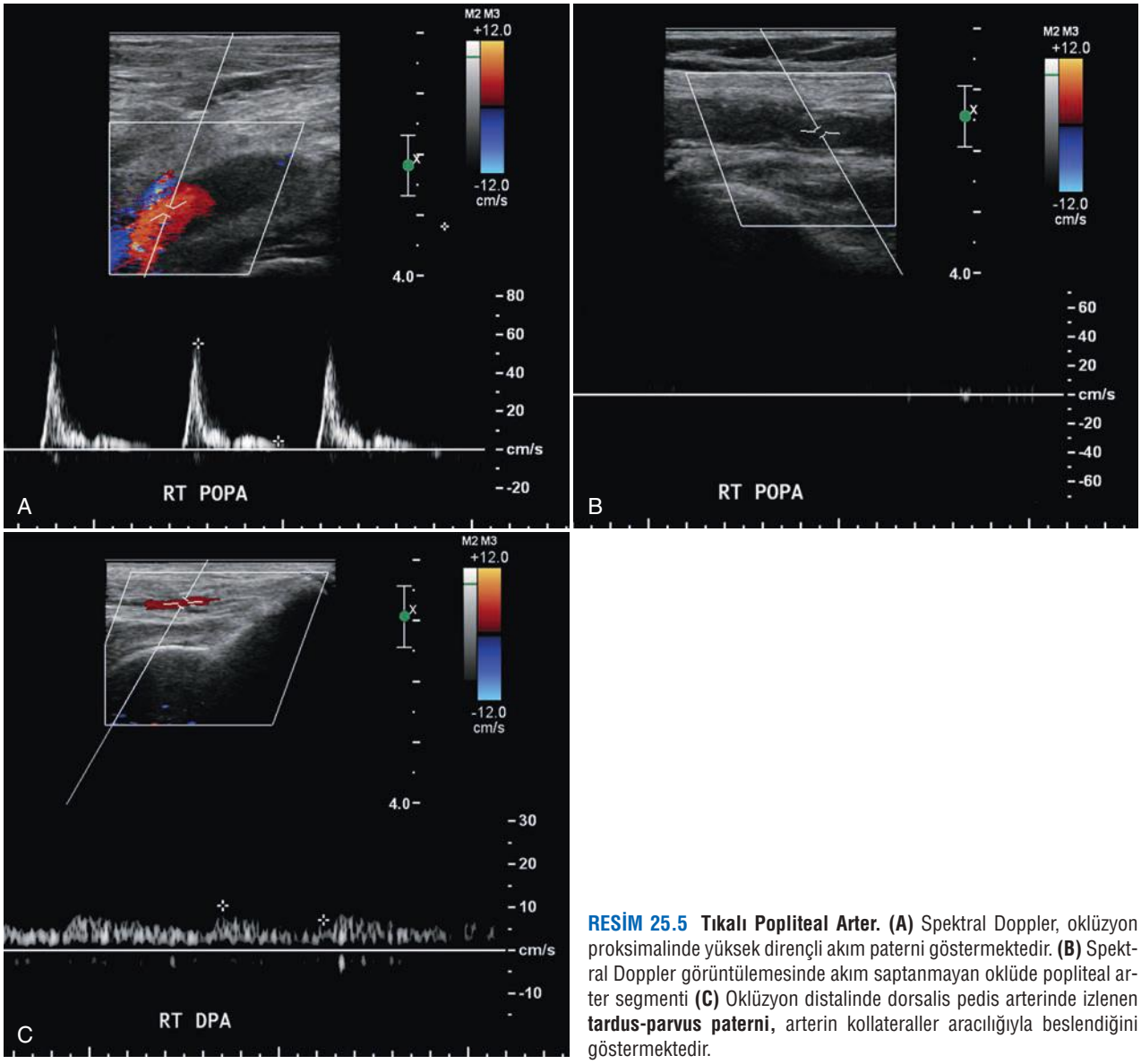


**RESİM 25.5 Tıkalı Popliteal Arter. (A)** Spektral Doppler, oklüzyon proksimalinde yüksek dirençli akım paterni göstermektedir. **(B)** Spektral Doppler görüntülemesinde akım saptanmayan oklüde popliteal arter segmenti **(C)** Oklüzyon distalinde dorsalis pedis arterinde izlenen **tardus-parvus paterni,** arterin kollateraller aracılığıyla beslendiğini göstermektedir.

Daha önce belirtildiği gibi, Renkli Doppler ile türbülanslı ya da yüksek hızlı akım bölgeleri taranır ve tespit edilen bölgeler Spektral Doppler ile hız paterni karakterizasyonu için detaylı incelenir. Bununla birlikte, diffüz aterosklerotik hastalığı ve yaygın aterosklerotik kalsifikasyonları olan bir hastada anlamlı bir darlık olmaksızın alt bacakta kombine etki ile akım basınçlarını düşüren çok sayıda hafif darlık bir arada bulunabilir.

Arteriyel stenozu karakterize etmek için kullanılan ana kriterler; dalga formu morfolojisi, tepe sistolik hız (TSH) ve diyastol sonu hızı (DSH) içerir. Hız kriterleri için, mutlak tepe sistolik değeri ve tepe **hız oranı** (stenozdaki tepe hızın veya distal akım jetindeki tepe hızının, arterin 2 cm yukarısındaki proksimal tepe hızına bölünmesiyle tanımlanır.) etkili bir şekilde uygulanmaktadır. 338 arteriyel segment üzerinde yapılan bir çalışma; stenozun bulunduğu bölgede, komşu non-stenotik bölgenin gelen akım arterine göre 2:1'den büyük bir fokal TSH oranı mevcut ise,bu orana spektral pencere genişlemesi ve arterde geçici ters yönde akımın kaybı bulguları eşlik ediyorsa, çapta en az %50 daralma ile uyumlu bulunmuştur (Resim 25.10).[16,17] %50'den fazla darlık varlığında,darlık distalindeki arterde tardus-parvus dalga formu morfolojisi izlenir (Resim 25.11). Ancak daha az derecede darlık mevcutsa morfoloji genellikle normal kalır.[16] Femoral-popliteal bölgedeki nativ damarlar için, TSH'nin 200 cm/s'den büyük olması ve TSH oranının 2:1'den fazla olması

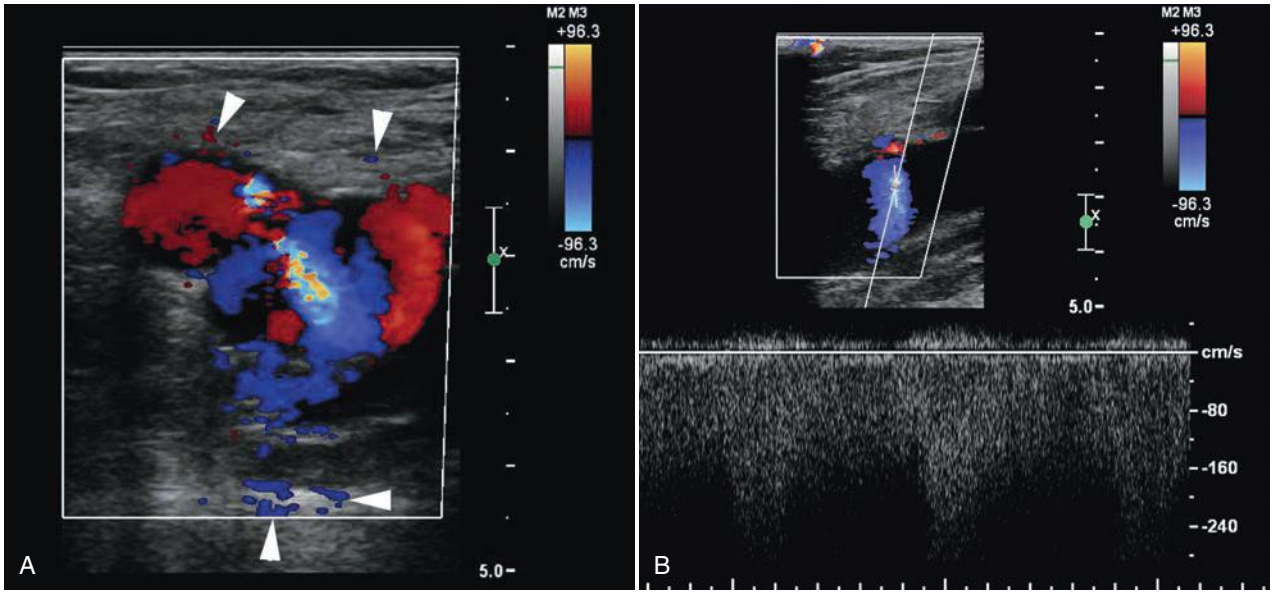


**RESİM 25.15 Ana Femoral Arterden Ana Femoral Vene Arteriyovenöz Fistül (AVF). (A)** Renkli Doppler ana femoral arterden ana femoral vene olan AVF'yi gösteriyor. Komşu dokulardaki titreşim artefaktına dikkat ediniz *(ok başları)*. **(B)** AVF'nin hemen distalindeki ven lümeninde, arteriyelize türbülanslı akım görülmektedir. Ayrıca bkz. Video 25.5.

len başarısızlıklar, genellikle greft seçiminin yetersizliği ya da anastomoz bölgelerinin yanlış seçimi gibi cerrahi teknik sorunlardan kaynaklanabilir. Ayrıca, otolog ven kapakçıkları cerrahi hazırlık sırasında tam olarak lizise uğramayabilir. Her ne kadar cerrahi esnasında tamamlayıcı görüntüleme yaygın olarak yapılsa da, yakın tarihli bir çalışma intraoperatif tamamlayıcı anjiyografi veya ultrason uygulanan hastalarda greft sağkalımında bir iyileşme olmadığını göstermiştir.[69,70] Uzun vadede, damar kapakçığı bölgesinde fibrozis veya anastomoz bölgesinde intimal hiperplazi gelişebilir. Bypass grefti yeterince uzun bir süre boyunca işlevini korursa, altta yatan aterosklerotik hastalık bypass ve gelen akım damarlarını etkileyerek işlevi sınırlayabilir.

Sentetik greftlerde oklüzyonun değerlendirilmesi renkli veya spektral Doppler'de akımın olmaması ile nativ damarlarla benzer şekilde yapılır. Gri skalada greft içerisindeki ekojenik trombüs tanımlanabilir. Kadavra ven allogreftleri, otolog venlerin mevcut olmadığı ve sentetik greft için uygun olmayan seçilmiş hastalarda kullanılmıştır. Bu greftler tromboz açısından yüksek risk altındadır ve bu risk doku reddi, immün ilişkili intimal hiperplazi ve fibrozis varlığında daha da artmaktadır.[71] O'Banion ve arkadaşları tarafından kadavra veniyle infrainguinal bypass yapılan 70 hastayı kapsayan bir çalışmada 1 yıllık greft açıklık oranı %35 olarak bulunmuştur.[72] Yakın zamanda, kadavra veni ile alt ekstremite bypassı uygulanan 25 hasta ile yapılan retrospektif bir çalışmada, 1 yıllık primer açıklık oranının %28'den daha da düşük olduğu bildirilmiştir.[73]

Ultrason, nativ ven bypass grefti başarısızlığına yol açması muhtemel lezyonları tespit etmek için iyi bir tekniktir. Arteriyel bypass grefti oluşturulduktan sonra, ultrason birincil tarama yöntemi olarak kullanılır ve gerektiğinde yapılan revizyonların değerlendirilmesi ve takibinde maliyet-etkin bir yöntemdir.[74] Tanı gri skala görüntülemede stenozun görsel olarak tespitine, ardından renkli ve spektral Doppler görüntüleme ile karakterizasyonuna dayanır. Bypass'ın distalindeki ayak bileği arterlerinde normal trifazik veya bifazik dalga formları, bypass'ın açıklığını gösterir. Greftteki genel azalmış veya monofazik akım hızları, hastalık açısından uyarıcıdır ve fokal bir anormalliği araştırmak için ek inceleme yapılmalıdır. Renkli Doppler ultrasonografi, aliasing bölgelerini tespit etmek için kullanılabilir ve ardından şüphenilen bölgelerde hız değişikliklerini değerlendirmek için spektral Doppler incelemesi yapılır. Dallanmayan bir damar içinde saptanan darlığın ciddiyetinin değerlendirilmesi için bir hız oranı kullanılabilir. Nativ arterlere benzer şekilde, TSH oranı greftteki stenotik bölgenin TSH değerinin, stenozun 2 cm proksimalindeki tepe hızına bölünmesiyle hesaplanır. TSH oranının en az 2.0 olması, en az %50 çap darlığına karşılık gelir.[75-77] Benzer şekilde 180 cm/sn'nin üzerindeki bir TSH, alt ekstremite bypass ven greftinde %50'den fazla çap darlığı ile ilişkilendirilmiştir (Resim 25.16, Video 25.6).[78,79]

TSH oranı da dahil olmak üzere çeşitli ultrason parametreleri ileride gelişebilecek bypass **greft disfonksiyonu** ile ilişkilidir. TSH oranı, greftin herhangi bir bölgesinde 3.5 ila 4 arasında bir değere ulaştığında, bu şiddetli stenozu gösterir. Bu durumda hasta beklenenden daha az semptom gösteriyor olsa bile müdahale düşünülmelidir.[75,76] Doppler ve BT ile yapılan bir çalışmada, TSH oranı 3.5 üzerinde olan hastaların greft yetmezliği açısından yüksek risk altında olduğu ancak BT'de saptanan yüksek dereceli darlığın ileride gelişebilecek greft yetmezliği ile iyi korelasyon göstermediği saptanmıştır.[78] Wixon ve arkadaşları tarafından kullanılan ciddi darlık için hız kriteri, TSH>300 cm/s ve TSH oranı>3.5 değerlerinin hastayı bir venöz greft darlığı müdahalesine yönlendirmesi gerektiğini öne sürmektedir.[74] Bu kriterleri karşılayan hastalarda, greft içindeki akım hızı 45 cm/s'nin altına düşerse müdahale hemen yapılmalıdır.[74,78] Ayrıca, bir başka çalışmaya göre TSH'deki azalma da spektral Doppler için önemli bir bulgudur.

**TABLO 26.1 Derin Venöz Tromboz Tanısı İçin Wells Skoru**

| KLİNİK ÖZELLİKLER | PUANLAR |
|---|---|
| Aktif kanser (son 6 ay içinde tedavi gören ya da şu anda palyatif tedavi alan hasta ) | +1 |
| Felç, parezi veya alt ekstremitelerde yakın zamanda alçı immobilizasyonu | +1 |
| Son 3 gün veya daha fazla süre yatağa bağlı kalma veya son 12 hafta içinde genel veya bölgesel anestezi gerektiren büyük cerrahi operasyon | +1 |
| Derin venöz sistem boyunca lokalize hassasiyet | +1 |
| Tüm bacak şişmesi | +1 |
| Semptomatik olmayan taraftan en az 3 cm daha geniş baldır şişmesi (tibial tüberkülün 10 cm altından ölçülür) | +1 |
| Sadece semptomatik bacakta gode bırakan ödem | +1 |
| Kollateral yüzeyel damarlar (variröz olmayan) | +1 |
| Daha önce belgelenmiş derin ven trombozu | +1 |
| Alternatif tanı, derin ven trombozu kadar olası | -2 |

| TOPLAM SKOR | KLİNİK OLASILIK | DVT PREVALANSI |
|---|---|---|
| <2 Puan | DVT Olasılığı Düşük | %5.5 (95% CI: %3.8 ila %7.6) |
| ≥2 Puan | DVT Olasılığı Yüksek | %27.9 (95% CI: %23.9 ila %31.8) |

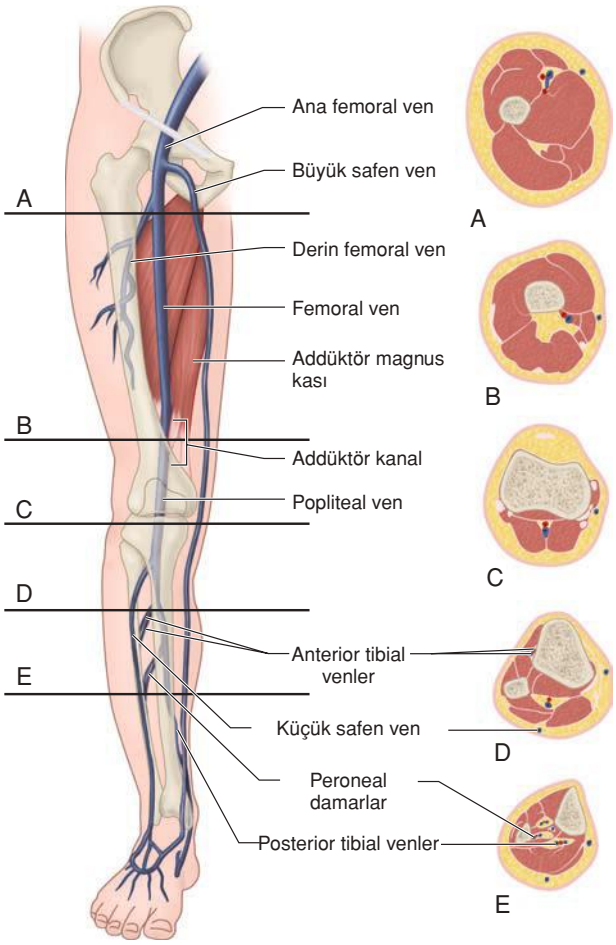


**RESİM 26.2 Alt Ekstremitenin Venöz Anatomisi.**

**Yüzeysel Venöz Sistem.** Alt ekstremitenin yüzeysel venöz sistemine ait anatomik terminoloji, 2002 yılında standartlaştırılmıştır. Büyük ve küçük safen venler ile dalları, alt ekstremitelerin yüzeysel venöz sistemini oluşturur.[26] **Büyük safen ven** (BSV), proksimal uyluğun medialinde, AFV'nin bifurkasyonunun üzerinde, AFV'nin medial kısmına boşalır. BSV, medial uyluk ve baldır boyunca uzanır. Normal BSV, ayak bileği seviyesinde tipik olarak 1-3 mm, safenofemoral bileşke seviyesinde ise 3-5 mm çapındadır. Bu ölçümler, otolog ven grefti için safen ven haritalaması yapılırken önemlidir. **Küçük safen ven**, PV'nin posterior kısmına değişken şekilde bağlanır ve dorsal baldır boyunca ayak bileğine doğru uzanır. Küçük safen venin ölçümleri, distalinde tipik olarak 1-2 mm, safenopopliteal bileşkede ise 2-4 mm çapındadır. **Yüzeysel venöz yetmezlik** durumlarında, BSV ve küçük safen ven anormal şekilde genişleyebilir ve kıvrımlı hale gelebilir.

## *Ultrasonografi İncelemesi*

Kullanılacak transdüser seçimi, hastanın vücut yapısına ve incelenecek damarın derinliğine bağlıdır. Tipik olarak, yüksek çözünürlüklü 5 ila 10 MHz'lik lineer dizilimli transdüser kullanılır. Daha iri hastalarda, daha düşük frekanslı (3 ila 5 MHz) konveks dizilimli transdüser gerekebilir. Damarların içlerinde artefakt kaynaklı yansımaların olmadığından emin olmak ve trombüsün yavaş akan kan nedeniyle oluşan yansımalarla karıştırılmaması için uygun kazanç ayarları gereklidir. Renkli Doppler görüntüleme ayarları, yavaş ve düşük hacimli akıma duyarlılığı en üst düzeye çıkarmak için optimize edilmelidir.

Ultrasonografi ile Uğraşan Radyologlar Derneği (SRU) tarafından yayımlanan güncellenmiş uzlaşı raporuna göre,[1] alt ekstremite derin venöz sistemi inguinal ligamanın hemen üstünden başlayarak ayak bileğine kadar kompresyon, renkli ve spektral Doppler sonografi ile solunum fazisitesi değerlendirilerek incelenmelidir. Kraniyal derin femoral ven

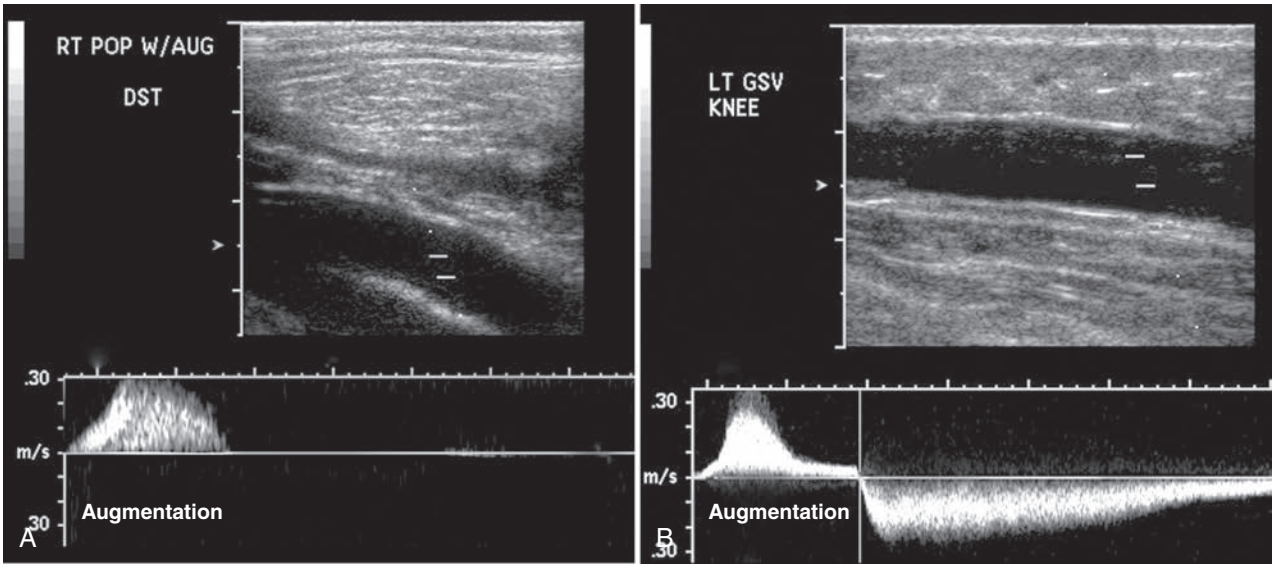


**RESİM 26.17 Venöz Yetmezlik. (A)** Popliteal venin dupleks spektral analizi distal augmentasyon ile normal bir dalga formu gösteriyor. Distal augmentasyonu takiben akımda tersine dönüş olmadığına dikkat edin. **(B)** Büyük safen venin dupleks spektral analizi, distal augmentasyondan sonra şiddetli yüzeysel venöz yetmezlikle uyumlu olarak uzamış reflüyü gösteriyor.

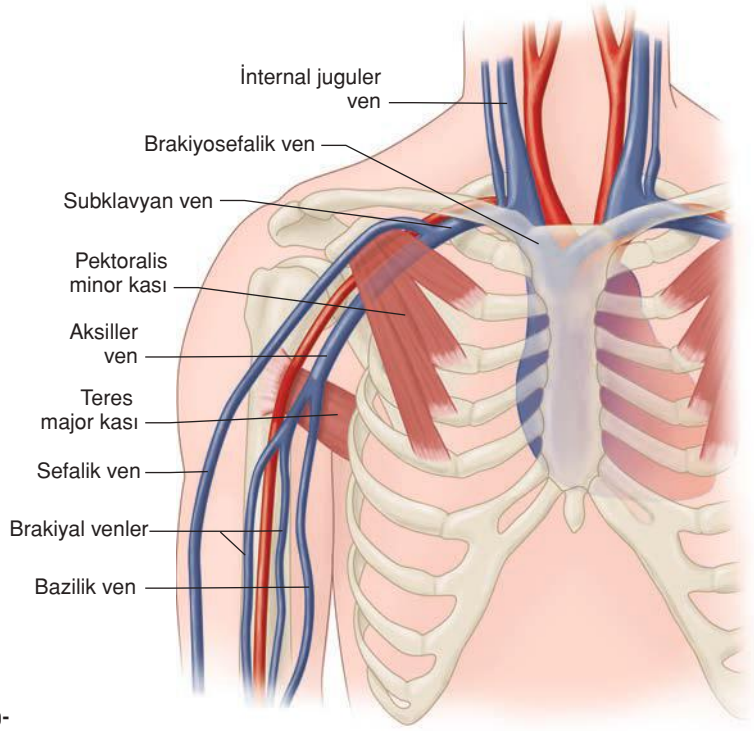


**RESİM 26.18 Üst Ekstremite Venlerinin Venöz Anatomisi.**

2. Proksimal ve distal bölümleriyle birlikte İJV'nin yanı sıra mediyal ve lateral subklavyan ven ve aksiller venin longitudinal renkli Doppler ve spektral dalga formu analizi yapılır. Sadece tek taraflı bir inceleme talep edilmişse, solunum fazisitesinde simetriyi değerlendirmek amacıyla karşı taraftaki subklavyan ven de incelenir.
3. Belirgin semptomatik bölgeler, varsa, ön kol da dahil olmak üzere değerlendirilir.

### *Üst Ekstremite Akut Derin Ven Trombozu*

Alt ekstremite akut derin ven trombozu (AEDVT) ile karşılaştırıldığında, üst ekstremite akut derin ven trombozu

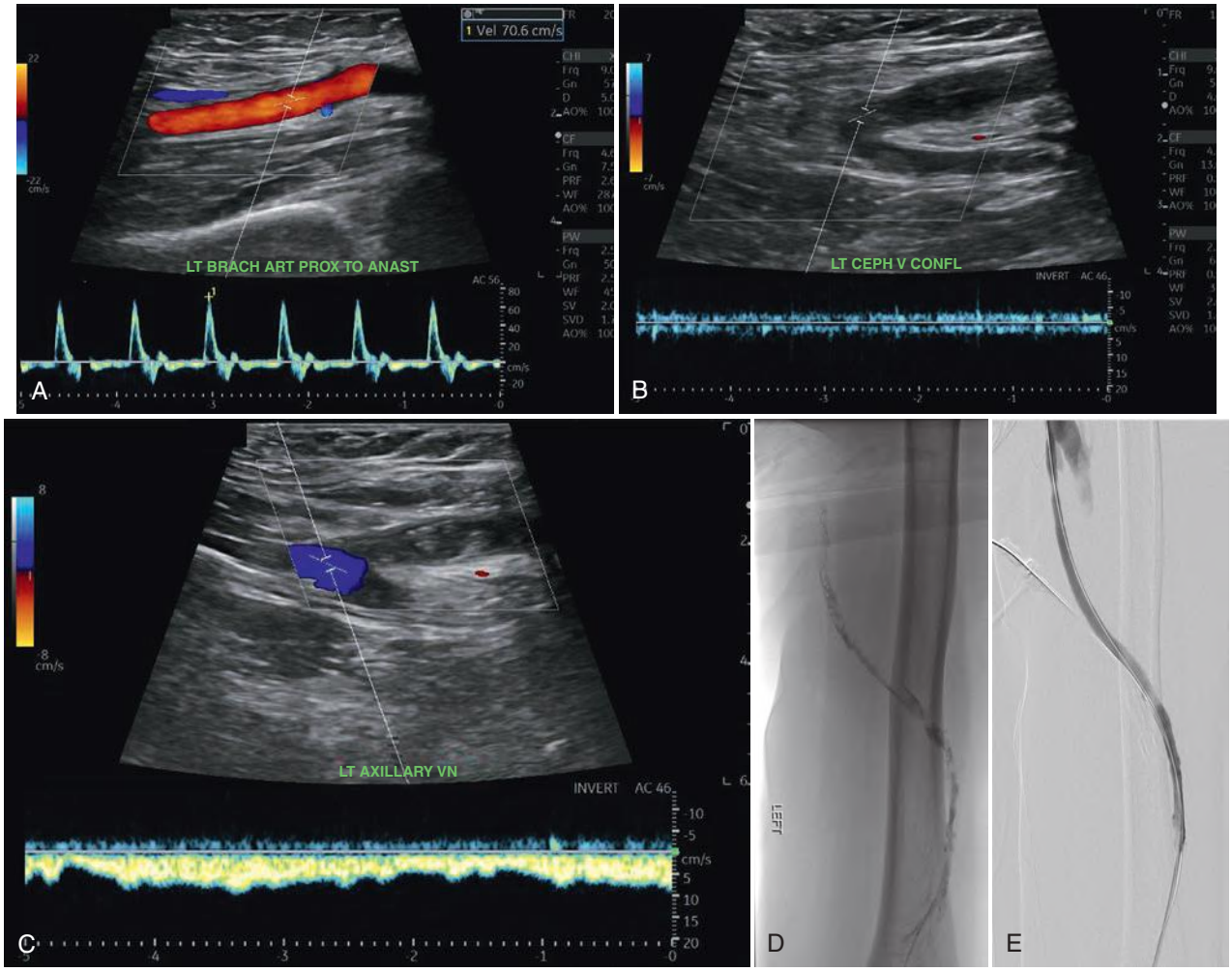


**RESİM 27.23 Tromboze Brakiyo-Sefalik Hemodiyaliz Fistülü. (A)** Arteriyovenöz fistülün (AVF) arteriyel anastomozunun proksimalindeki brakiyal arterde görülen yüksek dirençli spektral Doppler dalga formu, düşük dirençli akım olması gerektiğinden AVF drenaj veni değerlendirilmeden önce bile tromboz açısından oldukça endişe vericidir. **(B)** AVF'nin renkli ve spektral Doppler görüntüsü sefalik venin tam trombozunu göstermektedir. **(C)** AVF'yi drene eden sefalik vendeki trombüs aksiller ven ile birleştiği yere kadar uzanıyor. Anjiyoplasti öncesi ve sonrası dijital subtraksiyon venogram görüntüleri üst kolda AVF ve drene eden vende trombozu gösterirken **(D)**, başarılı balon anjiyoplasti sonrasında açıklık yeniden sağlanmıştır **(E)**.

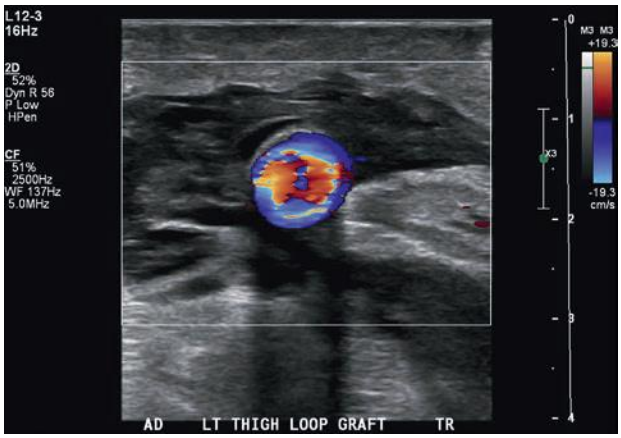


**RESİM 27.24** Sol Uylukta Arteriyo-venöz Greftin Bitişiğinde Orta Büyüklükte Hematom. Gri skala görüntü hematomu gösteriyor (kaliperler). Renkli veya spektral Doppler'de akım saptanmamıştır (gösterilmiyor). Bitişik patent AVF için **Video 27.4**'e bakınız.

olmadığı belgelenmelidir. Cilt, müdahale gerektirecek bozulmalar açısından dikkatle incelenmelidir.[86]

Anevrizmalar ve psödoanevrizmalar klinik muayenede pulsatil kitleler olarak görülür ve bu, hematom veya seromadan ayırt edilmesine yardımcı olur. Bir psödoanevrizmanın renkli Doppler değerlendirmesi, "yin-yang" olarak adlandırılan dairesel bir akım paterni gösterir (Resim 27.26, Video 27.5). Psödoanevrizma boynunda "ileri geri" (to-and-fro) akım saptanabilir. Psödoanevrizmanın ön duvarının cilt yüzeyine olan derinliğinin değerlendirilmesi çok önemlidir; cilde yakınsa, cilt yüzeyindeki kızarıklık ve ponksiyon bölgesinde kabuklanma gibi bulgular açısından değerlendirilerek ani bir yırtılma riski düşünülerek sevk eden klinisyene bilgi verilmelidir. Greftlerde özel bir komplikasyon, greft sentetik materyalinin dejenerasyonudur. Greft duvarında düzensizlik görülür ve bu durum, greft duvarı boyunca yaygın veya fokal psödoanevrizmalarla ilişkili olabilir (Resim 27.27, Video 27.6).

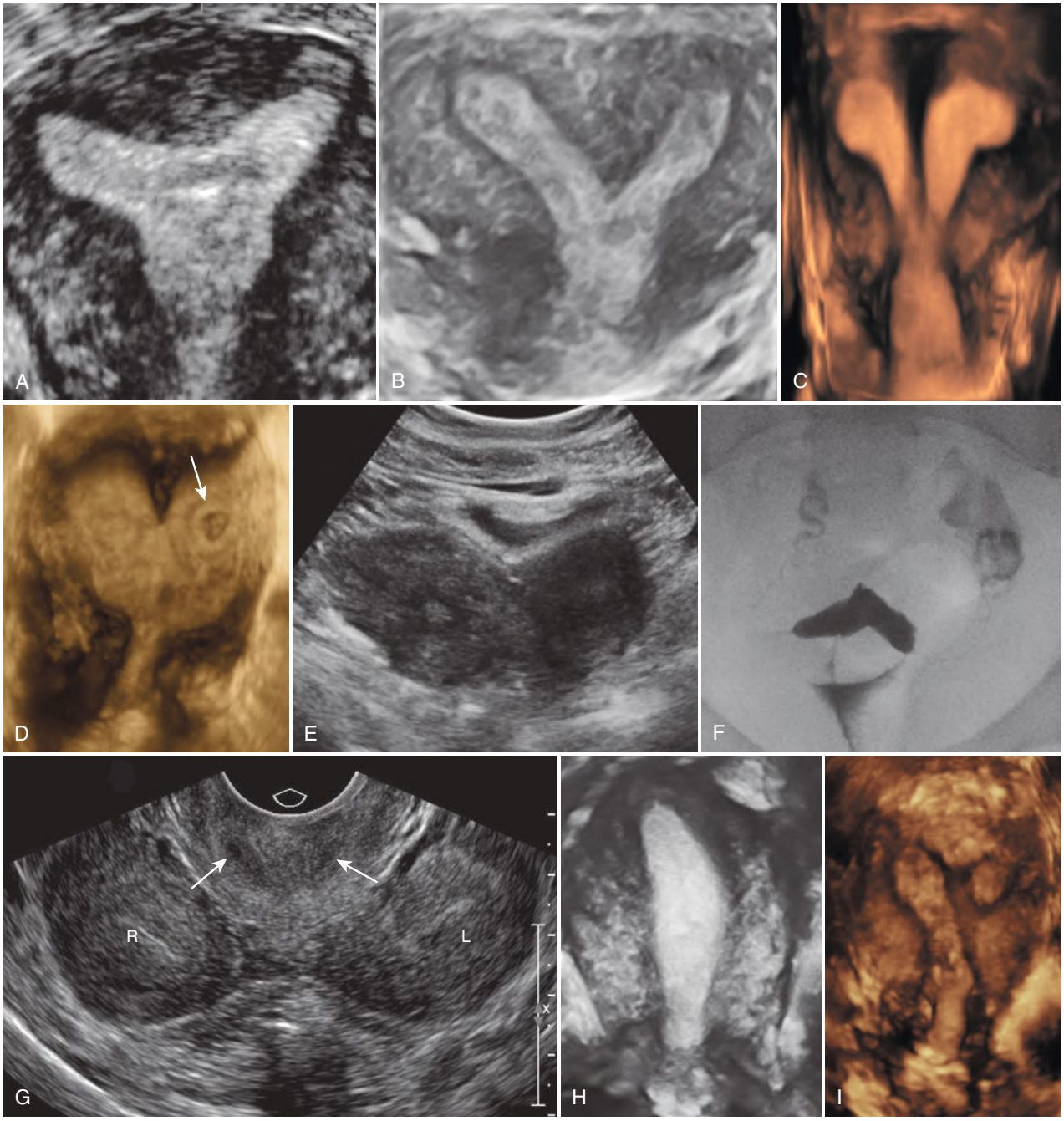


**RESİM 28.9 Müllerian Anomaliler (A-D)** ve **(H)**, yeniden oluşturulmuş 3B koronal görüntülerdir. **(E)** ve **(G)**, 2B görüntülemeden doğrudan elde edilen oblik koronal görüntülerdir. **(A) Arkuat uterus.** Fundal endometriyumun minimal indentasyonuna dikkat ediniz. **(B) Subseptat uterus. (C)** Tam **septat uterus**. Septumun servikse kadar uzandığına dikkat ediniz. Video 28.1'i inceleyiniz. **(D) Septat uterus.** ile birlikte sol kornu içinde gebelik. **(E) Bikornuat uterus.** İki kornunun görüntüde nasıl ayrıldığını fark ediniz. Diğer görüntülerde tek serviks (gösterilmemiş) ve iki ayrı uterin kornu görülmüştür. Video 28.2'yi inceleyiniz. **(F)** Uterin duplikasyon anomalisine ait histerosalpingografi. Bu görüntüden bunun bir septat mı yoksa bikornuat uterus mu olduğunu söylemek mümkün değildir. Bu durumları ayırt etmek için uterin fundusun görüntüsünü elde etmek üzere ek görüntüleme gereklidir. **(G) Uterus didelfis.** İki ayrı uterin kaviteye (R, L) ve iki servikse *(oklar)* dikkat ediniz. Endometriyal kavite her zaman ayrıdır. Video 28.3'ü inceleyin. **(H) Unikornuat uterus.** Video 28.4'ü inceleyin. **(I) Sağ unikornuat uterus ve non-komminikan sol kornu.** Bu 3B görüntü, bu durumu göstermek için alınmıştır. Diğer görüntüler (gösterilmemiştir), sağ kornuda normal görünümlü ve sol kornuda ise incelmiş myometriyumu göstermiştir.

çek servikal duplikasyonu bir septum tarafından bölünmüş bir serviksten ayırt etmek zor olabilir. Bu bağlamda, çift serviksi olan kadınlarda tüm uterin anatomiyi değerlendirmek önemlidir; çünkü komplet septat uterus en az uterus didelfis kadar yaygındır.[75]

Böbrekler, müllerian kanal anomalileri (MKA) olan hastalarda değerlendirilmelidir; çünkü bu hastalarda böbrek anomalileri genel popülasyona kıyasla daha sık görülür.[73] En yaygın böbrek anomalileri, renal agenezi veya ektopik böbrektir. Böbrek anomalilerinin en sık eşlik ettiği MKA türleri

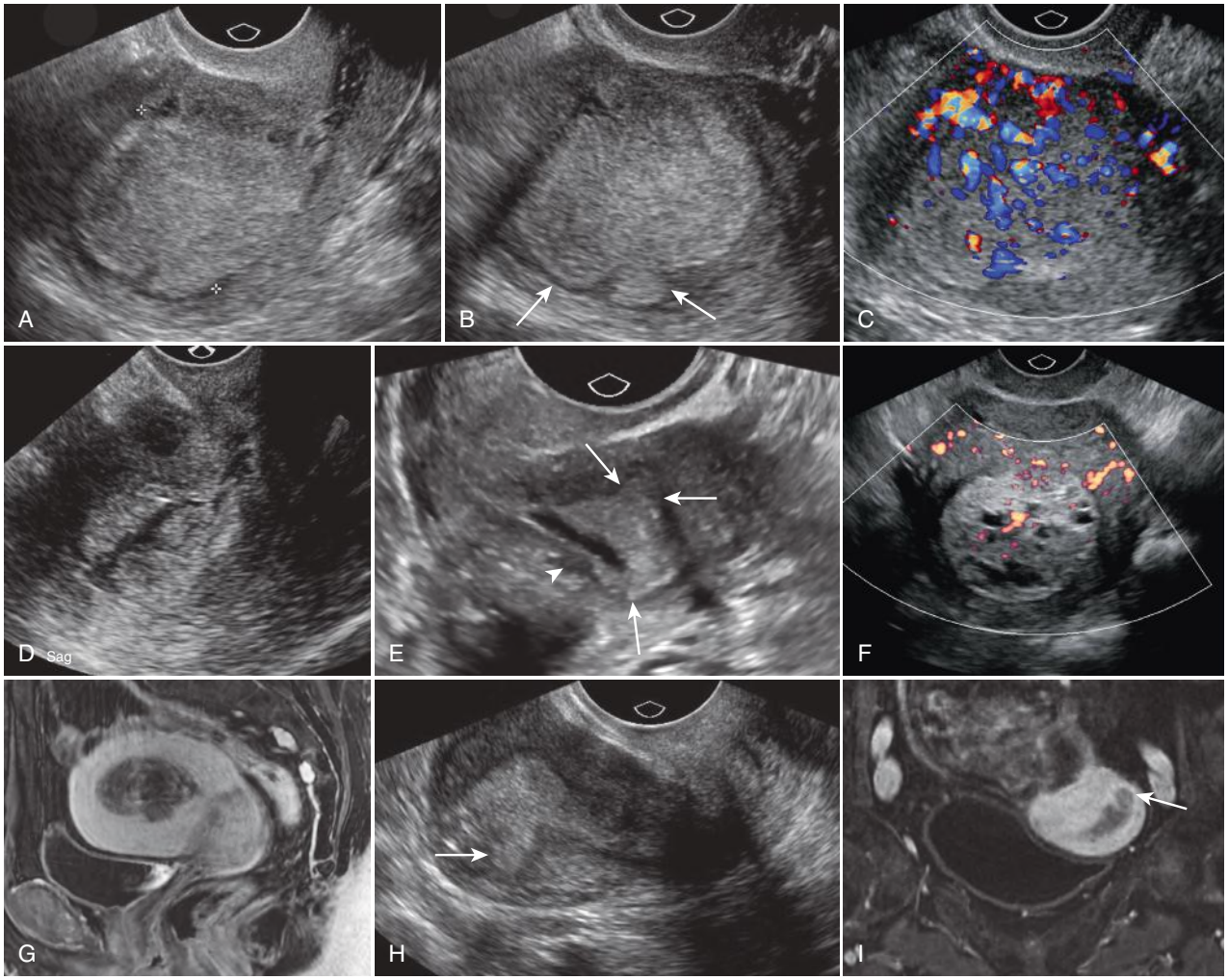


**RESİM 28.22 Endometriyal Karsinom. (A)** Transvajinal ultrasonografi (TVS), 33 mm kalınlığındaki endometriyumu *(işaretleyiciler)* göstermektedir. **(B)** Posteriorda myometriyal invazyon alanları görülmektedir *(oklar)*. **(C)** Renkli Doppler görüntüleme, düzensiz hipervasküler tümör göstermektedir. **(D)** Bir başka hastada, endometriyal karsinom nedeniyle birden fazla düzensiz polipoid lezyon görülmektedir (Video 28.10'a bakınız). **(E)** Sagittal görüntü, fokal bir endometriyal lezyon ve myometriyal invazyonu (oklar) göstermektedir. Bu görüntünün ayırıcı tanısı yoktur; çünkü invazyon açıkça endometriyal lezyondan kaynaklanmaktadır ve bu nedenle invaziv endometriyal kanserdir. Görüntüdeki myometriyuma uzanma oranı yaklaşık %50'dir. Eğer invazyon derinliği cerrahi yaklaşımı etkiliyorsa, invazyonun daha hassas bir şekilde değerlendirilmesi ve lenfadenopati değerlendirmesi için MRG yararlı olabilir. Ayrıca az miktarda endometriyal sıvı ve %50'den az submukozal uzantıya sahip küçük bir intramural fibroid de dikkate alınmalıdır (ok başı). (**F** ve **G**) **Evre IA endometriyal karsinom. (F)** Ultrasonografi (US), kistik alanlarla belirgin şekilde kalınlaşmış endometriyum göstermektedir. **(G)** T2 ağırlıklı sagittal MR, anterior myometriyumun %50'sinden azını tutan hafif hiperintens tümörü göstermektedir. (**H** ve **I**) **Evre IB endometriyal karsinom. (H)** Sagittal ultrasonografi, kalınlaşmış ve heterojen endometriyum ile myometriyal invazyonu *(ok)* göstermektedir. **(I)** Uterusun uzun aksına dik alınan oblik yağ baskılanmış kontrast sonrası T1 ağırlıklı görüntüler, myometriyuma göre daha az kontrastlanan tümörü göstermektedir. Sol myometriyum *(ok)*, maksimal kalınlığın %50'sinden fazlasında tümör tarafından invaze edilmiştir. Anterior myometriyumun normal kalınlığına dikkat ediniz. Başka bir endometriyal karsinom örneği için Video 28.11'e bakınız.

rünür; ancak adezyonlar bazen endometriyum içinde düzensizlikler veya hipoekoik köprü benzeri bantlar olarak görülebilir.[204] Bu, endometriyumun hiperekoik olduğu sekretuar fazda en iyi şekilde görülür. Sineşiyi göstermek için sonohisterografi (SHG) mükemmel bir tekniktir.[205] Kalın, geniş tabanlı adezyonlar uterin kavitenin distansiyonunu engelleyebilir ve bu nedenle çoklu adezyonları olan hastalar sıvı enjekte edilirken sıklıkla ağrı hissederler. Sineşiler, kaviteyi bozan köprü benzeri doku bantları (Resim 28.24, Video 28.12) veya gerçek zamanlı ultrasonografide en iyi şekilde görülen ince, dalgalı membranlar olarak görünür.[4] Adezyonlar histeroskopi altında ayrılabilir.

## Endometriyal Ablasyon

Global **endometriyal ablasyon** prosedürlerinden sonra endometriyum genellikle belirsizleşir (Resim 28.25A).[206] Komplikasyonlar, genellikle görülen rezidüel ablasyon yapılmamış endometriyum ve komşu endometriyal skar oluşumu ile ortaya çıkar.[207] Bu durum, kornuaya lokalize bir **hematometra** (kornual bölgeye sınırlı) veya uterin kavitede merkezi bir hematometra ile sonuçlanabilir ve her iki durumda da ağrıya neden olabilir (bkz. Resim 28.25B). **Postablasyon tubal sterilizasyon sendromu,** endometriyal ablasyonun gecikmiş

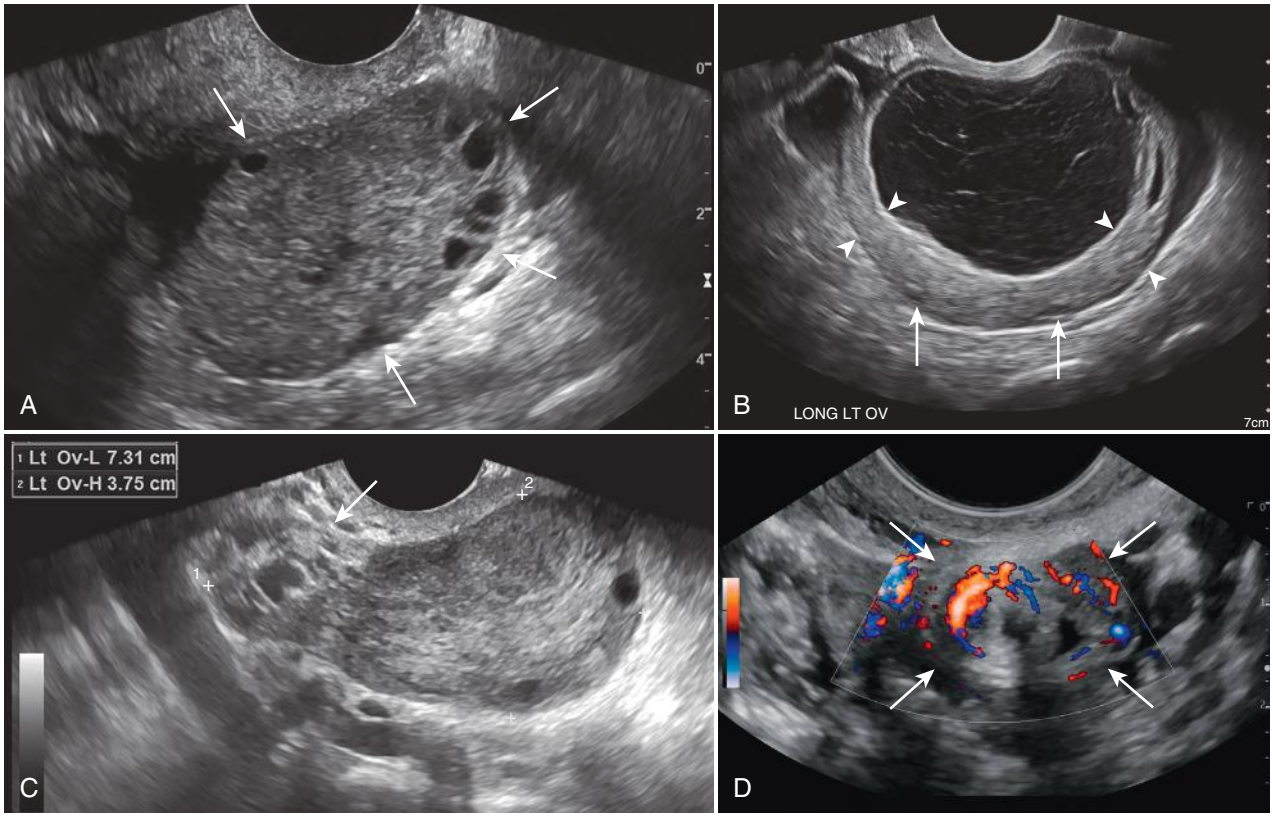


**RESİM 29.11 Over Torsiyonu: Dört Hastada Farklı Transvajinal (TVS) Gözlemler. (A)** Büyümüş over, merkezi over parankiminde "bulanık" veya "buzlu cam" görünümüne sahiptir; foliküller, merkezi stromal ödem nedeniyle overin kenarlarına itilmiştir *(oklar)*. **(B)** 6.5 cm'lik sol over kistadenoması, over parankimal ödemine bağlı olarak kalınlaşmış bir duvara sahiptir *(ok başları)*. Overin kenarında deforme olmuş foliküllerin görselleştirildiğine dikkat ediniz *(oklar)*. **(C)** Büyümüş overin kenarı boyunca izlenen heterojen ekojenik yuvarlak bir "kitle" *(ok)*, **burulmuş vasküler pediküldür**. **(D)** Renkli Doppler kullanılarak, burulmuş vasküler pedikülden geçen kesitte **girdap işareti** gösterilmektedir *(oklar)*. Ayrıca Videolar 29.7-29.9'a bakınız.

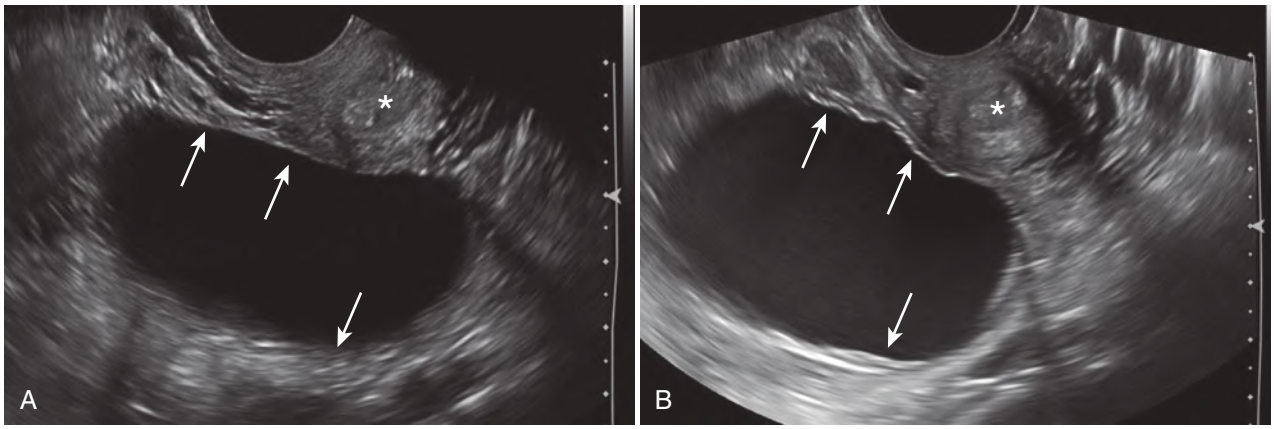


**RESİM 29.12 Tubal Torsiyon ile Kalın Duvar İşareti. (A)** İlk başvuruda alınan transvers endovajinal sonografi, overden *(gösterilmemiştir)* ayrı, hidrosalpinks ile uyumlu sağ adneksiyal tübüler bir kisti göstermektedir. Duvar normal kalınlıktadır *(kısa oklar)*. Hidrosalpinks alışılmadık şekilde medial bir pozisyonda olup, serviksin (*) arkasında orta hattı aşmaktadır. **(B)** İlk başvurudan 10 gün sonra alınan transvers endovajinal sonogram, hidrosalpinksin yeni duvar ödemini *(kısa oklar)* göstermektedir. Hidrosalpinks daha dolgun bir şekle sahiptir. (Wasson MN, Patel MD'den izin alınarak kullanılmıştır. Isolated fallopian tube torsion presenting as acute pelvic pain. *J Minim Invasive Gynecol.* 2018;25[7]:1122-1123.63)

larını tanıması faydalıdır (Video 29.9). Önceki ultrasonografi değerlendirmesiyle karşılaştırma da özellikle yakın zamanda yapıldıysa çok yararlı olabilir; bu, önceki çalışmada mevcut olan referans noktalarının hâlâ varlığını sürdürmesini sağlayarak "**flipped ovary" (ters dönmüş over**) işaretinin tanınmasına olanak verir (Resim 29.13, Video 29.10).[68] Torsiyonun

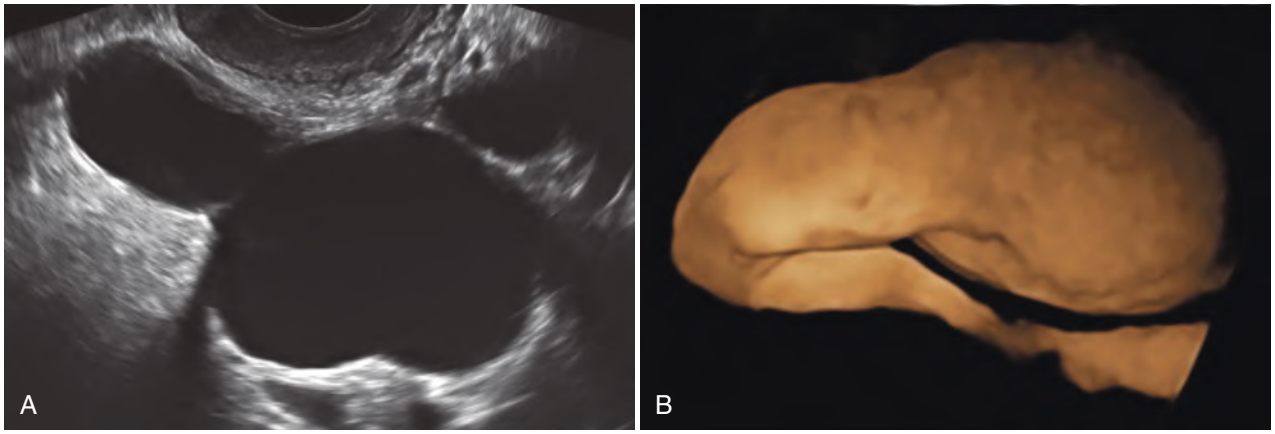


**RESİM 29.29 2B ve 3B Transvajinal (TVS) sonografide hidrosalpinks. (A)** Standart TVS görüntüsü, ayrı gibi görünen adneksiyal kistleri göstermektedir. **(B)** 3D görüntüleme, ters modelleme (inverse rendering) ile kitlenin ayrı kistler yerine bir hidrosalpinks olduğunu tanımayı kolaylaştırmaktadır. (Benacerraf BR, Goldstein SR, Groszmann Y'den izin alınarak yeniden üretilmiştir. *Gynecologic Ultrasound: A Problem-Based Approach*. Philadelphia, PA: Elsevier Saunders, 2014.[122])

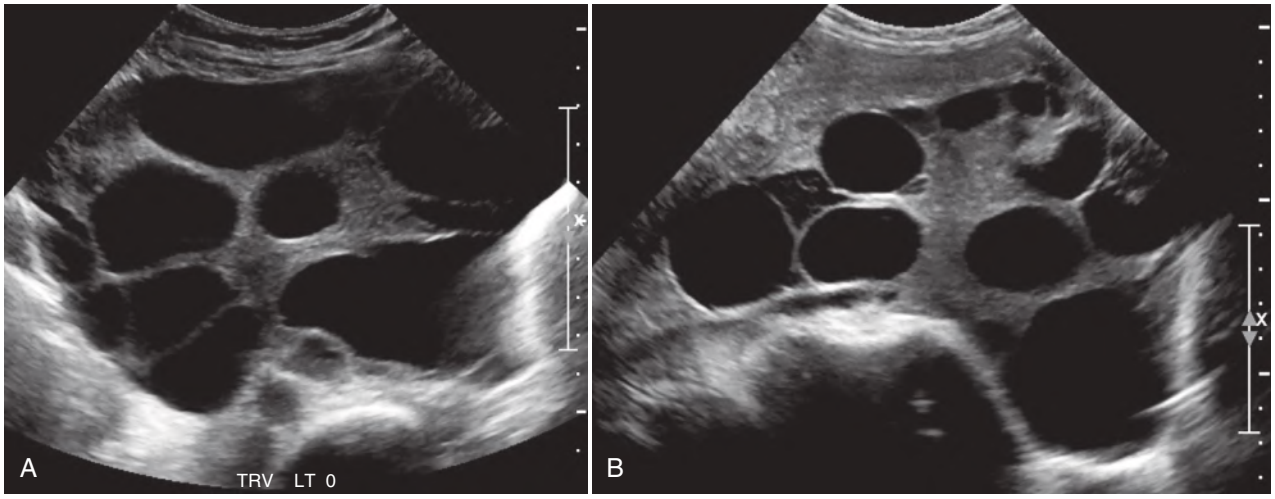


**RESİM 29.30 Teka Lutein Kistleri.** Gebelik sırasında spontan theka lutein kistleri olan bir hastanın **(A)** Transvers transabdominal incelemesinde (TAS) sol over ve **(B)** oblik sagital TAS sağ over görüntüsü. Ayrıca Video 29.18'e bakınız.

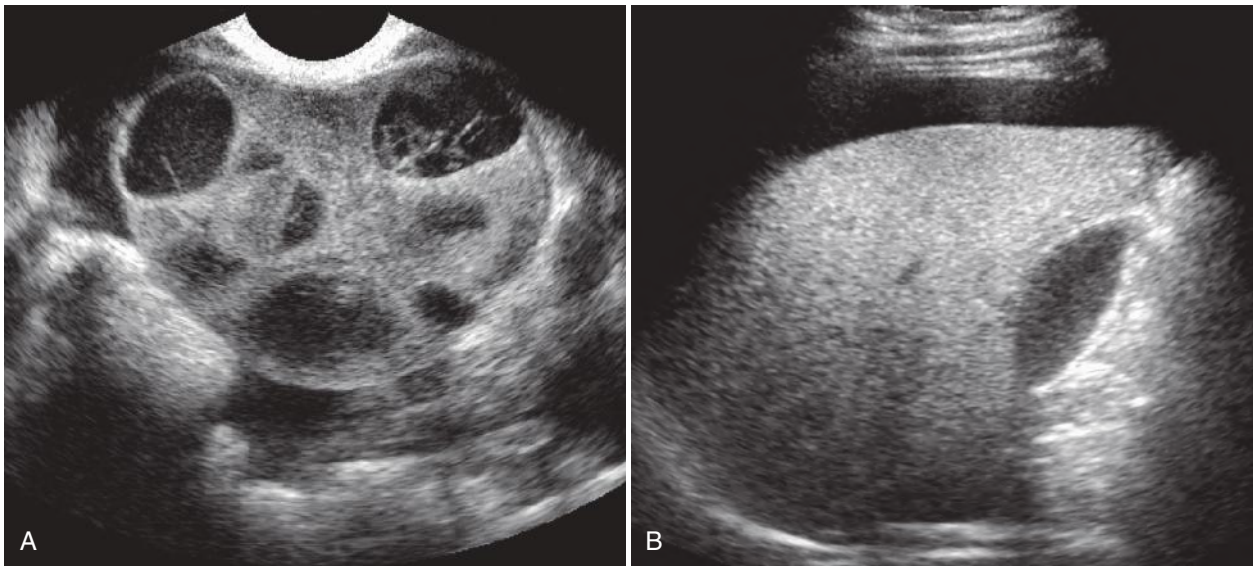


**RESİM 29.31 Ovaryan Hiperstimülasyon Sendromu. (A)** Transvajinal (TVS) görüntü, bazıları hemorajik olan çok sayıda kist içeren oldukça büyümüş olan overi göstermektedir. **(B)** Sağ üst kadranın sagittal sonogramı, büyük miktarda serbest intraperitoneal sıvı göstermektedir.

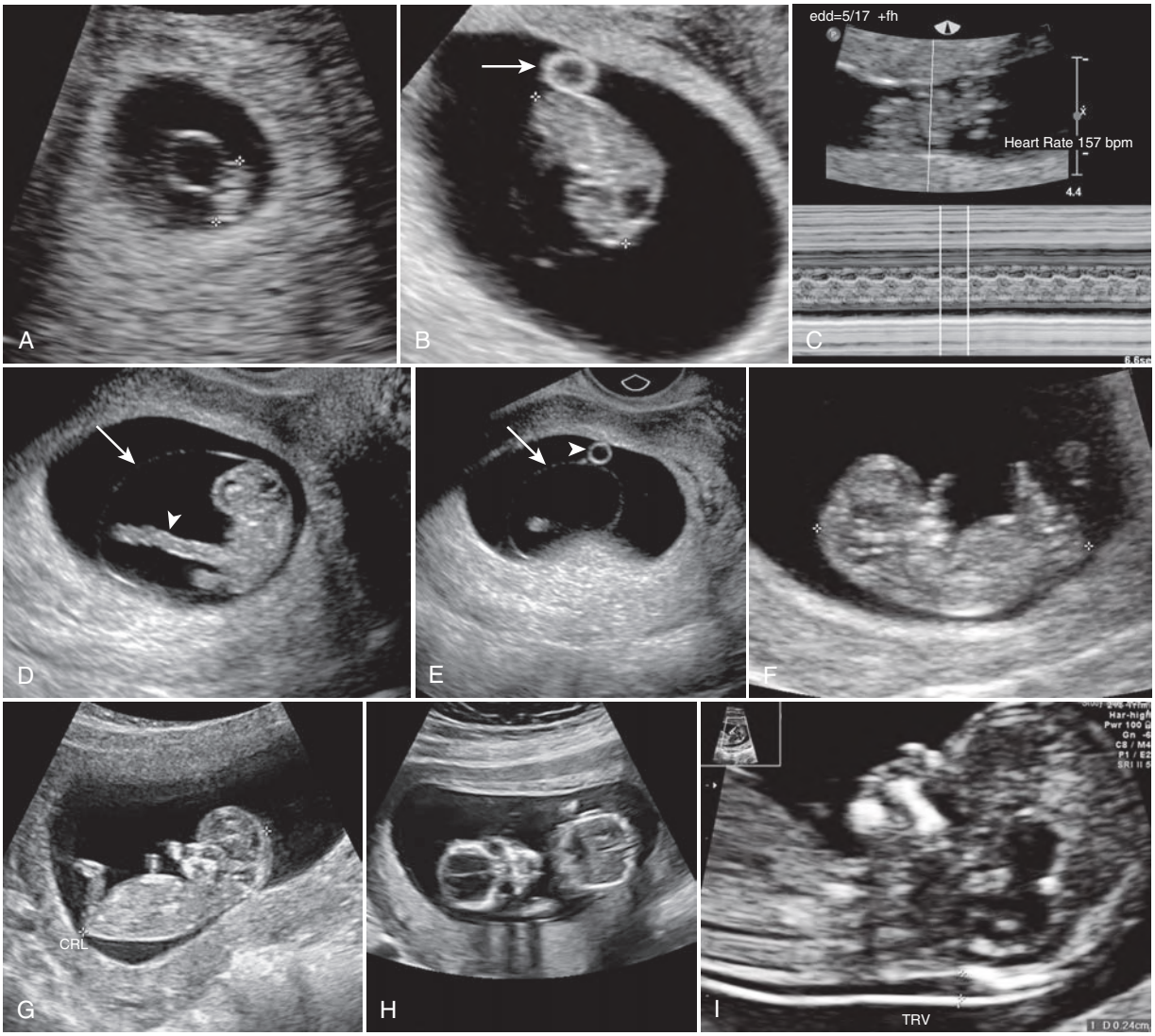


**RESİM 30.2 Birinci Trimester Ultrason Görüntüleri: Embriyo ve Fetüs. (A)** 6,5 haftalık gebelikte normal embriyo. Yolk kesesine bitişik embriyonik pol (imleçler) gösterilmiştir. **(B)** 8 haftalık gebelikte normal embriyo. Embriyoya (imleçler) ve bitişik yolk kesesine *(ok)* dikkat edin. **(C)** Normal M-modu. Kalp hızının 157 atım/dakika olduğu gösterilmiştir. **(D)** 9 haftalık gebelikte normal embriyo. Amniyon *(ok)*, umbilikal kord (ok başı) ve embriyo gösterilmiştir. **(E) D**'deki görüntünün hemen lateralinde, yolk kesesinin *(ok başı)* amniyonun dışında yer aldığı gösterilmiştir *(ok)*. **(F)** 10,5 haftalık gebelikte sagittal ultrason görüntüsü. **(G)** 11,5 haftalık gebelikte sagittal ultrason görüntüsü. (H) 13 haftalık gebelikte yüzün koronal görüntüsü. **(I)** 13 haftalık gebelikte sagittal ultrasonografi kesitinde nukhal translüsensi. Ayrıca bkz. Videolar 30.1 ve 30.2.

İlk trimesterde, yalnızca gebeliğin lokalizasyonunu belirlemek (intra-uterin veya ekstra-uterin) değil, intra-uterin olduğunda, potansiyel olarak yaşayabilir bir gebelik mi yoksa yaşayabilir olmayan bir gebelik mi olduğunu dikkatlice belirlemek önemlidir.[6-9] Çeşitli klinik ortamlarda ultrason yapan ve yorumlayan tıp uzmanlarının çeşitliliği nedeniyle, potansiyel olarak yaşayabilir bir gebeliğin yanlış teşhis edilmemesi için başarısız gebelik teşhis eşikleri yükseltilmiştir. Örneğin, embriyonik bir pol görüntülendiğinde tipik olarak embriyonik kardiyak aktivite görmemize rağmen, başarısız bir gebelik tanısı koymadan önce baş-popo uzunluğunun (CRL) 7 mm olmasına izin veririz. Bu geniş eşik değerlerin kullanılması, hastaya ek bir ultrasonografi incelemesi yapılmasını gerektirebilir; ancak aynı zamanda potansiyel olarak canlı bir gebeliğin düşük olarak tanı almasını önlemeye yardımcı olur. Bu konular Bölüm 31'de ayrıntılı olarak ele alınmaktadır.

Çoğul gebelik vakalarında, birinci trimester taramaları fetal sayının yanı sıra amniyonisite ve koryonisiteyi de belgelemelidir (Şekil 30.3). Ayrıca ACOG, tüm gebelere anöploidiye yönelik prenatal testlerin sunulmasını önermektedir.[10] Klinisyenler, serbest fetal DNA testi ve serum analizi (Nukhal trans-

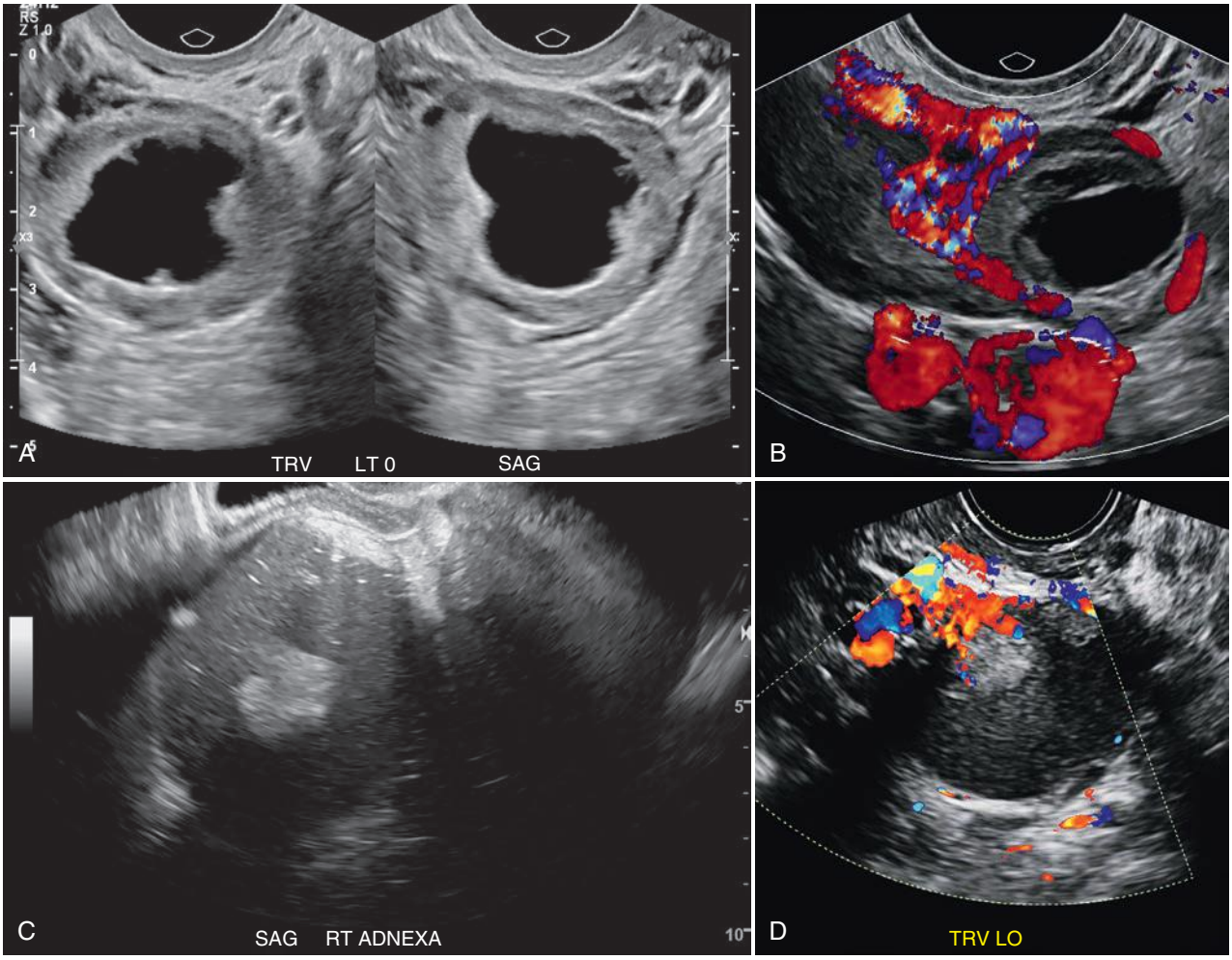


**RESİM 30.13 Gebelikte Over Bulguları: Korpus Luteum ve Benign Tümörler. (A)** Normal korpus luteum. Gri skala transvers ve sagittal görüntülerde korpus luteum ile uyumlu debris içeren, 3 cm kalınlığında duvara sahip bir kist görülmektedir. **(B)** Farklı bir kadında, Renkli Doppler görüntüsünde korpus luteum duvarında belirgin vaskülarite görülmektedir. Bu overde normal bir bulgudur ve ektopik gebelikle karıştırılmamalıdır. **(C) Ovaryan dermoid.** Birinci trimester ultrasonu sırasında, sağ overin muayenesinde, lineer parlak ekolar ve ekojenite alanları içeren, heterojen iç yapıda, 7 cm çapında, dermoid ile uyumlu bir kist görülüyor. **(D) Endometriomanın desidualizasyonu.** 12 haftalık gebe olan 29 yaşında kadın hastada, 3 cm çapında, sol adneksiyal endometriomaya benzer homojen düşük seviyeli internal ekoları olan kist ve bununla birlikte kanlanması olan 1,2 cm çapında ekojenik nodül. Endometriozis öyküsü nedeniyle, bu lezyon gebelik sırasında izlendi ve sezaryen sırasında çıkarıldı.

bu kısmın myometriyuma uygulayabileceği baskı olmadan görüntü elde etmeye çalışmak önemlidir. Bu, maternal pozisyonu değiştirerek veya hastanın ellerini alt pelvisine koyup hafifçe yukarı doğru itmesiyle yapılır.

İnce myometriyum tanısı konulduktan sonra hasta takip edilmelidir; çünkü gebelik ilerledikçe AUS zamanla giderek incelir ve hastayı uterus dehissensi ve/veya rüptürü riski altına sokar (Şekil 30.15). Uterin dehissens, sağlam seroza ile endometriyum ve myometriyumun ayrılması olarak tanımlanır. Önceki sezaryen bölgesinde ağrısı olan ve AUS myometrial kalınlığı 2 mm'den az olan gebe bir hastada şüphelenilmelidir.[29] Eğer AUS konturu korunuyorsa ve hastada ağrı yoksa term doğum mümkündür. Bununla birlikte, AUS'u çok ince olan (genellikle doğuma yakın ölçülebilir bile olmayan) ve o bölgede ağrısı olan bir hastada aktif açılmadan şüphelenilmeli ve tekrar sezaryen ile erken doğuma yönlendirilmelidir.

Uterus rüptürü, seroza dahil olmak üzere uterus duvarının tüm katmanlarının ayrılması ve uterus kavitesi ile peritoneal boşluk arasında bir bağlantı oluşması olarak tanımlanır. Uterus rüptürü obstetrik acil bir durumdur (bkz. Şekil 30.15C), çünkü hem fetüsü hem de gebeyi riske sokar. Klasik semptomlar arasında ağrı, vajinal kanama ve hipotansiyon bulunur.[30] Risk faktörleri arasında sezaryen öyküsü (ve diğer uterus ameliyatları), uterus anomalileri, küretaj öyküsü ve adhezyonlar ("Tuzaklanmış uterus") nedeniyle kalıcı retro-fleksiyon yer alır. Sonografik bulgular arasında uterus konturunun bütünlüğünü kaybetmesi ve amniyotik sıvının aniden azalması ve buna bağlı olarak uterus dışında sıvı görülmesi yer alır. Bu obstetrik acil bir durumdur ve şüphelenildiğinde, doğumhaneye acil nakil ile paralel olarak hastanın kadın doğum uzmanıyla hemen temasa geçilmelidir.

### *Tuzaklanmış Uterus*

**Uterin inkarserasyon,** retrovert veya retrofleks uterusun pelvis içinde tuzaklandığı nadir bir gebelik komplikasyonudur. Serviks anterosuperior olarak gerilir ve mesanenin arkasında

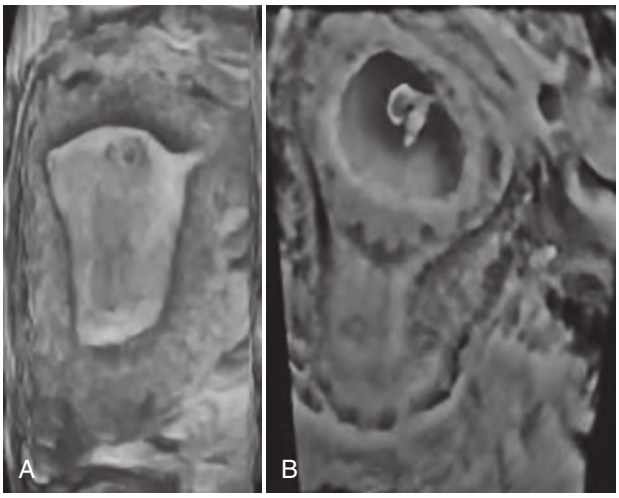


**RESİM 31.7 3B Koronal Görüntülerde Koryonik Kenar İşareti ve Gestasyonel Kese. (A)** 2 mm'lik bir gestasyonel kesenin koronal reformat görüntüsü fundal endometriumdaki olağan implantasyon bölgesini göstermektedir. **(B)** 6. haftada gestasyonel kese neredeyse endometriyal boşluğu doldurmaktadır.

nik gelişimle ilişkili olarak haftada yaklaşık 0,4 mm'lik doğrusal bir büyüme gösterirken, 9. haftadan itibaren büyüme hızı yavaşlar; bu nedenle büyüme paterni en iyi ikinci dereceden bir denklemle tanımlanır.[13] Rapor edilen yolk kesesi büyümesindeki farklılıklar kısmen duvarı içeren veya içermeyen ölçüm yöntemine atfedilebilir. Bazı yazarlar hacimsel ölçümlerin daha doğru olduğunu öne sürmüştür.[15a]

## Embriyo ve Amniyon

Embriyo ilk olarak, genellikle kardiyak aktivitenin görüntülenmesiyle eş zamanlı olarak yolk kesesinin kenarında fokal bir kalınlaşma olarak fark edilir. Kardiyak pulsasyonlar video kliplere kaydedilebilir ve hız M-mod Doppler kullanılarak ölçülmelidir (Resim 31.9, Video 31.1). Kalp atım hızı 6. haftada dakikada ortalama 110 atımdan (bpm) 7. haftada 120'ye ve 9. haftada 175 bpm'ye yükselir ve daha sonra gebelik boyunca kademeli olarak azalır.[15]

İnce amniyotik membran tarafından sınırlandırılan amniyon kavitesi embriyoyu çevreler ve amniyotik kesenin çapı

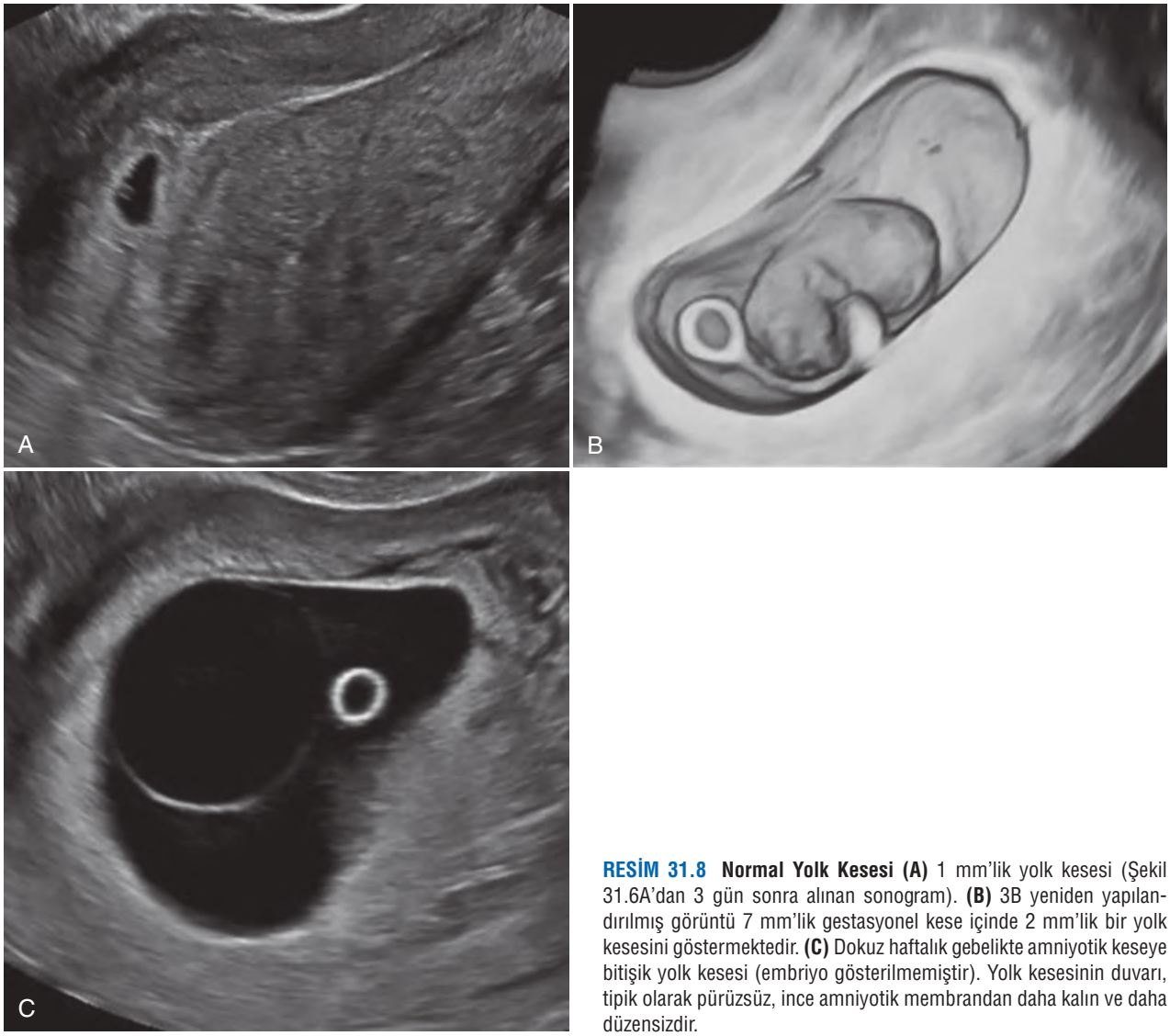


**RESİM 31.8 Normal Yolk Kesesi (A)** 1 mm'lik yolk kesesi (Şekil 31.6A'dan 3 gün sonra alınan sonogram). **(B)** 3B yeniden yapılandırılmış görüntü 7 mm'lik gestasyonel kese içinde 2 mm'lik bir yolk kesesini göstermektedir. **(C)** Dokuz haftalık gebelikte amniyotik keseye bitişik yolk kesesi (embriyo gösterilmemiştir). Yolk kesesinin duvarı, tipik olarak pürüzsüz, ince amniyotik membrandan daha kalın ve daha düzensizdir.

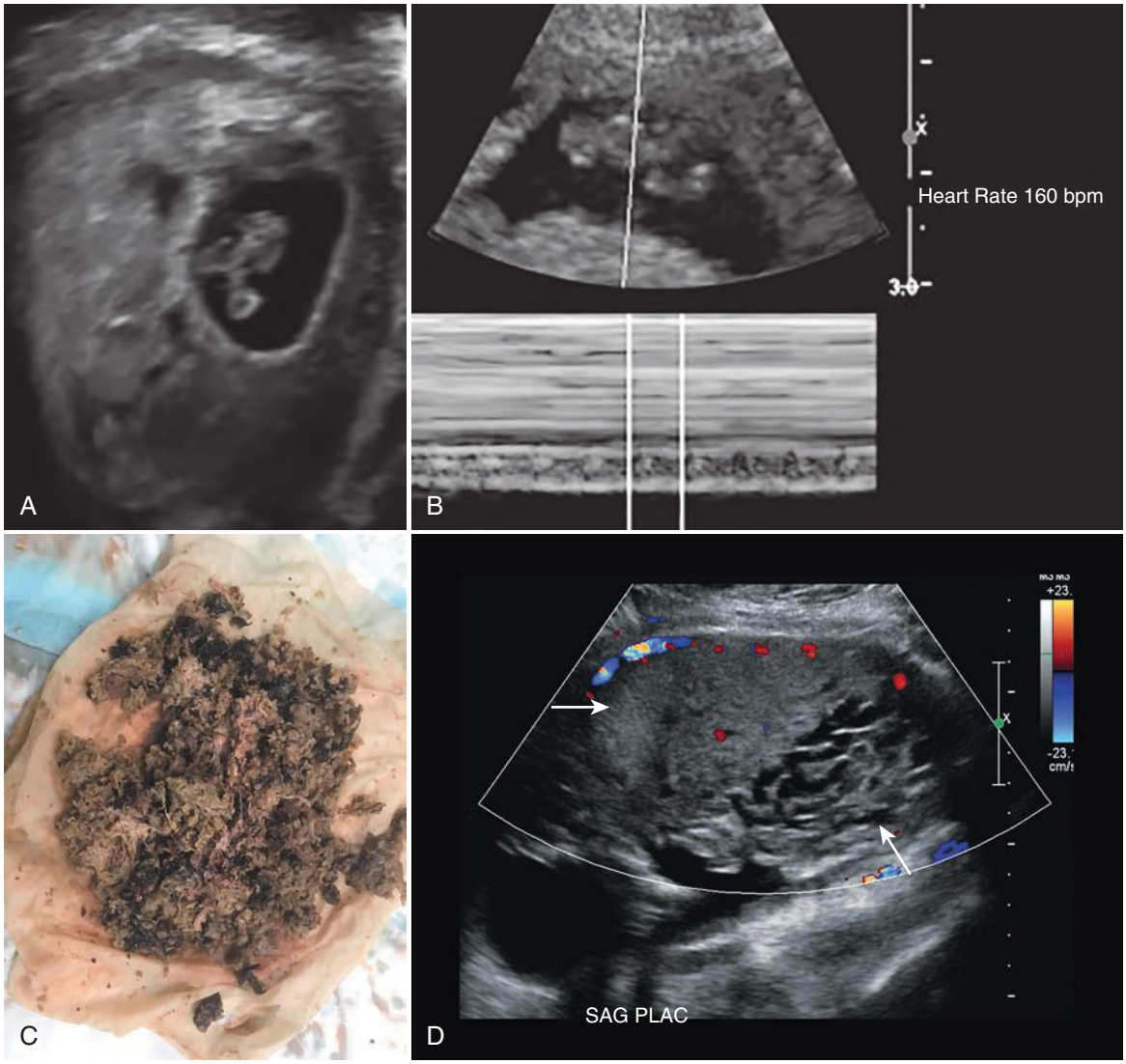


**RESİM 31.48** İki Gebelikte **Hidatiform Mol ve Normal Embriyo Birlikteliği** *Hasta 1:* **(A)** Koronal reformat görüntüde solda 8 haftalık canlı embriyo içeren normal gestasyonel kese ve sağda molar gebelik gösterilmiştir. **(B)** Canlı normal gebeliğin CRL ve M-mod ile görüntüsü. **(C)** Komplet molün gross patolojik görüntüsünün fotoğrafı. *Hasta 2:* **(D)** 18. haftadaki transvers transabdominal görüntüde molar gebeliğe ait hidropik plasentaya *(sol taraftaki ok)* bitişik normal ikiz gebeliğe ait normal görünümlü plasenta *(sağ taraftaki ok)* görülmektedir. Amniyotik sıvı ve fetüsün bir kısmı görüntünün alt tarafında gösterilmiştir.

Sık görülen arteriyovenöz şantlar yüksek hızlı, düşük dirençli dalga formlarına, aliasing artefaktına ve kaotik bir damarlanma modeline neden olur. Uterustan çevre yapılara invazyonu tespit etmek için hastalığın kapsamı uterusun sınırlarına göre değerlendirilmelidir. Bu belirgin vaskülarite bölgeleri, uterus invazyonunun tam kapsamını göstermek için yararlı olabilecek kontrastlı BT'de belirgindir. Genel olarak, ultrason görüntüsü PTN'nin çeşitli formları arasında ayrım yapmada yararlı değildir. PTN'li hastaların yaklaşık %30'unda tanı anında metastaz bulunduğundan, daha ileri görüntüleme gerekebilir (Resim 31.49E). Post-molar PTN'li hastalarda, akciğer grafisinde veya toraks BT'sinde akciğer metastazları tespit edilirse, beyin MRG'si ve abdominal-pelvik BT incelemeleri yapılmalıdır. Daha önce molar gebeliği olmayan PTN için bu tam görüntüleme çalışması endikedir. PET/BT, belirsiz lezyonları daha iyi karakterize etmek için yararlı olabilir.[125]

PTN'li hastalar öncelikle sistemik kemoterapi ve perforasyon gibi komplikasyonlar için nadiren histerektomi ile tedavi edilir. Hastalar 2000 FIGO evreleme ve sınıflandırma sistemine göre düşük ve yüksek riskli gruplara ayrılır. Düşük riskli hastalar metotreksat veya aktinomisin D gibi tek ajanlı kemoterapi ile tedavi edilir. Nüks olsa bile, kurtarma kemoterapisi oldukça etkilidir ve sağkalım %100'e yaklaşır.[126] Yüksek

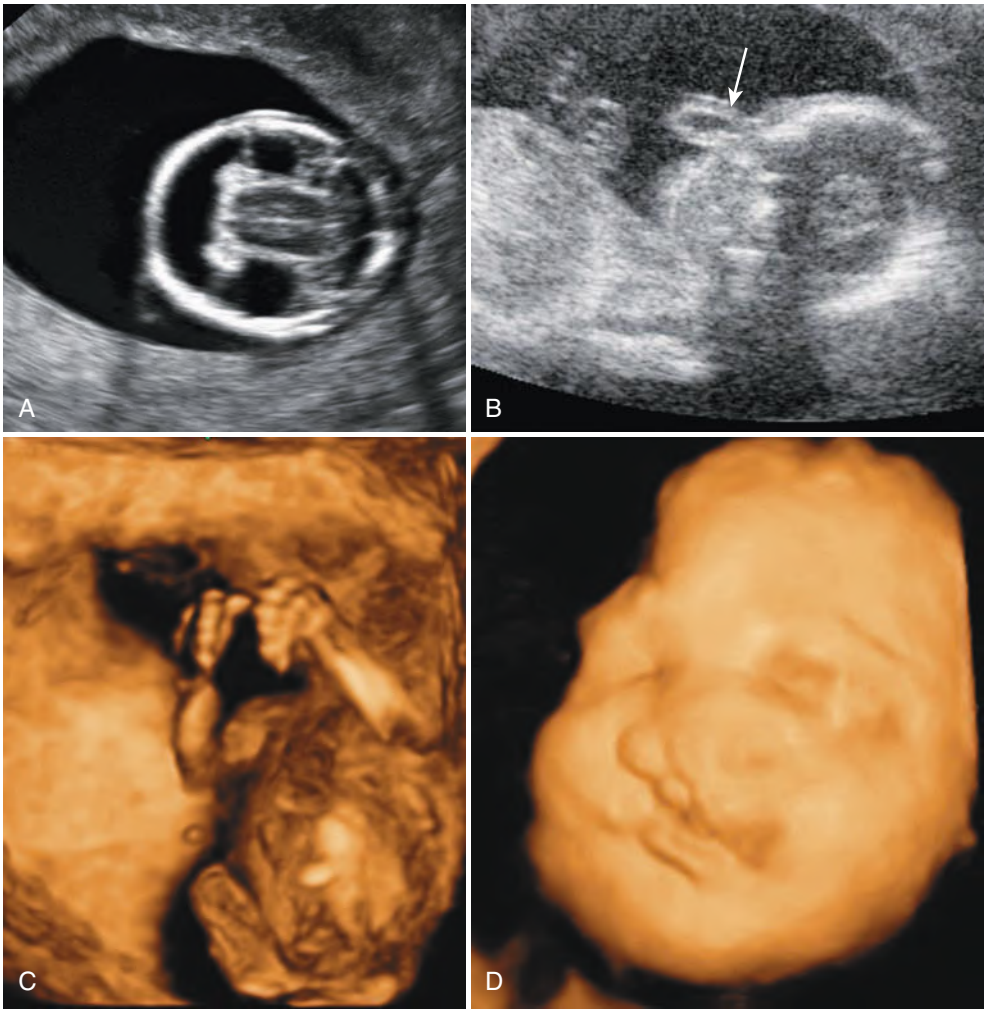


**RESİM 32.12 Trizomi 13'te Ultrasonografi Bulguları. (A)** 11. haftada alobar holoprozensefali. **(B)** Proboskis *(ok)*. **(C)** 14. haftada üç boyutlu görüntüde postaksiyel polidaktili. **(D)** Üçüncü trimesterdeki bir fetüsün üç boyutlu taramasında büyük, orta hatlı bir yüz yarığı görülmektedir.

uterin fetal ölüm oranı %46, erken neonatal ölüm oranı ise %93'tür.[241] Nadiren, hayatta kalma daha uzun vadelidir.[242] Trizomi 13'lü fetüslerin sonografik olarak saptanma oranı %90 ila %100'dür[195,196,243-247] (Resim 32.12).

**Trizomi 13: Yaygın Sonografik Bulgular**

Holoprozensefali
Mikrosefali
Nöral tüp defektleri
Yüz yarıkları, oküler anomaliler
Kardiyak kusurlar
Ekojenik intrakardiyak odak
Konjenital diyafragma hernisi
Omfalosel
Ekojenik böbrekler
Postaksiyel polidaktili
İntrauterin büyüme geriliği

En sık saptanan anomaliler kardiyak ve santral sinir sistemi defektleridir. Santral sinir sistemi malformasyonları arasında en sık görülenler **holoprozensefali, ventrikülomegali, mikrosefali** ve **posterior fossa malformasyonlarıdır.** Alobar holoprozensefali genellikle **hipotelorizm, mikroftalmi, anoftalmi, siklopi** ve **proboskis** gibi orta hat fasiyal defektleri ile ilişkilidir. Trizomi 13'lü fetüslerde ek olarak **postaksial polidaktili,** anormal el konfigürasyonu, ekojenik böbrekler ve IUGR de sıklıkla bulunur.[243-247]

### *Triploidi*

Triploidi, kromozların tam bir ekstra setinin (69 kromozom) bulunmasının sonucudur ve maternal yaş ile ilişkili değildir.[248] Ekstra kromozom seti, genellikle çifte fertilizasyona bağlı paternal kökenli (diandrik) ya da diploid ovumun fertilizasyonuna bağlı maternal kökenli (diginik) olabilir.[249] Paternal orijinin sıklığı diandrik olguların %20 ile %85'i ile oldukça farklı olabilir. Triploidi, konsepsiyonların %1-3'ünde oluşur ve çoğunlukla spontan abortus olur. 11-14 haftalık ge-

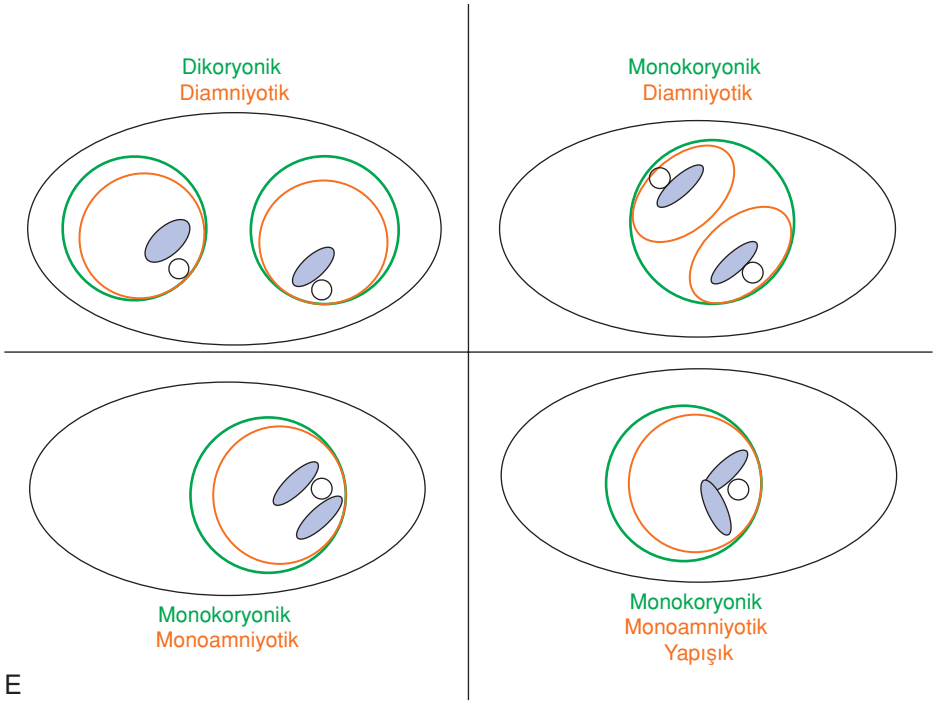


**RESİM 33.3 devamı (E)** Birinci Trimester Çoklu Gebeliklerin Çizgisel Diyagramı Mavi, Embriyo; turuncu, amniyon; yeşil, koryon; küçük siyah daire, yolk kesesi. Bakınız Video 33.2.

**TABLO 33.1 İkinci ve Üçüncü Trimesterlerde Koryonisite ve Amniyositeyi Belirlemek için Kullanılan Sonografik Bulgular**

| DİKORYONİK | MONOKORYONİK DİAMNİYOTİK | MONOKORYONİK MONOAMNİYOTİK |
|---|---|---|
| İki ayrı plasenta veya tek plasenta gibi görünen birleşmiş plasentalar | Tek plasenta | Tek plasenta |
| İkiz tepe belirtisi | T belirtisi | — |
| Farklı veya aynı fetal cinsiyet | Aynı cinsiyet | Aynı cinsiyet |
| Kalın membran | İnce membran | Membran yok |
| — | — | Kordların dolaşması |

Monokoryonik gebelikte, ayırıcı membran yalnızca iki amniyon tabakasından oluşur; koryon bulunmaz. İki amniyon tabakası plasentaya/tek koryona T şeklinde birleşir (Resim 33.5). Dikoryonik ikizlerde iki kalın koryon ve iki ince amniyon olmak üzere dört tabaka bulunurken, monokoryonik ikizlerde yalnızca iki ince amniyon tabakası vardır. Bu nedenle, dikoryonik gebeliklerde membran monokoryonik gebeliklere göre daha kalın olarak değerlendirilir; ancak bu yöntem, yukarıda açıklanan diğer yöntemlere kıyasla koryonisite tayininde daha az güvenilirdir. Fetüsün anatomisinin değerlendirilebileceği kadar büyüdüğü durumlarda, fetal cinsiyet ikiz türlerini ayırt etmede yardımcı olabilir. İki farklı cinsiyet varsa gebelik dikoryoniktir (nadir olarak görülen postzigotik nondisjunction durumları hariç; örneğin, mitotik hata sonucu Y kromozomunun kaybı ikizleşme sürecinde veya sonrasında gerçekleşebilir[28]). Aynı cinsiyetteki ikizler ise dikoryonik ya da monokoryonik olabilir. Monoamniyotik ikizler, fetal parçaların veya kordonun birbirine dolanması durumunda doğru bir şekilde tanımlanabilir (Resim 33.6, Video 33.3). Daha yüksek dereceli çoğul gebeliklerde, koryonisite ve amniyositenin herhangi bir kombinasyonu görülebilir ve gebelik türünün belirlenmesi için birden fazla yöntemin kullanılması gerekebilir (Resim 33.7, Video 33.4).

## GENEL SORUNLAR

Çoğul gebeliklerde, tekil gebelikler için uygun olan tam bir sonografik değerlendirme yapılması gerekir; ancak ek olarak özel bazı durumlar mevcuttur. Radyoloğun önemli rollerinden biri, seri muayenelerde ve doğuma kadar her bir fetüsün sürekli olarak tanımlanabilmesini sağlayacak şekilde hangi fetüsün hangisi olduğunu belirlemektir. Bu belirleme, ikinci

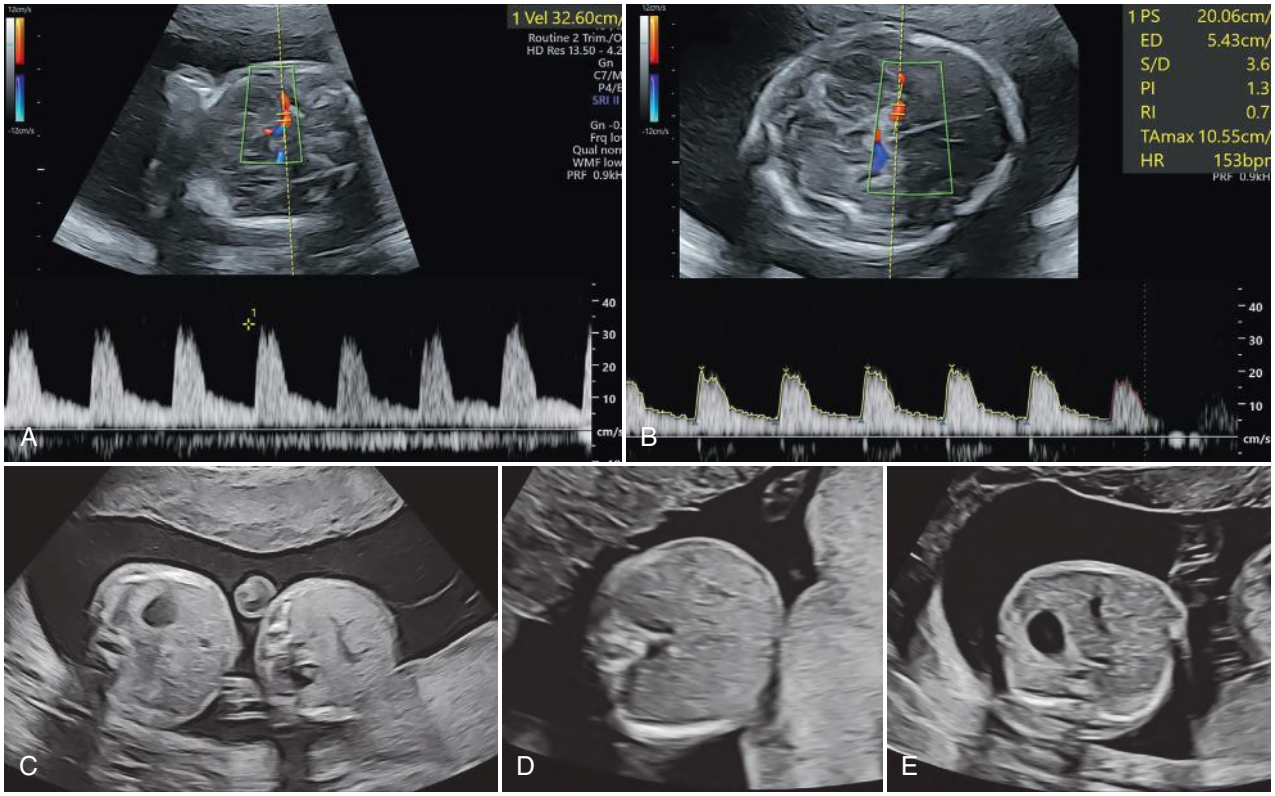


**RESİM 33.15 İkiz Anemi Polisitemi Sekansı. (A)** Sol tarafta yer alan İkiz 1'in orta serebral arter (MCA) sistolik hızı 32,6 cm/sn'dir, bu da gebelik yaşına göre ortalamanın 1,3 katı (MoM) olup anemiyi düşündürmektedir. **(B)** Sağda yer alan İkiz 2'nin MCA tepe sistolik hızı 20,9 cm/sn olup gebelik yaşına göre 0.8 MoM, bu da normal veya polisitemi göstergesidir. Ölçüm doğruluğunu artırmak için açı düzeltmesi kullanılmıştır. **(C)** Sol tarafta yer alan ikiz 1 sağdaki İkiz 2'ye kıyasla daha küçüktür ve hafif oligohidramniyotik görünmektedir. **(D)** İkiz 1'in karaciğeri normal görünümdeyken, **(E)** İkiz 2'nin karaciğeri polisitemiye bağlı olarak heterojen hipoekoik görünümde izlenmektedir.

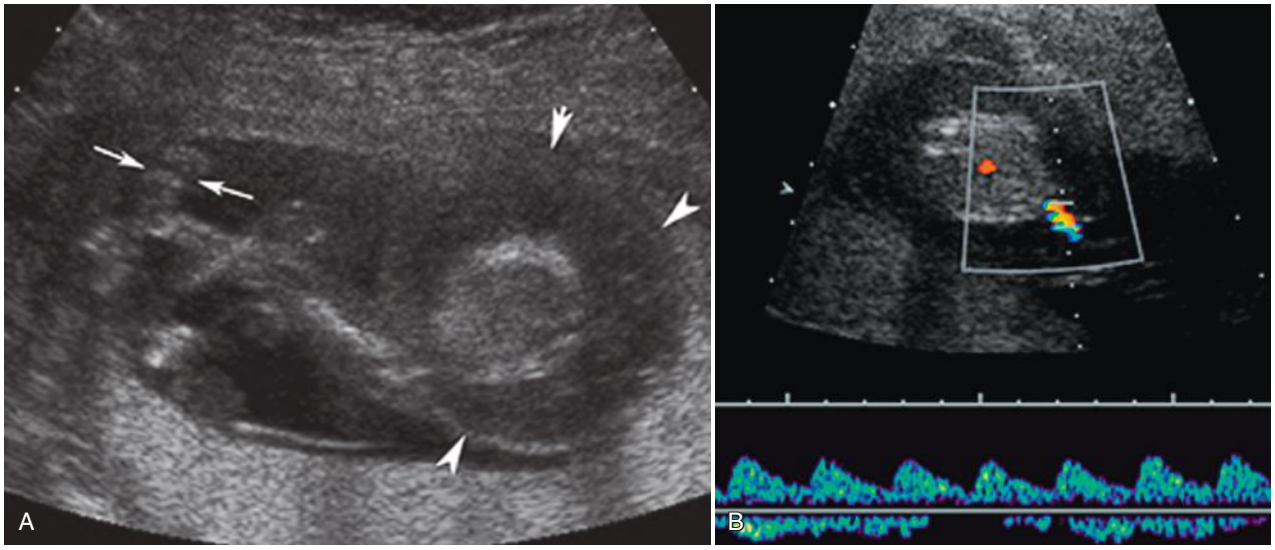


**RESİM 33.16 Ters Dönmüş İkiz Arteriyel Perfüzyon Sekansı. (A)** Akardiak ikiz, 16. gebelik haftası. İkizin gövde çevresinde belirgin yumuşak doku ödemi *(ok başları)* ve pes ekinovarus *(oklar)* mevcuttur. Kalp ya da üst vücut bulunmamasına rağmen fetusta aktif hareket gözlenmektedir. Bakınız Video 33.10. **(B)** Doppler görüntüsü, akardiak ikizin umblikal arterinde ters akışı göstermektedir; umblikal bölgeye giren pulsatil arteriyel akım izlenmektedir.

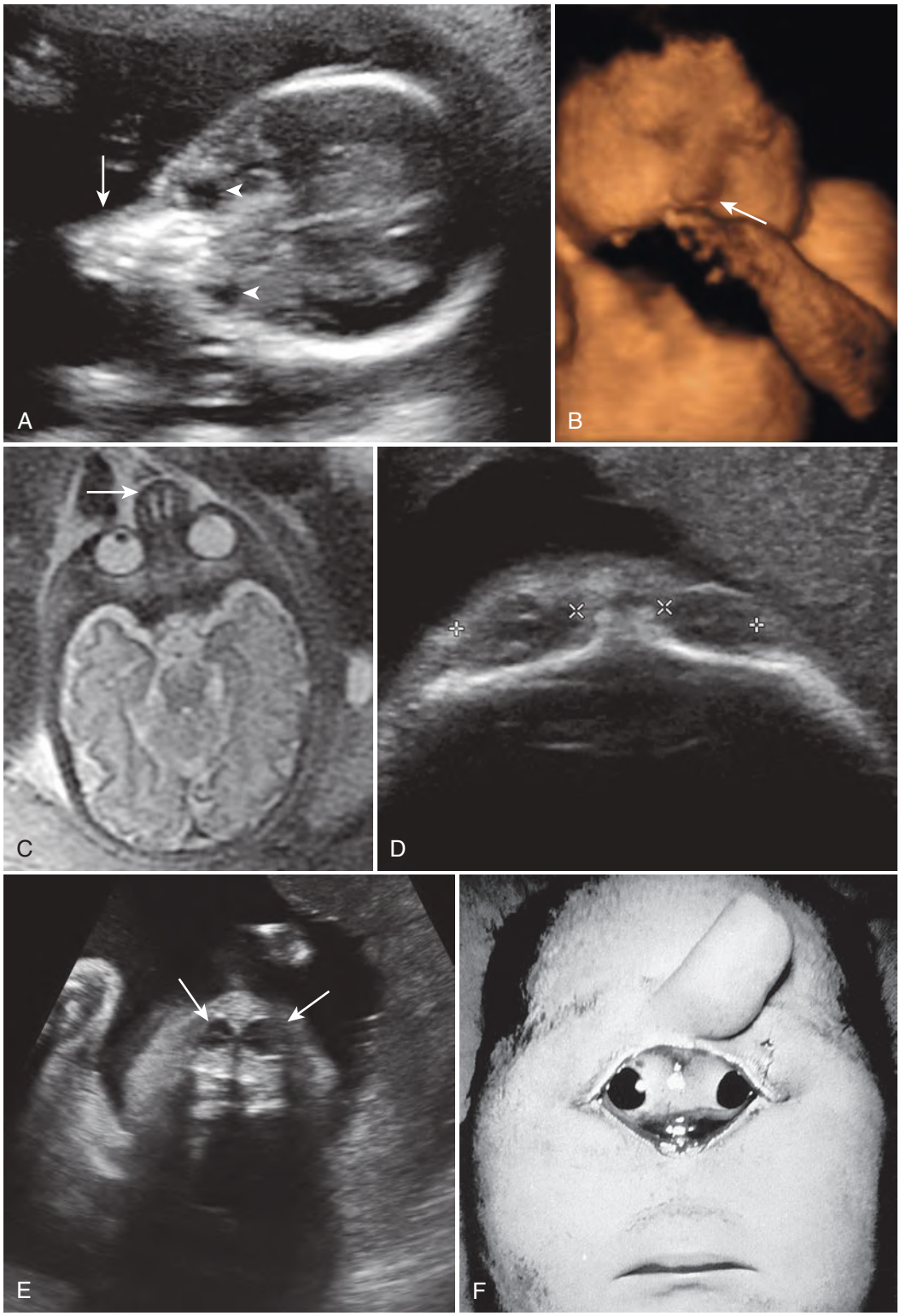


**RESİM 34.9 Hipotelorizm. (A) Mikroftalmi** ve **hipotelorizm**. Aksiyel sonogramda yüzde birbirine yakın küçük orbitalar *(ok başları)* ve çıkıntılı maksilla *(ok)* görülmektedir. Fetüste ayrıca agnati ve düşük yerleşimli kulaklar mevcuttur (bkz. Resim 34.26). **(B)** 33 haftalık fetüsün 3B görüntüsünde **hipotelorizm** ve tek burun deliği *(ok)* olan anormal burun *(ok)* görülmektedir. **(C)** 35 haftalık fetüsün aksiyel MRG'sinde nispeten küçük intraorbital mesafe ve anormal burun *(ok)* görülmektedir. Fetüs derin sefalik pron pozisyondaydı ve MRG'den önce fetal sonografide yüzü görülememiştir. Bu fetüse doğum sonrasında kompleks **Tessier yarığı** teşhisi konmuştur. **(D) Holoprozensefali** tanılı fetüste orta derecede hipotelorizm (işaretler: x, iç orbital çap; +, dış orbital çap). **(E)** Alobar holoprozensefali tanılı bir fetüste ileri derecedei hipotelorizm (orbitalar *oklarla* gösterilmiştir). **(F)** Başka bir yenidoğanın doğum sonrası fotoğrafında, füzyone globlar, supraorbital proboskis ve burun yokluğu ile **siklopi** görülmekte. (**A,** Dolores Pretorius'un izniyle, San Diego, CA; (**F,** Margot Van Allan'ın izniyle, Hospital for Sick Children, Toronto. Kanada).

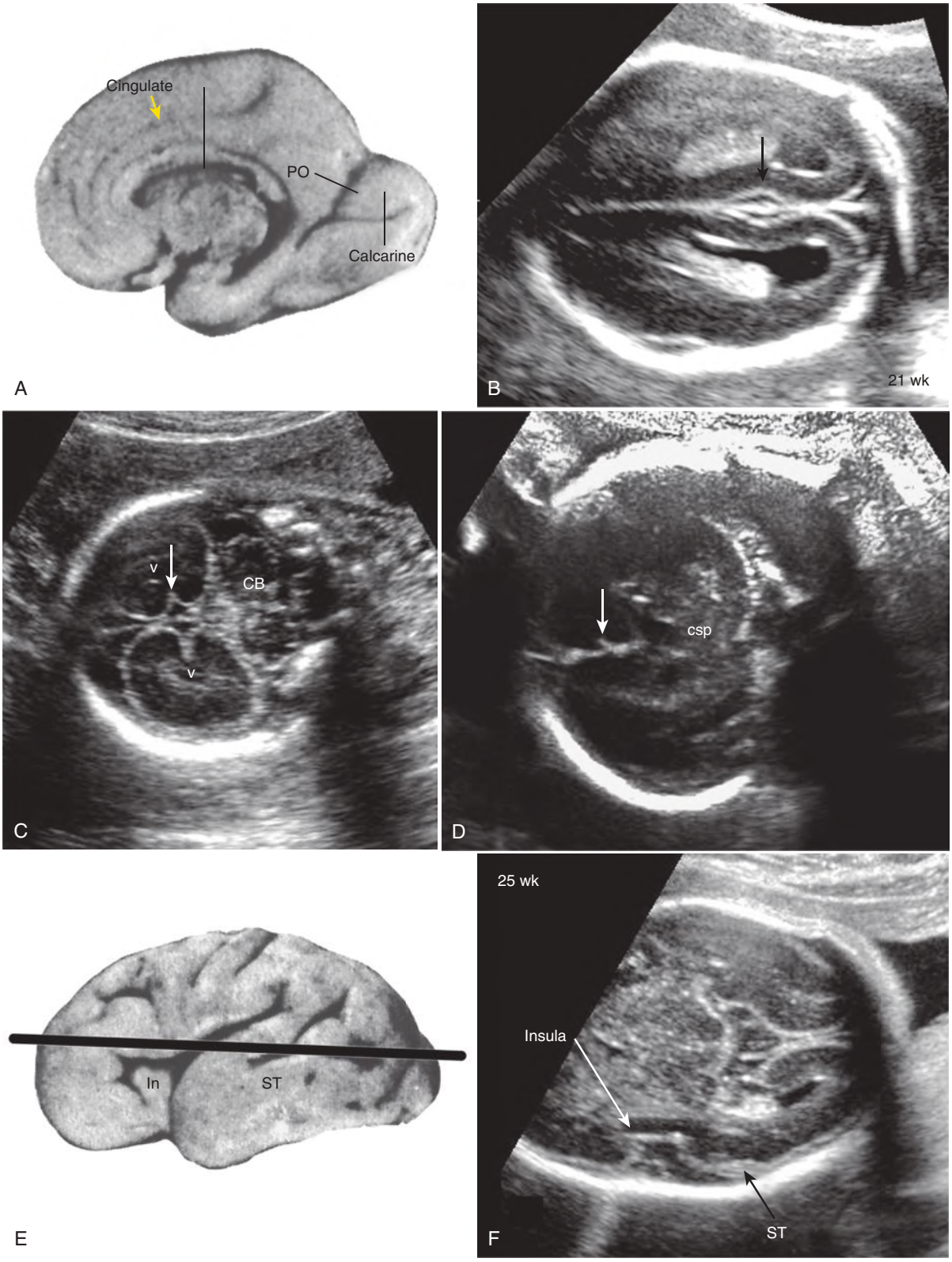


**RESİM 35.4 Erken dönemde ortaya çıkan sulkusların değerlendirilmesinde kullanılan inceleme planları (koyu çizgiler**). İnceleme planlarının değerlendirilecek olan sulkusun uzanımına dik olduğuna dikkat ediniz. **(A) Yirmi altıncı haftada medial hemisferik yüzey.** Singulat sulkus *(sarı ok)* ve kalkarin sulkusu görüntülemek için en uygunu koronal plandır. Parietooksipital sulkusu *(PO)* görüntülemek için aksiyel plan en uygunudur. **(B) Yirmi birinci haftaya ait aksiyel görüntüde** normal parietooksipital sulkuslar tarafından oluşturulan elmas şekli *(ok)* izleniyor. **(C) Yirmidördüncü haftada oksipital loblardan geçen koronal görüntüde** oksipital lob medial yüzündeki kalkarin sulkus *(ok)* izleniyor. Sağ-sol taraf arasındaki bu hafif asimetri normaldir. *CB,* Serebellum: *v*, ventriküller. (**D) Parietalden geçen koronal görüntüde** singulat girusun, lateral ventrikül gövdeleri ve kavum septi pellusidinin *(csp)* üstündeki çentiği izleniyor. Bu, kavum septi pellusidinin normal olduğunu göstermek için mükemmel bir görüntüdür (**E) Yirmi-altıncı haftadaki beyin yüzeyinin** lateral görüntüsü, insula *(In)* ve arkasındaki superior temporal sulkusun *(ST)* incelenmesinde kullanılan görüntüleme planını gösteriyor. (**F) Aksiyel görüntüde, insulanın köşeli platosu** ve arkasında superior temporal sulkusun silik girintisi *(ST ve ok)* izleniyor (Anatomik görüntüler Dorovini-Zis K, Dolman C. Gestational development of brain. Arch Pathol Lab Med 1977;101:192-195'den uyarlanmıştır.[328] Ultrason görüntüleri Toi A, Chitayat D, Blaser S. Abnormalities of the foetal cerebral cortex. *Prenat Diagn* 2009;29(4):355-371'den alınmıştır.[237])

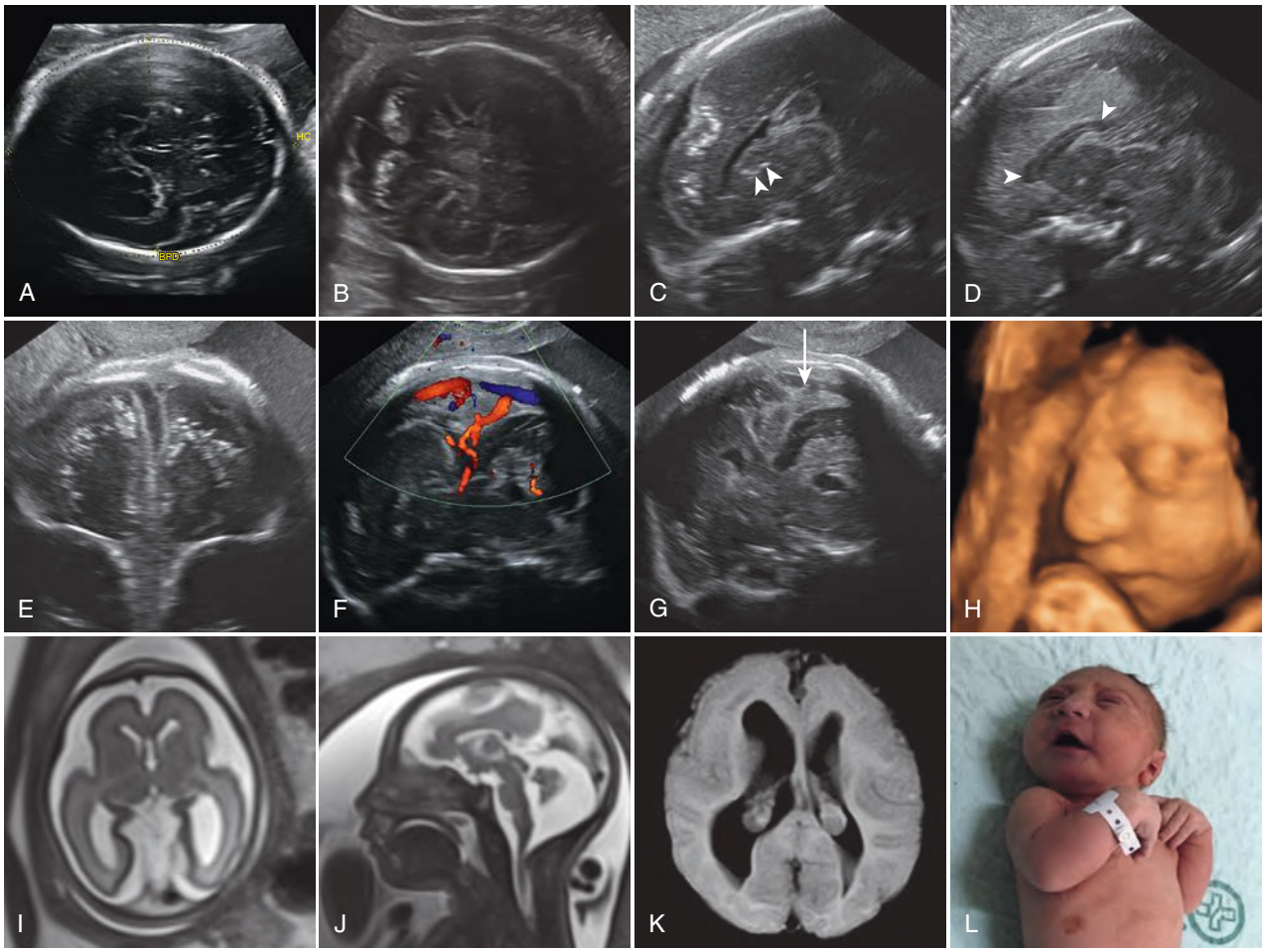


**RESİM 35.38 Zika Enfeksiyonu.** İlk kez 8 haftalık gebeyken döküntü nedeniyle başvuran 34 yaşındaki bir kadına ait görüntüler. Fetal baş çevresi 12. ve 16. haftalarda (sırasıyla 5,8 cm ve 11,9 cm) normal sınırlardayken, 22. haftada %10'a düşmüş ve sonraki haftalarda 3. persentilin altında kalmıştır. **(A-H)** 30. haftadaki ultrasonografi. **(A)** Baş çevresi 24 cm ölçülmüştür (<2,3 persentil, 26 hafta 3 güne karşılık gelmektedir). Bu gebelik yaşı için anormal olan açık silvian fissürler ve nispeten düz kortekse dikkat ediniz. **(B)** Oblik koronal görüntüde serebellar kalsifikasyonlar ve inferior vermian hipoplaziye bağlı genişlemiş sisterna magna izleniyor. **(C, D)** Transvajinal sagittal görüntülerde subkortikal kalsifikasyonlar (**C**'de *ok başları*) ve nispeten küçük korpus kallozum (**D**'de *ok başları*) izleniyor. **(E)** Koronal görüntüde lineer bir paternde kortikal ve subkortikal beyaz cevher kalsifikasyonları görülmektedir. Giral patern anormal olup polimikrogiriyi düşündürmektedir. Posterior fossanın renkli Doppler **(F)** ve gri skala **(G)** görüntüleri, posterior fossaya giden damarların gergin görünümü ve sinüslerin birleştiği yerdeki kan pıhtısına *(ok)* ikincil heterojen materyale dikkat ediniz. **(H)** Üç boyutlu yüz görüntüsü, frontal lob hipoplazisi ile uyumlu eğimli alnı göstermektedir. 29. haftada aksiyel **(I)** ve sagittal **(J)** MRG görüntülerinde atrofik frontal loblar, geniş silviyan fissürler, genişlemiş posterior fossa, anormal giral patern, belirgin beyin omurilik sıvısı boşlukları ve inferior vermian hipoplazi izleniyor. **(I)** Mineralizasyon ve polimikrogiri düşündüren, diffüz olarak düşük intensitede ve yeterince sulkasyon göstermeyen kortekse dikkat ediniz. Sagittal görüntüde **(J)** hipoplastik korpus kallozum görülebildiği gibi, inferior vermian hipoplazi, genişlemiş sisterna magna ve torkulada kan ürünleri de izlenmektedir. Subjektif olarak ince bir omurilik vardır. **(K)** Postnatal 81. günde MRG'de küçük frontal loblar, anormal sulkasyon ve kortikal kalınlaşma görülmektedir. Koroid pleksuslar genişlemiştir. **(L)** Yenidoğanın doğumdan sonraki görüntüsü. (Soares de Oliveira-Szejnfeld P'nin izniyle. Congenital brain abnormalities and Zika virus: What the radiologist can expect to see prenatally and postnatally. *Radiology* 2016;281(1):203-218.[248])

**Dural sinüs malformasyonları,** bir veya daha fazla dural sinüsün belirgin şekilde genişlemesiyle karakterize konjenital vasküler malformasyonlardır. Genellikle postnatal olarak görülmekle birlikte prenatal olarak 19. hafta kadar erken dönemde de saptanabilir. Bunlarla ilişkili trombüs veya arteriyovenöz fistül olabilir. Renkli Doppler ultrasonografi yardımcı olabilir; ancak bazı durumlarda akım çok yavaş olduğu için sinyal oluşturamayabilir. Bu malformasyonlar prenatal olarak gerileyebilir veya beyin hasarı, kanama veya kalp yetmezliğine ilerleyebilir. Değerlendirme, detaylı ultrasonografi ve MRG'yi içerir. Tedavi, embolizasyonla yapılır; ancak yalnızca %10'unda normal sonuçlar elde edilir.[304,305,307]

## Dural Sinüs Trombozu

**Dural sinüs trombozu**, idiyopatik (%40) olabileceği gibi travma, enfeksiyon, **polisitemi** ve fizyolojik antikoagülan eksiklikleri (örneğin, **antitrombin protein C, protein S, faktor V Leiden**) gibi hiperkoagülabilite durumlarında da görülebilir. Ultrasonografi genellikle venöz sinüs bölgesinde, torkulaya yakın düzeyde, akım kaybı ile birlikte, hipoekoik bir alanla çevrili ekojenik kitleyi (trombüs) gösterir (Resim 35.41). Daha proksimaldeki sinüslerde genişleme ve beyinde bası olabilir. Birçok dural tromboz, başlangıçta tümör veya subdural kanama olarak yanlış tanı alır. Çoğu olgu ikinci ve

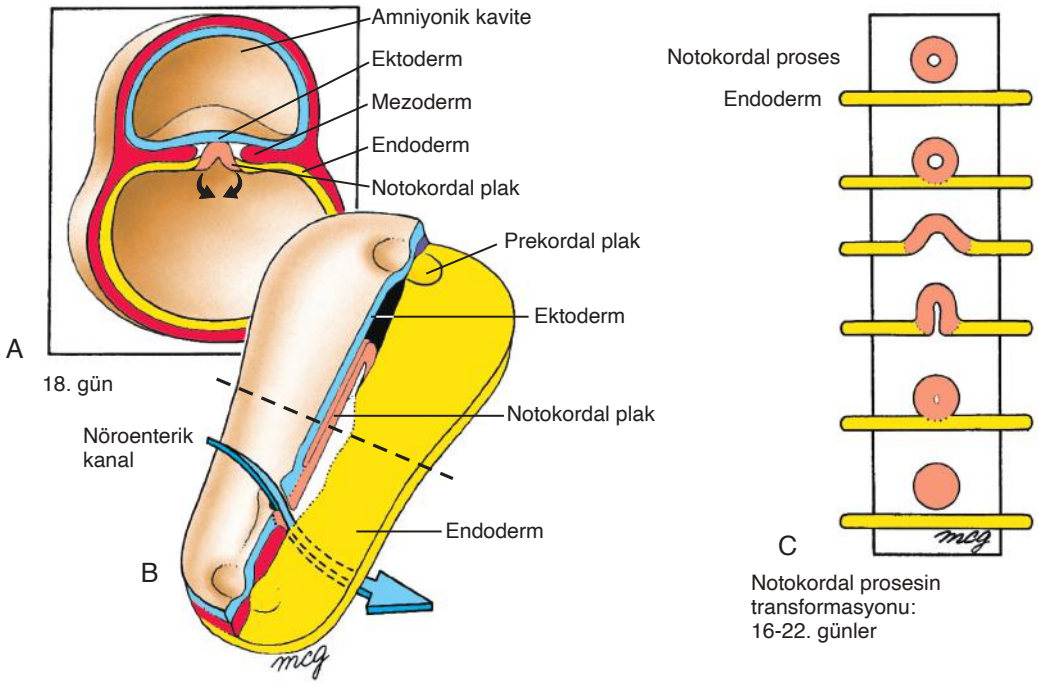


**RESİM 36.3 16. ve 22. Günler Arasında İçi Boş Notokord Sürecinden Katı Notokordun Oluşumu. (A)** 18. günde, notokord prosesinin ventral duvarı endoderm ile kaynaşır ve her iki tabaka da parçalanarak düzleşmiş bir notokord plağı oluşturur. **(B)** Katı notokordun oluşumu notokord prosesinin kaudal ucunda başlar ve kranial yönde ilerler. Kesikli çizgi A'daki seviyeye karşılık gelir. **(C)** İçi boş notokord prosesinin (üstte) katı notokorda (altta) dönüşümünün aşamaları. Notokord prosesi, endoderm ile kaynaşarak notokord plağını oluşturur, bu plak da endodermden ayrılarak katı bir çubuk olan notokorda dönüşür. (Schoenwolf GB, Bleyl SB, Brauer PR, Francis-West PH. *Larsen's Human Embryology.* 6. baskı. New York: Elsevier; 2021. Resim izinle kullanılmıştır.)[6]

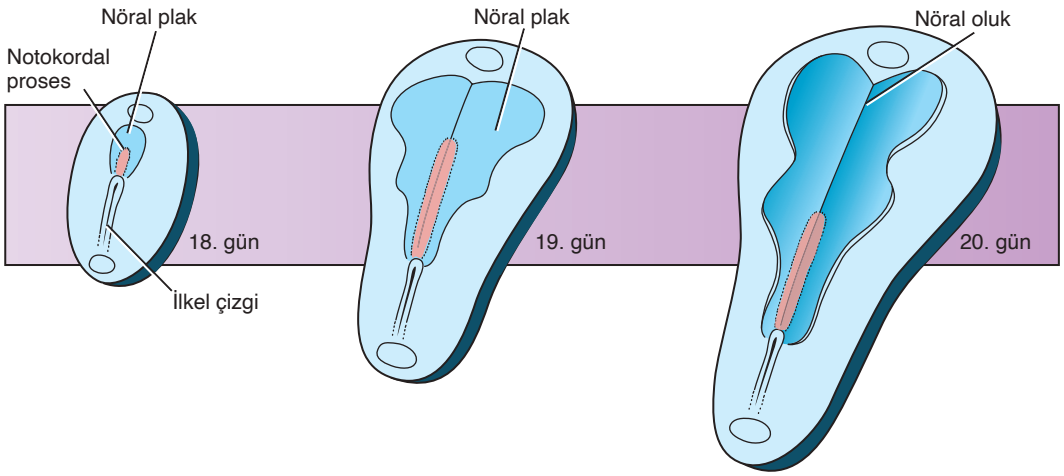


**RESİM 36.4 18. ve 20. Günler Arasında Nöral Plak Oluşumu ve İlkel Çizginin Gerilemesi.** 18. günde, nöral plak notokord çıkıntısının hemen kranial kısmındaki ektodermden oluşur. Nöral plak hızla uzar ve kranial bölgede genişler. Nöral plağın yan kenarları sonunda yükselecek, orta hatta yaklaşacak ve kaynaşarak nöral tüpü oluşturacaktır (gösterilmemiştir). Geniş kranial kısım gelecekteki beyni, dar kaudal kısım ise omuriliği oluşturacaktır. (Schoenwolf GB, Bleyl SB, Brauer PR, Francis-West PH. Larsen's Human Embryology. 6. baskı. New York: Elsevier; 2021'den alınmıştır. Resim izinle kullanılmıştır.)[7]

ve kaudal yönlerde gerçekleşir; kranial nöropor 24. günde, kaudal nöropor ise 26. günde kapanır (Tablo 36.1). Nörülasyon tamamlandığında, kranial kısmı boyunca geniş ve kaudal ucu boyunca dar olan bir nöral tüp oluşturur. Nöral tüpün genişlemiş kranial kısmı nihayetinde fetal beyni oluşturur ve dar kaudal kısım ise omurilik haline gelir. Nöral tüpün içindeki boş kısım olan **nöral kanal,** beynin ventrikül sistemini ve omuriliğin spinal kanalını oluşturur.

Kapanan kaudal nöroporun distalindeki nöral tüp, ikincil nörülasyon adı verilen ayrı bir süreç yoluyla embriyonik kuyruk tomurcuğundan gelişir. Yaklaşık 20. günde, kuyruk tomurcuğu içindeki hücreler **medüller kordu** oluşturmak üzere yoğunlaşır. Medüller kordun kavitasyonu, daha sonra kranial nöral tüp ile birleşen bir lümen oluşturur. Kaudal nöral tübün her iki yanındaki lateral kuyruk tomurcuğu hücreleri segmentasyona uğrar ve kaudal somitleri oluşturur.

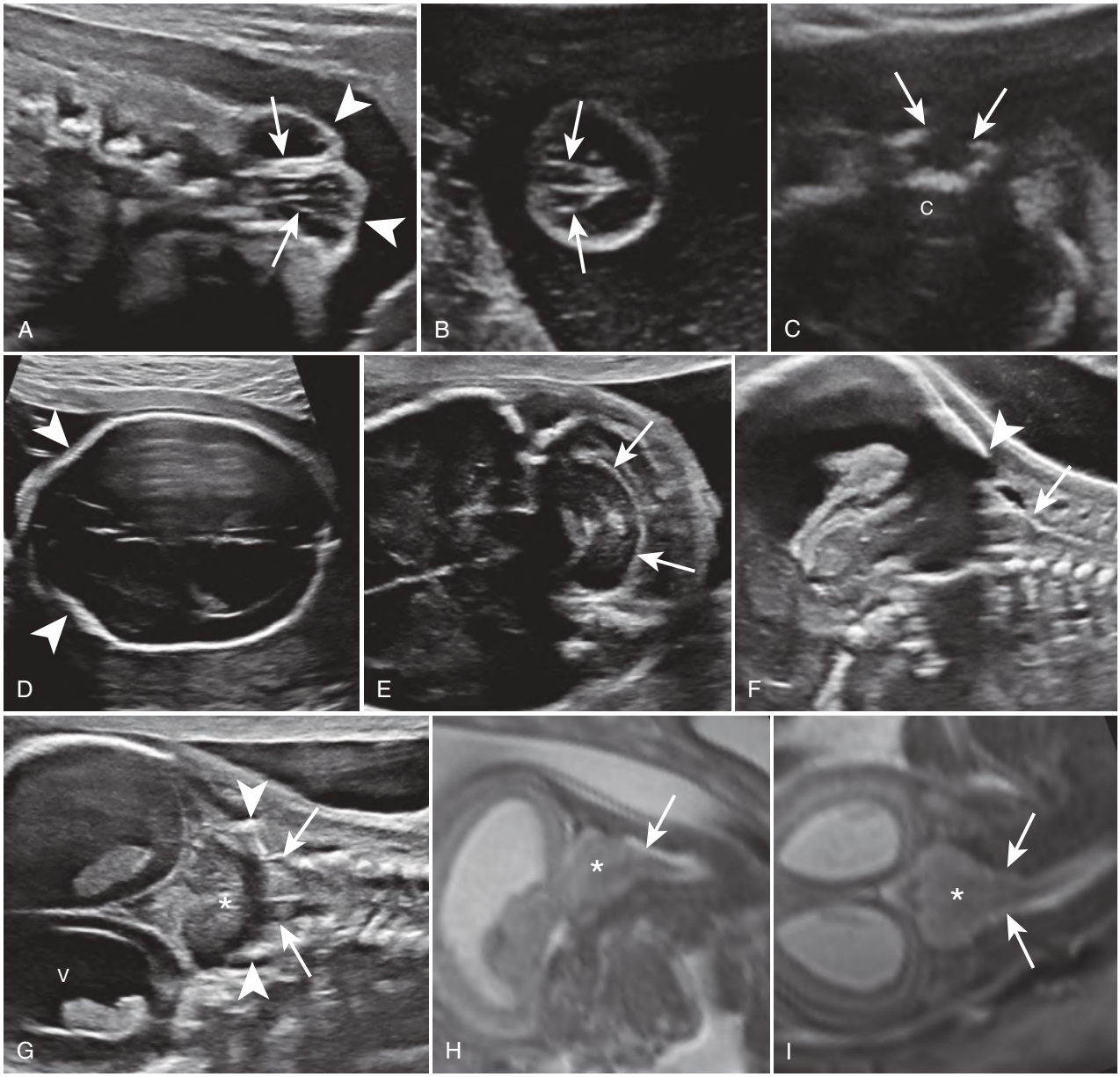


**RESİM 36.15 21 Haftalık Gestasyonda Lumbosakral Miyelomeningosel. (A)** Lumbosakral omurganın sagittal görüntüsünde, nöral elementleri *(oklar)* içeren ince duvarlı bir kese *(ok uçları)* ile açık nöral tüp defekti görülmektedir. **(B)** Miyelomeningosel kesesinin koronal görüntüsü, kese içindeki nöral plakodu *(oklar)* göstermektedir. **(C)** Kemik defekti seviyesinde lomber omurgadan geçen transvers görüntü, laminaların ayrılmasını (oklar) göstermektedir. **C,** L4 vertebra cismi. Bu seviyenin üzerinde omurga normal görünümdedir (gösterilmemiş). **(D)** Kraniumdan geçen transvers görüntü, bilateral frontal kemiklerde ilişkili konkaviteyi *(ok uçları)*, "limon belirtisi"ni göstermektedir. (E) Posterior fossadan geçen transvers görüntü, posterior fossada kalabalıklaşma ve serebellumun anormal kavisli konfigürasyonu *(oklar)* ile Chiari II bulgularını, "muz belirtisi"ni göstermektedir. **(F)** Kranioservikal bileşkeden geçen sagittal görüntü, serebellar tonsillerin foramen magnumun posterior kısmının *(ok ucu)* altına herniasyonunu (ok) göstermektedir. **(G)** Kranioservikal bileşkeden geçen koronal görüntü, serebellumun hunileşmesini (*) ve serebellar tonsillerin foramen magnumun *(ok uçları)* altına herniasyonunu (oklar) göstermektedir. **(H)** ve **(I)** Posterior fossadan geçen sagittal **(H)** ve koronal **(I)** hızlı spin eko (FSE) T2 ağırlıklı görüntüler, **(F)** ve **(G)**'dekine benzer bulgular göstermektedir.

fonksiyonel seviye iki seviye daha üstteydi.[82] Doğum sonrası fonksiyonel seviyeyi daha iyi öngörebilmek amacıyla, son dönemde yapılan bazı çalışmalar, defektin nörolojik seviyesini belirlemek için fetal alt ekstremite hareketlerinin değerlendirilmesini araştırmıştır.[83,84] Özellikle, kalça fleksiyonu (L1), kalça addüksiyonu (L2), diz ekstansiyonu (L3), diz fleksiyonu (L4), ayak dorsifleksiyonu (L5) ve ayak plantar fleksiyonunun (S1) varlığının veya yokluğunun değerlendirilmesi, fonksiyonel defektin seviyesini öngörmede yardımcı olabilir.

Kemik defektinin seviyesi, önemli postnatal prognostik bilgiler sağlar; çünkü daha üst seviyedeki lezyonlar, daha yüksek oranda yürüyememe ve ventrikülo-peritoneal (VP)

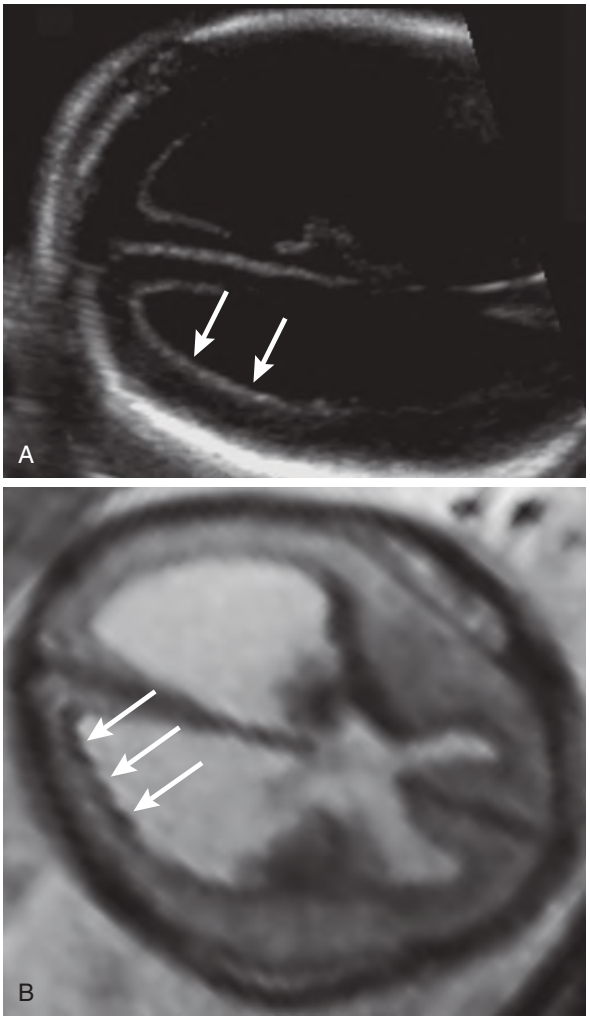


**RESİM 36.22 21 Haftalık Gebelik, Miyelomeningosel Ile İlişkili Post-Hemorajik Sekel. (A)** Lateral ventriküllerin oksipital boynuzlarından geçen transvers görüntü, dependent lateral ventrikülün ependimal yüzeyinde *(oklar)* artmış ekojenite ve ince nodülarite gösterilmektedir; bu durum, geçirilmiş intraventriküler kanama ile uyumludur. **(B)** Lateral ventriküllerin oksipital boynuzlarından geçen aksiyal ekoplanar MR kesiti, geçirilmiş intraventriküler kanamaya bağlı hemosiderin birikimi nedeniyle ependim boyunca artmış duyarlılık *(oklar)* izlenmektedir.

nı değerlendiren ayrı bir çalışmada, açık NTD olgularının sadece %6'sında gebeliğin 20. haftasında talipes görülmüştür.[101] Gebeliğin ilerleyen dönemlerinde ek olarak %18'inde talipes gelişmiştir ve gerçek zamanlı değerlendirmede kalça, diz ve ayak bileklerinde spontan fleksiyon ve ekstansiyonda azalma görülmüştür.

## Prognoz

Spina bifida olgularında uzun vadeli prognozu tahmin etmek zor olabilir; ancak genel olarak prognoz, kapalı (yani cilt ile kaplı) defektlerde, alt seviyedeki lezyonlarda ve Chiari II malformasyonunun az şiddetli olduğu durumlarda daha iyidir.[85,113,114]

Spina bifida, artmış ölüm riski ile ilişkilidir. 800'den fazla miyelomeningosel olgusunun incelendiği bir seride, yenidoğan ölüm oranı %2 ve 10 yaşına kadar olan ölüm oranı yaklaşık %15'tir.[115] Ölüm oranı yetişkinliğe doğru artmaya devam etmektedir. 20-25 yaş ve 50 yaş civarında ölüm oranlarının sırasıyla yaklaşık %25[116] ve %66[117] olduğu bildirilmiştir. Bununla birlikte, son birkaç on yılda spina bifida ile doğan bebeklerin hayatta kalma oranlarının iyileştiğini belirtmek önemlidir; bu durum yenidoğanların daha erken, daha agresif ve daha uzmanlaşmış tedavisinin bir sonucu olabilir. Bir kohort çalışmasında, 1996-2006 yılları arasında doğan açık spina bifida olgularında ölüm oranı %0 iken, 1971-1981 yılları arasında doğan olgularda bu oran %18'di.[118] Benzer bir eğilim, yakın zamanda yapılan başka bir kohort çalışmasında da görülmüş olup, 2000-2015 yılları arasında doğan olgularda ölüm oranı %12.5 iken, 1980-1999 yılları arasında doğan olgularda bu oran %22.3'tü.[114]

Spina bifida ile ilişkili diğer morbiditeler arasında yürüme bozukluğu ile mesane ve bağırsak disfonksiyonu bulunmaktadır.[114,119] Torasik defektler en sık olarak alt ekstremitelerde tam felce neden olurken, üst lomber defektler (L1 ve L2) alt ekstremite fonksiyonlarında azalmaya neden olur. Orta ve alt lomber (L3-5) defektlerde uzun vadeli yürüme fonksiyonu ve yardımcı cihaz ihtiyacını öngörmek daha zordur; bu muhtemelen alt ekstremite fleksör ve ekstansör gruplarının innervasyonundaki farklılıklardan kaynaklanmaktadır. Sakral defektler ise en iyi yürüme prognozuna sahiptir; ancak kişinin yürüyüşü tamamen normal olmayabilir. Alt sakral sinirler distal bağırsak, anal sfinkter, mesane ve üriner sfinkteri inerve ettiğinden, mesane ve bağırsak disfonksiyonu yaygındır. Daha yüksek seviyeli defektler, anal ve mesane sfinkter fonksiyonlarında daha şiddetli bozukluklarla ilişkilidir; ancak düşük seviyeli defektlerde bile (örneğin sakral) bir miktar disfonksiyon görülmesi beklenebilir.

**Nörokognitif bozukluklar** spina bifida ile ilişkilidir; ancak zihinsel işlev düzeyini öngörmek zor olabilir. Genel olarak, VP şant gerektirmeyen hastalar bilişsel işlev açısından daha iyi sonuçlara sahiptir. Şant yerleştirilmesi gereken hastalarda ortalama IQ yaklaşık 80'dir ve bu normalin alt sınırındadır.[120] Şiddetli zihinsel bozukluk (IQ <20), VP şantı olan hastaların %5'ine kadar görülür ve genellikle şant enfeksiyonu komplikasyonlarından veya Arnold-Chiari II malformasyonundan kaynaklanan apne, hiperkarbi veya hipoksi gibi ciddi sorunların sonucudur. Doğum öncesi ultrasonun zihinsel işlevi öngörmede etkili olmadığı gösterilmiştir.[121]

## Açık Spina Bifida için Fetal Cerrahi

Açık spina bifida için "çift darbe" hipotezi, ilerleyici nörolojik hasarın, sinir elemanlarının intrauterin ortama uzun süre maruz kalmasından kaynaklandığını öne sürmekte-

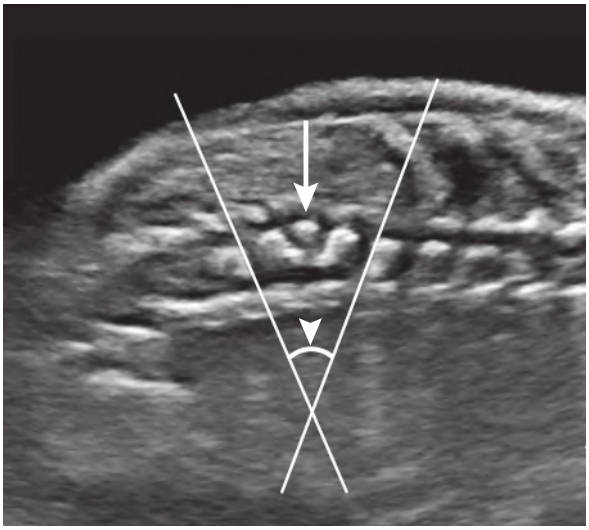

**RESİM 36.27 Gebeliğin 21. Haftasında Hemivertebra Kaynaklı Torakolomber Skolyoz.** Torakolomber omurga boyunca alınan koronal görüntü, hemivertebraya *(ok)* bağlı hafif skolyoz göstermektedir. Skolyoz, pediatrik skolyoz radyografilerinde Cobb açısının hesaplanmasına benzer şekilde, vertebra gövdelerinin son plakları boyunca iki çizgi çizilerek ve bu iki çizgi arasındaki açı ölçülerek (*ok* başının işaret ettiği açı yayı) objektif olarak değerlendirilir. Ayrıca Video 36.11'e bakınız.

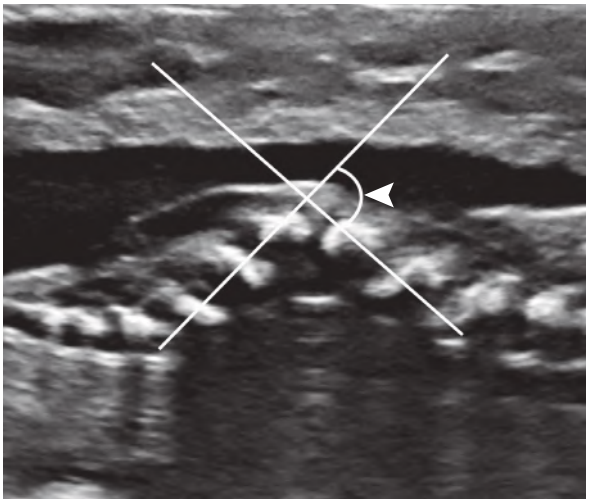

**RESİM 36.28 Lumbosakral Miyelomeningosel Bulunan Bir Fetüste 22. Gebelik Haftasında Görülen Lomber Kifoz.** Kifotik eğrilik, vertebral cisimler boyunca iki çizgi çizilerek ve bu iki çizgi arasındaki açı ölçülerek hesaplanır (*ok başı* açı yayını göstermektedir).

ler bulunmaktadır. [164,168,169] Kromozomal anomaliler vertebral anomalilerle ilişkili olsa da, daha az yaygındır ve olgularının %10'undan azında görüldüğü bildirilmiştir.[168,169] Eşlik eden başka anomaliler olmadığında, izole vertebral anomalinin prognozu çok iyidir.

## SAKRAL AGENEZİ VE KAUDAL REGRESYON

**Sakral agenezi,** sakral vertebra cisimlerinin tam veya kısmi yokluğu olarak kendini gösterir ve **kaudal regresyon sendromunun** (**kaudal displazi sendromu** olarak da bilinir) bir bileşenidir. Bu durumda sakral veya lumbosakral anomaliler, alt ekstremite, anorektal ve/veya genitoüriner malformasyonlarla ilişkilidir. Sakral agenezi ayrıca diğer multisistem malformasyonlarla da birlikte görülebilir. Vakaların yaklaşık %10'unun kloakal ekstrofi ile ve diğer %10'unun VACTERL sendromu ile ilişkili olduğu bildirilmiştir.[170] **Currarino triadında**, kısmi sakral agenezi, anorektal malformasyon ve anterior meningosel, lipom veya dermoid kist gibi bir presakral lezyon birlikte görülür.

Sakral agenezi ve kaudal regresyon sendromu, yaklaşık 25.000 canlı doğumda 1 görülen nadir anomalilerdir.[171] Etyolojisi bilinmemektedir. Olgularınn çoğu sporadiktir; ancak, fare modellerinde kaudal regresyon sendromuyla ilişkili çeşitli genler tespit edilmiştir.[172] Maternal diyabet ile güçlü bir ilişki vardır ve sakral agenezili bebeklerin yaklaşık %16'sı diyabetli annelerden doğmaktadır.[173]

**Renshaw sınıflandırma sisteminde** sakral agenezinin dört paterni tanımlanmıştır.[174] Tip I'de, distal sakral vertebranın hemivertebrasıyla birlikte kısmi veya total unilateral sakral agenezi görülür. Tip II sakral agenezi, sakrumun kısmi fakat bilateral ve simetrik yokluğu şeklinde ortaya çıkar. Tip I ve II sakral agenezi, sakroiliak stabilite ve daha yüksek ambulasyon olasılığı ile ilişkilidir.[175] Tip III ve IV sakral agenezi en şiddetli formlar olup, sakrumun tamamen yokluğu ve sıklıkla lumbar omurga ve alt ekstremite anomalileri ile karakterizedir. Tip III'te, iliak kemikler mevcut olan en alt lumbar vertebranın yanlarıyla eklemleşir. Tip IV'te, en alt lumbar vertebranın kaudal son plağı, kaynaşmış iliumlar veya iliak amfiartrozla eklemleşir. Fetal sakral agenezi için basitleştirilmiş bir Renshaw sınıflandırma sistemi önerilmiştir: Tip I sakral agenezi kısmi veya total unilateral sakral agenezi ile; Tip II kısmi fakat bilateral ve simetrik sakral agenezi ile; ve Tip III total sakral agenezi ile karakterizedir.[176]

Kaudal regresyon sendromu, konusun pozisyonu ve konfigürasyonu ile sakral agenezinin şiddetine göre sınıflandırılır.[170] Grup I en şiddetli formdur ve yüksek konumlu (L1'in üzerinde), anormal şekilde kesik ve topuz veya kama şeklinde bir konus ile karakterizedir. Grup I'deki vertebral malformasyon da şiddetlidir ve omurga S1 veya daha üst seviyede sonlanır. Grup II'de konus L1'in altında sonlanır ancak aşağı yerleşimli ve gergindir. Grup II'deki sakral agenezi derecesi daha az şiddetli olup S2 veya daha alt seviyeleri etkiler.

Sakral agenezinin doğum öncesinde tespiti, anomalinin şiddetine ve eşlik eden diğer anomalilerin varlığına bağlıdır. İlk trimesterin sonlarında, sakral agenezinin şiddetli formları ve kaudal regresyon, genellikle alt ekstremitelerin anormal çapraz bacak duruşuna bağlı olarak tespit edilir.[177] İkinci trimesterde, sonografik bulgular arasında eksik sakral ve lumbar ossifikasyon merkezleri ile omurganın kısalması, kısa

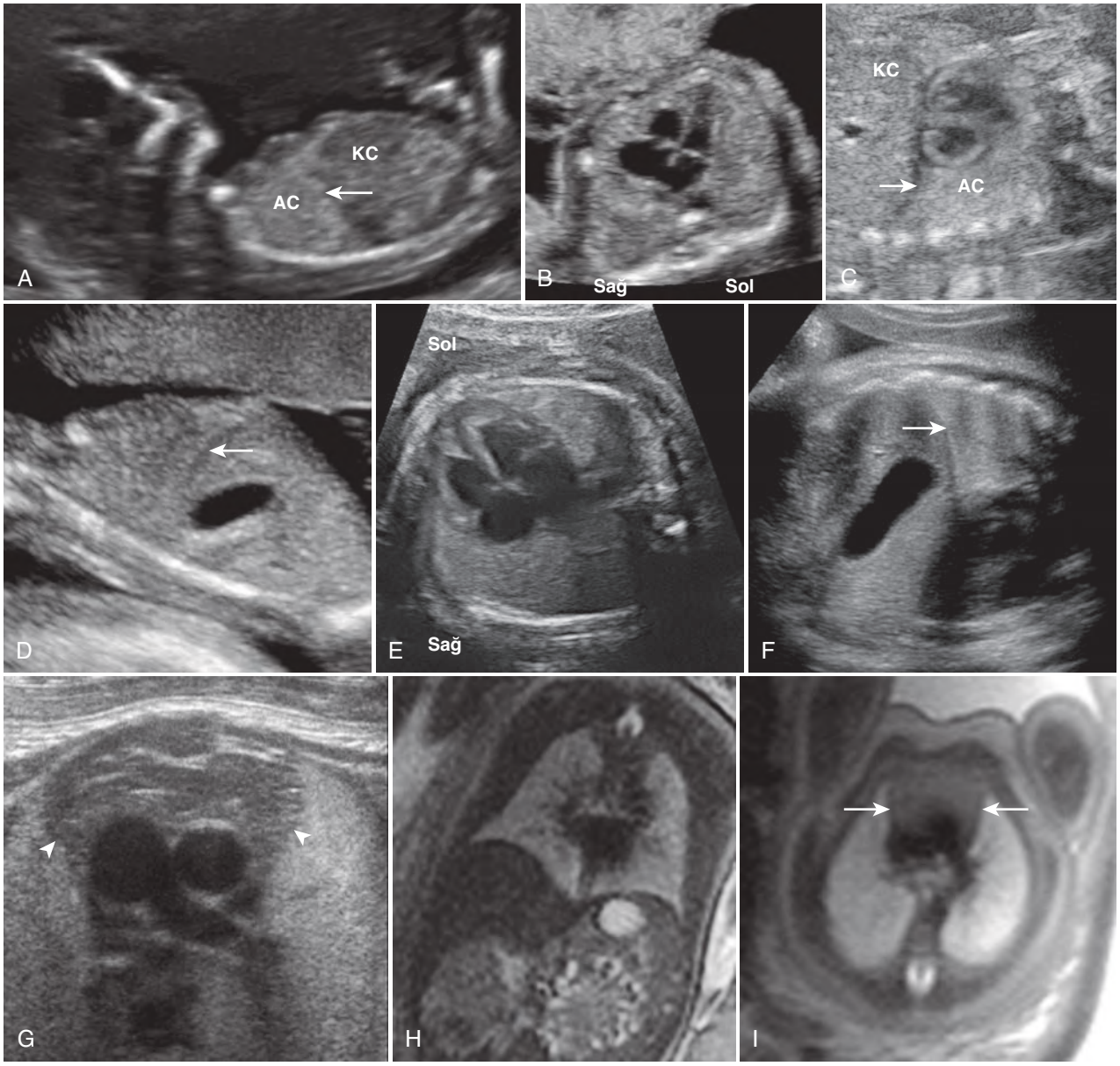


**RESİM 37.1 Normal Fetal Toraks. (A)** 13. haftada gövdenin sagittal görünümü. Karaciğer *(KC)*, akciğerler *(AC)* ve diyaframa *(ok)* dikkat ediniz. **(B)** 18. haftada homojen ekojenik akciğerlerle çevrili dört odacıklı kalp görüntüsü. **(C)** Koronal ve **(D)** sagittal toraks görüntülerinde, akciğerleri *(AC)* karın içi organlardan ayıran kubbe şeklindeki hemidiyaframlar *(ok)* ve karaciğerin *(KC)* göreceli hipoekoik görünümü izlenmektedir. **(E)** ve **(F)** 37. haftada fetal toraksın *(ok)* aksiyel ve sagittal görünümleri. **(G)** Fetal **timusun** 37. gebelik haftasında *(ok başları)* normal görünümü. **(H)** T2 ağırlıklı koronal MRG, 37. haftada normal akciğerleri ve diyaframı göstermektedir. **(I)** T2 ağırlıklı aksiyel MRG görüntüsünde kalbin önünde timus *(oklar)*. Timus ultrasonografide çevresindeki akciğerlerden göreceli olarak hipoekoik, MRG'de ise göreceli olarak düşük intansitelidir.

lendirilmesi için önemlidir. Pulmoner boyutun değerlendirilmesinde kullanılan yöntemler; toraks çevresi ölçümü[3], akciğer alanının ölçümü (kalbin dört odacık görüntüsünün izlendiği transvers planda toraksın internal alanından diyastol esnasındaki kalp alanının çıkartılması şeklinde tanımlanmıştır[4]) ve ultrason veya MRG ile üç boyutlu akciğer volumetrisini içerir.[5-7]

Fetal akciğerlerin, toraksın ve kalbin büyüme hızları birbirine yakın olduğundan normal kardiyotorasik oran ikinci ve üçüncü trimesterlerde sabit kalır. Kalbin normal dört-oda-

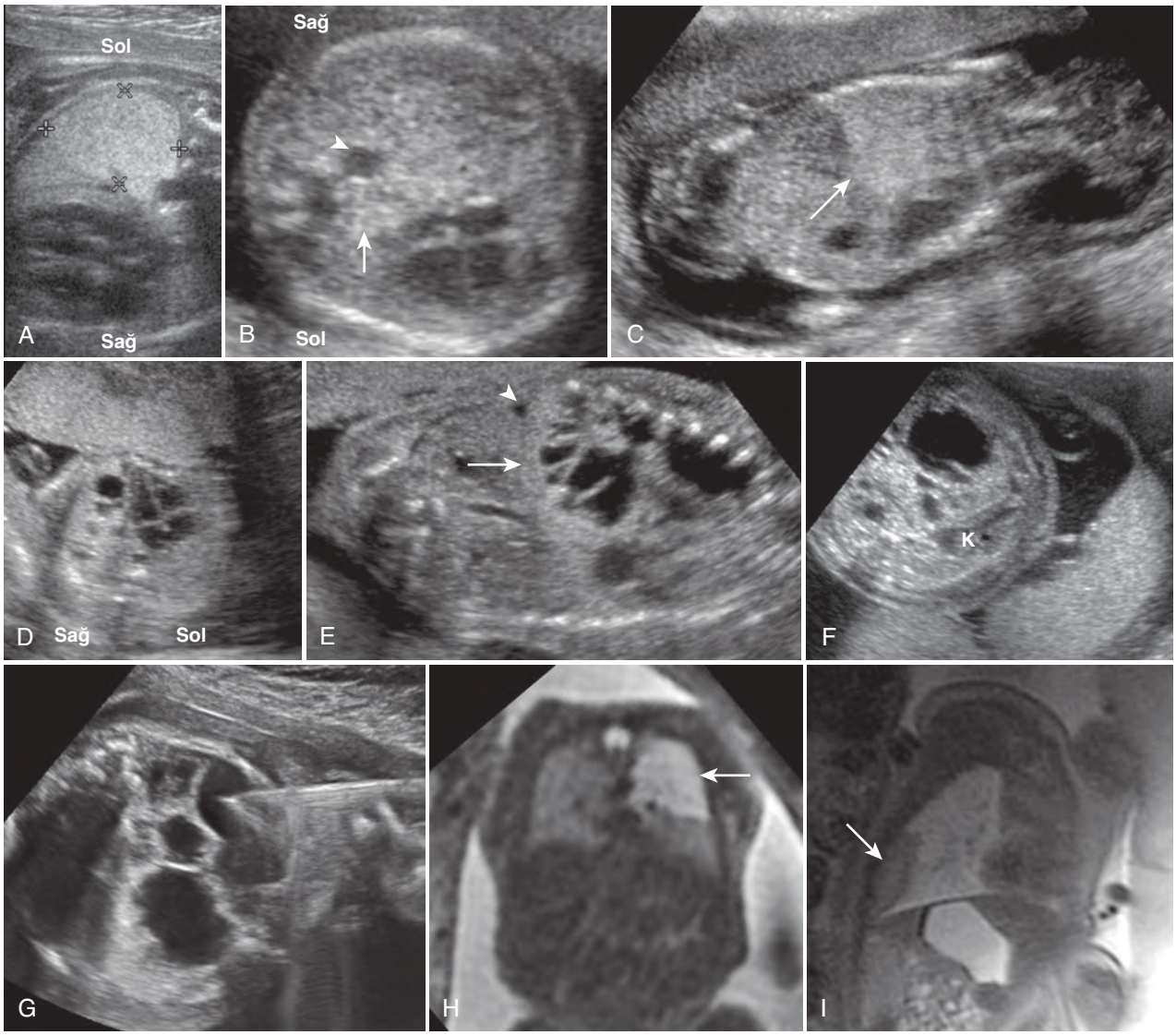


**RESİM 37.4 Konjenital Pulmoner Havayolu Malformasyonu (KPHM). (A)** 28. haftada aksiyel ultrasonografi incelemesi, sol hemitoraksın ortasında büyük kistler veya besleyici damarların izlenmediği homojen ekojenik bir kitleyi (ölçüm işareti) göstermektedir. Sağa doğru hafif bir mediastinal kayma mevcuttur. **(B)** Sağ taraflı KPHM'nin *(ok)* 20. haftadaki aksiyel ultrasonografisinde, en büyüğü 8 mm olan küçük kistler *(ok başı)* görülmektedir. Sola doğru orta düzeyde mediastinal kayma izlenmektedir. **(C)** Sagittal oblik ultrasonografide, KPHM'nin hemidiyaframı tersine çevirdiği görülmektedir *(ok)*. **(D)** Toraksın transvers planında küçük kistler içeren KPHM ve mediastende hafif derecede kayma **(E)** ve **(F)** Makrokistik KPHM'de *(ok)* 25. haftada aksiyel ve oblik koronal görüntülerde hemidiyaframda ters dönme, az miktarda asit (ok başı) ve kalpte *(K)* basılanma ile mediastende belirgin kayma. **(G)** KPHM'nin ultrason eşliğinde drenajı. En büyük kist içine 20 gauge iğne yerleştirilerek kalp basısının azaltılması. **(H)** T2 ağırlıklı koronal MRG görüntüsünde, sol üst lobda iyi sınırlı, T2 hiperintens alan *(ok)* gösterilmekte. **(I)** Tipik olarak gerilemekte olan KPHM'li bir fetüste T2 ağırlıklı koronal oblik MRG kesiti iyi sınırlı düşük T2 sinyalli alanı *(ok)* göstermekte. Ayrıca 2 farklı KPHM için **Video 37.1** ve **37.2**'ye bakınız.

kilde ilerleyen bir büyüme gösterdiğini, yaklaşık 25. haftada zirveye ulaştığını[48,62] ve ardından büyümenin plato yaptığını ve sıklıkla gerilediğini göstermiştir.[65] Hangi lezyonların büyümeye devam edeceğini ve hangilerinin stabilize olacağını veya gerileyeceğini belirlemek için güvenilir bir kriter yoktur. Kitlelerin yaklaşık %50'si doğuma kadar devam eder.[50] Bu kitlelerin %15'i ikinci ve üçüncü trimesterin sonlarında boyut olarak küçülür. Çoğunluğu normal fetal torasik büyümenin bir sonucu olarak boyut olarak göreceli bir küçülme gösterse de birkaçı aslında boyut olarak büyüyebilir.[46,62] Kitleler boyut olarak küçüldükçe, normal akciğer ekojenitesindeki artış ve KPHM ekojenitesindeki azalma nedeniyle ekojeniteleri çevredeki normal akciğerinkine benzer hale gelebilir. Bu nedenle, bu lezyonların gebeliğin sonlarında görselleştirilmesi zorlaşabilir ve ultrasondaki ana bulgu rezidüel kitle etkisidir.

Fetüs 26. haftaya kadar hidrops geliştirmezse, prognoz genellikle iyidir.[49,66-69] Bu lezyonların boyutlarının, özellikle KHO 1.6'dan yüksekse, ikinci trimester boyunca yakın gözetimi önerilir. Doğum planlaması neonatoloji ve/veya pediatrik cerrahi ekipleriyle birlikte yapılmalıdır. Akciğer kitlesi gerilediyse veya mediastinal kayma, hidrops olmadan küçüldüyse, KPHM'nin varlığı erken doğum veya sezaryen ile

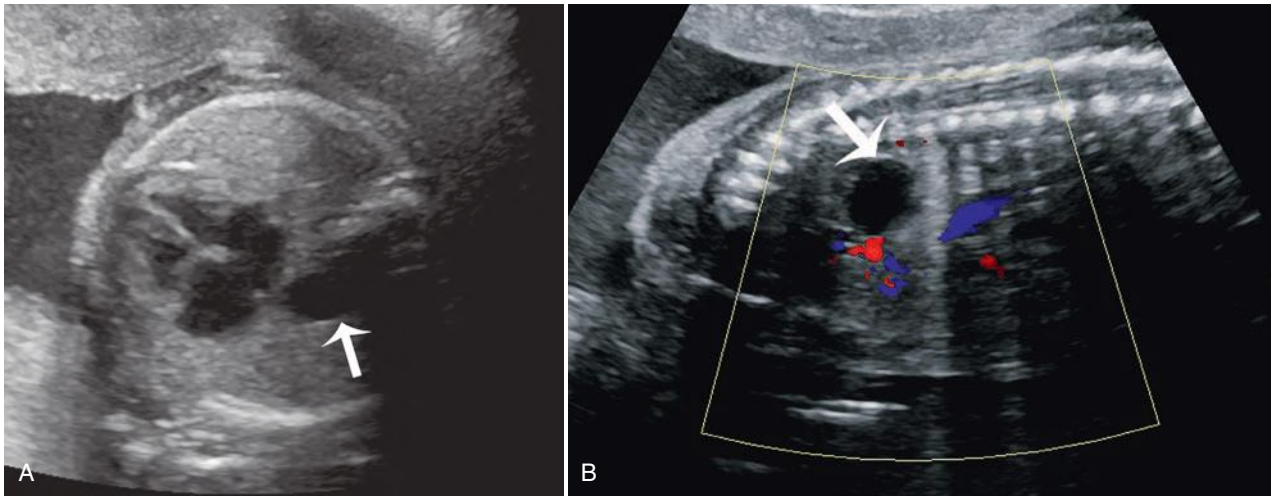


**RESİM 37.9 23. Haftada Bronkojenik Kist. (A)** Aksiyel gri skala ve **(B)** sagittal renkli Doppler ultrason görüntüleri, kalbin arkasında basit kisti *(ok)* göstermektedir.

## PLEVRAL EFÜZYON

Plevral boşluktaki herhangi bir miktardaki sıvı anormaldir. Plevral efüzyon yeterince fazlaysa kitle etkisine yol açabilir; kalbin sıkışmasına ve hidropsa yol açabileceği gibi akciğerlerin de sıkışmasına yol açarak pulmoner hipoplaziye neden olabilir.[152,153]

**Primer plevral efüzyon** nadirdir ve insidansı 15.000 gebelikte 1'dir.[152] En sık nedeni lenfatik sistemin defektli gelişiminden kaynaklanan şilotorakstır.[153] Fetal toraksta posterior mediastendeki **duktus torasikusun** seyri boyunca herhangi bir hasar şilöz fetal plevral efüzyona neden olabilir. Bu sağ veya sol tarafta olabilir; çünkü posterior mediastendeki torasik kanal beşinci torasik seviyede sağdan sola doğru geçer. Diğer hidrops bulguları olmadan, plevral efüzyonun tek taraflı olması ya da bir tarafta diğer tarafa göre daha fazla olması, primer plevral efüzyonu düşündürür. Primer efüzyonlar yüksek basınca sahip olmaları, torasentezden sonra hızla gerilemeleri ve üst fetal gövdeyle sınırlı hidrops geliştirmeleriyle karakterizedir.[154,155]

Primer şilotoraks olgularının %2 ila %6'sında anöploidi ile birliktelik görülür.[156] Yenidoğanlarda şilotoraks, oral yağ alımıyla sıvının 1,1 mmol/L'den fazla trigliserid içermesi ve lenfosit oranının %80›i aşması olarak tanımlanır.[157,158] Ancak, fetüs rahim içinde açtır ve normal fetüslerin kanındaki lenfositlerin ortalama yüzdesi normalde %80'den fazladır. Bu nedenle, bu parametreler intrauterin dönemde geçerli değildir.

**Sekonder plevral efüzyon**, anöploidi (**Turner sendromu** veya **trizomi 21**), **enfeksiyon** (**TORCH** [toksoplazmoz, kızamıkçık, sitomegalovirüs, herpes simpleks, HIV]), genetik sendromlar ve diğer yapısal malformasyonlarla (**KPHM, BPS, lenfanjiektazi**, kardiyak anomaliler) birlikte görülür.[157] Bu sendromlar tipik olarak bilateral plevral efüzyonla (özellikle hidropslu fetüslerde) ortaya çıkar; ancak bazen unilateral efüzyon da görülebilir.[159]

Plevral efüzyonlar, prenatal ultrasonografide plevral boşlukta anekoik koleksiyonlar olarak görülür ve akciğerin toraks duvarı ve diyaframla çevrili, sıvı içinde yüzen bir görünümüne yol açar (Şekil 37.10, Video 37.4).[159-162] Küçük efüzyonlar, akciğerleri ve mediasteni çevreleyen anekoik ince bir çizgi şeklinde görülür. Daha büyük tek taraflı efüzyonlar kitle etkisine yol açarak mediastinel kaymaya ve diyaframın düzleşmesine veya dışa dönmesine neden olur. Plevral efüzyon izole ve küçükse iyi huylu seyreder. Kitle etkisi büyükse, tedavi edilmemiş fetal plevral efüzyon %22-%53 arasında mortalite oranı gösterir.[157]

Küçük plevral efüzyonlar mediastende yer değiştirmeye neden olmazlar. Hidrops ile birlite görülen plevral efüzyonlar tek veya çift taraflı olabilir; sıklıkla tek taraflı koleksiyonlar şeklinde başlayıp ilerleyerek çift taraflı olurlar. Küçük bir plevral efüzyonla birlikte mediastinel kayma görülürse KDH, KPHM veya BPS gibi bir toraks kitlesi araştırılmalıdır. MRG, ultrasonla görülemeyen, göze çarpmayan KPHM veya BPS gibi ilişkili anormallikleri tespit etmeye yardımcı olabilir. Plevral sıvının içeriğine (protein veya kan ürünleri) bağlı olarak, MRG ile hem T1 hem de T2 ağırlıklı görüntülerde farklı sinyal intensiteleri görülebilir ve bu durum nedensel tanıyı koymaya yardımcı olabilir.[163]

Prenatal plevral efüzyon, spontan rezolüsyondan, hidrops ve polihidramniyozun ilerleyici gelişimine kadar değişen değişken bir doğal seyir izler ve perinatal morbidite ve mortalite açısından yüksek risk taşır.[154] Ultrasonla bir efüzyon oranı (efüzyon alanının toraks alanına bölünmesi) elde edilebilir ve ardından seri muayeneler yapılabilir. Bu oran yükselirse hidropsa dönüşme riskini artırır;[154] ancak prognostik bir araç olarak yararlılığını gösterecek bir sınır oran değeri bulunmamıştır.[164]

İlişkili anomalilerin saptanması için ekokardiyografi, enfeksiyonlar için maternal seroloji ve ayrıca fetal karyotipleme yapılmalıdır.[164,165] Prognoz, eşlik eden anormalliklerin varlığına, tek taraflı veya iki taraflı olmasına, hidrotoraksın büyüklüğüne ve mediastinal kaymanın şiddetine bağlıdır. Küçük primer hidrotoraks olguların %22'sinde kendiliğinden

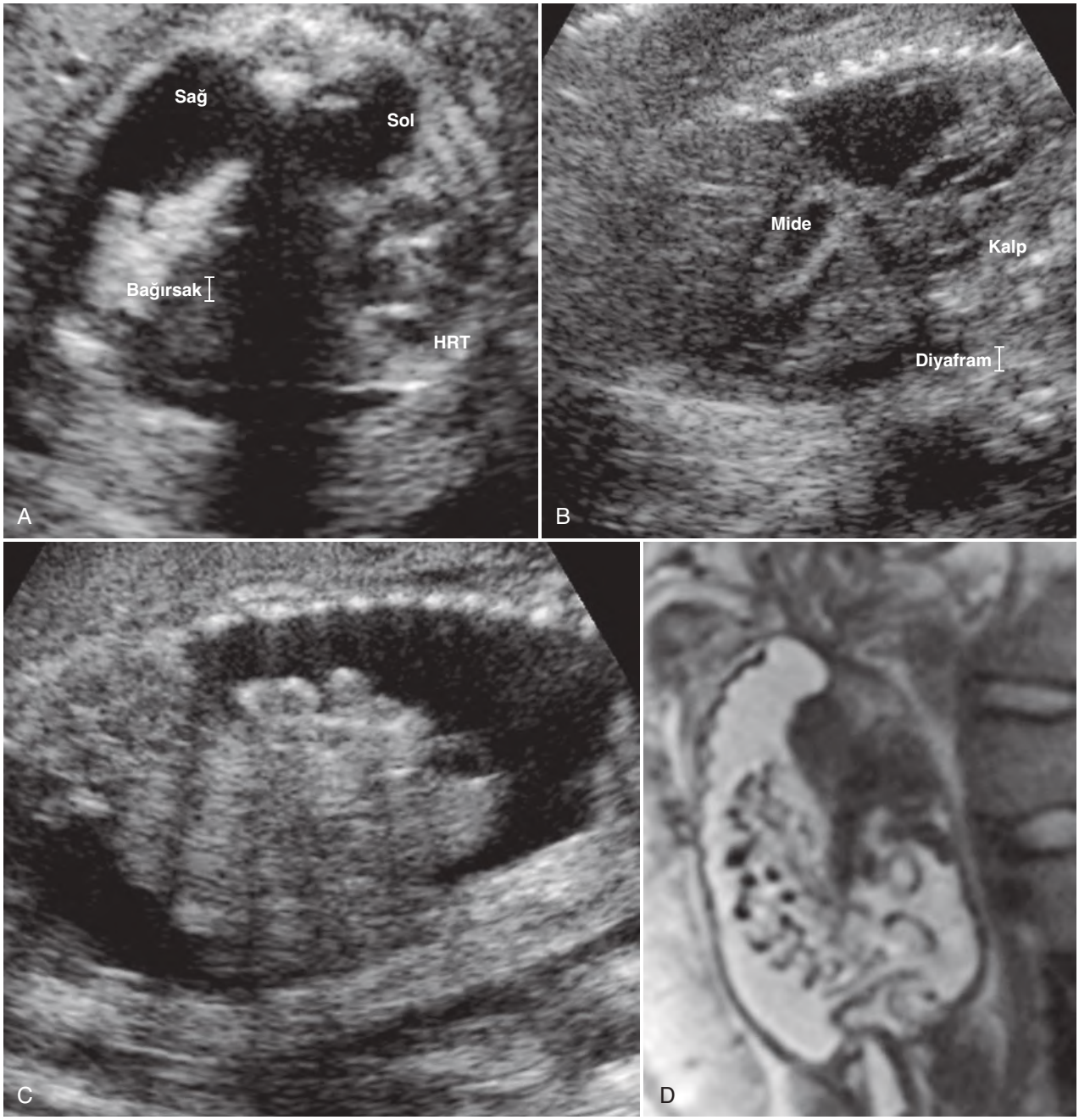


**RESİM 37.14 30. Haftada Sağ Taraflı Konjenital Diyaframı Hernisi. Aksiyel (A)** ve sagittal oblik **(B,C)** görüntülerde bilateral plevral efüzyonlar *(Sağ, sol)*, mediastende kayma ile kalbin sola yer değiştirmesi ve sağ hemitoraksta bağırsak ansları izleniyor. Sol hemidiyaframı sağlam, mide diyaframı altında izleniyor. **(D)** T2 ağırlıklı koronal MRG kesitinde mediastende sola kayma ile karından toraksa uzanan sıvı izleniyor. Sağda hemidiyaframın yokluğunun yanı sıra, toraks içinde sağdaki bağırsaklara dikkat ediniz. Ayrıca **Video 37.8**'e bakınız.

da fıtıklaşabilir; ancak mide tipik olarak diyaframın altında yer alır. İntrahepatik inferior vena kavanın kıvrılması nedeniyle asit (göğse doğru uzanan sıvı ile) ve hidrops gelişebilir. Sağda hipoekoik muskuler diyaframın olmaması, sağ taraflı KDH'yi diğer fetal toraks kitlelerinden ayırt etmeye yardımcı olur.

İlişkili anomalilerin varlığını değerlendirmek için tam anatomik muayene yapılmalıdır (%25 ila %75). Konjenital kardiyak defektler olguların %10-35'inde görüldüğü ve minör defekt ise sağkalımı %73'ten %67'ye, majör kompleks kardiyak defekt ise %36'ya düşürdüğü için ekokardiyografi endikedir.[186-189]

MRG, KDH tanısını doğrulamak ve ek anormallikleri değerlendirmek için yararlı bir yöntemdir. MRG, karaciğerin pozisyonunu ve karaciğer lobunun (T1 ağırlıklı görüntülemede hiperintens) sıkıştırılmış akciğerden veya katı tip KPHM'den ayırt edebilmesi sayesinde herniasyon miktarını daha iyi gösterir.[190-192] Mekonyumun parlak T1 sinyali nedeniyle kalın bağırsağın yerini ortaya koyabilir. Herniye olmuş bağırsağın üst kısmı, altında sıkışmış sıvı ile çevriliyse, bir herniasyon kesesi

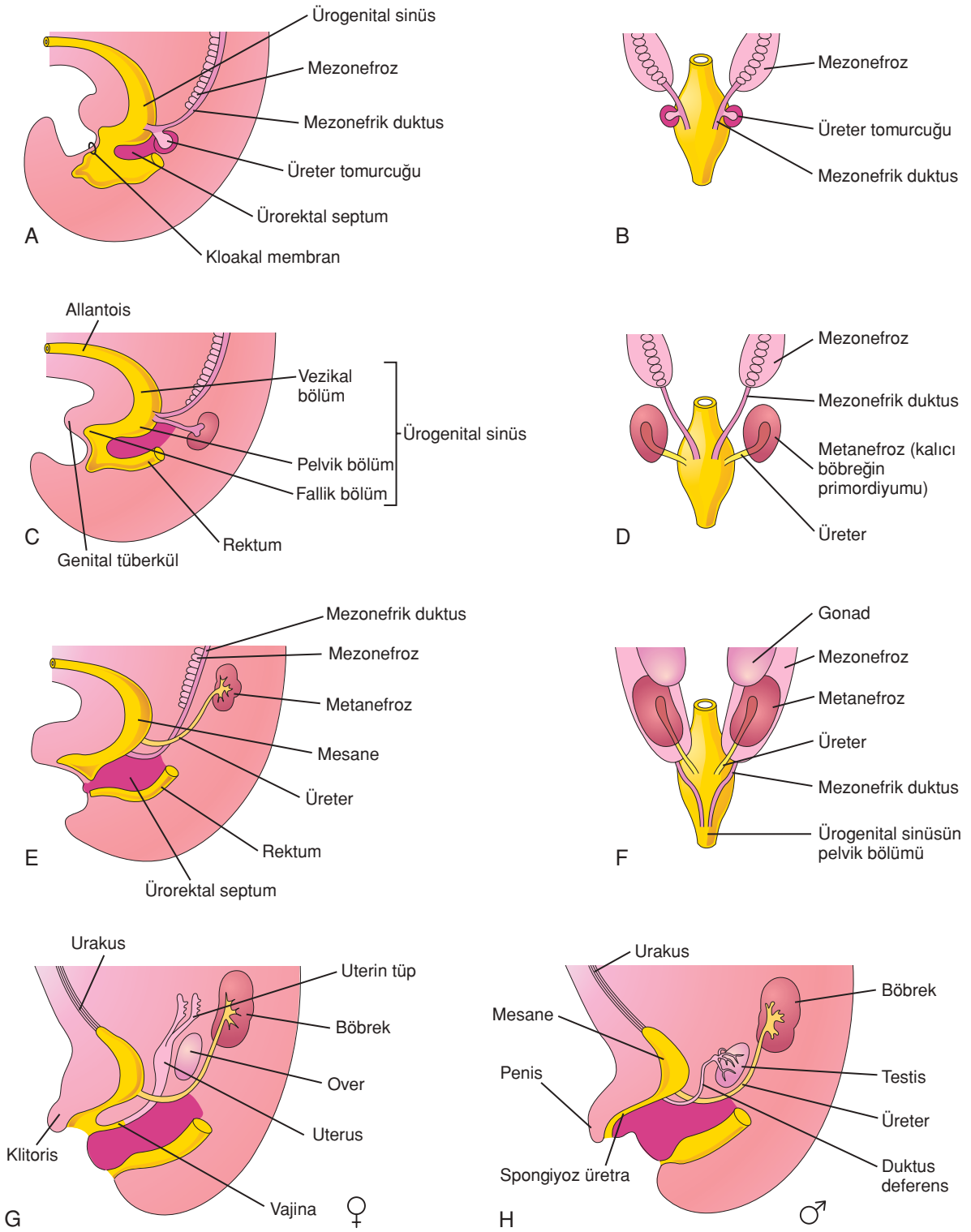


**RESİM 40.1 Üriner Sistem Embriyolojisi.** Diyagramlar kloakanın ürogenital sinüs ve rektuma bölünmesini; mezonefrik kanalların rezorbsiyonunu; kalıcı böbreklerin (metanefroz), mesanenin, üretranın ve urakusun gelişimini; üreterlerin konumundaki değişiklikleri göstermektedir. **(A)** 5 haftalık embriyonun lateral görünümü, kloakanın ürorektal septum tarafından ürogenital sinüs ve rektum olarak bölünmesini göstermektedir. **(B)**, **(D)** ve **(F)** Dorsal görünümler, böbreklerin ve mesanenin gelişimini ve böbreklerin konumundaki değişiklikleri göstermektedir. **(C)**, **(E)**, **(G)** ve **(H)** Lateral görünümler. G ve H aşamalarına 12. haftada ulaşılır. (Moore KL, *The Developing Human*, Elsevier'den izin alınarak yeniden oluşturulmuştur.[4])

olmasa dahi normal görünebilir. Fetal böbreklerin yokluğu en spesifik bulgu olmalıdır; ancak oligohidramniyoza bağlı kötü görüntü kalitesi nedeniyle bu bulgunun belgelendirilmesi zor olabilir. Ayrıca renal fossada bulunan bağırsaklar veya adrenal bezler, yanlışlıkla böbrek lehine yorumlanabilir.[45] Bununla birlikte, longitudinal USG incelemesinde adrenal bezin karakteristik yassılaşmış görünümünün (**"yatan" adrenal bez işareti**, Resim 40.5; Video 40.1) tanınması, böbreğin (geliştiyse) gelişim sırasında renal fossa seviyesine çıkmadığını doğrulamaya yardımcı olur.[46]

Tekrarlayan incelemelerde mesanenin sürekli olarak görülememesi (45 dakikadan fazla süre) bilateral renal agenezin sekonder bir belirtisidir (Resim 40.6, Video 40.2). Buna karşılık, normal mesanenin tespiti bu tanıyı dışlar. Küçük bir **urakal divertikül** mesaneyi taklit edebilir; ancak dolum ve boşalım eksikliği onu mesaneden ayırt eder. Asıl problem; bilateral renal agenezi olan fetüslerle, şiddetli uteroplasental yetmezlik/FBG nedeniyle böbrek fonksiyonu bozulmuş fetüsleri güvenilir bir şekilde ayırt etmektir.

Fetal yapıları daha iyi görüntülemek için birkaç teknik önerilmiştir: İntra-amniyotik ve intraperitoneal izotonik salin infüzyonu[47], transvajinal USG[48] ve renkli Doppler USG.[49,50] Transvajinal prob, fetüsün makat prezentasyonda olduğu ikinci trimesterde özellikle faydalıdır. Renkli Doppler görüntüleme, renal arterlerin yokluğunu teşhis etmek için kullanılabilir ve bu da bilateral renal agenezi tanısını destekleyen ek bir kanıt sağlar (Resim 40.6F) ya da ektopik böbreğin bulunmasına yardımcı olur. Ayrıca oligohidramniyoz nedeniyle değerlendirmesi zor vakalarda renkli Doppler inceleme renal arterlerin belirlenmesine (Resim 40.7) yardımcı olarak böbreklerin varlığını doğrular ve kafa karışıklığını önler.

Fetal MRG, USG ile değerlendirmenin sınırlı olduğu durumlarda böbrekleri tanımlamak için kullanılabilir. Ancak böbreklerin erken gebelik dönemlerinde MRG ile görüntülenmesi zor olabilir. Bu nedenle MRG'nin 24. gebelik haftasından önce böbreklerin görünememesi durumunda bile renal ageneziyi dışlaması zordur.

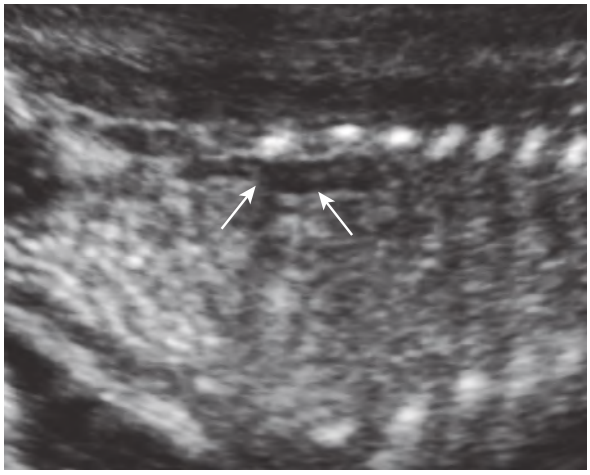

**RESİM 40.5 "Yatan Adrenal" Bulgusu.** Renal fossadan geçen longitudinal kesitte, böbreğin yokluğu ve yassılaşmış adrenal bez *(oklar)* görülmektedir. Yatan adrenal işareti, renal agenezi veya ektopi belirtisidir. Video 40.1'e bakınız.

## Bilateral Renal Agenezi

**SONOGRAFİK BULGULAR**
- Şiddetli oligohidramniyoz
- Böbreklerin gözlemlenememesi
- "Yatan adrenal" işareti (böbreklerin renal fossada olmadığı gösterilmektedir)
- Renkli Doppler görüntülemede renal arterlerin yokluğu
- Mesanenin gözlemlenememesi (45 dakikadan fazla)

**TEKNİK SINIRLAMALAR**
- Oligohidramniyoz nedeniyle düşük görüntü kalitesi
- Fetal pozisyon (makat prezentasyon)

**YORUMLAMA HATALARI**
- Amniyotik sıvı hacminin düşük olması, 16 haftadan önce normal olabilir
- Bağırsaklar veya adrenal bezler böbrekle karıştırılabilir
- Urakal divertikül mesaneyi taklit edebilir
- Boş mesane, böbrek fonksiyon bozukluğu gibi diğer nedenlerle (FBG) ortaya çıkabilir

Bilateral renal agenezi genellikle izole ve sporadik bir anomalidir. Ancak küçük bir oranda, kromozomal anomali veya genetik sendromdan (örneğin **Fraser sendromu**) ya da konjenital defekten (örneğin **VACTERL birlikteliği**) kaynaklanabilir[51,52]. Bilateral renal agenezi ile maternal faktörler arasında; örneğin gebelik öncesi obezite, perikonsepsiyal sigara kullanımı ve alkol tüketimi gibi faktörler arasındaki ilişkilere dair çelişkili kanıtlar bulunmaktadır.[53] Sendromik olmayan vakalarda, tekrar bilateral renal agenezisi olan çocuk sahibi olma riski yaklaşık %4'tür.[34,54] Ancak, etkilenen olguların birinci ve ikinci derece akrabalarının %15'ine kadarında konjenital renal anomaliler tespit edilmiştir ve bunlar genellikle unilateral renal agenezidir; bu ailelerde rekürrens riski daha yüksek olabilir.[34,36] Ebeveynler ve kardeşlere yönelik renal USG taraması önerilmektedir.[34]

### *Unilateral Renal Agenezi*

Unilateral renal agenezi, bilateral renal ageneziye göre üç ila dört kat daha sıktır ve 1000 doğumda bir görülür.[55] Prenatal tanısı zor olabilir; çünkü amniyotik sıvı normaldir ve mesane normal görünebilir. Değerlendirmede sık yaşanan bir tuzak, özellikle transvers düzlemde, vertebranın akustik gölgesi nedeniyle proba uzak alandaki renal fossanın görüntülenememesidir. Tekniğe titizlikle dikkat edilmesi gereklidir (transdüseri döndürmek, annenin pozisyonunu değiştirmek veya görüntülemeyi tekrarlamak). Eğer renal fossada böbrek görülemezse, çoğu zaman bu böbrek ya doğuştan yoktur ya da ektopiktir.[56,57] Kontralateral böbrek, kompansatuar hipertrofi nedeniyle büyümüş olabilir.[58] Kontralateral böbrekte

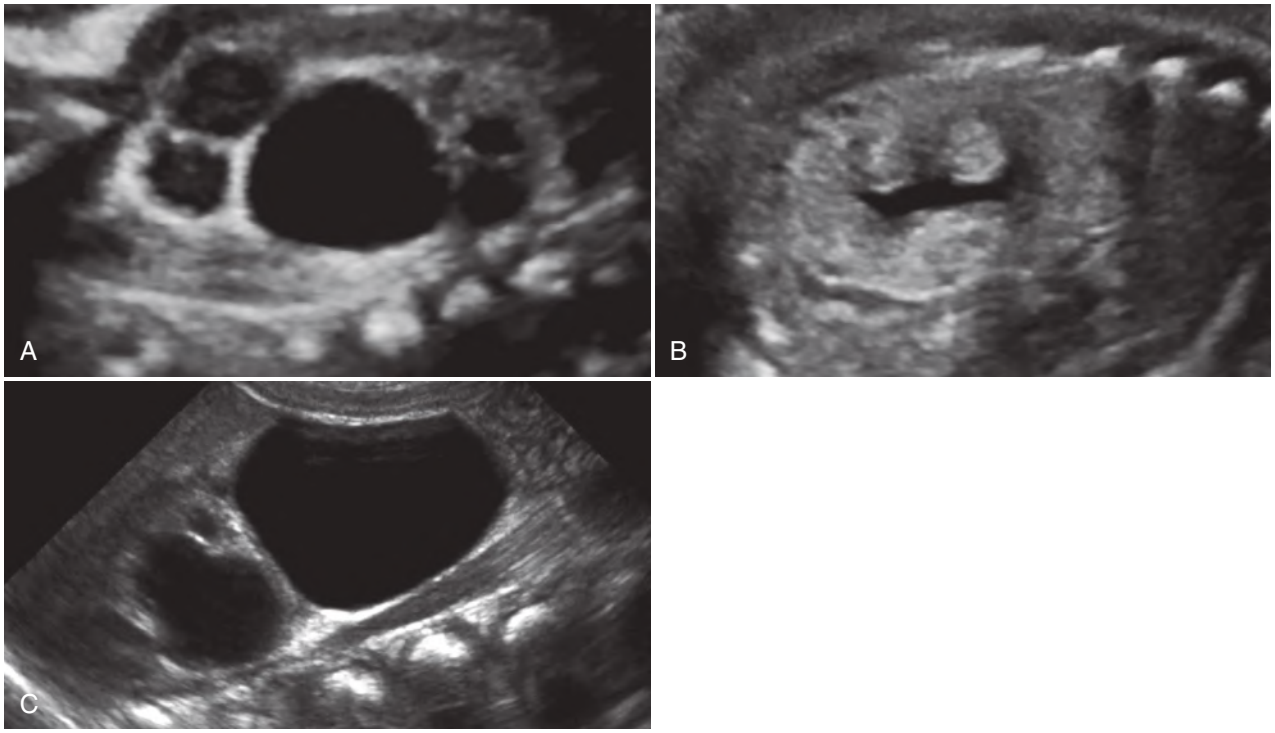


**RESİM 40.13 35. Haftada Multikistik Displastik Böbrek (MKDB), Böbrek Kistleri ve Diyabet ("Renal Cysts And Diabetes Syndrome", RCAD) Birlikteliği. (A)** Sağda MKDB'yi gösteren sagittal USG kesitinde farklı boyutlarda çok sayıda kist izleniyor. Mesane küçük olmasına rağmen görülebilmektedir ve amniyotik sıvı indeksinin 5 cm olduğu saptanmıştır. **(B)** Sol böbrekte boyut ve ekojenite artışı mevcut, ancak belirgin kist yapısı görülmüyor (USG çözünürlüğünün altında olduğu düşünülüyor). **(C)** Doğum sonrası sagittal USG görüntüsü sağ böbrekteki bulguları doğrulamaktadır. Normal böbrek parankimi veya toplayıcı sistem tespit edilmemektedir. Bu hastada HNF1β heterozigot varyantı c.1310C>IT ve PKD1 geninin Exon 45'inde mutasyon bulundu. Bu mutasyonlar *de novo* olup, ebeveynler etkilenmemiştir. Bebek, evde peritoneal diyaliziyle taburcu edilmiştir.

böbrek fonksiyonları bu yaşta yeterlidir (son dönem böbrek hastalığının ortalama başlangıç yaşı: PKD1'de 54 yaş; PKD2'de 74 yaş).[99] Fenotip aile içinde değişkenlik gösterir.[98] PKD1 ve PKD2 genleri sırasıyla PC1 (polisistin-1) ve PC2 (polisistin-2) proteinlerini kodlar. Silia ile ilişkili proteinlerin mutasyonu da patogenezde önemli bir faktördür; çünkü PC1 ve PC2, primer siliumda yer alır.[100] İki gen tanımlandığı için prenatal genetik testler ve pre-implantasyon genetik tanı mümkündür. Ancak, bu testler %100 doğruluk sağlamamaktadır.

ODPBH'li birçok hastada 30-40 yaşına kadar sendromun klinik bulgularının ortaya çıkmamasına[101] karşın çalışmalar böbrek kistlerinin oluşumunun prenatal dönemde başladığını göstermektedir.[100] Böbreklerdeki kistler başlangıçta renal tübüllerdeki küçük dilatasyonlardır; zamanla genişleyerek farklı boyutlardaki sıvı dolu kaviteler haline gelirler.[100] Karaciğerde de kist oluşumu, sendromun tipik bulgusudur. Kistler; pankreas, dalak, seminal veziküller gibi diğer organlarda da bulunabilir ve SSS'de berry anevrizmalarları da eşlik edebilir. Hastalığın erken evrelerinde nefronların yalnızca küçük bir yüzdesinde kistik genişleme saptanır. Erişkin dönemde ise böbreklerde boyut artışı ile birlikte farklı boyutlarda çok sayıda kist mevcuttur.

ODPBH, genellikle prenatal dönemde tespit edilmez; çünkü fetüsün böbrekleri normal görünümdedir. Nadir olarak ODPBH fetal veya neonatal dönemde kendini gösterebilir; özellikle prenatal başlangıçlı olarak bilinen ailevi olgularda bu durum daha sık görülür. Bu hastalar simetrik, orta derecede boyut artışı gösteren ve küçük kistlere (<7 mm) sahip hiperekojen böbrekler ile prezente olur[102,103] (Şekil 40.18). Mesane ve amniyotik sıvı genellikle normaldir. ORPBH'nin aksine kortikomedüller ayrımda kayıp değil[91], artış bildirilmiştir.[79] Prenatal USG'de böbreklerde anormal görünüm saptanan ve ODPBH tanısı alan 27 olguluk bir seride (bu popülasyonun prenatal dönemde böbreklerin anormal görünümü nedeniyle yanlı olduğu unutulmamalıdır), kortikomedüller ayrım 20 olguda artmış, 6 olguda kaybolmuş veya azalmış, 1 olguda ise normal olarak izlenmiştir.[103] Böbrekler ikinci trimesterde normal görünebileceğinden, ODPBH riski altındaki fetüslerde takip USG gereklidir. ODPBH'nin tanısında aile öyküsü kritik bir rol oynar; ancak aile öyküsü %10 oranında negatif olabilir ve PKD1 ve PKD2 genlerinde görülen de novo mutasyonlar vakaların %5-6'sını oluşturur.[93]

Hastalık otozomal dominant olduğundan rekürrens riski %50'dir. Ancak, ODPBH olan ebeveynlerin %50'sinden fazlasının obstetrik USG yapıldığı zamana kadar hastalıklarının farkında olmadıkları bildirilmiştir.[102,103] Bu nedenle, ebeveynin renal USG bulguları etyolojinin belirlenmesinde faydalıdır. ODPBH'ye yol açan iki gen tanımlanmıştır: **PKD1** (kromozom 16p13'te yer alır) ve **PKD2** (kromozom 4q21'de yer alır)[104]. Bu sayede, prenatal genetik tanı mümkündür. Erken başlangıçlı hastalığa sahip çocukları olan ailelerde, sonraki gebeliklerde de varsa hastalığın fetal dönemde ortaya çıkma riski yüksektir.[71]

USG ile tanı alan ODPBH'li fetüsün uzun dönem prognozu, postnatal renal değerlendirmenin ve kısa süreli takip verilerinin sınırlı olması nedeniyle hala tam olarak bilinme-

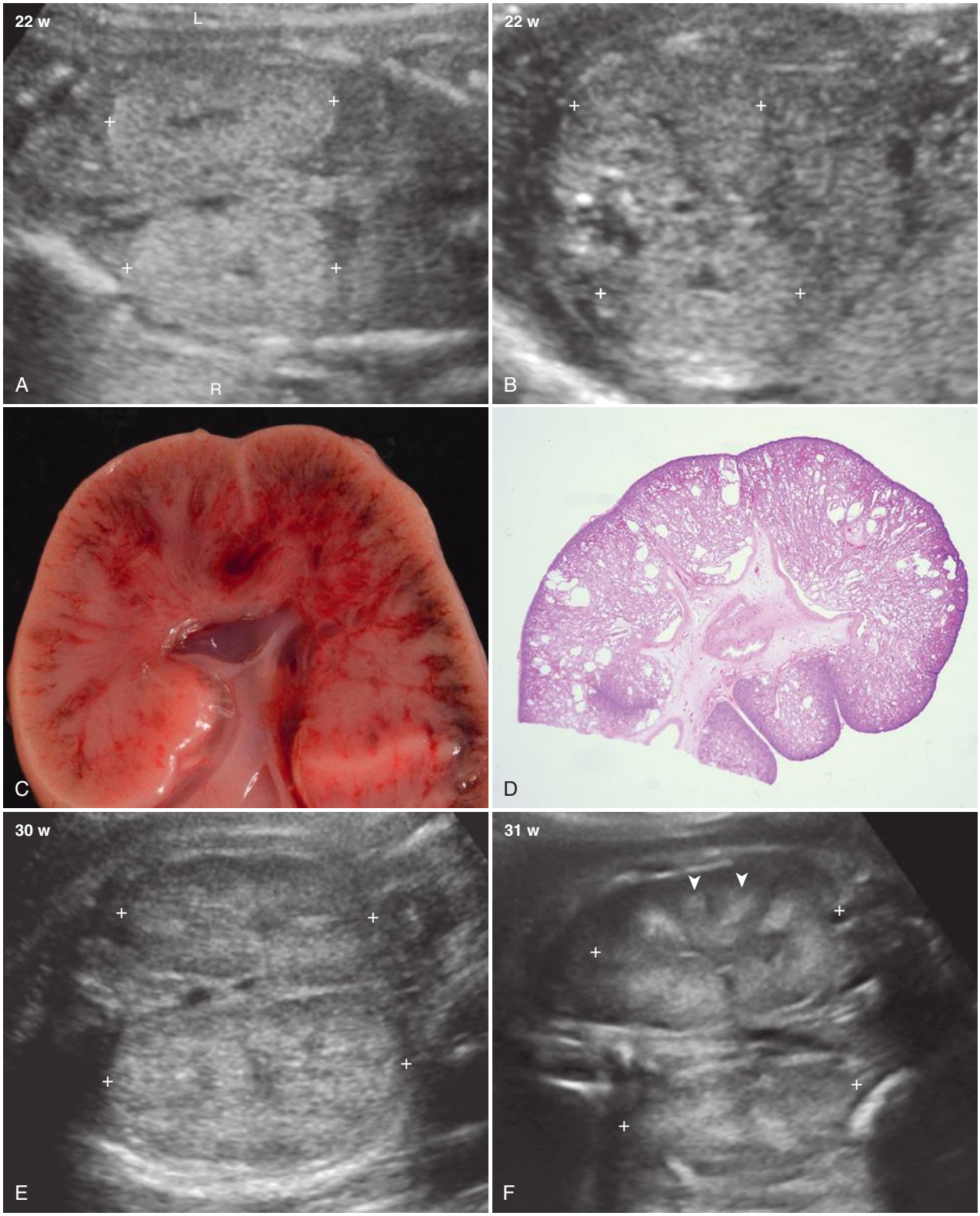


**RESİM 40.16 Üç Fetüste Otozomal Resesif Polikistik Böbrek Hastalığı (ORPBH).** ***Fetüs 1*****: 22. haftada ORPBH (A)** ve **(B)** Koronal ve transvers görüntüler, her iki böbrekte *(imleçler)* diffüz boyut ve ekojenite artışı mevcut olup kortikomedüller ayrım kaybolmuştur. **(C)** Böbrek kesitinin gross görüntüsü süngerimsi yapıdadır. Kistler küçük olup görmesi zordur. **(D)** Böbrek kesitinin mikroskobik görüntüsünde böbrek kapsülüne vertikal uzanım gösteren küçük kistler izlenmektedir (hematoksilen-eozin boyama). (**C** ve **D**, Sarah Keating, Mount Sinai Hastanesi, Toronto'nun izniyle.) ***Fetüs 2*****: (E) 30. haftada ORPBH**, koronal görüntüde her iki böbrekte *(imleçler)* belirgin boyut artışına eşlik eden santral ekojenite artışı ve hipoekoik periferik çerçeve görülmektedir. Böbrek uzunlukları sağda 7.5 cm, solda 8 cm'dir. ***Fetüs 3*****: (F)** Koronal görüntüde, belirgin şekilde büyümüş böbrekler *(imleçler)* ve hiperekojen piramitler *(ok başları)* gösterilmiş olup "ters dönmüş kortikomedüller ayırım" olarak tanımlanmıştır. Video 40.8'e bakınız.

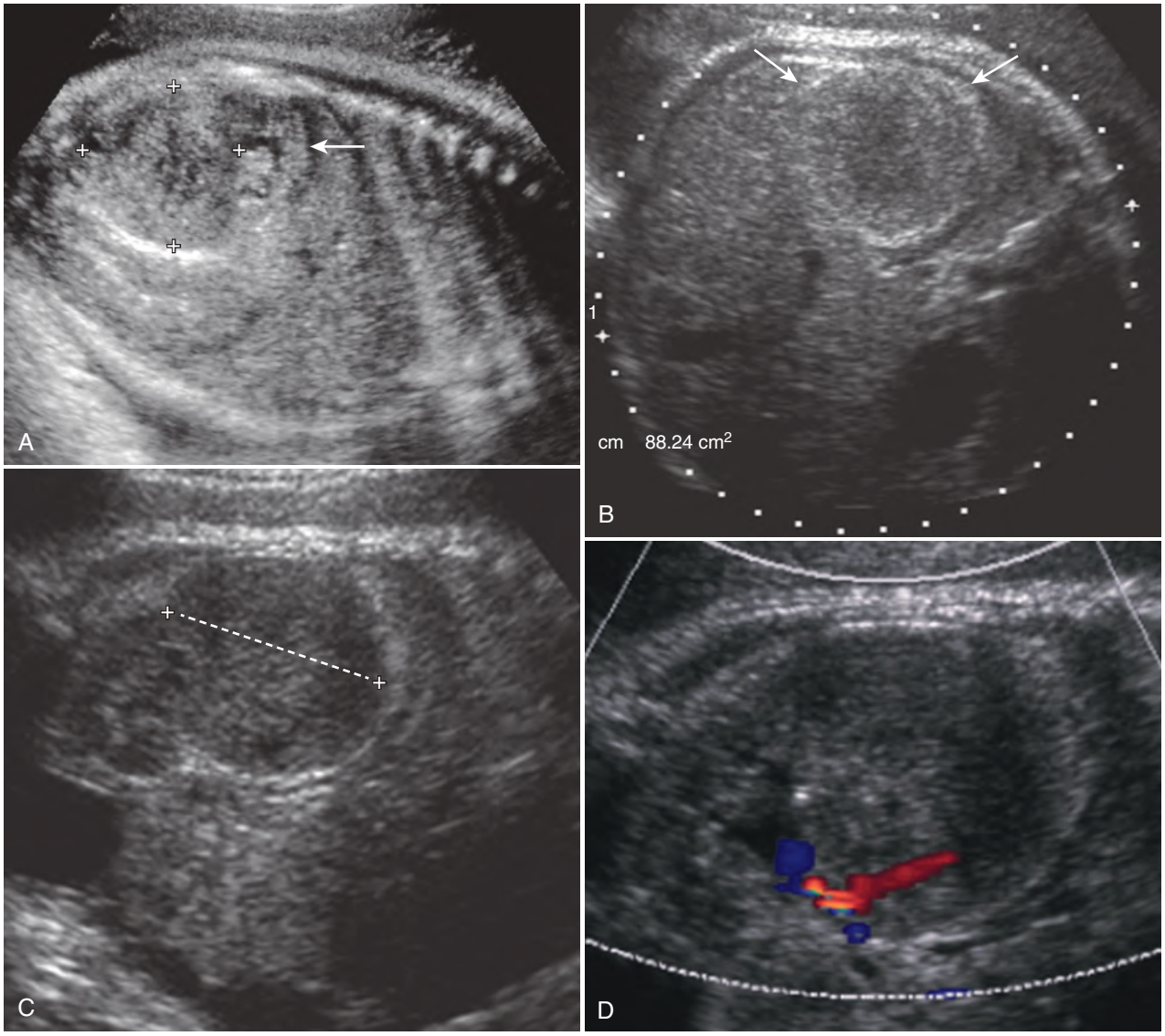


**RESİM 40.22 Konjenital Mezoblastik Nefroma. (A)** 35 haftalık fetüsün sağ böbreğinin longitudinal görüntüsünde sağ böbreğin üst polünü *(ok)* neredeyse tamamını kaplayan büyük, heterojen solid bir kitle *(imleçler)* izlenmektedir. Başka bir fetüste, **(B)** 36. haftalık gebelikte aksiyal USG kesitinde retroperiton sağ yarımında heterojen kitle *(oklar)* gösterilmiştir. **(C)** Koronal USG kesitinde kitlenin *(imleçler)* sağ böbrekten kaynaklandığı izlenmektedir. **(D)** Renkli Doppler incelemesinde ipsilateral renal arterden gelen kanlanma gösterilmektedir. Cerrahi sonrası mezoblastik nefroma tanısı doğrulanmıştır. **(B)-(D)** (McNamara A, Levine D. Intra-abdominal fetal echogenic masses: a practical guide to diagnosis and management. *RadioGraphics.* 2005;25(3):633-645.238 izniyle yeniden basılmıştır.)

liler, özellikle kardiyak defektler ve bazı sendromlar rapor edilmiştir.[130] Ayrıca, yüksek katekolamin düzeyleri nedeniyle hipertansiyon, taşikardi veya preeklampsi gibi maternal semptomlar bulunabilir ve bu semptomlar hastalığın daha ileri evresiyle ilişkilidir.[132]

Prenatal dönemde tespit edilen nöroblastomlar genellikle iyi prognoza sahiptir ve cerrahi rezeksiyon genellikle küratiftir.[130,133] Yeni yapılan bir prospektif çalışmada, küçük adrenal kitlelere (solid tümörler <3.1 cm veya kistik tümörler, en az %25 kistik komponent ve boyut <5 cm) sahip ve Uluslararası Nöroblastoma Evreleme Sistemi'ne ("International Neuroblastoma Staging System", INSS) göre evre 1 olarak gösterilen 6 aydan küçük bebeklerde, takip ve gözlem ile cerrahi yönetim karşılaştırılmış ve takip ve gözlemin, birincil yönetim stratejisi olarak güvenli ve etkili olduğu doğrulanmıştır.[134]. Bu yaklaşım sayesinde, tümörleri spontan regrese olan bebeklerin büyük bir çoğunluğunda cerrahi müdahaleye gerek kalmaz.[134]

**Adrenal hemoraji**, fetüste nadir olmakla birlikte yenidoğanda yaygındır ve prenatal sonografik görüntüsü, adrenal veya renal neoplazma benzer olabilir. Renkli Doppler'de akım

**TABLO 40.3 Üriner Sistem Sınıflandırma Sistemi ve Takip**

| | DÜŞÜK RİSK | ARTMIŞ RİSK |
|---|---|---|
| **TANI** | | |
| 16-27. haftalarda renal pelvis çapı | 4 - <7 mm | ≥7 mm |
| 28. hafta ve sonrasında renal pelvis çapı | 7 - <10 mm | ≥10 mm |
| Kalisiyel dilatasyon | Sadece santral | Periferal |
| Parankimal kalınlık | Normal | Anormal |
| Parankimal görünüm | Normal | Anormal |
| Üreterler | Normal | Anormal |
| Mesane | Normal | Anormal |
| Amniyotik sıvı[a] | Normal veya artmış | Oligohidramniyoz |
| **TAKİP** | | |
| Gebelik süreci | ≥32. haftada USG tekrarı | 4-6 hafta içinde ilk takip USG[b] |
| Doğum sonrası ilk 1 ay | 48. saatten sonra ve 1-6 ay sonra olmak üzere 2 USG tekrarı | Antibiyotik profilaksisi gerekli<br>48. saat ile 1. ay arasında kontrol USG |
| Diğerleri | Gereklilik halinde anöploidi açısından değerlendirme | Gereklilik halinde anöploidi açısından değerlendirme ve uzman görüşü alımı (nefroloji, üroloji) |

[a]Amniyotik sıvı, düşük riskli fetüslerde böbrek dışı bir nedenden (örneğin intrauterin gelişim geriliği veya erken membran rüptürü) dolayı anormal olabilir.
[b]Bazı durumlar (posterior üretral valv veya bilateral şiddetli hidronefroz gibi ciddi anormallikler) daha yakın takip gerektirebilir.
Modifiye edilmiştir: Nguyen HT, Benson CB, Bromley B, ve ark. Multidisciplinary consensus on the classification of prenatal and postnatal urinary tract dilation (UTD classication system). *J Pediatr Urol.* 2014;10(6):982-998.[14]

**TABLO 40.4 Prenatal Hidronefroz Derecesine Göre Postnatal Patoloji Riski**

| | PRENATAL HİDRONEFROZ DERECESİ, % (95% GÜVEN ARALIĞI) | | | |
|---|---|---|---|---|
| **PATOLOJİ** | **HAFİF** | **ORTA** | **CİDDİ** | ***P* DEĞERİ** |
| Herhangi bir patoloji | 11.9 (4.5-28) | 45.1 (25.3-66.6) | 88.3 (53.7 98.0) | <.001 |
| ÜPB | 4.9 (2.0-11.9) | 17.0 (7.6-33.9) | 54.3 (21.7-83.6) | <.001 |
| Vezikoüreteral reflü | 4.4 (1.5-12.1) | 14.0 (7.1-25.9) | 8.5 (4.7-15.0) | .10 |
| Posterior üretral valv | 0.2 (0.0-1.4) | 0.9 (0.2-2.9) | 5.3 (1.2-21.0) | <.001 |
| Üreteral obstrüksiyon | 1.2 (0.2-8.0) | 9.8 (6.3-14.9) | 5.3 (1.4-18.2) | .025 |
| Diğer[a] | 1.2 (0.3-4.0) | 3.4 (0.5-19.4) | 14.9 (3.6-44.9) | .002 |

[a]Prune belly sendromu, VATER sendromu ve sınıflandırılmamış durumları içerir.
Hidronefroz, renal pelvis anteroposterior çapına göre sınıflandırılmıştır:
İkinci trimesterde hafif 4-<7 mm, orta 7-10 mm, ciddi >10 mm.
Üçüncü trimesterde hafif 7-<9 mm, orta 9-15 mm, ciddi >15 mm.
Modifiye edilmiştir: Lee RS. Antenatal hydronephrosis as a predictor of postnatal outcome: a meta-analysis. *Pediatrics.* 2006;118(2):586e593.[159]

Sairam ve ark. tarafından yapılan prospektif bir çalışmada,[141] ikinci trimester USG incelemesinde hidronefroz tanısı alan 227 fetüste hidronefrozun doğal seyri rapor edilmiştir. Çalışma, 18-23. haftalar arasında RPÇ'si >4 mm ve <7 mm olan hafif hidronefrozlu fetüslerin %96'sının üçüncü trimester veya erken neonatal dönemde iyileştiğini ve hiçbirinde postnatal cerrahi gerekmediğini göstermiştir. Ancak, 18-23. haftalar arasında RPÇ'si >7 mm veya kaliks dilatasyonu bulunan orta ile şiddetli hidronefrozlu fetüslerin yaklaşık üçte birinde postnatal cerrahi gerekmiştir. Sidhu ve arkadaşları tarafından yapılan bir meta-analizde yedi çalışmanın verileri birleştirilmiş ve izole antenatal hidronefrozlu çocuklarda

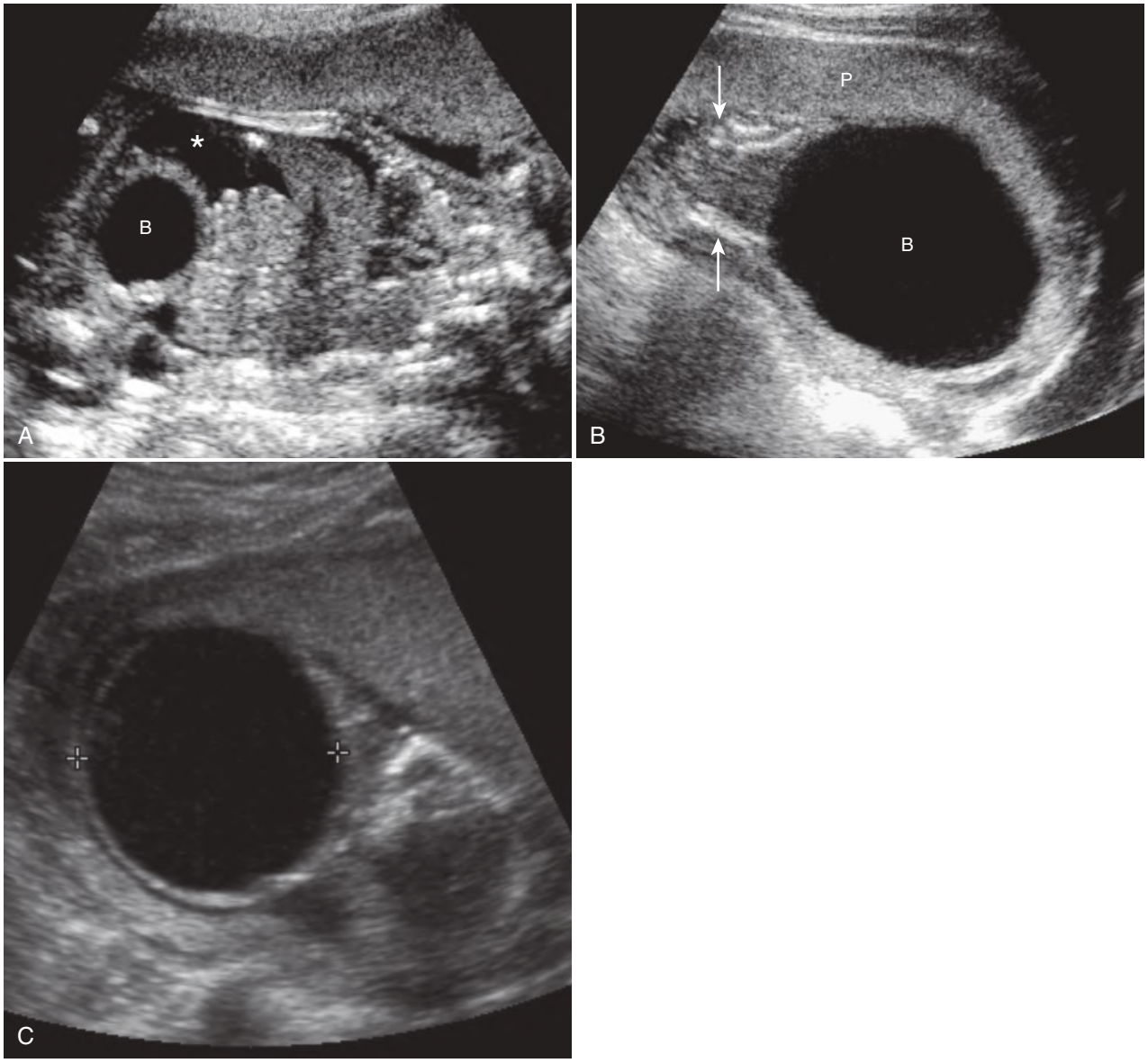


**RESİM 40.32 Megasistisin Sonuçları. (A)** 22. haftada **üriner asit**. Longitudinal imaj kalın duvarlı mesaneyi *(B)* ve şiddetli megasistise bağlı spontan rüptür sonrası oluşan üriner asiti (*) göstermektedir. **(B)** 22. haftada **üretral atreziden kaynaklanan pulmoner hipoplazi**. Koronal imaj, tüm abdomeni kaplayan, belirgin distande mesaneyi *(B)* göstermektedir. Anhidramniyoz mevcuttur. Toraks *(oklar)* **pulmoner hipoplazi** nedeniyle komprese olmuştur ve çan şeklindedir. *P*, plasenta. **(C)** 16 haftalık fetüste belirgin distande mesane ve anhidramniyoz.

sim 40.33). Ancak anahtar deliği işareti, vezikoüreteral reflü (VUR) ve primer megaüreter gibi diğer patolojilerde de görülebileceğinden PUV için güvenilir bir gösterge değildir.[124] Mesane duvarında kalınlaşma (>3 mm), bilateral tortiyoz hidroüreter ve hidronefroz olabilir. Obstrüksiyon şiddetli ve uzun süreliyse, ilerleyici renal parankimal fibrozis ve displazi gelişir; bu durum şiddetli oligohidramniyoz, pulmoner hipoplazi ve kompresyon deformitelerine (**Potter sendromu**) yol açar. Spontan mesane rüptürü ile üriner asit veya kalisiyel rüptür ile perirenal ürinom oluşabilir.[125] Spontan dekompresyon meydana gelirse, bu "güvenlik valvı" böbrekleri daha fazla prenatal hasardan koruyabilir ve hidronefroz derecesini azaltabilir. Böbreğin fonksiyonel olup olmadığını belirlemek için difüzyon ağırlıklı MR görüntüleme de kullanılmıştır.[164]

**Üretral atrezi**, obstrüktif üropatinin en şiddetli ve en erken tespit edilen formuna neden olur. USG bulguları arasında tüm abdomeni doldurabilen büyük ölçüde distandü bir mesane ve ilk trimester sonrasında gelişen anhidramniyoz yer alır. Üretral atrezi, ilişkili renal displazi ve pulmoner hipoplazi nedeniyle neredeyse her zaman ölümcüldür ve yalnızca antenatal tedavi sonrasında hayatta kalan birkaç olgu raporu bulunmaktadır.[123,126]

***Prune belly sendromu*** (Resim 40.34, Videolar 40.12 ve 40.13), megasistis, abdominal kas yapısında yetersizlik ve kriptorşidizm ile karakterize nadir bir konjenital anomalidir. Genellikle erkeklerde görülür; ancak nadiren de olsa kadınlarda da rapor edilmiştir. Prune belly sendromunun patogenezine yönelik birkaç mekanizma öne sürülmüştür. Bazı

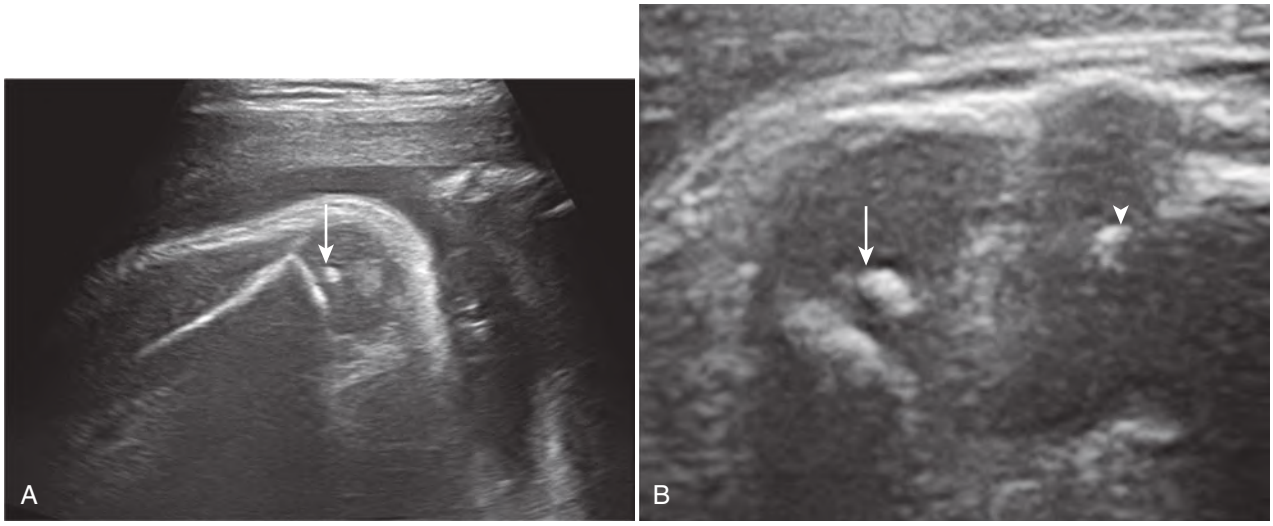


**RESİM 41.1 38. Gebelik Haftasındaki Fetusta Sekonder Ossifikasyon Merkezleri. (A)** Femur ve distal femoral ossifikasyon merkezinin görünümü *(ok)*. **(B)** Distal femur ve proksimal tibianın distal femoral ossifikasyon merkeziyle *(ok)* ve proksimal tibiyal *(ok başı)* ossifikasyon merkezleriyle birlikte görünümü.

yüktür.[15,16] Proksimal tibial epifiz 35.menstruel haftada ossifiye olur.[16] Komplike olmayan gebeliklerde distal femoral epifiz 3 mm ya da üzerinde bir boyuta sahipse ve proksimal tibial epifiz belirdiyse akciğer matürasyonunun güvenilir bir işareti olarak kabul edilir.[17] Humerus başı epifizi, diğer biometrik parametreler ve son adet tarihi uyumsuzsa bebeğin termde oldığunu belirlemek için kullanılabilir. **Fetal gelişme geriliği** (FGG) distal femoral ve proksimal tibial epifiz ossifikasyonunu geciktirebilir. En erken ossifiye olan sekonder epifiz 20. hafta civarında kalkaneustur ve sekonder epifizyal merkezlerin ossifikasyonundaki gecikmeyi değerlendirmek için en erken bulgudur.

Kas, içindeki fasya komşuluğundaki hipoekoik kıkırdakla karşılaştırıldığında belirgin şekilde ekojendir. Fetal kaslar da kıkırdağa göre hafif ekojeniktir. Fetal eklem aralıkları özellikle de diz eklemi, sinovyum, yağ ve mikrovaskülarizasyon kombinasyonu nedeniyle ekojen izlenir.[12] Fetal kas iskelet sisteminin gelişimi ve fonksiyonu ilk trimesterin ikinci yarısında başlayan **fetal hareketlere** bağlıdır. Normal fetal hareket yoksa kas ve kemiklerde gelişme geriliği oluşur; göğüs kafesinde daralma, eklemlerde kontraktür ve postüral deformiteler görülür.

## Ekstremite Ölçümleri

**Femur uzunluğunun** (FL) ölçümü fetal boyut ve morfoloji değerlendirmesinde standart bir uygulamadır. Rutin bir obstetrik ultrasonografi incelemesinde fetüsün tüm uzun kemiklerinin ölçümü gerekmese de, dört ekstremite için tübüler kemiklerin varlığından ve simetrisinden emin olmak adına genel bir iskelet değerlendirmesi yapılmalıdır. Hazırda sunulan tablo ekstremite uzunluğu ile gebelik haftası arasındaki korelasyonu göstermektedir (Tablo 41-2).

FL için genellikle distal ve proksimal epifizlerin dışarıda bırakıldığı en uzun plandan yapılan ölçüm tercih edilir. Ölçüme **distal femur noktasının** ya da distal epifiz kartilajının lateral yüzünün refleksiyonunu dahil etmek FL'nin olduğundan uzun tahmininin en önemli nedenidir[18] (Resim 41-2A). FL ölçümünü oblik planda ya da transdüsere uzak olan femurdan yapmak ise değerinin altında uzunluk ölçümüne neden olur. Femurun transdüsere yakın olan lateral kenarı düz, uzak olan medial kenarı eğri görünümdedir[19] (Resim 41-2B).

**Alt ekstremitede** lateral kemik fibula, medial kemik tibiadır. Tibia ve fibula distalde aynı seviyede sonlanır. **Üst ekstremitede** pronasyon nedeniyle radius ve ulna çaprazlaşır ve medial ve lateral pozisyonları kullanarak radius ve ulnayı birbirinden ayırmak güçtür. Ulna, uzun proksimal uzantısı ve distalde beşinci parmakla ilişkili olmasıyla radiustan ayrılabilir. Radius ve ulna distalde aynı seviyede sonlanır. Bu ilişkinin gösterilmesi **radyal taraf (radial ray) defektlerinin** büyük kısmının dışlanmasını sağlar.

**Klavikulalar** lineer şekilde gelişir, haftada yaklaşık 1 mm büyür ve 14. haftadan doğuma kadar klavikulanın milimetrik uzunluk değeri yaklaşık olarak gebelik haftası kadardır. Kırk haftalık bir gebelikte klavikula uzunluğu yaklaşık 40 mm'dir.[20]

**Ayak uzunluğu** plantar ya da sagittal planda kalkaneus üzerindeki cilt kenarından en uzun parmağın (birinci ya da ikinci parmak) distal ucuna kadar ölçülür[21,22] (Resim 41-3). Ossifiye olmuş femurun uzunluğu hemen hemen ayak uzunluğuna eşittir. Normal bir **femur/ayak uzunluğu oranı** yaklaşık 1'dir. Bu oran 14. haftadan itibaren sabittir. Eğer fetüs yapısal olarak küçük ya da simetrik bir FGG varsa bu oran

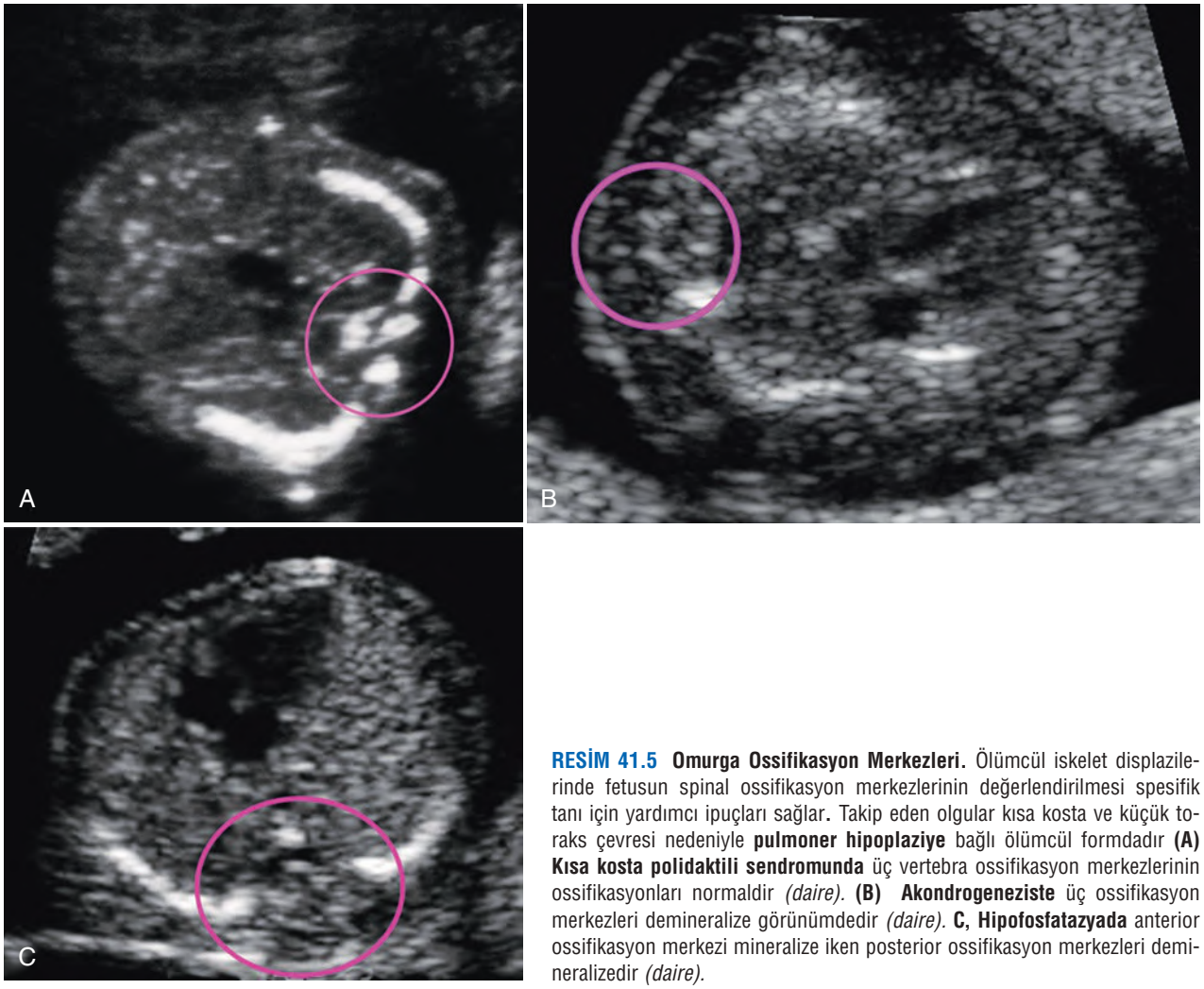


**RESİM 41.5 Omurga Ossifikasyon Merkezleri.** Ölümcül iskelet displazilerinde fetusun spinal ossifikasyon merkezlerinin değerlendirilmesi spesifik tanı için yardımcı ipuçları sağlar**.** Takip eden olgular kısa kosta ve küçük toraks çevresi nedeniyle **pulmoner hipoplaziye** bağlı ölümcül formdadır **(A) Kısa kosta polidaktili sendromunda** üç vertebra ossifikasyon merkezlerinin ossifikasyonları normaldir *(daire).* **(B) Akondrogeneziste** üç ossifikasyon merkezleri demineralize görünümdedir *(daire).* **C, Hipofosfatazyada** anterior ossifikasyon merkezi mineralize iken posterior ossifikasyon merkezleri demineralizedir *(daire).*

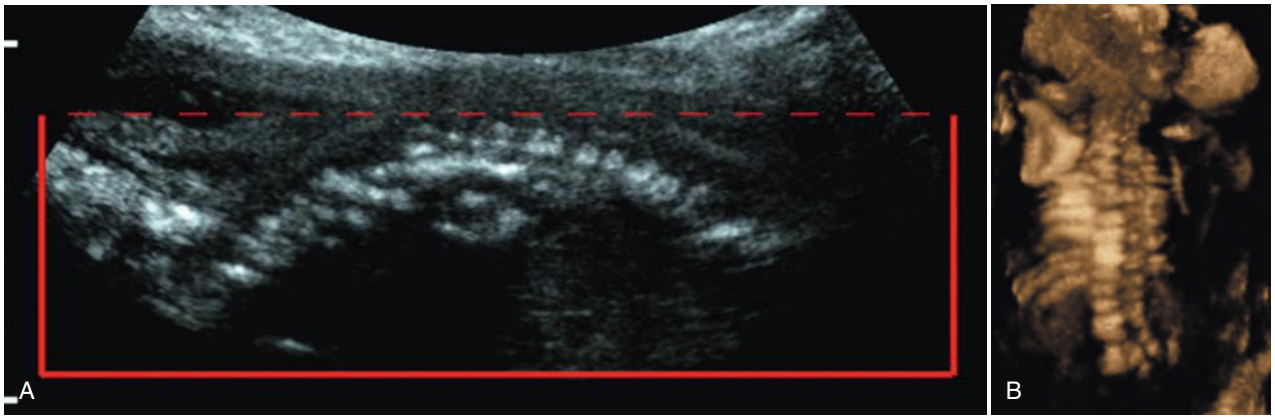


**RESİM 41.6 22. Gebelik Haftasında Spondilokostal Disostozis (A)** Sagittal imajda anormal omurga segmentasyonu izleniyor **(B)** Üç boyutlu rekonstruksiyonda omurga ve kostaların anormal gelişimi, vertebraların skolyoza neden olan anormal oluşum ve füzyon, kısa gövde ve değişken kot aralıkları açık şekilde görülmektedir.

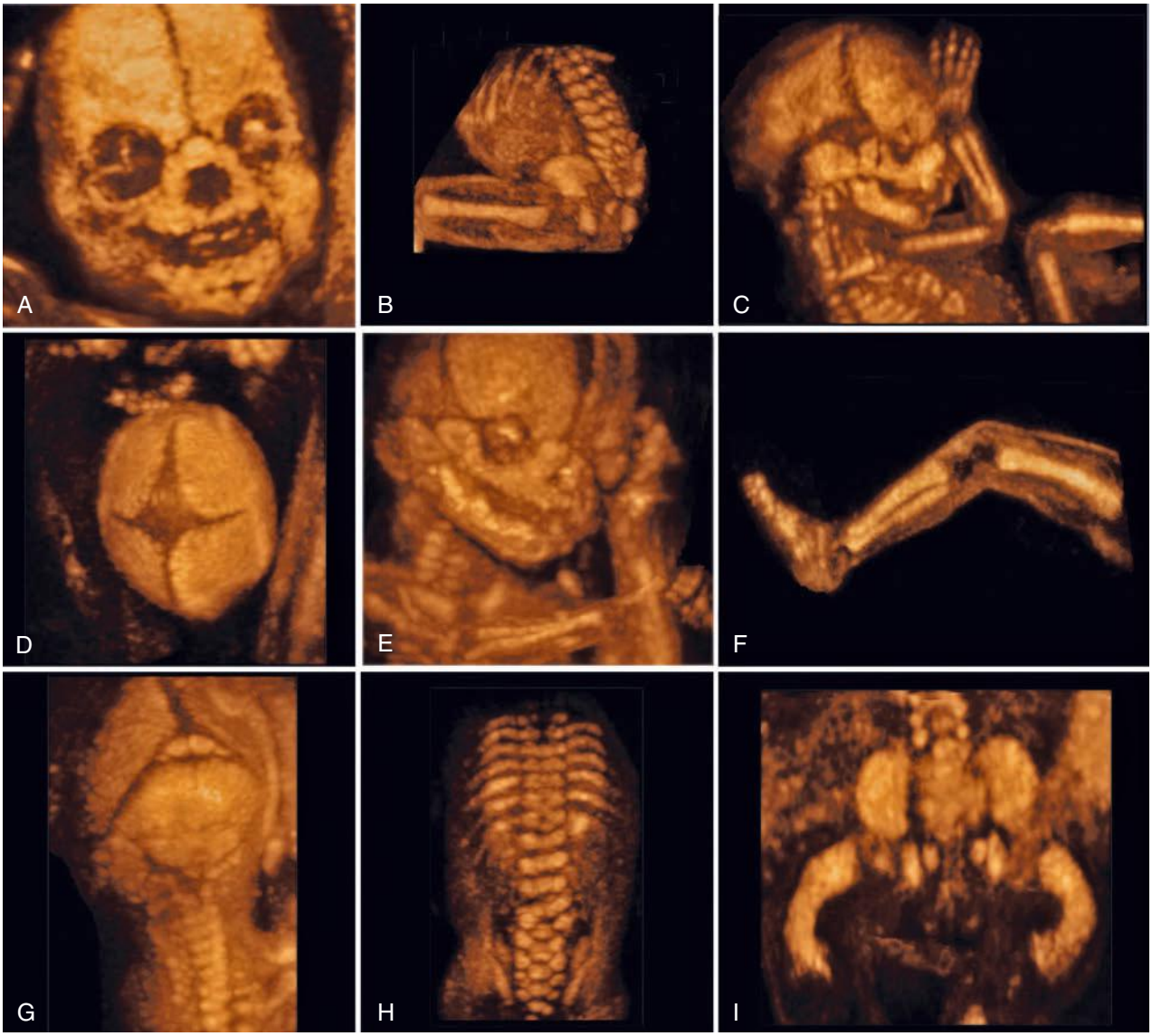


**RESİM 41.9 3-B Görüntülerin Kolajı. (A)** 22. haftada normal kafatasının frontal görünümü. **(B)** 22. haftada femur ve iliak kemik. **(C)** 22. Haftada üst ekstremite. **(D)** 22. haftada normal kafatasının superior görünümü. **(E)** 22. haftada yüz ve kafatası. **(F)** 22. haftada normal alt ekstremite profili. **(G) Wormian kemikler**, posterior fontanel. **(H)** 23. haftada **hemivertebra I. Osteogenezis imperfekta**; anormal olarak kısa eğri ve kalın femurlar. (Dr Bernarda Benoit, Prenses Grace Hastanesi, Monako izniyle).

deniyle prenatal olarak yarar-risk oranı iyice düşünüldükten sonra kullanılmalıdır. McCollough ve arkadaşları radyolojik ve nükleer tıp incelemelerinden alınan dozları karşılaştırdıktan sonra in utero maruziyetlere ilişkin risk verileriyle çocukluk çağı kanserleri de dahil olmak üzere 100 mGy'lik dozların düşük, 50 mGyden daha düşük dozların ise ihmal edilebilir olduğu sonucuna ulaşmışlarıdır. Ayrıca 5 mSv dozunda doğumsal anomaliler (%96'ya karşılık radyasyona maruz kalmamış grupta %95,99) ve çocukluk çağı kanseri (%99,93 e karşın %99,89) veya ikisini birden geliştirme olasılığı (%95,93 e karşın %95.55) varsa bile minimal düzeyde arttığını doğruladılar. Bu yüzden düşük doz fetal BT incelemesi taban riski minimal arttırmaktadır.

Düşük doz BT nin optimal zamanlaması, fetal iskeletin yeterince mineralize olduğu ve santral sinir sistemi etkilenimi ile geç dönem deterministik riskin artmadığı 26-30. gebelik haftaları arasıdır. Bununla birlikte çocukluk dönemi kan kanseri gibi stokastik etkiler gebeliğin herhangi bir döneminde herhangi bir doz ile gerçekleşebilir. Postmortem 3-B BT özellikle otopsiyi red eden olgularda 'sanal otopsi' yapılmasını sağlayabilir. Sinematik 3 boyutlu görüntülerin oluşturulması, durumun ebeveynler ile tartışılması ve sağlık profesyonellerinin konsültasyonu açısından yardımcı olabilir.

### *Manyetik Rezonans Görüntüleme*

**Manyetik rezonans görüntüleme** (MRG) fetal iskelet displazilerinin değerlendirilmesinde görece olarak sınırlı rol oynar. MRG, ultrasonografi bulguları kesin olmayan, potansiyel beyin anomalileri gibi olgularda önemli role sahiptir.[45] MRG aynı zamanda otopsiyi reddeden aileler için 'sanal otopsi' ola-

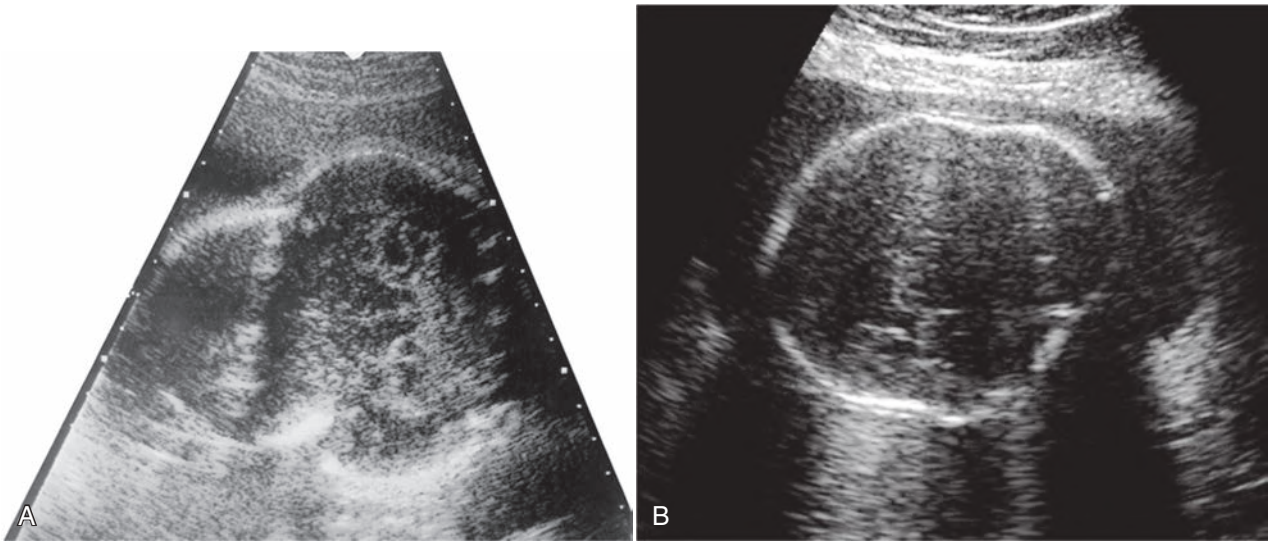


**RESİM 41.11 Tanatoforik Displazide Yonca Yaprağı Deformitesi. (A)** Ağır form **(B)** Hafif form. (Greg Ryan MD, Toronto Üniversitesi, Kanada, izniyle).

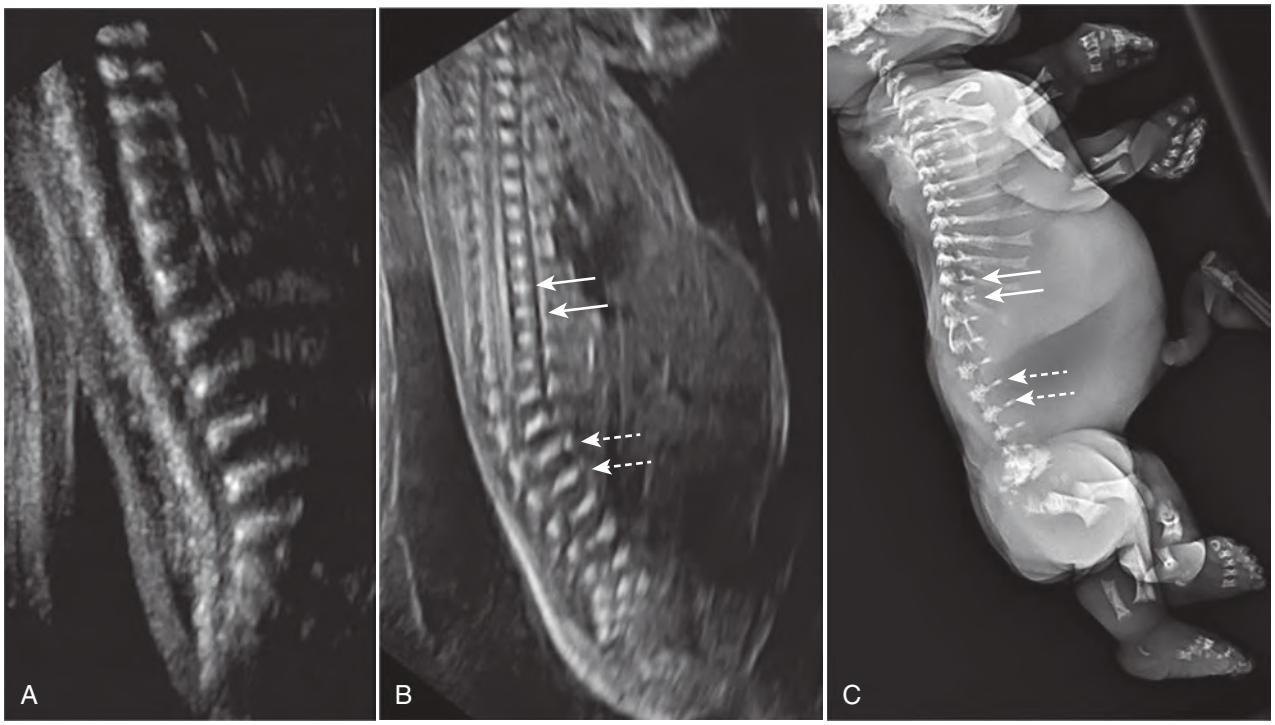


**RESİM 41.12 Osteogenezis Tip 2 ve Tanatoforik Displazide Platispondili (Düzleşmiş Vertebra** Gövdesi) **(A)** 21. haftada osteogenezis imperfekta tip 2, hafif oblik sagittal kesit. Vertebra korpusları düzleşmiş ve komşuluğundaki hipoekoik disk mesafeleri relatif olarak belirginleşmiştir. **(B) (C)** 21. haftada tanatoforik displazi. Sagittal ultrason kesiti **(B)** ve radyogram **(C).** İçi dolu oklar torasik platispondiliyi, kesikli oklar ise lomber platispondiliyi göstermektedir. Bu imajlar ek tipik bulguları da içermektedir: hipoplastik dar toraks ve buna bağlı olarak çıkıntılı abdomen (B ve C), pulmoner hipoplazi ie uyumludur. Diğer bulgular radyografide daha iyi izlenmektedir: hipoplastik kostalarda metafizyal çukurlaşma ve ağır mikromeli.

küspit yetmezliği), radiyoulnar sinostoz ve imperfore anüstür.[64]

## Akondrogenezis

Akondrogenezis ikinci en sık görülen hayat kısıtlayıcı iskelet displazisidir ve prevalansı 10,000 doğumda 0,09-0,23'tür. Kondrodisplazilerin genetik ve fenotipik olarak çeşitlilik içeren bir grubudur ve karakteristik özellikleri **belirgin mikromeli, makrokraniyum, toraks çevresinde azalma, kısa gövde** ve **azalmış mineralizasyondur**.[64,65] Anormal mineralizasyon paterni en çok vertebral gövde, iskiuum ve pubik kemiklerde belirgindir ve belirgin kısalmış gövde, kısalmış toraks çevresi ve nadiren kırıklara neden olur.[66] Vertebral korpusun anormal iskeletleşmesi nedeniyle spinal kolonun transvers

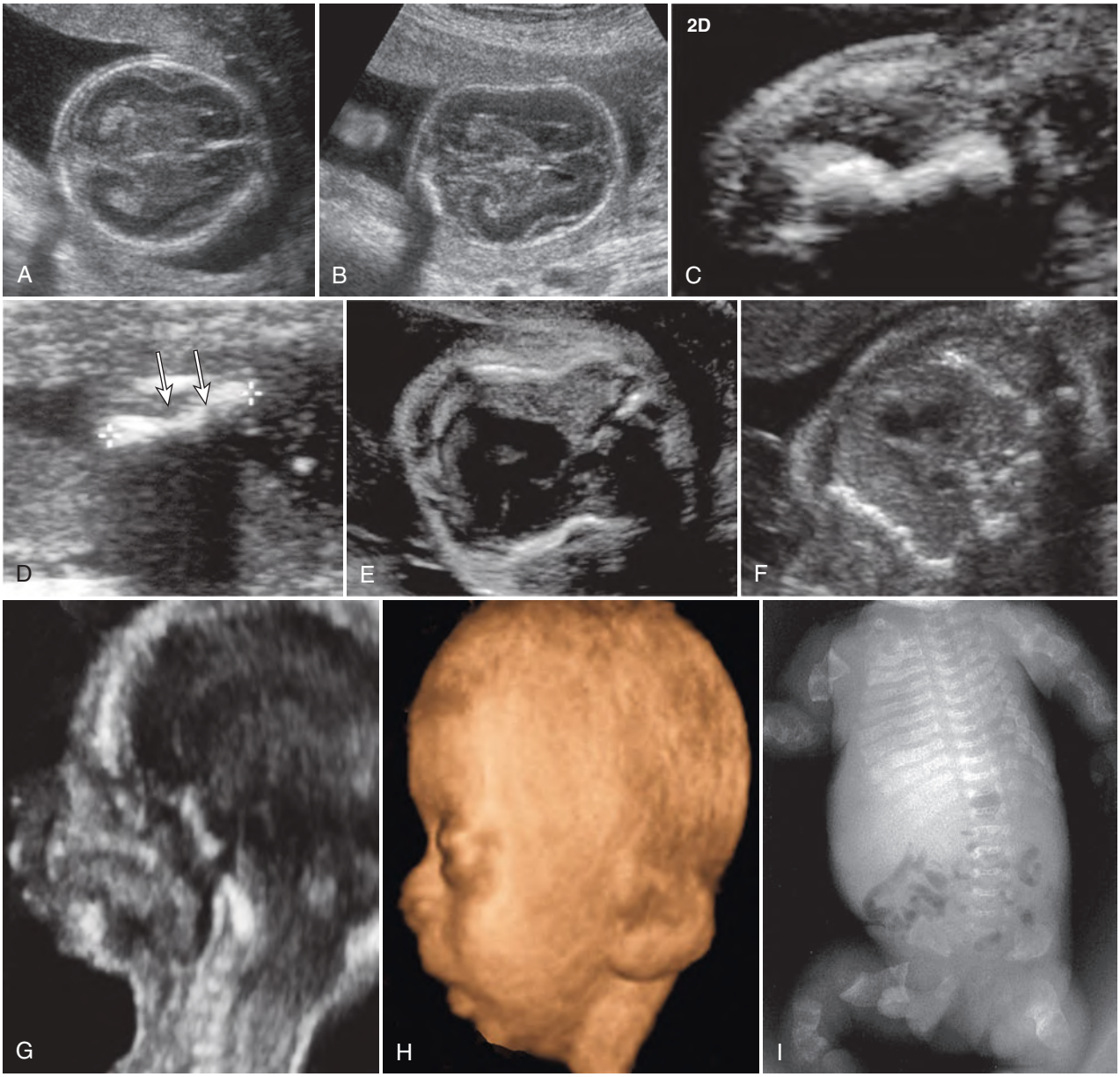


**RESİM 41.15 Osteogenezis** İmperfekta **Tip 2; Çok Sayıda Fetür (A,B)** 17. hafta (**A**) Yuvarlak kafa konturu mevcut; yakın alandaki korteks ve ventrikül ossifiye kraniumun gölgesinin olmaması nedeniyle çok iyi izleniyor. **(B)** Demineralize kalvariuma transdüserle hafif kompresyon sonucunda kranial kontur düzleşiyor. Kalvariumda hemen hiç ossifikasyon yoktur. **(C-F)** Farklı fetüsler. **(C)** Ultrason görüntülerinde en az iki lokalizasyonda kırıkla uyumlu deformite olan belirgin şekilde kısa femur. Fazla miktardaki subkutan dokuyu not ediniz. **(D)** Kısalmış tibiada en az iki noktada *(oklar)* kırıkla uyumlu kesinti. Yaygın demineralizasyona rağmen akustik gölge izlenmektedir. Femur uzunluğu imleçler ile ölçülmüştür. **(E)** Torakstan geçen kesitte lateral yüzde tipik konkavite izlenmektedir. Bu görünümün nedeni, dirseklerin kırılgan göğüs kafesine defalarca çarpması olabilir. **(F)** Toraks kesitinde normal uzunluktaki kostalarda çok sayıda kırığın neden olduğu dalgalı kontur dikkati çekmektedir. **(G,H)** Mozaik OI tip 2'li aynı anneden iki kardeş **(G)** Kardeş1. 24. haftada profil kesitinde **mikrognati** ve sınırlı ossifikasyon izlenmektedir. **(H)** Kardeş 2. 29.haftada midsagittal yüzey oluşturmalı 3D görüntüde **mikrognat**i ve **aşağı yerleşimli arkaya dönük kulaklar** görülmektedir. **(I)** Başka bir gebelikten 32. haftada postmortem radiogram, ağır **mikromeli**, tekrarlayan kırklar sonrasındaki belirgin kallus formasyonları sonucunda belirgin şekilde kalınlaşmış ve dalgalı konturlu kemikler, multiple kırıklar nedeniyle **kısalmış kostalar** ve **platispondili** izlenmektedir.

ve kraniyal konveksite boyutu hipofosfatazyanın akondrogenezisten ayrımını sağlayabilir. Tipik olarak hipofosfatazya konjenitada vertebraların posterior elemanlarının ossifikasyonu belirgin şekilde azken akondrogeneziste vertebra korpuslarının ossifikasyonu yetersizdir.[76] Hipofosfatazyada kıkırdak normal olduğu için ciddi kemik anomalilerine rağmen fetüsün bütünsel görünümü normaldir ve bu durum diğer ölümcül iskelet displazilerinden ayrımında yardımcı olabilir.

## Kampomelik Displazi

Kampomelik displazi ya da bükülmüş ekstremite displazisi (**bent-limb displasia**), 17q24.3'te kodlanan seks belirleyici

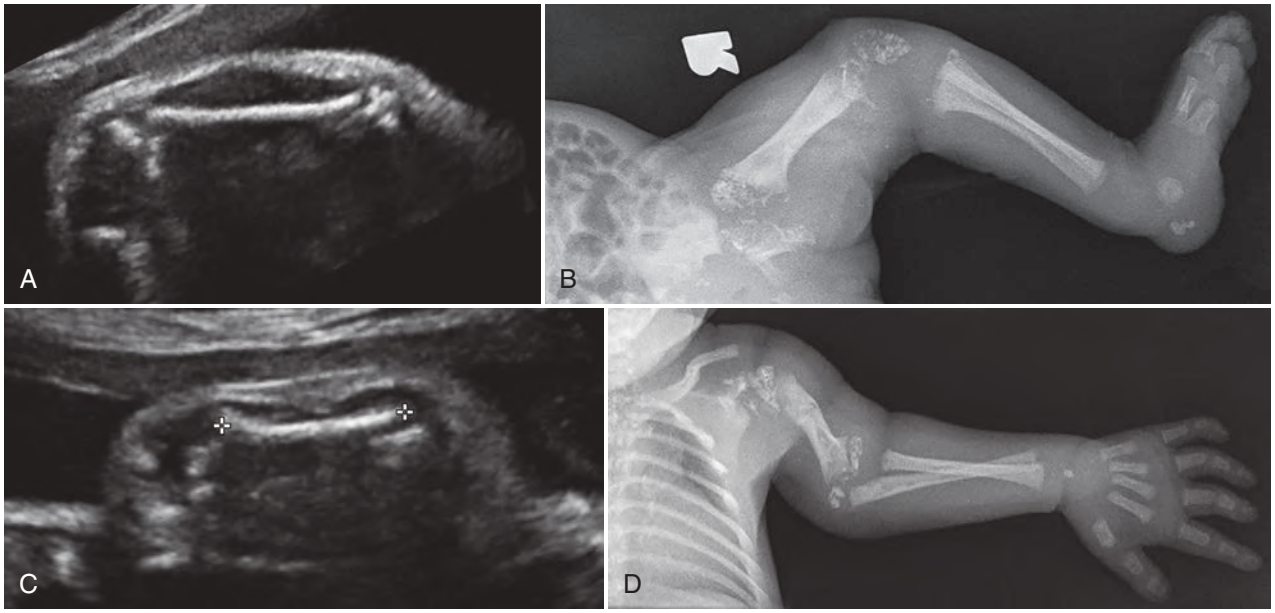


**RESİM 41.22 Rizomelik Kondrodisplazi Punktata Tip 1, *Pex7* Gen Mutasyonu İle Birlikte 30. Hafta.** Sağ femurun **(A)** Ultrason ve **(B)** Radyografisi. Distal ve proksimal epifizlerde noktasal kalsifikasyonlar izlenmektedir. Sol humerusun **(C)** Ultrason ve **(D)** Radyografisi. Humerus femura görece kısa ve epifizler noktalıdır. Video 41.4'ü seyrediniz.

## Dissegmental Displazi

Dissegmental displazi, belirgin vertebral disorganizasyon ile karakterize nadir görülen ve otozomal resesif kalıtılan bir durumdur. Tipik bulguları mikromeli, kısa ve dar toraks, eklem rijiditesi, malsegmentasyon yarık ya da büyük boyutlu korpusların olduğu **anizospondili** (vertebral korpusların boyut ve şekillerindeki belirgin düzensizlik) kifoskolyoz ve çok sayıda ossifikasyon merkezidir. Belirgin vertebral disorganizasyon bazen ilk trimester kadar erken bir dönemde tanınabilir. Daha ciddi formu **Silverman-Handmaker** ve hafif formu **Rolland-Desbuquois** olarak adlandırılır. Bazı otörler dissegmental displazinin kollejenöz genin değişik mutasyonları ile oluşan bulguların bir spektrumu olduğunu düşünmektedirler.[88]

## Osteogenezis İmperfekta Tip I, III, IV – Ölümcül Olmayan Tipler

OI'nın ölümcül olmayan tipleri fraktür görülmediği sürece prenatal ultrasonda belirgin olmayabilir (Resim 41.23). OI tip 1 *COL1A1* (17. kromozom üzerinde) ya da *COL1A2* (7. kromozom üzerinde) ve olasılıkla diğer kollajen genlerinin mutasyonuna bağlı olarak gelişen otozomal dominant kalıtılan hafif dereceli 'tarda' varyantıdır. OI **tip 1** kemik kırılganlığı ve mavi sklera ile karakterizedir. Kemikler normal uzunluktadır ve doğumda sadece %5 olguda kemik kırığı vardır. Kırıkların çoğu çocukluk çağında ve ergenlik döneminde oluşur. Tip 1 olgularının yaklaşık %50'sinde ilerleyici işitme kaybı vardır. **Tip 3**'te heterojen kalıtım mevcuttur. Bu tip OI'nın, ölümcül

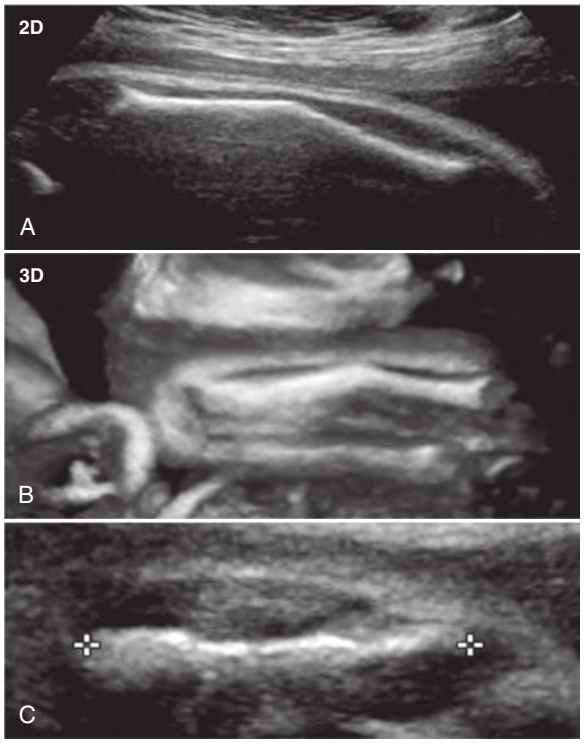


**RESİM 41.23 OI, Tip 1 ve 3. Fraktürlerin** Görünümü. **(A) Tip 1.** OI'nın ölümcül olmayan formunda normal uzunlukta bir femurda hafif açılanma **(B)** 3B ultrasonografide açılı iyileşmiş kırık gösterilmiştir. **(C) Tip3.** Femur boyunda hafif ya da orta dereceli kısalma ile birlikte çok sayıda kırık nedeniyle oluşmuş kortikal kesintiler. Demineralize şaft kalınlaşmış korteksin görüntülenmesini sağlıyor. Femur kemik uzunluğu imleçler arasında ölçülmüştür.

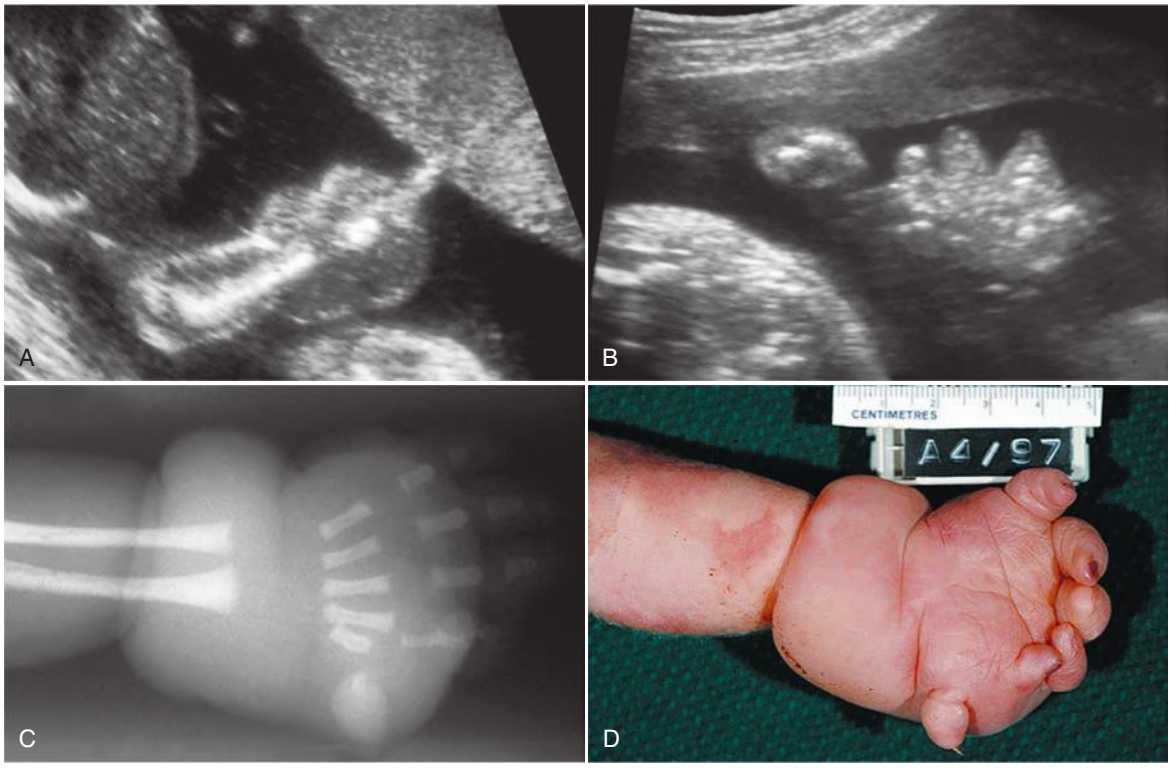


**RESİM 41.31 Amniyotik Bant Sekansı.** Daraltıcı halka ve distalde elefantiyazis **(A)** Distal ön kol ve elin lateral ultrasonografi görüntüsünde iki daraltıcı halka ve elefantiyazis gösterilmektedir. **(B)** Ultrasonografi görüntüsünde distale doğru parmakların giderek inceldiği görülüyor. **(C)** Radyografi ön kol distalinde ve elde iki daraltıcı halkayı göstermektedir. **(D)** Doğrulayıcı spesimen fotoğrafı.

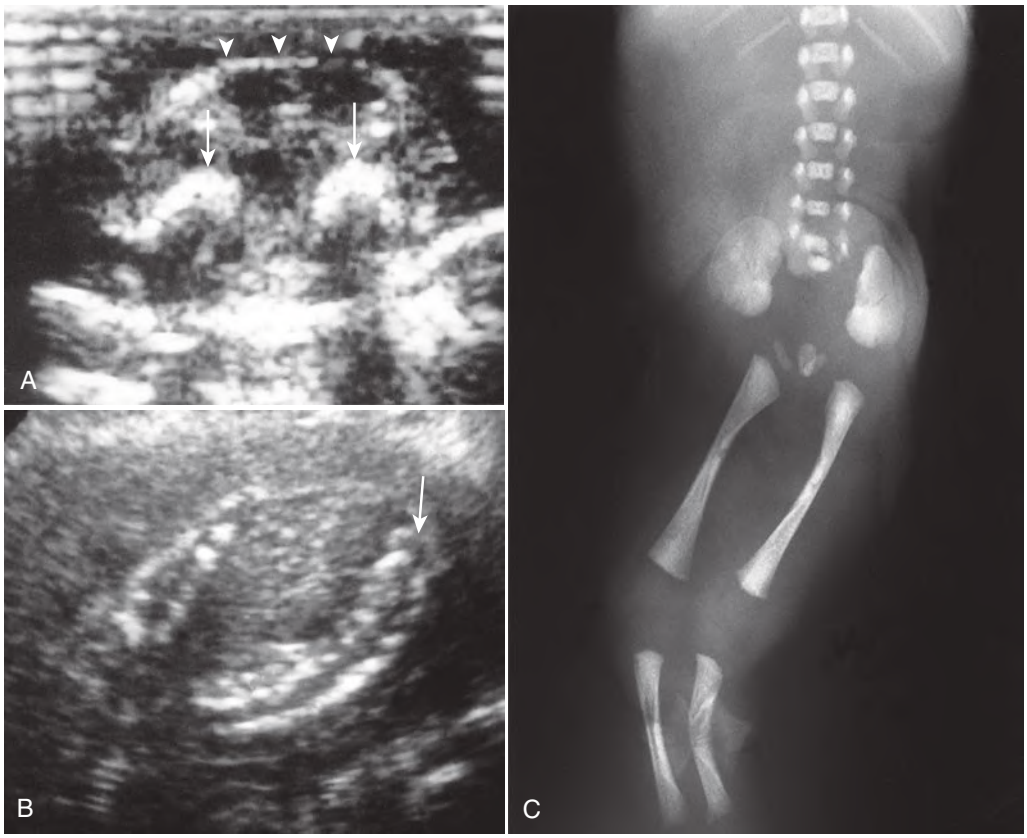


**RESİM 41.32 Sirenomeli. (A)** Alt ekstremitelerden geçen kesitte cilt ve yumuşak dokunun *(ok başları)* füzyonu sonucunda femurların *(oklar)* birbirine beklenilenden daha yakın pozisyonda olduğu izlenmektedir. **(B)** Vertebral kolonun alt segmentinin aniden sonlanması *(ok)* ve **sakral agenezi**. **(C)** Sakral agenezi ve birleşmiş tek alt ekstremite.

**TABLO 42.1 İmmün Olmayan Hidrops: Yaygın Nedenler ve İlişkili Durumlar**

| ETYOLOJİ (İMMÜN OLMAYAN HİDROPS YÜZDESİ) | MEKANİZMA | ÖRNEKLER |
|---|---|---|
| Kardiyovasküler (%20) | Artmış santral venöz basınç | Yapısal kalp hastalığı (hipoplastik sol veya sağ kalp sendromu, atriyoventriküler kanal)<br>Myokardiyal veya perikardiyal tümörler (tüberosklerozda rabdomyom)<br>Taşiaritmi<br>Bradiaritmi (konjenital kalp bloğu [anti-Rho] veya diğer maternal otoimmün hastalıklar) |
| Monokoryonik ikizler (%4) | Anemi ve/veya yüksek debili kalp yetmezliği | İkizden ikize transfüzyon sendromu (genellikle alıcıda ama donörde de gelişebilir), ikiz anemi-polisitemi sekansı<br>Akardiak ikiz (donör) |
| Lenfatik displazi (%15)<br>Boyun/toraks (%2) | Anormal lenfatik drenaj<br>Vena kava obstrüksiyonu veya bozulmuş venöz dönüş ile birlikte artmış intratorasik basınç | Konjenital lenfatik displazi<br>Kistik higroma<br>Konjenital yüksek hava yolu obstrüksiyonu<br>Plevral efüzyon (şilotoraks)<br>Torakal kitle (konjenital pulmoner havayolu malformasyonu, sekestrasyon, konjenital diyaframhernisi) |
| Gastrointestinal (%1) | Venöz dönüş obstrüksiyonu, protein kaybı ile giden gastrointestinal obstrüksiyon ve enfarkt, azalmış kolloid ozmotik basınç | Portal ven trombozu<br>Volvulus<br>Obstrüksiyon<br>Mekonyum peritoniti |
| Üriner sistem (%1) | Üriner asit; hipoproteinemi ile birlikte nefrotik sendrom | Fin nefrozu, üriner sistem obstrüksiyonu |
| Anöploidi (%13) | Kardiyak anomaliler, lenfatik displazi, anemi, anormal myelopoez | 45,XO, trizomi 21, trizomi 18, triploidi |
| Hematolojik (%9[a]) | Anemi, yüksek debili kalp yetmezliği; hipoksi ($\alpha$-talasemi) | $\alpha$-talasemi (homozigot)<br>Fetomaternal transfüzyon |
| Enfeksiyon (%7) | Anemi, anoksi, endotel hücre hasarı, kapiller geçirgenlik artışı, myokardit | Parvovirus, sitomegalovirüs, adenovirüs, sifilis, toksoplazma |
| Doğuştan gelen metabolizma hastalıkları(%1) | Anemi<br>Hemoliz | Lizozomal depo hastalıkları, mukopolisakkaridozlar, Gaucher hastalığı, Niemann-Pick hastalığı, G6PD eksikliği |
| Diğer sendromlar (%5.5) | Visseromegali, venöz dönüş obstrüksiyonu, azalmış eritropoez, anemi, hipoproteinemi | Noonan sendromu<br>Akondroplazi, osteogenezis imperfekta, tanatoforik displazi, artrogripozis, konjenital myotonik distrofi gibi iskelet displazileri |
| Ekstratorakal tümörler (%1) | Anemi, yüksek debili kalp yetmezliği, hipoproteinemi | Vasküler/lenfatik tümörler<br>Teratom, nöroblastom, arteriyovenöz malformasyon |
| Maternal | | Şiddetli diyabet, şiddetli anemi, şiddetli hipoproteinemi, tirotoksikoz<br>İndometazin kullanımı (duktus arteriozusun erken kapanması) |
| Plasental/umbilikal kord | | Plasental veya umblikal ven trombozu, kord düğümü, koryoanjiom |
| İdiopatik %20 | | |

[a] $\alpha$-talaseminin sık görüldüğü Güneydoğu Asya gibi ülkelerde çok daha yüksek hidrops oranı
4, 25, 37, 44 ve 212-220'den uyarlanmıştır.

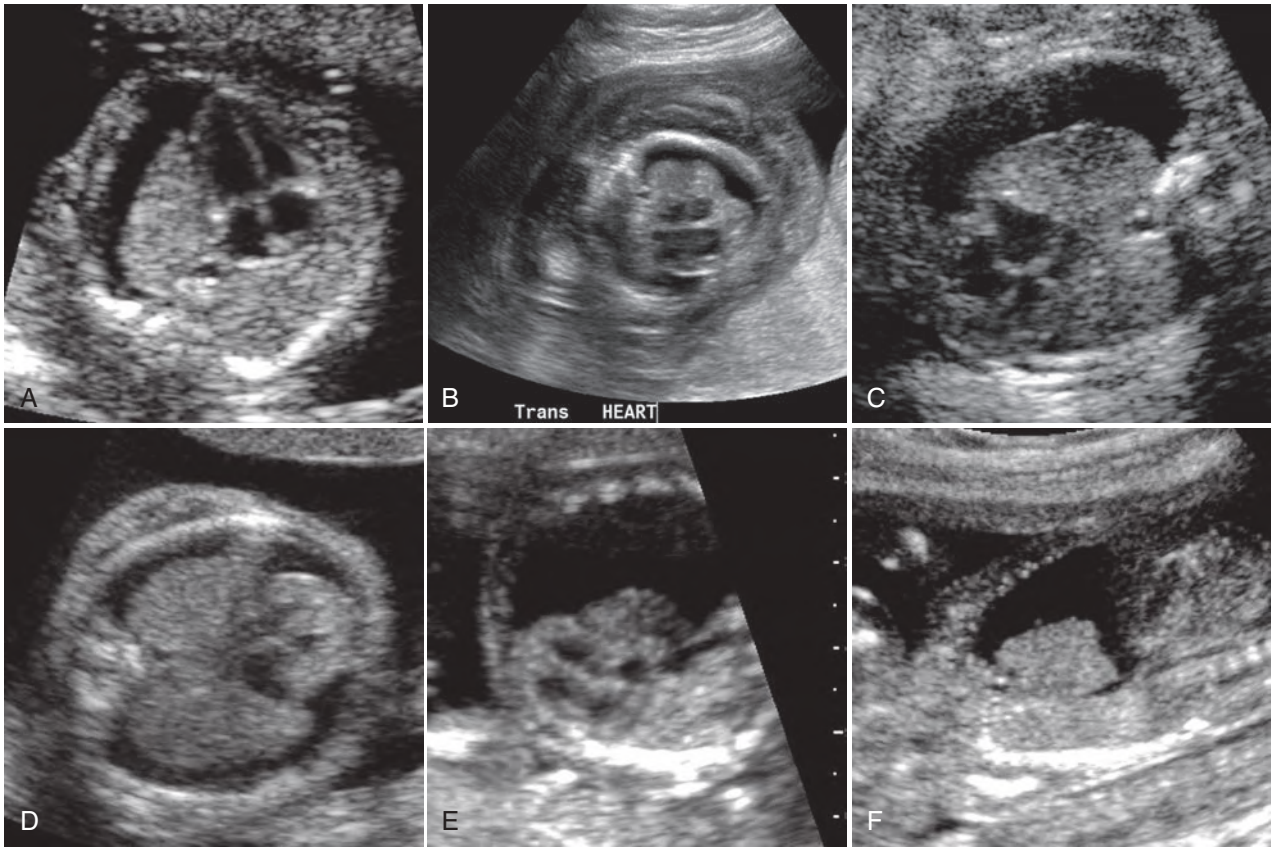


**RESİM 42.6 Fetal Plevral Effüzyon. (A)** Solda tek taraflı küçük plevral efüzyon **(B)** Şiddetli cilt kalınlaşması ve kardiyak anormalliği bulunan fetüste bilateral plevral efüzyon. **(C)** Sağda orta derecede efüzyon. Mediastende orta derecede sola kaymaya dikkat ediniz. **(D)** Bilateral orta derecede plevral efüzyon. Kısmen basılanan, santral yerleşimli akciğerlerin, mediastene tutunma yerleri haricinde tamamen sıvı ile çevrili olarak serbest yüzen "yarasa kanatları" şeklinde göründüğüne dikkat ediniz. **(E)** Aksiyal ve **(F)** oblik koronal görüntülerde sağda geniş plevral efüzyon. **E**'de şiddetli mediastinal kaymaya dikkat ediniz.

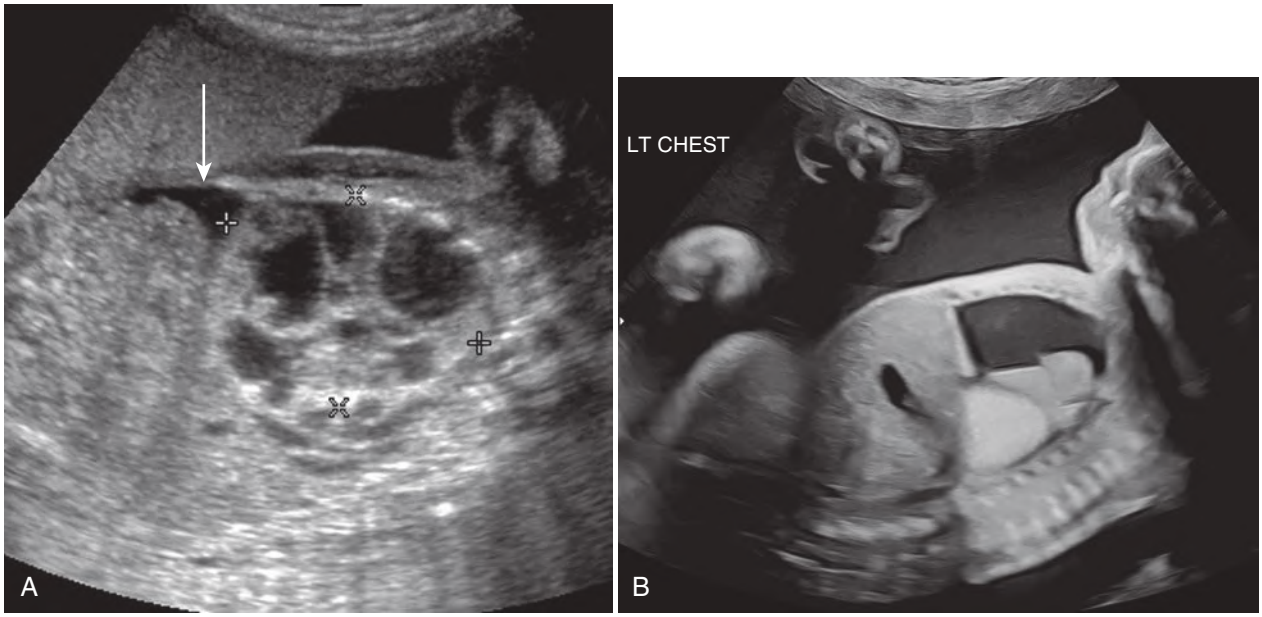


**RESİM 42.7 CPAM ve Sekestrasyonla Birlikte Görülen Plevral Efüzyon. (A) Küçük plevral efüzyonla birliktelik gösteren CPAM.** Büyük kistik kitleye (ölçüm işaretleri) ve az miktarda plevral efüzyona *(ok)* dikkat ediniz. (Ayrıca bkz Video 42.9.) **(B)** Geniş plevral efüzyon ve mediastinal kayma ile birliktelik gösteren **bronkopulmoner sekestrasyon.** Sol akciğerin bir kısmının dekomprese edilmesine yardımcı olan torasentez işleminden sonra kitle daha kolay görüntülenebilmiştir (gösterilmemektedir). Ayrıca bkz **Video 42.10 and 42.11**. *CPAM,* konjenital pulmoner havayolu malformasyonu.

Ciddi anemiye yanıt olarak, kan akım hızındaki artışla **fetal dolaşım hiperkinetik hale gelir**. Bu durumun kardiyak debinin artması ve fetal kanın viskozitesinin azalması sonucu meydana geldiği düşünülmektedir. Ayrıca, beyin kan dolaşımının hipoksemiye hızlı yanıt vermesi nedeniyle MCA'daki kan akımı, daha da artıyor olabilir.[21] Fetal damarların tümünde akım hızları artmasına rağmen, serebral kan akışının %80'inden fazlasını taşıyan ve sfenoid kemiğinin büyük kanadının hemen üzerinde seyreden MCA, renkli Doppler ile kolay görüntülenebilmesi nedeniyle (Resim 42.16) değerlendirme için özellikle uygundur. MCA, sürekli ileri yönlü yüksek dirençli bir akıma sahiptir. MCA Doppler incelemesi, Willis poligonunun bulunmasını, beyin tabanında internal karotis arterden (ICA) çıktıktan hemen sonra MCA proksimalinde puls Doppler dalga formunun oluşturulmasını ve insonasyon açısı 0 dereceye yakın olacak şekilde PSV ölçümü yapılmasını kapsar. Gözlemci içi ve gözlemciler arası değişkenliği düşüktür. Doğru sonuçlar elde etmek için teknik oldukça önemlidir. Çoğu olguda inceleme 5 dakikadan daha kısa bir sürede tamamlanabilmektedir.

## Orta Serebral Arter Sistolik Tepe Hız Ölçümü

1. Fetüsün dinlenme döneminde, başın sfenoid kemik seviyesinden geçen aksiyel kesitini elde edin.
2. Willis poligonunda MCA'yı göstermek için, prob açısını 0 dereceye yakın tutarak, renkli Doppler ultrasonografiyi kullanın.
3. MCA görüntüsünü görüntüleme alanının %50'sinden fazlasını kapsayacak şekilde büyütün.
4. MCA'yı, IKA'dan çıktıktan hemen sonra, 0 dereceye yakın bir açı ile 1-2 mm'lik bir örnekleme aralığı kullanarak inceleyin. (0 dereceye yakın bir açı elde edilemiyorsa, açı düzeltmesi kullanılabilir.)[22]
5. Tepe sistolik hızı (PSV) ölçün.
6. MCA Doppler ultrasonografi değerlendirmesini üç kez tekrar edin.
7. Tekrarlanan dalga formları benzer olmalıdır.

*MCA,* Orta serebral arter; *PSV,* pik sistolik hız.

Ölçülen PSV, gebelik yaşına karşılık gelen median değerlerle karşılaştırılır. Median katları (MoM) 1,5 veya daha fazlasına karşılık gelen ölçümler, şiddetli anemiye işaret eder (bkz. Tablo 42.2). Mari ve ark., anemi riski taşıyan 111 fetüs ve 265 anemik olmayan fetüs ile yaptıkları bir çalışmada, orta veya şiddetli anemi için tek bir MCA-PSV ölçümünün yaklaşık %100 duyarlılığa sahip olduğunu ve yanlış pozitif oranının %12 olduğunu bildirmiştir.[21]

2009 yılında Pretlove ve ark.,[23] fetal anemi için MCA Doppler akım çalışmalarının tanısal rolüne ilişkin dokuz çalışmadan elde edilen verilerin toplandığı bir meta-analiz yayınlamıştır. Şiddetli aneminin, sırasıyla %75 duyarlılık ve %91 özgüllükle tespit edildiğini bildirmişlerdir. Tek bir ölçüm yerine MCA-PSV ölçüm takiplerinin kullanılmasının, yanlış pozitiflik oranını %5'in altına düşürebileceğini belirtmişlerdir.[24]

MCA-PSV ölçümünde izlem sıklığı, hastanın öyküsüne, gebelik yaşına ve ölçülen MCA-PSV MoM düzeyine bağlıdır. İzlem, fetal kan örnekleme işlemi veya intrauterin kan transfüzyonun teknik olarak gerçekleştirilebileceği kadar ilerlemiş bir gebelik döneminde, genellikle 18. gebelik haftasından sonra başlatılmalıdır. 24. gebelik haftasından sonra, rutin izlem genellikle haftalık olarak yapılır; ancak, daha yüksek MoM seviyeleri veya anemi gelişimini düşündüren diğer anormal ultrasonografi bulguları varsa daha sık gerçekleştirilebilir[25].

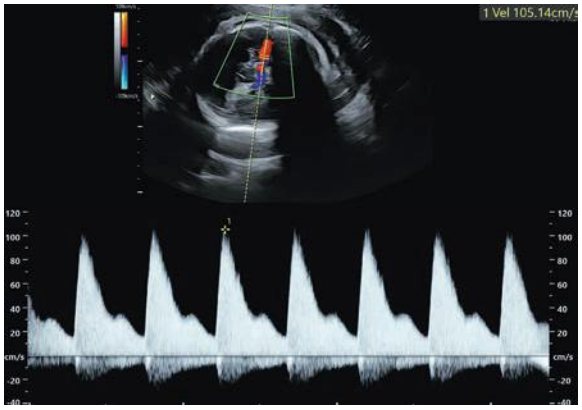


**RESİM 42.16 Şiddetli Fetomaternal Kanamaya İkincil Hidrops Gelişen 30 Haftalık Bir Fetüste Orta Serebral Arterin (MCA) Renkli ve Spektral Doppler Görüntüsü.** Örnekleme aralığının, MCA'nın Willis poligonundan çıktığı noktada yer aldığına dikkat ediniz. Sistolik tepe hız 106 cm/sn olup, 2.2 MoM'a karşılık gelmektedir. Fetüs ciddi şekilde anemikti ve intrauterin transfüzyon uygulandı. Kleinhauer-Betke testi, 150 cc olarak sonuçlandı. Bu durum çok miktarda fetomaternal kanamayı göstermektedir (test, 5 cc düzeyinde pozitif kabul edilir).

**Orta serebral arter sistolik tepe hızı** (MCA-PSV), **büyüme geriliği olan fetüslerde** artar; bu nedenle MCA-PSV'si artmış olan tüm fetüslerde anemi görülmeyebilir. Bununla birlikte, büyüme geriliği olan fetüsler, hipoksiye bağlı beyin koruyucu etkinin bir parçası olarak MCA Doppler dalga formlarında artmış diyastolik akıma da sahip olma eğilimindedirler. Fetal aneminin değişkenlik gösteren bir başka belirtisi ise **hepatosplenomegalidir.** Fetal karaciğer ve dalak, eritrosit üretimindeki artış nedeniyle büyür. Ancak, fetüsün eritrosit yıkımını kompanse edebildiği durumlarda, karaciğer ve dalak büyüse bile şiddetli bir anemi olmayabilir. Ya da tersine, eritrositlerin daha hızlı yıkımı, fetüsün hemolize adaptasyon geliştirmesini engelleyebilir. Böylece, hepatosplenomegali olmadan da anemi gelişebilir.[26,27]

MCA-PSV verilerinin kullanımı, perkutan umblikal kord kanı örneklemesi (PUKÖ) işlemlerinin, intrauterin transfüzyon (IUT) ihtiyacına göre zamanlanmasını sağlar.[21,30,31] İdeal olarak, MCA-PSV'nin gebelik yaşı için 1.5 MoM'dan yüksek olduğu durumlarda PUKÖ işlemi yapılabilir ve anemisi şiddetli olan fetüslerde hidrops gelişmeden önce IUT uygulanabilir. MCA-PSV değerlendirilmesi, ikinci bir IUT işleminin zamanlanmasında yardımcı olabilir;[28] ancak sonraki IUT ihtiyaçları, zaman içinde fetal hematokritteki düşüşün değerlendirilmesiyle daha iyi öngörülür.[29] İmmün hidrops, zaman kaybetmeden fetal kan örneklemesi ve IUT yapmak gerektiğini gösteren bir işarettir. Anemiye bağlı hidropsu olan 80 fetüs üzerinde yapılan bir çalışmada, tedavi öncesinde hidrops hafifse (perikardiyal efüzyon olsun veya olmasın sadece ince bir asit varsa) sıvı birikimi %88 oranında gerilerken tedavi öncesinde hidrops şiddetliyse, sadece %65 oranında düzelme olmuştur. Bu durum, şiddetli anemi şüphesi olan olgularda erken tedavinin önemini

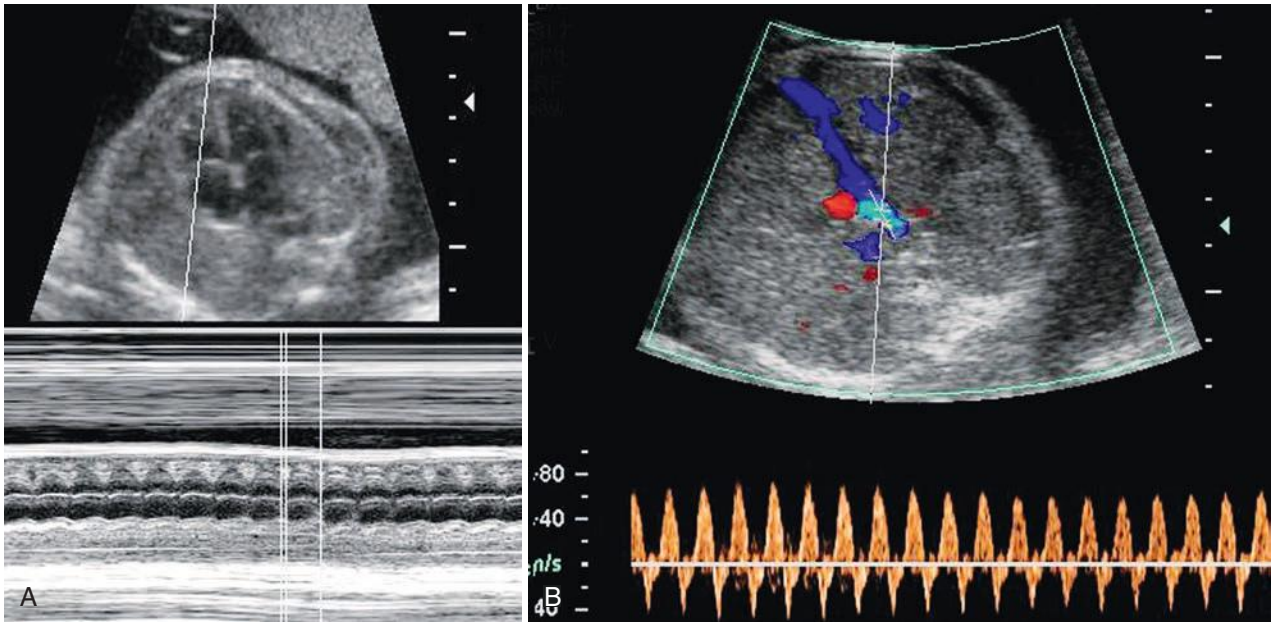


**RESİM 42.20 Supraventriküler Taşikardi (SVT). (A)** Atriyal hız 250 atım/dk. **(B)** Renkli Doppler ultrasonografide SVT varlığında duktus venozus dalga formu gösterilmektedir.

Nadir SVT ve hidrops olgularında, yeterli gestasyon yaşına ulaşıldıysa, erken doğum, taşiaritminin doğrudan tedavisine olanak sağlayan en iyi seçenek olabilir. Ancak, hidropik bir preterm bebeğin tedavisi zordur; bu nedenle fetal kalp izlem sonuçları veya biyofizik profil güven verici olmadıkça preterm doğum genellikle önerilmez.

**Kalp Bloğu.** Konjenital kalp bloğu (KKB), 15.000 ile 20.000 canlı doğumda 1 görülen nadir bir kardiyak iletim bozukluğudur. KKB olan fetüslerde hidrops; düşük kardiyak debi, yavaş kalp hızı ve varsa yapısal bir lezyonun kombinasyonundan kaynaklanır. Düşük kolloid onkotik basınçla birlikte artmış venöz basınç, ödem gelişimine yol açar. KKB'li fetüslerin yaklaşık üçte birinde yapısal kardiyak defetler bulunduğundan, detaylı fetal ekokardiyografik değerlendirme her zaman gereklidir.

İzole kalp bloğunda, maternal romatolojik hastalık sık görülür. Fetal KKB olgularının %95'inde maternal anti-Ro ve anti-La otoantikorlarının transplasental geçişi görüldüğü için, anneye anti-Ro/La antikorları için serolojik test yapılması gereklidir.[67] Bu antikorlar, gebeliğin 16. haftasından itibaren plasentayı geçerek fetal iletim sistemi ve miyokardda inflamatuar hasarı başlatır.[68,69] Ventriküler hız dakikada 60 atımın altında olduğunda (izole kalp bloğu olan olguların yaklaşık %40'ında)[70,71] hidrops gelişir ve mortalite oranı %25 ile %100 arasında değişir.[70,72] Tedavi, steroidler ve plazmaferez ile yapılabilir;[73-77] ancak bu tedavilerin etkinliği tam olarak kanıtlanmamıştır. Doğumda epikardiyal bir pacemaker yerleştirilebilir.[78] Annelerin %95'inde anti-Ro/La antikorları için test sonucu pozitif olsa da, bu kadınların %5'inden azında fetal AV blok tanısı sırasında bağ doku hastalığına ilişkin bulgu ve semptomlar bulunmaktadır.[67]

Yapısal anormalliklerin kalp bloğuna eşlik ettiği durumlarda, hidropik fetüslerde kombine fetal ve neonatal mortalite oranı %83 ile %100 arasında değişmektedir.[67,71] Jaeggi ve ark. doğum öncesinde izole konjenital AV blok tanısı almış 29 olgu bildirmiştir; bunlar arasında hidrops ile başvuran 6 fetüsten 2'si antenatal dönemde, 4'ü ise yenidoğan döneminde ölmüştür.[67] Bu olgularda, gebelik sırasında kortikosteroid kullanımı hidropsu geri döndürememiş veya AV blok ciddiyetini azaltmamıştır. Hidropsa ek olarak, diğer kötü prognostik faktörler arasında ventriküler disfonksiyon ile birlikte endokardiyal fibroelastozis ve eşlik eden yapısal kalp hastalığı yer alır.[70]

**Azalmış Myokard Fonksiyonu.** Kardiyomyopatiler primer veya sekonder olarak sınıflandırılmalarının yanı sıra ekokardiyografik değerlendirmeye göre **dilate** veya **hipertrofik** olarak ayrılabilir. **Primer** fetal kardiyomyopatiler, intrinsik nedenlere (örneğin, tek gen bozuklukları, mitokondriyal hastalıklar, kromozomal anormallikler, α-talasemi) ya da enfeksiyon, maternal hastalık (otoantikorlar veya kötü kontrollü insülin bağımlı diyabet) ve **ikizden ikize transfüzyon sendromu** (TTTS) gibi ekstrensek nedenlere bağlı olabilir. **Sekonder** fetal kardiyomyopatiler, yapısal veya fonksiyonel kalp bozuklukları (bkz. Video 42.7) ve yüksek debili durumlarla ilişkilidir.[79]

## Boyun Anormallikleri

**Teratom** ve **lenfanjiom** gibi boyun kitleleri, bası etkisi veya yüksek debili kalp yetmezliği nedeniyle fetal hidropsa yol açar (Resim 42.21). **Kistik higroma** (lenf sıvısının anormal birikimi sonucu boynun arka kısmında meydana gelen konjenital malformasyon), kromozomal veya başka bir anormalliğin göstergesi olabilir. İlk trimesterde kistik higroma tanısı alan 42 fetüsten 14'ünde ilerleyen gebelik döneminde hidrops gelişmiştir. Bu fetüslerin tümünde kistik higroma tanısı sırasında **ense saydamlığı ölçümü** 3 mm veya daha fazla bulunmuştur.[80] İlk trimesterde hidropsla başvuran fetüslerin hepsinde artmış ense saydamlığı saptanmıştır.[81]

**TABLO 42.3 Fetal Ekokardiyogram, Maternal Öykü/Aile Öyküsü, İlaç/Maruziyet Değerlendirmesi Sonrası Hidropsa Yaklaşım**

| ANATOMİK TARAMA | | MATERNAL TESTLER | EK FETAL TESTLER | İNVAZİV TESTLER/ TEDAVİ | FETAL KAN/ AMNİYOTİK SIVI TESTLERİ |
|---|---|---|---|---|---|
| Yapısal olarak normal | | Kan grubu<br>Rh(D) antjen durumu<br>İndirekt Coombs testi (antikor tarama)<br>Kleihauer-Betke testi<br>Parvovirus serolojisi (düşünülmesi gereken diğer enfeksiyonlar: sifiliz, CMV, toxoplasma) | MCA Doppler | | |
| | Kardiak aritmi | Bradiaritmi varsa Ro/La kontrol et | | Taşiaritmi varsa tedavi et | |
| | Aritmi yok, MCA Doppler normal | | | Amniyosentez | Karyotip ve/veya kromozomal mikrodizin analizi; CMV ve toxo için PCR<br>AFAFP<br>Lizozomal enzim testleri |
| | Anemi (MCA-PSV >1.5 MoM) | Talasemi açısından ebeveynlerin MCV değerleri (<80 taşıyıcılığı düşündürür) | | Amniyo (PUKÖ sırasında), gerekliyse transfüzyon yap | Karyotip ve/veya kromozomal mikrodizin analizi;<br>CMV ve tokso ve parvovirüs için PCR<br>G6PD, piruvat kinaz eksikliği, lizozomal enzim testini düşün |
| Yapısal olarak anormal | | | | Amniyosentez | Karyotip ve/veya kromozomal mikrodizin analizi;<br>CMV ve tokso için PCR, Spesifik anomaliler için DNA testi |

*AFAFP,* Amniyotik sıvı a-fetoprotein; *CMV,* sitomegalovirüs; *DNA,* deoksiribonükleik asit; *G6PD,* Glukoz-6-fosfat dehidrogenaz eksikliği; *MCA,* orta serebral arter; *MCV*, ortalama eritrosit hacmi; MoM, median katları; *PCR*, polimeraz zincir reaksiyonu; *PSV*, pik sistolik hız; *PUKÖ*, ultrasonografi rehberliğinde perkütan kan örneklemesi; tokso, toksoplasma
Society of Maternal Fetal Medicine'den[25] uyarlanmıştır.

kili olabilir ve aile geçmişi veya akraba evliliği varlığı, diğer genetik durumları düşündürebilir. Parvovirüs enfeksiyonunun, öğretmenler veya gündüz bakım çalışanlarında görülme olasılığı daha yüksektir.[190] İlaç kullanımı da bazen bir neden olarak karşımıza çıkabilir.

## Maternal İncelemeler

Anne kan grubu, indirekt Coombs testi (antiglobulin titresi) ve eritrosit antikorlarının varlığı ya da yokluğu, immün hidropsu dışlamak için kontrol edilmelidir. Diğer temel testler tam kan sayımı ve indeksleri, Kleihauer-Betke testi ve enfeksiyon taramasını (TORCH, parvovirüs IgM/IgG) içerir.

## Tam Obstetrik Ultrasonografi

Kapsamlı bir ultrasonografik değerlendirme ilk adım olmalıdır. Ancak olguların %15 ila %30'unda ultrasonografi ile bir neden bulunamaz. **Polihidramniyoz** birlikteliği sık görülen bir durumdur; ancak genellikle ikinci trimesterin sonlarına veya üçüncü trimestere kadar gelişmez. Ultrasonografinin yaygın bir endikasyonu, fetüsün klinik olarak gebelik yaşına göre büyük olma şüphesidir. Plevral, peritoneal ve perikardiyal boşluklardaki sıvı birikimleri tanı koydurucudur ve bu sıvıların görece dağılımı ile gelişim zamanı etyolojiye dair ipucu verebilir.[191] Ultrasonografik anöploidi belirteçleri kromozomal bir nedene işaret edebilir. Polihidramniyozun derecesi değerlendirilmelidir; çünkü bu durum, erken membran rüptürü veya erken doğum açısından yakın zamanda bir tehdit oluşturabilir. Ayrıca serviks görüntülenerek hunileşme ("funneling") veya kısalma olmadığı kontrol edilmelidir.

Fetal anatominin sistematik ve detaylı bir incelemesi yapılmalı; hidropsun nedenine dair diğer ipuçları araştırılmalıdır. Mesane rüptürüne bağlı üriner asiti dışlamak için fetal mesane görüntülenmelidir. İskelet displazilerini dışlamak

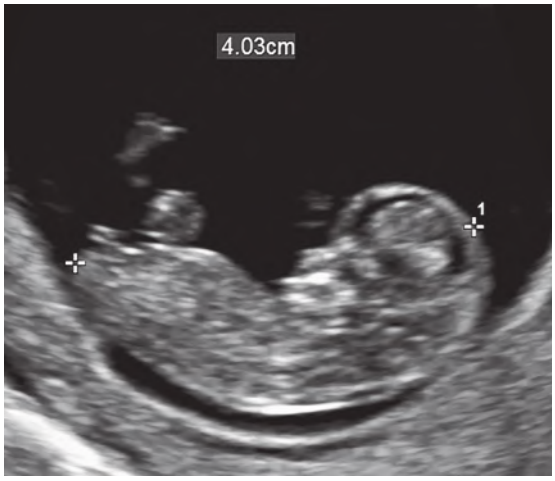


**RESİM 43.4 Baş-Popo Mesafesi Ölçümü.** İmleçler fetüsün başının tepesinden gövdesinin altına kadar olan uzunluğunu belirlemektedir.

**pariyetal çap** ("Biparietal diameter", BPD),[31-36-37] **baş çevresi** ("head circumference", HC),[31,38] **karın çevresi** ("abdominal circumference", AC),[31-39] **femur uzunluğu** ("femur length", FL)[31,40-42] gibi ölçümlerin yanı sıra iki veya daha fazla fetal ölçümün bileşiminden oluşan: **düzeltilmiş-BPD**[37] ve **birleşik yaş formüllerini** içerir.[43,44] Yapısal olarak normal olmayan fetal vücut kısımlarının ölçümü gestasyon yaşının belirlenmesinde kullanılmamalıdır.

## *Fetal Baş Ölçümleri*

Fetal başa ait 3 ölçüm veya parametre vardır: BPD, **oksipitofrontal çap** (occipitofrontal diameter, OFD) ve HC. Her üç ölçüm de talamus çiftleri ve kavum septi pellusidi **düzeyindeki** transaksiyal ultrasonografi görüntülerinden alınır; talamuslar ve serebral hemisferler simetrik görülmeli, posterior fossa ise görülmemelidir (Resim 43.5)[2,45,46]. BPD kranyumun proba yakın olan dış kenarından uzak olan iç kenarına kadar ölçülür. Oksipitofrontal çap ("occipitofrontal diameter", OFD), BPD ile aynı transaksiyal **görüntüden,** fetal başın uzun ekseni boyunca kafatasının orta noktaları arasından ölçülür (bkz. Resim 43.5). Bu ikinci ölçüm BPD ile birlikte aşağıdaki formül kullanılarak düzeltilmiş BPD'nin hesaplanmasında kullanılır.[37]

$$\text{Düzeltilmiş-BPD} = \sqrt{(\text{BPD} \times \text{OFD})/1.265}$$

Düzeltilmiş-BPD aynı kesit alanındaki standart-şekilli başa (OFD/BPD oranı 1.265 olan baş) ait BPD'yi gösterir.[37] BPD'den gestasyon yaşının belirlenmesinde kullanılan formül veya tabloların aynıları düzeltilmiş BPD'den gestasyon yaşını belirlemede de kullanılır (Tablo 43.4).

HC fetal başın aynı transaksiyal görüntüsünden elde edilen kranyumun dış çevresinin uzunluğudur. Çoğu ultrason cihazında bulunan elektronik elips kullanılarak ölçülebilir[47](-Resim 43.6, Tablo 43.5). Alternatif olarak; BPD ve OFD'nin dış kenardan-dış kenara ölçülmesiyle elde edilen benzerlerinden de hesaplanabilir:

**TABLO 43.3 Baş-Popo Mesafesi ("Crown-Rump Length", CRL) ile Gestasyon Yaşının Tahmini***

| CRL (mm) | GESTASYON YAŞI (HAFTALAR) | CRL (mm) | GESTASYON YAŞI (HAFTALAR) |
|---|---|---|---|
| 5 | 6.3 | 45 | 11.1 |
| 6 | 6.6 | 46 | 11.4 |
| 7 | 6.9 | 47 | 11.4 |
| 8 | 7.1 | 48 | 11.5 |
| 9 | 7.3 | 49 | 11.6 |
| 10 | 7.5 | 50 | 11.7 |
| 11 | 7.7 | 51 | 11.7 |
| 12 | 7.9 | 52 | 11.8 |
| 13 | 8.0 | 53 | 11.9 |
| 14 | 8.2 | 54 | 12.0 |
| 15 | 8.3 | 55 | 12.0 |
| 16 | 8.5 | 56 | 12.1 |
| 17 | 8.6 | 57 | 12.2 |
| 18 | 8.7 | 58 | 12.2 |
| 19 | 8.8 | 59 | 12.3 |
| 20 | 9.0 | 60 | 12.4 |
| 21 | 9.1 | 61 | 12.5 |
| 22 | 9.2 | 62 | 12.5 |
| 23 | 9.3 | 63 | 12.6 |
| 24 | 9.4 | 64 | 12.7 |
| 25 | 9.5 | 65 | 12.7 |
| 26 | 9.6 | 66 | 12.8 |
| 27 | 9.7 | 67 | 12.9 |
| 28 | 9.8 | 68 | 12.9 |
| 29 | 9.9 | 69 | 13.0 |
| 30 | 10.0 | 70 | 13.1 |
| 31 | 10.1 | 71 | 13.1 |
| 32 | 10.2 | 72 | 13.2 |
| 33 | 10.3 | 73 | 13.3 |
| 34 | 10.4 | 74 | 13.3 |
| 35 | 10.5 | 75 | 13.4 |
| 36 | 10.6 | 76 | 13.5 |
| 37 | 10.6 | 77 | 13.5 |
| 38 | 10.7 | 78 | 13.6 |
| 39 | 10.8 | 79 | 13.6 |
| 40 | 10.9 | 80 | 13.7 |
| 41 | 11.0 | | |
| 42 | 11.1 | | |
| 43 | 11.1 | | |
| 44 | 11.2 | | |

*CRL,* Baş-Popo mesafesi ( Crown-rump length.)
Değerler, Verburg BO, Steegers EAP, De Ridder M, et al. New charts for ultrasound dating of pregnancy and assessment of fetal growth: longitudinal data from a population-based cohort study. *Ultrasound Obstet Gynecol.* 2008;31:388-396.31'daki formülden hesaplanmıştır.

$$\text{HC} = 1.57 \times [(\text{Dıştan - dışa BPD}) + (\text{Dıştan - dışa OFD})]$$

BPD, düzeltilmiş-BPD veya HC'ye göre daha kolay ölçüldüğü halde bu üç ölçüm arasında baş şeklini dikkate almayan tek parametre olma dezavantajını taşır. Bu, aynı genişlikte

bir dizi tekniği kapsar.[126-128] Amaç, bu olumsuz sonuçlardan kaçınmak için erken doğum da dahil olmak üzere çeşitli müdahalelerin yapılabileceği olguları belirlemektir. Ultrasonu da içeren doğum öncesi değerlendirme teknikleri arasında BPP ve çeşitli Doppler ölçümleri (daha sonra tartışılacaktır) bulunur. Kardiyotokografi (CTG), ayrıca "nonstres testi" (NST) ve kontraksyon stres testi (CST) gibi diğer testler de fetal iyilik halini değerlendirmek için kullanılır.[129]

Doğum öncesi fetal değerlendirme endikasyonları arasında FGR, oligohidramnioz, çoklu gebelik, fetal hareketlerde azalma, daha önce ölü doğum ve hipertansiyon, diyabet ve böbrek hastalığı gibi bir dizi maternal durum yer alır.[130] Doğum öncesi gözetimin niteliği ve zamanlaması, hangi endikasyon için yapıldığına ve ilk tespit edildiği zamana bağlıdır.

## Biyofizik Profil

1980'de tanıtılan biyofizik profil (BPP), dört ultrason parametresine ve NST'ye dayalı, fetal iyilik halinin invaziv olmayan bir testidir.[131,132] Dört ultrason parametresi şunlardır: (1) fetal hareket; (2) fetal tonus; (3) fetal solunum hareketleri; ve (4) amniyotik sıvı hacmi (Tablo 43.11, Resim 43.11, Videolar 43.2 ve 43.3). Karşılanan her kriter için fetüs 2 puan alır ve eğer kriter karşılanmıyor ise 0 puan alır. Bu nedenle; her dört kriterden de 2 puan alması durumunda fetüsün ultrasonografiden alabileceği en yüksek puan 8'dir. Parametreler fetüsün hem akut hem de kronik durumunu değerlendirmek için seçilmiştir. Fetal tonus, hareket ve solunum hareketleri akut durumun belirteçleridir; amniyon sıvı hacmi ise kronik iyilik halinin belirtecidir. Çalışmalar BPP'nin güvenilir ve tekrarlanabilir olduğunu ve 8 üzerinden 8 puanın (veya amniyotik sıvı hacmi için 2 puanı içerdiği sürece tam BPP için 8/10) düşük ölü doğum oranı ve testten sonraki 1 hafta içinde düşük fetal asfiksi oranıyla ilişkili olduğunu göstermiştir. Daha düşük puanlar, özellikle 8 (veya 10) üzerinden 6'dan düşük olanlar, fetal asfiksi, düşük kord pH'sı, serebral palsi ve ölü doğum için artan riskle ilişkilidir. Puan ne kadar düşükse perinatal tehlike riski de o kadar yüksektir.[132-134]

BPP muayenesi 30 dakikalık bir zaman diliminde gerçekleştirilir. Fetüs 30 dakika içinde bir parametrenin kriterlerini karşılamıyorsa, o parametre için 0 puan alır. BPP skoru toplam çalışmadan kaç puan alındığıyla hesaplanır; bu NST'siz ultrasonla hesaplanan bir BPP için 8'dir. 8'de 8'den düşük bir

**TABLO 43.11 30 Dakikalık Ultrason İncelemesi İçin Biofizik Profili Parametreleri**

| PARAMETRE | 2 PUAN | 0 PUAN |
|---|---|---|
| Fetal Hareket | En az 3 ayrı gövde veya uzuv hareketi | 3'ten az gövde veya uzuv hareketi |
| Fetal Tonus | Ekstremite veya omurganın en az bir ekstansiyon ve fleksiyonu | Ekstremite ve omurganın ekstansiyon ve fleksiyonunun izlenmemesi |
| Fetal Solunum Hareketi | En az 30 sn süren sürekli ritmik solunum hareketi | 30 sn boyunca sürekli solunum hareketinin izlenmemesi |
| Amniyotik Sıvı Hacmi | Tek cepte en az enine 1 cm boyuna 2 cm sıvı | Tek cepte ölçülen sıvının enine 1 cm ve boyuna 2 cm'ye ulaşmaması |

Manning FA, Platt LD, Sipos L. Antepartum fetal evaluation: development of a fetal biophysical profile. *Am J Obstet Gynecol.* 1980;136(6):787-795.131 izniyle.

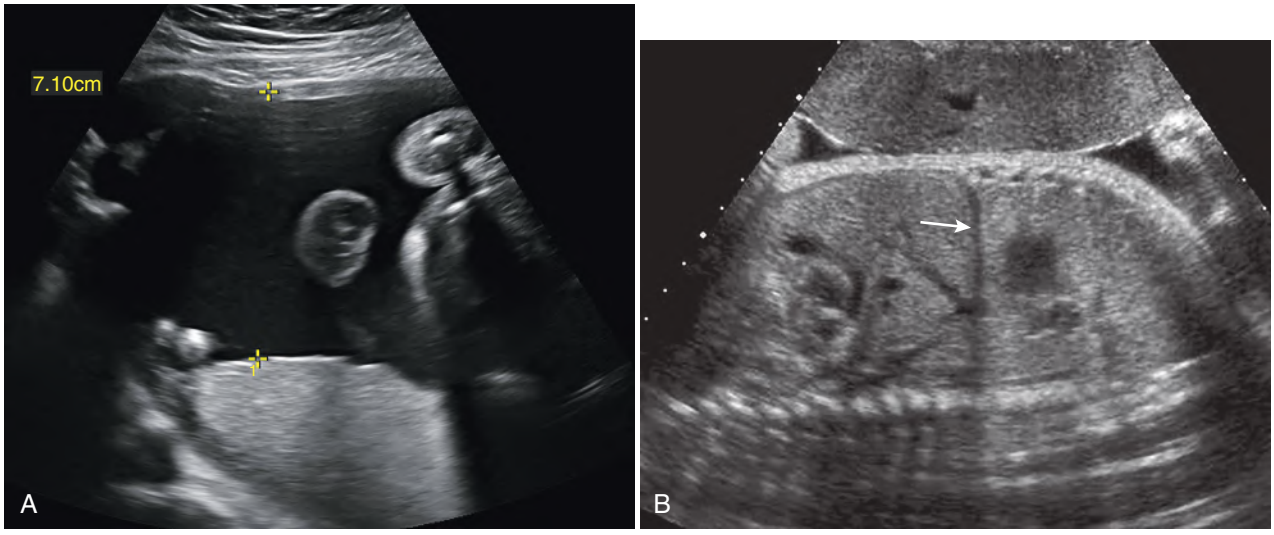


**RESİM 43.11 Biyofizik Profil için Ultrason Parametreleri. (A)** Biofizik profil için amniyotik sıvı ölçümü kriterinden 2 puan kazanmaya yetecek şekilde sonogramda tek cepte dikey olarak 7,1 cm ve genişlik olarak da 1 cm'den fazla olarak ölçülen amniyotik sıvı **(B)** Fetal solunum hareketi, ritmik inspiratuar ve ekspiratuar hareketleri tespit etmek için fetüsün diyaframının *(ok)* uzunlamasına görünümde gözlemlenmesiyle belirlenir. Fetüsün 30 dakikalık muayene sırasında 30 saniyelik sürekli solunum hareketi varsa iki puan verilir. Ayrıca, Videolar 43.2 ve 43.3'e bakınız.

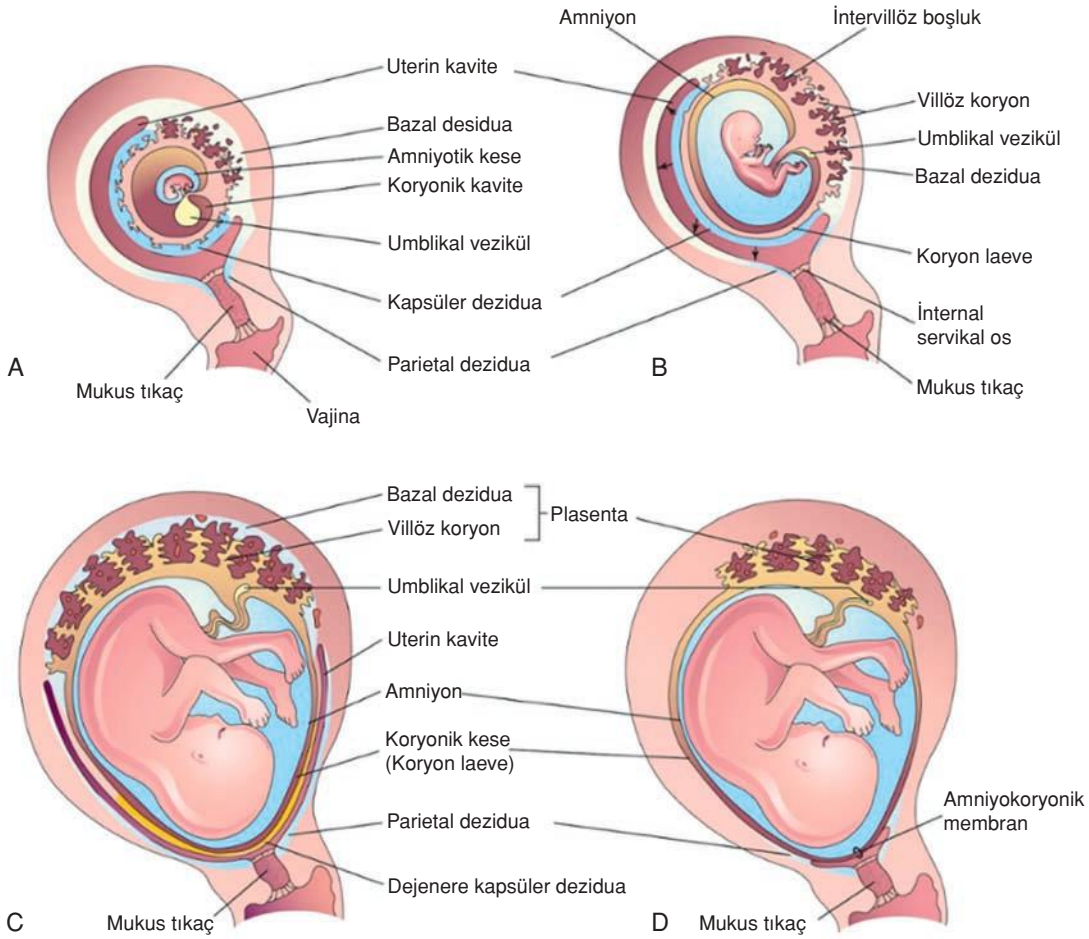


**RESİM 44.1 Plasenta Gelişimi (A)-(D)** Gebeliğin 5-22. haftaları arasındaki uterusun sagittal kesitlerinde fetal membranlar ile dezidua arasındaki değişen ilişki gösterilmiştir. D'de, amniyon ve koryon birbirleriyle ve parietal dezidua ile kaynaşarak uterin boşluğu tamamen doldurmaktadır. **(B)-(D)**'de, koriyonik villusların sadece koryonun bazal desidua ile ilişkili olduğu bölgelerde varlığını sürdürdüğüne dikkat ediniz. (the Developing Human, Clinically Oriented Embryology", 2020[1]'den Moore'un izni ile alınmıştır)

Plasenta olgunlaştıkça, plasenta içerisindeki ekojenik alanlar görünür hale gelir (Resim 44.2D ve E). **Plasenta enfarktı** olgularında ekojenik sınırları olan hipoekoik lezyonlar izlenebilmektedir.

## Plasentanın Boyutu

Plasenta tipik olarak yuvarlak bir şekle sahiptir ve umblikal kord plasenta merkezine bağlanır. Ancak plasentanın şekli ve umblikal kordun plasentaya bağlanma yeri oldukça değişkendir.[11] Gebeliğin 18-20. haftalarında plasentanın uzunluğu maksimum genişliğinin yaklaşık altı katıdır. Gebeliğin ilk yarısında plasentanın ortalama kalınlığı milimetre cinsinden, hafta olarak gebelik yaşına oldukça yakındır.[12] Plasentanın gebeliğin 24. haftasından önce 4 cm'den (40 mm) daha kalın olması durumunda **iskemik-trombotik hasar, intraplasental kanama, koryoanjiom**, Beckwith-Wiedemann sendromu ve **fetal hidrops** gibi anormalliklerden şüphelenilmelidir[13] (Resim 44.3, Video 44-2).

Plasental diskin değişken şekli ve uterin kavite iç yüzeyindeki değişken yerleşimi dikkate alındığında, plasenta hacminin iki boyutlu (2B) görüntüleme ile hesaplanması, üç boyutlu (3B) görüntülemeye kıyasla daha az hassastır.[14] Multiplan hacim hesabı, plasentadan 1.0 mm gibi aralıklarla ardışık kesitler alınmasını gerektirir. Plasenta kenarları manuel olarak çizilir ve plasentanın hacmi hesaplanır.[14] 3B sonografi kullanımını değerlendiren güncel çalışmaların çoğunda, VOCAL ("Virtual Organ Computer-aided AnaLysis") yöntemi kullanılmıştır.[14] Bu yöntemde, ilgili 3B hacim döndürülerek ve ilgilenilen alanın sınırları çizilerek hacim hesabı yapılır (Resim 44.4).

Birinci trimesterde plasenta hacminin tahmini, gebeliğin erken dönemde değerlendirilebilmesinde önemli bir parça olarak umut vadetmektedir. Uterin arterin Doppler analizi ile maternal hipertansiyonun etkileri ve İUBG ile ilgili sınırlı bazı bilgiler edinilebilir. Ancak uterin arter Doppler analizi trofoblast invazyonunun gösterilmesinde tek başına yetersizdir. Bunun bir nedeni uterin arter Doppler analizinin genellikle ikinci trimesterin sonlarında yapılmasıdır. İlk trimesterde saptanan küçük plasental hacimler anormal uterin arter perfüzyonunun göstergesidir.[15] Birinci trimester plasenta hacminin küçük olması İUBG açısından prediktif olsa da klinik kullanımı tek başına sınırlıdır.[16] Plasenta hacminin değerlendirilmesi ile birlikte uterin arter Doppler ultrasonografisinin yapılması hipertansiyon, abrupsiyo veya İUBG riski

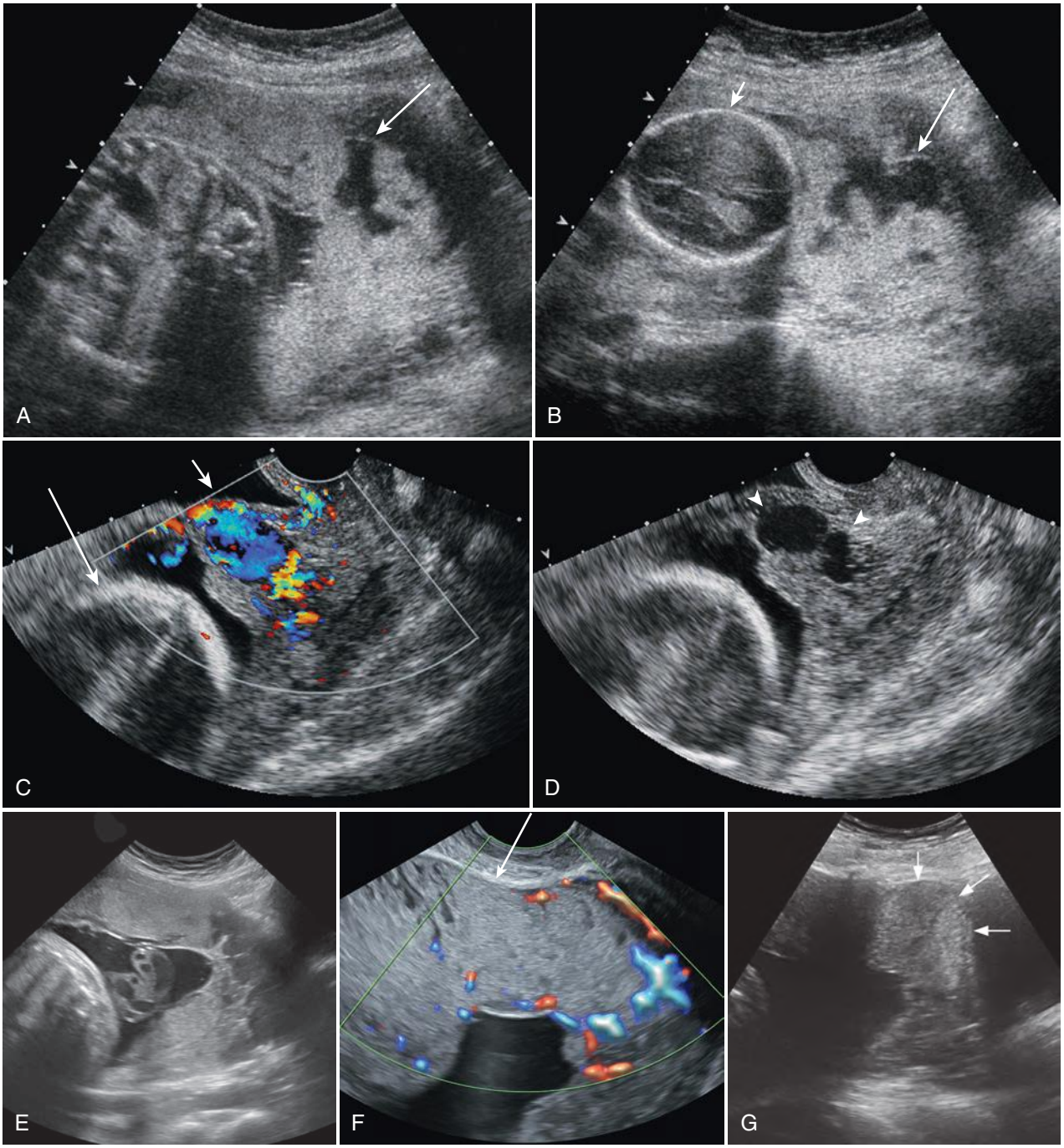


**RESİM 44.8 Plasenta Akreatada Plasental** Göller**. (A) Üçüncü** trimesterde plasentanın transabdominal ultrasonografisinde plasental (venöz) göl *(ok)* izlenmektedir. **(B)** Başka bir hastada, ikinci trimesterde plasentanın transabdominal ultrasonografisinde multipl plasental **göl**ler *(uzun ok)* izleniyor; *kısa ok,* fetal baş. **(C)** Bir başka hastada, ikinci trimesterde plasentanın transvajinal ultrasonografisinde plasenta içerisinde ve altında yoğun renk akımı izlenmektedir; *uzun ok,* fetal baş; *kısa ok,* maternal mesane. **(D) (C)**'deki hastada, multipl plasental **göller** *(ok başı)* seçilmektedir. **(E)** Plasenta akreata. Önceki sezeryan skarının olduğu alt uterin segmentte multipl plasental göller bulunmaktadır. **(F)** Plasenta inkreata. Alt uterin segmentin transvajinal görüntüsü. Plasental göller ve plasenta ile myometrium arasındaki hipoekoik zonun kaybı *(ok)* seçilmekte; myometrial incelme de dikkati çekmektedir. **(G)** Plasenta perkreata. Plasenta alt uterin segmentte mesanenin posterior duvarına kadar uzanmaktadır *(oklar).* Ayrıca bakınız **Video 44.3** (akreata), **Video 44.4** (inkreata) ve **Video 44.5** (perkreata).

için tanımlanan gri skala ve renkli Doppler ultrasonografi bulgularının daha abartılı hali, plasenta inkreata ve plasenta perkreata olgularında mevcuttur (Resim 44.8 ve 44.9; Video 44.4 ve 44.5). Üç boyutlu renkli Doppler ve power Doppler ultrasonografi bu olgularda izlenen yaygın tortiyöz vaskülariteyi ortaya koymada faydalıdır. Türbülan veya "kasırga" görünümündeki kan akımı ve artmış vasküler gölcükler plasenta inkreata veya plasenta perkreata olasılığını artırır. [80,94]

PAS tanısı için birçok puanlama sistemi önerilmiştir.[95] Ancak hiçbiri evrensel olarak kabul görmemiştir. Bu nedenle

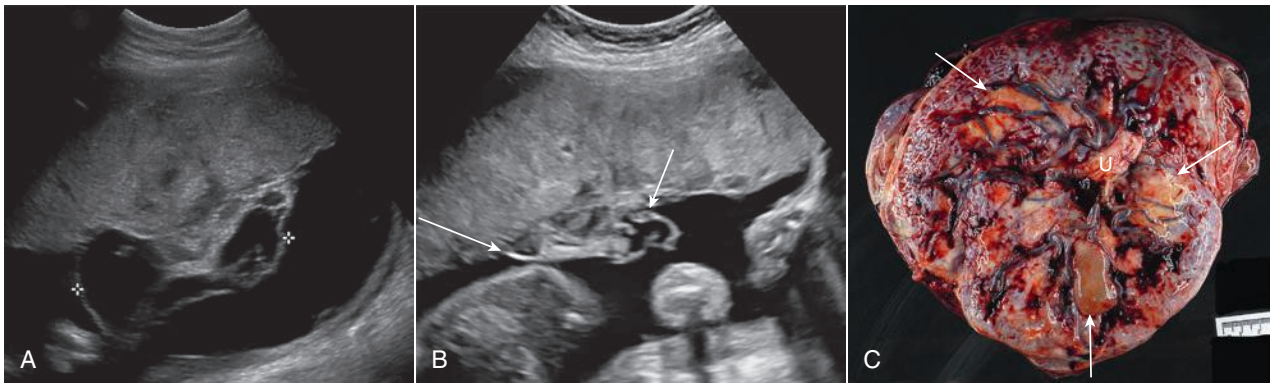


**RESİM 44.15 Breus Molü. (A)** Ultrasonografik **görüntü**de, plasentaya kordun bağlandığı bölgede (gösterilmemiş) multipl kistler ve kan ürünleri ile 14 cm'lik preplasental kitle *(kaliperler)* izlenmektedir. **(B) (A**)'daki **görüntüde**n 1 hafta sonra elde edilen görüntüde, kitlenin küçüldüğü (en uzun boyutu **7 cm ölçülmüştür)** ve kistlerin çoğunun hemorajik içerikle yer değiştirdiği saptanmıştır. Bu olguda preeklampsi ve erken doğum söz konusu olmuştur ve plasental inspeksiyonda masif preplasental hematomlar izlenmiştir. **(C**) Başka bir hastaya ait "gross" spesimende, organize preplasental trombohematomlar (*) beyaz plaklar olarak izlenmektedir. Taze hemoraji koyu kırmızı renktedir. Umblikal kordun bağlantı yeri *(U).* (Resim **(C)** Jonathan L Hecht, MD, PhD, Boston'nun izni ile alınmıştır.)

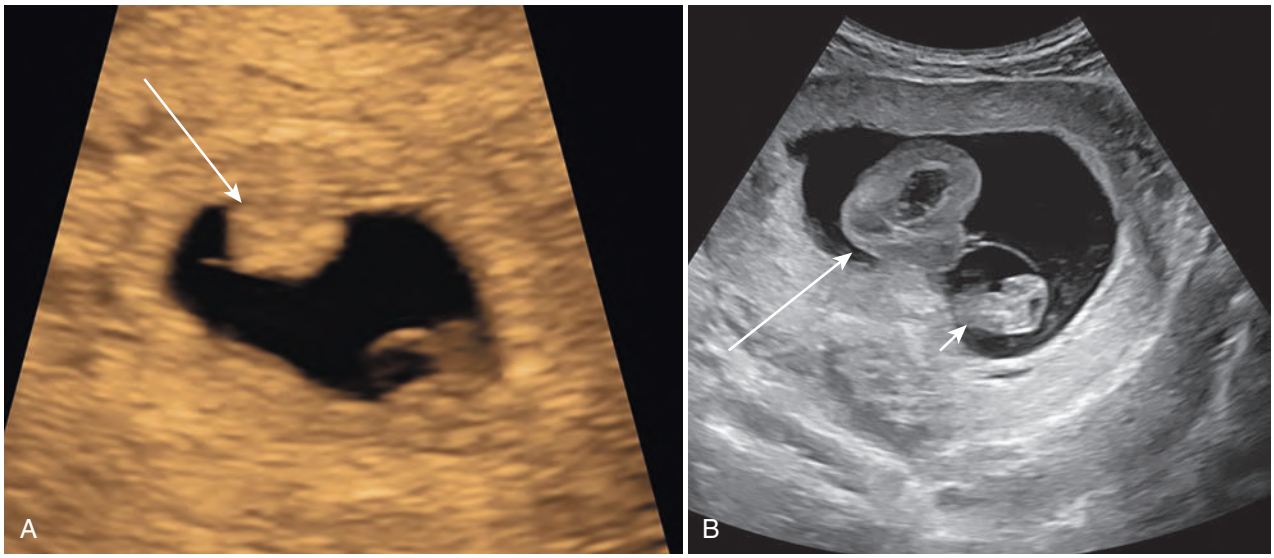


**RESİM 44.16 Koryonik** Çıkıntı ("**Bump**"). **(A)** 6 haftalık gebelikte koryonik **çıkıntı** *(ok).* **(B)** 8 haftalık gebelikte koryonik çıkıntı *(ok).* Amniyonun içerisindeki embriyoya *(ok başı)* ve amniyonun dışında olan "çıkıntıya" dikkat ediniz.

Plasentanın en sık benign tümörü **koryoanjiomdur** ve gebeliklerin yaklaşık %1'den izlenir (Resim 44.21). Çoğunlukla asemptomatik olmalarına rağmen, büyük koryoanjiomlar yüksek debili fetal kalp yetmezliği, anemi, hidrops ve ölüme neden olabilirler.[132] Koryoanjiomlar plasenta içinde iyi sınırlı solid tümörler olarak izlenirler. Ekojeniteleri, plasentaya göre hipoekoikten hiperekoike kadar değişebilir. Tipik olarak 5'cm'den büyük çap, kötü prognoz ile ilişkilidir.[133,134] Renkli Doppler ve power Doppler ultrasonografi kullanımı solid kitle içindeki artmış kan akımını ortaya koyar ve koryoanjiom ile hematom ayırıcı tanısı böylece yapılabilir.[135,136] Kan akımı, özellikle küçük koryoanjiyomlarda, her zaman gösterilemeyebilir. Düşük akımlı olan koryoanjiomlarda sonuçlar daha iyi iken, aşırı yüksek akıma sahip koryoanjiomlar genellikle yüksek debili kalp yetmeliğine neden olurlar ve bu durum kötü perinatal sonuçlarla ilişkilidir. Bu gebelikler polihidroamniyoz ve fetal hidropsun diğer bulguları açısından yakın takip edilmelidir. Ayrıca Doppler ultrasonografi ile orta serebral arter tepe sistolik hız ölçümü yapılarak fetüs, yüksek debili kalp yetmezliği açısından değerlendirilmelidir.[137-139]

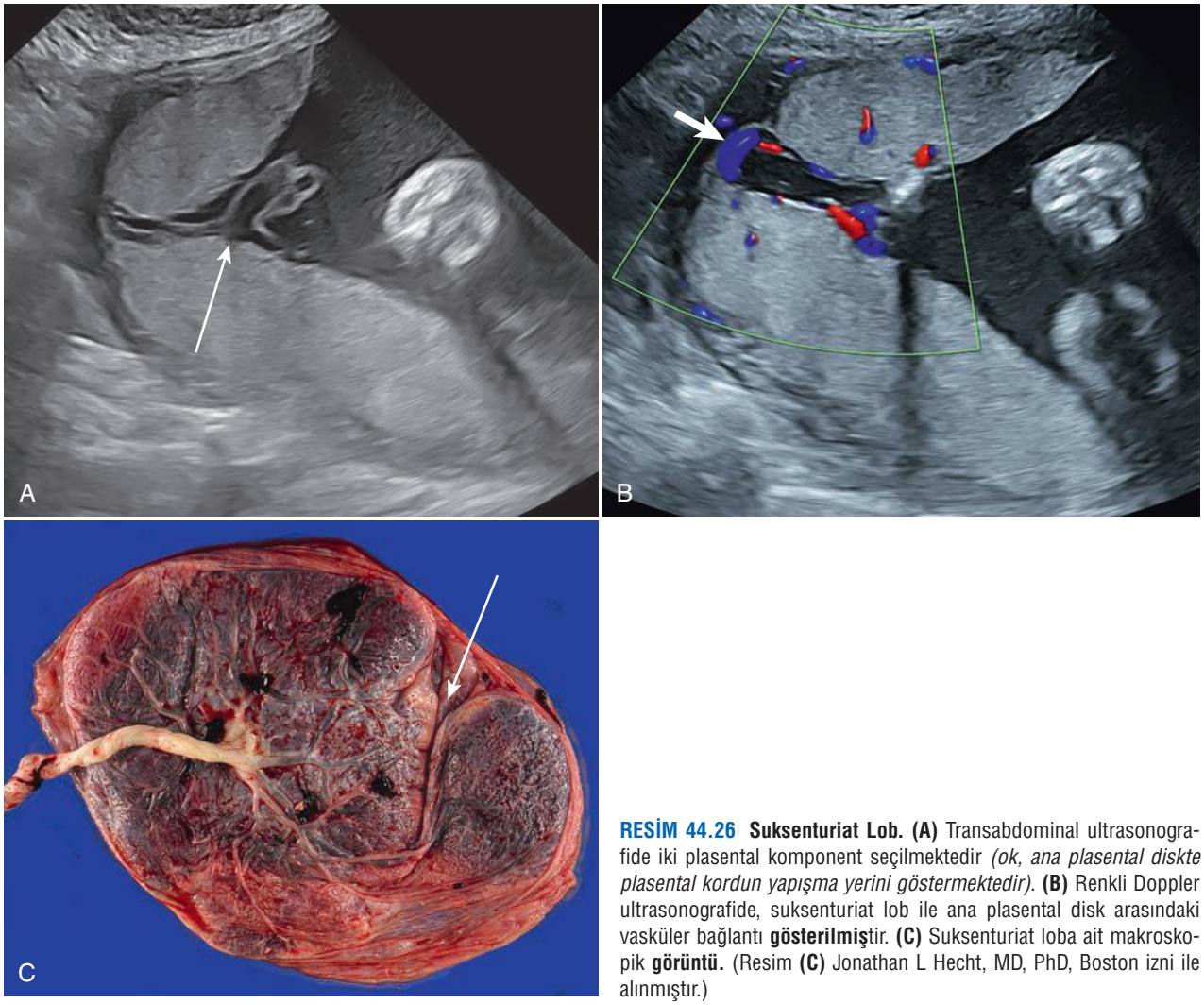


**RESİM 44.26 Suksenturiat Lob. (A)** Transabdominal ultrasonografide iki plasental komponent seçilmektedir *(ok, ana plasental diskte plasental kordun yapışma yerini göstermektedir)*. **(B)** Renkli Doppler ultrasonografide, suksenturiat lob ile ana plasental disk arasındaki vasküler bağlantı **gösterilmiş**tir. **(C)** Suksenturiat loba ait makroskopik **görüntü.** (Resim **(C)** Jonathan L Hecht, MD, PhD, Boston izni ile alınmıştır.)

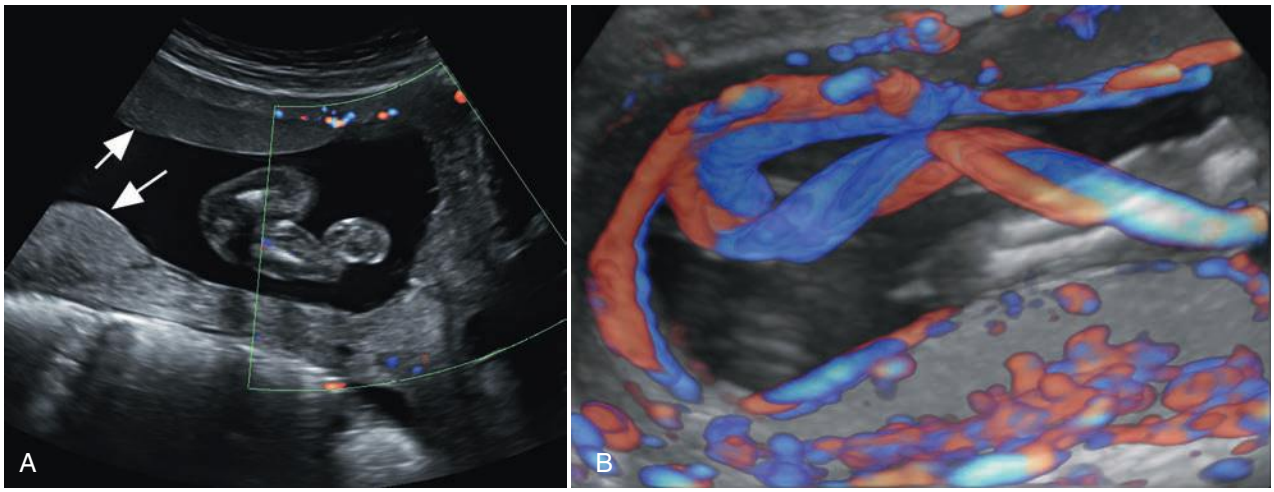


**RESİM 44.27 Bilobe Plasenta. (A) Üçüncü** trimesterde bilobe plasentanın transabdominal ultrasonografisi. Her iki plasental disk karşılaştırılabilir büyüklüktedir *(oklar)*. **(B) Üç boyutlu renkli** Doppler ultrasonografide umblikal kordun üstteki loba bağlandığı ve loblar arasındaki fetal vasküler bağlantı izlenmektedir. Ayrıca bakınız **Video 44.16**.

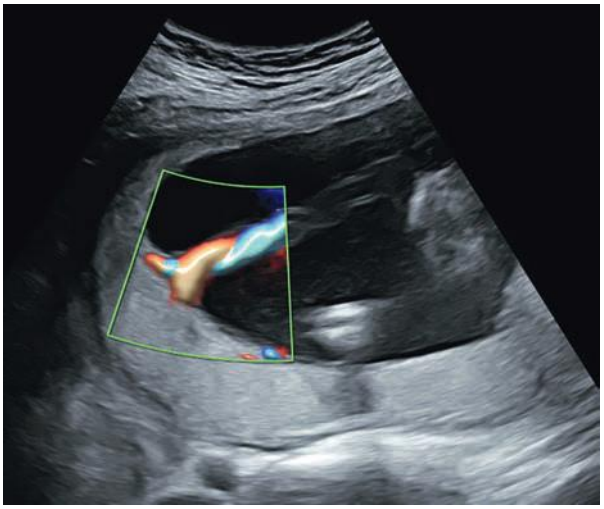

**RESİM 44.33 Kordun Plasentaya Normal Yapışma Yeri.** Renkli Doppler ultrasonografi umblikal kordun plasentaya yapışma yerini göstermektedir. Ayrıca bakınız **Video 44.19**.

## Furkasyon Gösteren Kordon Bağlantısı ("Furcate Cord Insertion")

Nadir bir umblikal kord bağlantı anormalliğidir. Furkasyon gösteren (çatallanan) kord bağlantısında, umblikal kord damarları prematür olarak dallanır; Wharton jölesini kaybeder ve plasentaya santral, eksantrik veya marjinal olarak bağlanabilirler.[222] Furkasyon gösteren (çatallanan) kordon bağlantısı, mangrov ağacının köklerine benzeyen bir görünüme sahiptir. Bu nedenle mangrov bulgusu bu olguları tanımlamak amacıyla kullanılmaktadır.[223] Geniş bir retrospektif seride furkasyon gösteren kord bağlantısının insidansının yaklaşık %0.16 olduğu raporlanmış ve bu gebeliklerdeki fetal ölüm riski yaklaşık %1 olarak bildirilmiştir.[222] Nadir olsalar da bu veriler plasenta kord bağlantısının tüm gebeliklerde dikkatli bir şekilde değerlendirilmesinin önemini vurgulamaktadır.

## Vaza Previa

Vaza previa, umblikal kord damarlarının internal servikal osun üzerini örttüğü bir durumdur (Resim 44.36, Video 44.21). Görülme sıklığı her 1000 gebelikte 0.5-0.6'dır.[224,225] Ancak ikinci trimesterde tanı alan olguların yaklaşık %25'i kendiliğinden düzelir.[226] Bunların fetal damarlar olması ne-

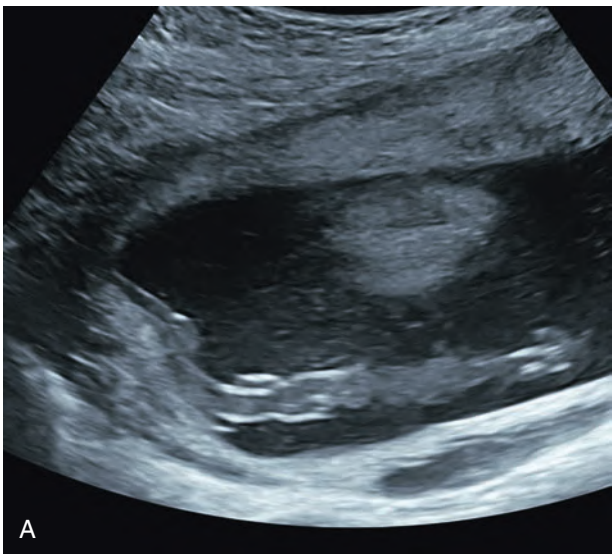


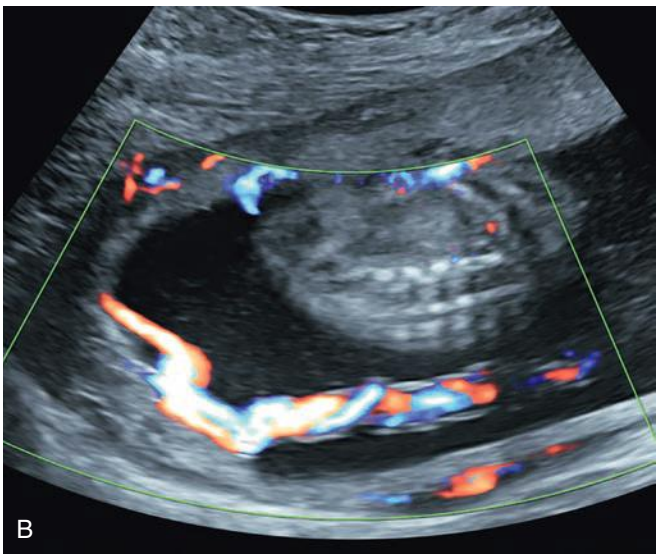


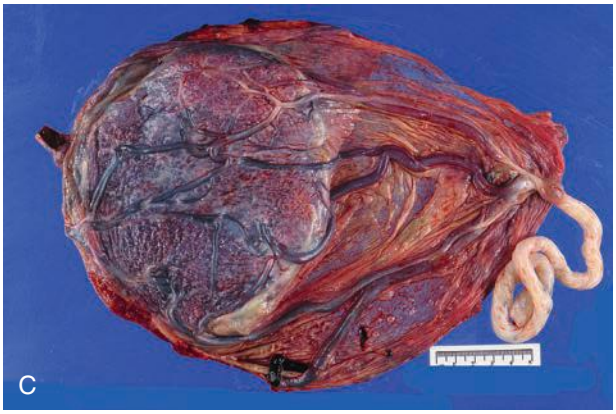


**RESİM 44.34 Velamentöz Kord Bağlanma Yeri. (A)** Transvajinal gri skala ve **(B)** renkli Doppler ultrasonografide velamentöz kord bağlantısı gösterilmiştir. **(C)** Velamentöz kord bağlantısına ait "gross" spesimen. Damarların membran içerisinde nasıl ayrıldığına ve ardından plasentanın kenarından plasentaya giriş yaptığına dikkat ediniz. Ayrıca bakınız **Video 44.20**. (Resim **(C)** Jonathan L Hecht, MD, PhD, Boston izni ile alınmıştır.)

yapılabileceğini, TAS'ın kadınların dörtte üçünden fazlasında TVS'nin yerini alabileceğini ve düşük riskli popülasyonlarda transvajinal ultrasonografik değerlendirmenin yalnızca TAS ile yapılan değerlendirme sonucunda CL'si 30 mm'nin altında ölçülen kadınlara sınırlı olabileceğini göstermiştir.[23]

## Transperineal/Translabial Yaklaşım

**Transperineal sonografi** (TPS), serviksin TAS ile yeterince görüntülenemediği ve TVS'nin kişisel nedenlerle veya rahatsızlık hissi nedeni ile kabul edilemez olduğu hastalar için ayrılmıştır. İnceleme, mesane boşken veya minimal dolu mesane ile gerçekleştirilebilir. Abdominal/faz farklı dizilimli problar kullanılabilir.[24] Enfeksiyon bulaş riskini en aza indirmek için prob uygun bir bariyer kılıf ile sarılır. Hasta supin pozisyonda ve kalçaları abdüksiyonda iken prob, vajina girişine labium minörler arasına yerleştirilir. Ultrason ses demeti, sagittal bir düzlemde vajen hattı boyunca yönlendirilir. Vajen, mesane ile rektum arasında dikey bir planda görüntülenir (Resim 45.3).[18,25,26] Serviks genellikle TVS ile elde edilen görüntüye benzer şekilde yatay olarak, vajen ile dik bir açı yapacak şekilde konumlanır. Bu teknikle hastaların %86 ila %96'sında servikal kanal uzunluğu tam olarak görüntülenebilir.[27,28] Ancak bazı olgularda eksternal os bölgesi, rektal gaz veya simfizis pubis kaynaklı gölgelenme nedeniyle kapatılabilir. İlk çalışamalar, ölçümlerin tekrarlanabilirliğinin düşük olduğunu öne sürse de[26,29-31] sonraki çalışmalar deneyimli bir uygulayıcı tarafından yapıldığında ölçümlerin iyi bir tekrarlanabilirlik ve doğruluğa sahip olduğunu göstermiştir.[18,32] Bu incelemenin, güvenilir ve tekrarlanabilir bir şekilde gerçekleştirilebilmesi TVS incelemesine kıyasla daha dik bir öğrenme eğrisi gerektirir. Cicero ve ark. öğrenme aşamasında ilk 200 hasta transperineal yöntem ile değerlendirilirken olguların %50'sinde gölgelenme nedeniyle incelemenin yetersiz olduğunu göstermiştir. Ancak sonraki aşamada, olguların yaklaşık %80'inde güvenilir görüntüler elde edilmiştir.[32,33]

TVS ile yapılan ölçümler daha tekrarlanabilir olduğu için, servikal değerlendirmede öncelikli yöntem TVS'dir. TPS, transvajinal ultrasonografi (TVUS) mevcut olmadığı veya hasta için kabul edilemez olduğu durumlarda iyi bir alternatif yöntemdir.

## Transvajinal Sonografi

TVS ile mid-trimesterde yapılan serviks uzunluğu (CL) ölçümü, genel popülasyonda SED için doğrulanmış en iyi klinik öngörücüdür.[34] İnceleme mesane boşken gerçekleştirilir. İnceleme için ayak destekli olan jinekolojik bir masa tercih edilse de inceleme hastanın kalçaları kalın bir yastık veya destek ile yükseltilerek de yapılabilir. Hasta dorsal litotomi pozisyonunda, sırt üstü ve kalçaları abdüksiyonda iken, uygun bir bariyer kılıf ile sarılmış bir transvajinal prob (5 MHz veya daha yüksek frekansa sahip) vajene yerleştirilir ve longitudinal planda yönlendirilir. Prob, daha sonra serviks görüntüye girene dek gerçek zamanlı görüntüler altında içeri ilerletilir. Genellikle prob vajen içine 3-4 cm ilerletilir ve serviks transdüserin etkin odak alanı içine girmiş olur. Vajende serviksin pozisyonuna bağlı olarak probun anteriora, posteriora ve/veya laterale açılandırılması gerekebilir.[35] Servikal uzunluk ölçümlerinin tekrarlanabilir şekilde yapılabilmesi için standart teknik aşağıdaki kutuda verilmiştir.

### Servikal Ölçüm İçin Standart Teknik[26]

1. 1. Prob (uygun bariyer kılıf çevresine ve içerisine jel sürülerek) vajinal girişe yerleştirilmeli ve vajen içine 3-4 cm kadar ilerletilmelidir.
2. Serviksin uzun ekseni boyunca servikal kanal içindeki ekojenik endoservikal mukozayı gösteren sagittal bir görüntü elde edilmelidir.
3. Görüntü bulanıklaşana kadar prob basısı azaltılmalı, ardından görüntüyü yeniden elde etmek için yeterli prob basısı tekrar uygulanmalıdır. Serviksin anterior ve posterior dudakları yaklaşık olarak

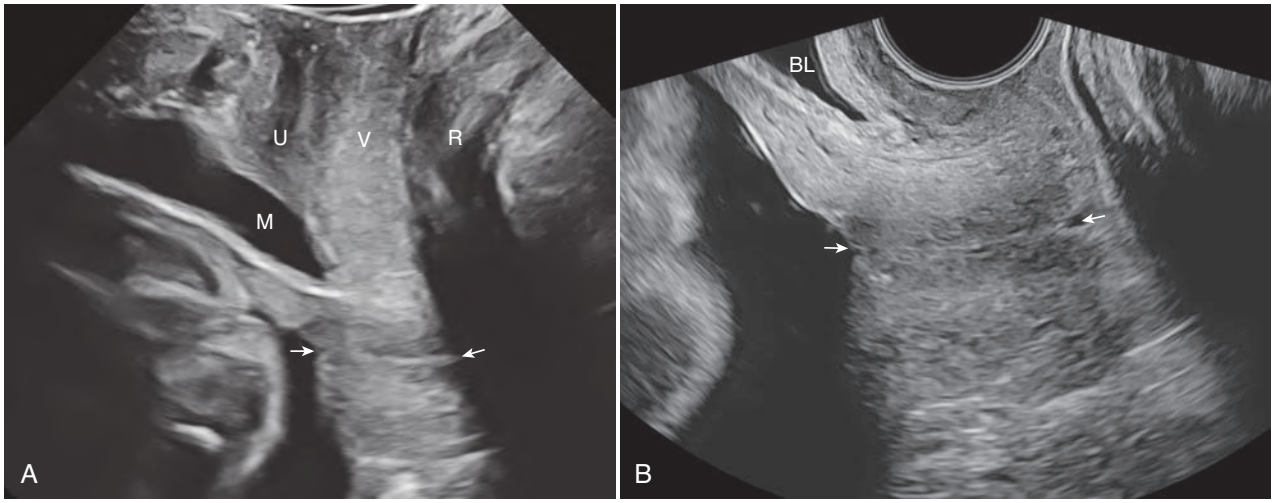


**RESİM 45.3 Transperineal Normal Serviks ve Transvajinal Korelasyon. (A)** Transperineal teknikte, serviks *(ok başları)* yatay olarak konumlanmıştır ve ultrases demeti ile neredeyse dik açı yapmaktadır. Vajina (V), neredeyse dikey olarak konumlanmıştır. *M,* mesane; *R,* rektum; *U,* üretra. **(B)** Aynı hastada transvajinal tarama ile korelasyon. Servikal kanalın uzunluğu her iki teknikle de 2.9 cm olarak ölçülmüştür.

masında iyi bir negatif öngörü değeri olan uygun bir araçtır. Ancak, 20. gebelik haftasında CL'si 25 mm'nin altında ölçülen hastaların %50'den fazlası, 34. gebelik haftasından sonra doğum yapmaktadır.[12,52] Birçok çalışma, TVS'nin öngörü değerini artırmak için TVS ile elde edilen ölçümleri, obstetrik öykü ve servikovajinal sekresyonlardaki **fetal fibronektin** (FFN) konsantrasyonu gibi diğer faktörlerle birleştirerek bir risk değerlendirme formülü oluşturmayı denemiştir.

## SPONTAN ERKEN DOĞUMUN ÖNGÖRÜLMESİ

### Obstetrik Faktörler

Celik'in 59.000 kadını dahil ettiği çalışmada, SED için en iyi öngörü CL tarafından sağlanmıştır. ROC ("receiver operating characteristic") eğrisi altında kalan alan değerleri, ileri derecede prematürite (<28 hafta), erken prematürite (28-30 hafta), orta prematürite (31-33 hafta) ve hafif prematürite (34-36 hafta) için sırasıyla 0.90, 0.82, 0.78 ve 0.62 olarak hesaplanmıştır.[55] Bu değerler obstetrik öykünün eklenmesi ile iyileştirilmiş ve ROC eğrisi altında kalan alan değerleri sırasıyla 0.92, 0.84, 0.82 ve 0.65 olarak bulunmuştur. Aynı kategorilerdeki ED'ler için obstetrik öykü ve CL'nin birleştirilmesiyle elde edilen tahmini saptama oranları, %10'luk yalancı pozitiflik oranı ile sırasıyla %80.6, %58.5, %53.0 ve %28.6 olmuştur. Bu veriler, kombine tarama modelinin her iki faktörün tek başına kullanılmasından daha iyi bir öngörü değerine sahip olduğunu göstermektedir.

**Fetal fibronektin** amniyokoryonu desiduaya bağlayan bir glikoproteindir. İnflamasyon ya da amniyokoryonun desiduadan ayrılması durumunda servikovajinal sıvıya salınmaktadır. Çalışmalar, CL ve FFN'nin birlikte kullanımının her iki testin tanısal performansını artırdığını göstermektedir.[56,57] Ancak FFN'nin pozitif veya negatif olması yalnızca ultrasonografik CL'nin 30 mm'den daha kısa olduğu olgularda anlamlıdır.[58] Kapalı CL'si ≥30 mm olan kadınlarda ve kapalı CL'si 15-30 mm arasında olan ve negatif FFN sonucu bulunan kadınlarda SED riski düşük kalmaya devam etmektedir.[56,57,59] Daha yakın tarihli araştırmalar, FFN'nin kantitatif olarak değerlendirilmesinin, tekil gebeliği olan ve eski SED öyküsü bulunan, aynı zamanda kısa servikse sahip hastaların triyajında yardımcı bir araç olarak kullanılabileceğini göstermiştir.[60]

### Servikal Hunileşme

İnternal osun dilatasyonu ve fetal membranların servikal kanala 5 mm'den fazla herniasyonu olarak tanımlanan **servikal hunileşme**nin ölçülmesinin yararı konusunda bazı tartışmalar söz konusudur.[61] Zilianti ve ark, serviksin zaman içindeki değişim sırasını T, Y, V ve U olarak tanımlamışlardır (Resim 45.12 ve 45.13, Video 45.3 ve 45.4).[62] Servikal silinme sırasında, servikal kanalın alt uterin segmentle olan ilişkisi T şeklinden çentikli bir Y şekline dönüşür. Silinme ilerledikçe Y, V şekline dönüşür ve nihayetinde U konfigürasyonunu kazanır. To ve ark[63] tüm gebeliklerin %4'ünde, internal os'un **hunileşme**sinin izlendiğini bildirmişlerdir. Hunileşme olasılığı servikal uzunluk kısaldıkça artmaktadır. Servikal uzunluk 15 mm'nin altında ise hunileşme insidansı %98 olup 30 mm'nin üzerinde ise yalnızca %1'dir. Servikal hunileşme izlenen gebeliklerde SED oranı artmıştır. Ancak, hunileşme, CL ile

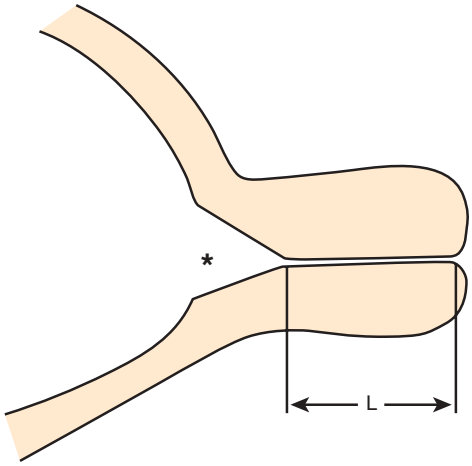


**RESİM 45.11 Anormal Serviksin Şematik Görünümü.** İnceleme raporunda kapalı kanalın uzunluğu *(L)* ve hunileşmenin (*) varlığı veya yokluğu belirtilmelidir.

**TABLO 43.2 Spontan Erken Doğumun, Servikal Uzunluk Ölçümü (<25 MM)[a] Sırasındaki Gestasyonel Yaşa (GY) Bağlı Tahmini**

| DOĞUMDAKİ GY | <20 HAFTA | 20-24 HAFTA | 24-28 HAFTA |
|---|---|---|---|
| <32 hafta | 4.1 (1.6-10.1) | 4.19 (2.6-6.7) | Veri yok |
| <34 hafta | 6.2 (3.2-12.0) | 4.40 (3.5-5.4) | 4.0 (3.1-5.2) |
| <37 hafta | 8.7 (3.8-19.9) | 25.6 (8.5-76.7) | 3.1 (1.1-8.9) |

kombine edildiğinde SED tahminine anlamlı bir katkıda bulunmamaktadır.[64,65] İzole bir bulgu olarak kapalı CL ölçümü, hunileşme ile karşılaştırıldığında daha iyi bir öngörü değerine sahiptir.[38] Ek olarak hunininin şekli ve boyutu da SED ile korele değildir. Bu nedenle, hunileşme kategorik bir değişken olarak (var veya yok şeklinde) rapor edilmeli; CL ve obstetrik öykü ile birlikte yorumlanmalıdır. Ayrıca hunileşme servikal silinmenin T-Y-V-U şeklindeki ilerleme sürecinin bir parçasıdır ve bazı hastalarda doğum sürecine dair bir pencere sunabilir.

### Servikal Değişimin Hızı

Birçok çalışma, CL'nin zamanla progresif olarak kısalmasının ED riski ile ilişkili olduğunu bildirmiştir.[51,66-68] Naim ve ark. tarafından rastgele seçilmiş bir hasta kohortunda yapılan çalışmada, CL'nin ardışık tetkiklerde azalması durumunda, SED için odds oranının ("odds ratio", OR) değişim birimi başına (bir birim = ayda 10 mm azalma) 6.8 kat arttığı gösterilmiştir.[69] Erken doğum yapan olgularda, preterm eylem olgularında veya tıbbi müdahale gereken gebeliklerde CL kısalması, haftada 0.5 ila 8 mm arasında değişmiştir.[70,71] Owen ve ark. SED riski yüksek olan kadınlarda, 24. haftaya kadar yapılan seri ölçümlerin, SED öngörüsünü 16 ile 18. hafta arasında yapılan tek bir servikal ölçüme kıyasla önemli ölçüde iyileştirdiğini bildirmişlerdir.[72] Başka bir çalışmada, SED açısından (obstetrik öyküye dayanarak) yüksek riskli kadınlar değerlendirilmiştir. CL'nin 12 ila 20. haftalar ara-

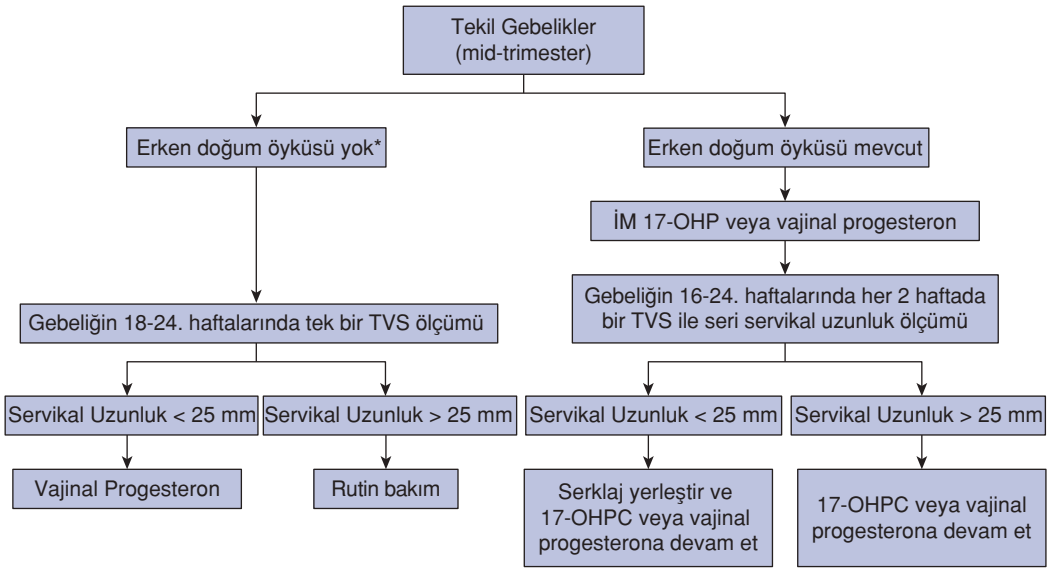


**RESİM 45.18 Olgu Yönetimi Protokolü: Genel Obstetrik Popülasyon.** Gebeliğin 18-24. haftalarında yapılan transvajinal ultrasonografi ile servikal uzunluk ölçümlerine göre hastalara yaklaşımda akış şeması (algoritm). *17-OHPC,* 17-alfa Hidroksiprogesteron Kaproat; TVS, transvajinal sonografi.

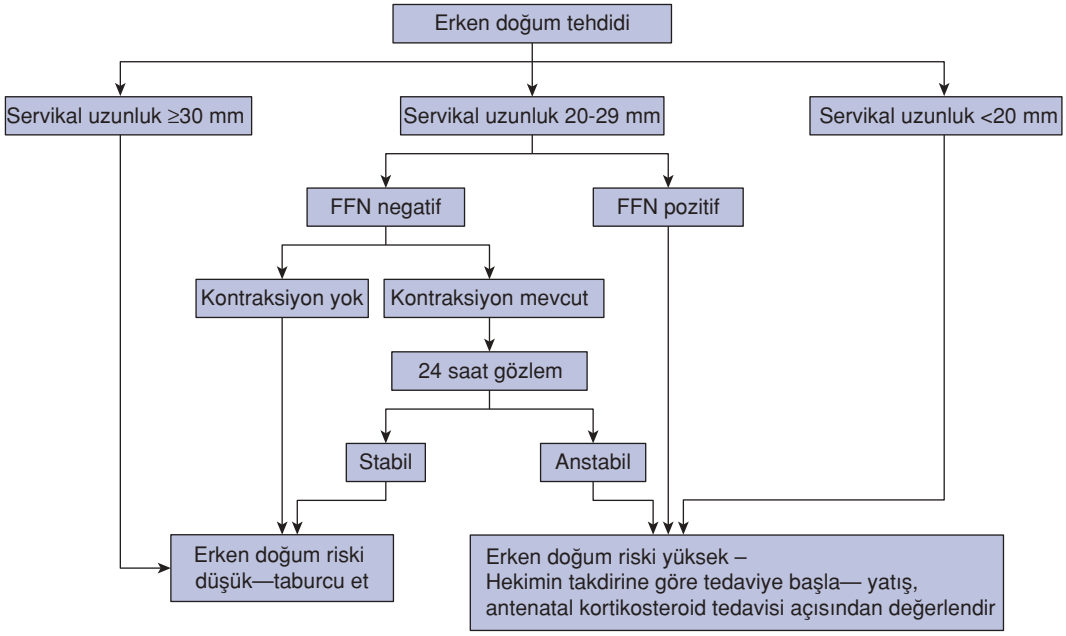


**RESİM 45.19 Olgu Yönetimi Protokolü: Yüksek Riskli Obstetrik Popülasyon.** Erken doğum tehdidi olan hastalara yaklaşımda akış şeması (algoritm). *FFN:* Fetal fibronektin; *17-OHPC:* 17-alfa Hidroksiprogesteron Kaproat.

testi olarak kullanılmaktadır ve bazı merkezlerde rutin olarak yapılmaktadır. Bu taramanın hangi sıklıkta yapılacağı, ilk değerlendirme için uygun gestasyonel yaşın ne olduğu ve 30. gebelik haftasından sonra yapılacak olan ölçümlerin faydalı olup olmadığı hala belirlenmesi gereken konulardır. Yukarıdaki tartışmalara dayanarak, spesifik yönetim protokolleri önerilmektedir (Resim 45.18 ve 45.19).

## SONUÇ

TVS, gebelikte servikal değerlendirme için referans standart yöntemdir. 16-24. gebelik haftalarında kapalı CL'nin transvajinal olarak değerlendirilmesi, SED için güçlü bir öngörü aracıdır. CL, SED için maternal risk faktörleri (obstetrik öykü, uterin kontraksiyonlar), gestasyonel yaş, hunileşme, fundal baskı uygulamasına yanıt, daha önceki ölçümler, servikal glandüler alanın varlığı ve amniyon sıvısında debri varlığı ile birlikte değerlendirilmelidir. 3 cm'den uzun ölçülen bir CL, 34. gebelik haftasından önce doğumun olmayacağını düşündürmektedir ve bu konuda yüksek bir negatif öngörü değerine sahiptir. Gestasyonel yaş ne kadar küçük ise ve CL ne kadar kısa ölçülmüş ise, 34. gebelik haftasında önce SED riski o kadar yüksektir. Mid-trimesterde 25 mm'lik bir CL sınır değeri, 34. gebelik haftasından önce gerçekleşebilecek SED için en iyi öngörü değerlerini sağlar. "Kısa" (<25 mm) CL, SED için tanı koydurucu olmasa da böyle bir olay için artmış riskin belirlenmesinde kullanılan bir araçtır.

bulunur. Lentiform nukleuslar bu düzeyde artık görülmeyebilir. **Lateral ventriküllerin temporal hornları** talamusların lateral ve inferiorunda görülebilir; ancak hidrosefali olmadığı sürece genellikle görülmezler.

Daha arkada **lateral ventriküllerin atriumu ya da trigonu** ve **oksipital hornlar** izlenir (Resim 46.2E). Koroid pleksusun ekojen glomusu trigon düzeyinde, beyin omurilik sıvısı (BOS) ile dolu lümeni neredeyse tümüyle doldurur. Orta hatta, korpus kallozumun singulat sulkusun altında izlenen bölümü spleniumdur. Daha inferiorda serebellum oksipital korteksten tentoryum serebelli ile ayrılır.

En arka bölümde esas olarak **oksipital lob korteksi** ve lateral ventrikül oksipital hornlarının koroid pleksus içermeyen en arka kesimi izlenir (Resim 46.2F). Bu bölüm probun serebellumun da posterioruna açılandırılması sonucu görülür.

Koronal plandaki normal prematüre beynine ait ultrasonografi görüntüleri Resim 46.3'de gösterilmiştir. Lateral ventriküller hafifçe daha büyüktür ve kavum septum pellusidum lateral ventrikül gövdeleri ve oksipital hornlar arasında kavum vergaeyi oluşturacak şekilde arkaya doğru uzanır. Yalnızca birkaç adet sulkus gözlenir; silvian fissürler daha geniştir, ince fissürler şeklinde görünmek yerine daha çok kutu şeklinde izlenirler. Prematüre bebeklerde bazal ganglionlar normalde diffüz homojen ekojen yapılar şeklinde görülürken, bu durum talamuslardan daha belirgindir ve genellikle serebral korteksten daha ekojeniktir. Ancak, term eşdeğer yaşa ulaşıldığında, bazal ganglionlar ve talamuslar artmış ekojenite göstermez.

## Sagittal Görüntüleme

Sagittal görüntüler probun anterior fontanel üzerine longitudinal olarak yerleştirilmesi ve her iki yana açılandırılması yolu ile elde edilir (Resim 46.4, Video 46.2). **Orta hat,** interhemisferik fissür üzerinden, kistik kavum septum pellusidum ve kavum vergaenin üstünde yer alan korpus kallozumun kavisli hattının tanınmasıyla ilk olarak belirlenir. Kavumun altında, üçüncü ventrikülün tavanında koroid pleksus yer alır. Eğer üçüncü ventrikülde genişleme varsa, massa intermedia, BOS tarafından çevrelenir ve **aquaduktus sylvius** görülebilir hale gelir. **Dördüncü ventrikül**, belirgin ekojenik görünümde olan serebellar vermisin anterior yüzeyindeki bir girinti olarak tanımlanır.[18] (Resim 46.5).

**Singulat sulkus** korpus kallozumun üzerinde ve ona paralel şekilde yerleşim göstermektedir. Belirgin ekojenik olan falksın, doğrudan taranması ve net bir orta hat sagittal görüntüsü elde edilmesi zor olabilir; bu nedenle, orta hat beyin yapılarını yeterince görüntüleyebilmek için falksın her iki tarafına hafif bir hareket gerekebilir. Bu görüntüde izlenen serebellar vermis gestasyonel yaş tayininde kullanılmaktadır.[19] Bununla birlikte, sulkus gelişiminin derecesi, belirlenmiş patolojik standartlara dayalı olarak gestasyonel yaşı belirlemede en güvenilir yöntemdir.[20] İki yana yaklaşık 10'ar derecelik hafif açılanmalar **lateral ventrikülleri** gösterecektir (Resim 46.6A ve B). Ventriküller önden arkaya çok düzgün bir hat üzerinde konumlanmamıştır. Prob öyle bir açılandırılmalıdır ki, sektörün önü daha mediale arkası daha laterale denk gelmeli ve böylece tüm lateral ventrikül tek bir görüntüde izlenebilmelidir.[13]

### Sagittal Beyin Taraması: Normal Yapılar

**ORTA HAT YAPILARI**
Frontal lob
Pariyetal lob
Oksipital lob
Singulat sulkus
Perikallozal arter
Korpus kallozum
Kavum septum pellicidum
Kavum vergae[a]
Kavum velum interpositum[a]
Üçüncü ventrikül
Dördüncü ventrikül
Tentoryum
Koroid pleksus, üçüncü ventrikül
Aquaduktus
Oksipitopariyetal fissür
Beyin sapı
Serebellum vermisi

**PARAMEDİAN YAPILAR**
Frontal lob
Pariyetal lob
Oksipital lob
Lateral ventrikül frontal hornu
Lateral ventrikül gövdesi
Lateral ventrikül atriumu (trigonu)
Lateral ventrikül temporal hornu
Lateral ventrikül oksipital hornu
Koroid pleksus
Kaudat nukleus
İnternal kapsül
Talamus
Kaudotalamik oluk
Serebellum

[a]Her zaman görülemez.

Lateral ventrikülün üzerinde serebral korteks ve altında serebellar hemisfer yer alır. **Kaudat nukleus** ve **talamus** ventrikülün kolları arasındadır (Resim 46.6B). Bu iki yapının birleşim noktasındaki **kaudotalamik oluğun** tanınması bu alanın germinal matriks kanamasının (GMH) en sık görüldüğü yer olması nedeniyle önemlidir.

Prob laterale doğru daha belirgin olarak açılandırıldığında, ventriküllerin periferik kısmını ve temporal loblar dahil olmak üzere daha lateral **serebral hemisfer** görülecektir (Resim 46.6C). Bu bölgede orta serebral arter (OSA) dalları ventriküle doğru uzanır.

Sagittal ultrasonografide parasagittal görüntülerde neredeyse hemen her zaman ventriküler trigonların posterosuperiorunda hiperekoik **peritrigonal parlaklaşma** ("blush") izlenir (Resim 46.6B). Bu görünüm, anterior fontanelden longitudinal açı ile geçen ses demetine hemen hemen dik konumlu çok sayıdaki paralel lifler arasındaki ara yüzeylerden kaynaklanmaktadır (**anizotropik etki artefaktı**). Pos-

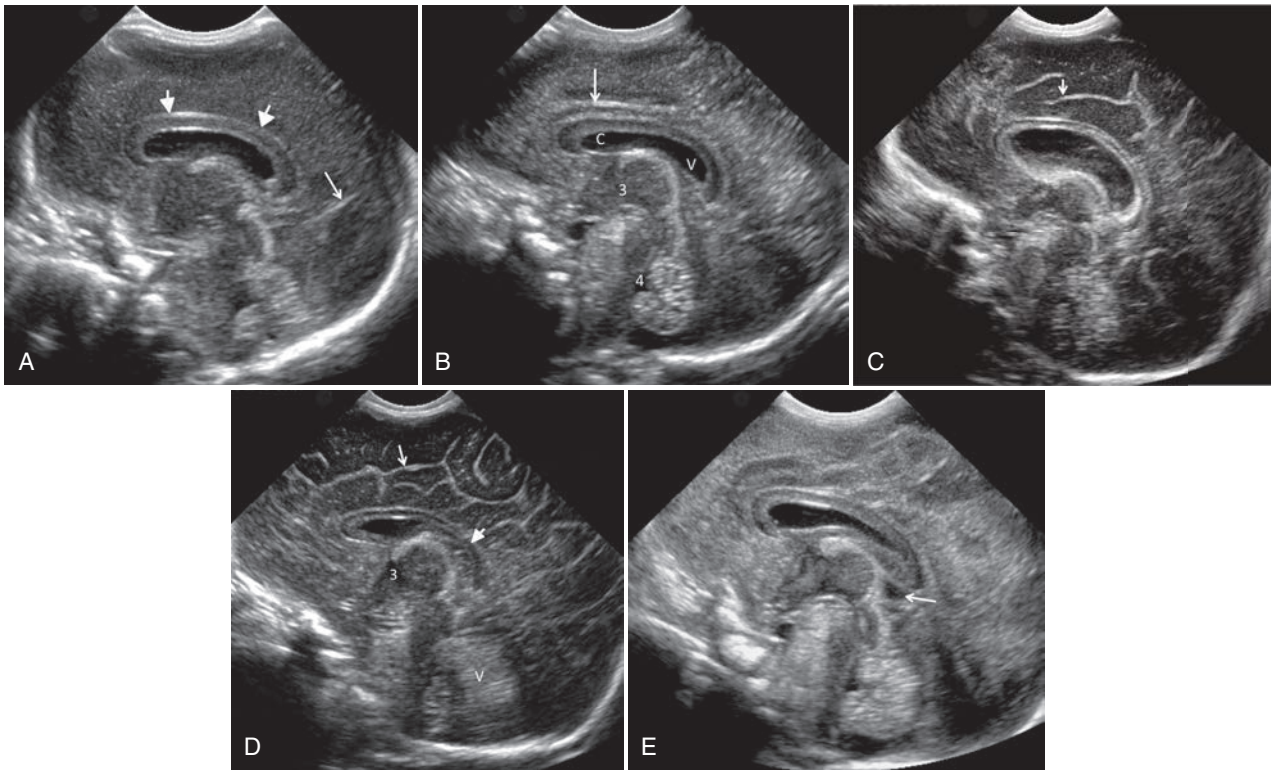


**RESİM 46.12 Prematüre Bebek Beyninde Sulkus Gelişimi. (A)** 24. hafta. Sulkus yok: oksipitoparietal fissür (*ok*) görülebilir; korpus kallozum (*kısa oklar*) kavum septum pellusidum ve kavum vergaenin üzerinde uzanır. **(B)** 27. hafta. Singulat sulkus (*ok*) görülebilir. Kavum septum pellusidum (*C*), Bu orta hat sagittal görüntüsünde kavum vergae (*V*), üçüncü ventrikül (*3*) ve dördüncü ventrikül (*4*) görülmektedir. **(C)** 33 haftalık. Singulat sulkusun artık birkaç dalı vardır. **(D)** 39. hafta. Singulat sulkusun birçok dalı vardır. Kavum vergae (*ok başı*) kapalı; üçüncü ventrikül (*3*) ve serebellar vermis (*V*) görülüyor. **(E)** Kavum velum interpositum (*ok*).

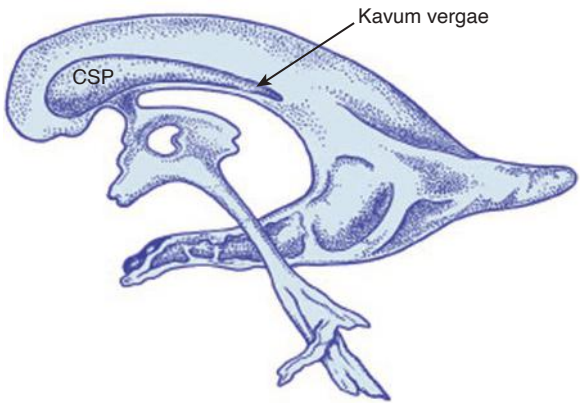


**RESİM 46.13 Kavum Septum Pellusidum (CSP).** *Ok*, lateral ventriküllerin medial yüzüne uzanan **kavum vergae**yi işaret etmektedir. (Rumack CM, Manco-Johnson ML. *Perinatal and infant brain imaging: role of ultrasound and computed tomography.* St Louis, 1984, Mosby.[7]).

## Frontal Horn Varyasyonları (Konnatal kistler)

Bazı yenidoğanlarda, frontal hornlara tam paralel (ne üstünde ne de altında) ve bitişik kistler bulunabilir (Resim 46.14). Bu kistler tipik olarak bilateral olup, kist ile frontal hornlar arasında septasyon bulunur. **Frontal horn kistleri**, aynı zamanda **frontal hornun koarktasyonu**[39] veya **konnatal kistler**[40] olarak da adlandırılırlar ve frontal hornun kendi üzerine katlanması sonucu oluşurlar; bu da kıvrılma (septasyon olarak görülen) ile sonuçlanır. Tipik normal frontal hornlar, koronal görüntülerde kavum septum pellusidumun hemen lateralinde ve korpus kallozumun altında yer alırlar. Frontal hornlar, oksipital hornlara göre nispeten daha incedir.

**Koroid Pleksus ve Varyasyonları**

Koroid pleksus, ventriküllerde BOS üretim yeridir (Resim 46.15). Koroid pleksusun en büyük bölümü, lateral ventriküllerin trigonununa yapışık, oldukça ekojenik bir yapı olan **glomustur**. Koroid pleksus, önde foramen Monro'ya doğru uzandıkça incelir ve lateral ventriküllerden üçüncü ventrikülün tavanı boyunca devam eder. Koroid pleksus, lateral ventriküllerin temporal hornuna doğru uzandıkça incelir. Koroid pleksus, frontal veya oksipital horna kadar uzanmaz. Koroid pleksus dördüncü ventrikülün tavanında da bulunur[24] (bkz. Resim 46.9A). Koroid pleksusta küçük kistler yaygın olmakla birlikte, zamanla bu kist gibi görünen alanların aslında küçük damarlar olduğu anlaşılır.

Koroid pleksusun glomusu genellikle çift kattır ve bu nedenle **lobüle** bir görünüm sergiler (Resim 46.16). Bazı yazarlar bu görünümü **"ayrık" koroid pleksus** olarak isimlendirmişlerdir.[41] Bu yapı, koroid pleksusa yapışmış bir pıhtı ile karıştırılabilir. Renkli Doppler ultrasonografi, normalde oldukça vasküler olan koroid pleksusu, benzer şekilde ekojenik ancak avasküler olan pıhtıdan ayırt edebilir (bkz. Resim 46.8C).

hidrosefali yoktur. Bu durumda, normal bir foramen Magendie ve vallekulanın (hidrosefali varlığında büyümüş olabilir) bir Dandy-Walker varyantı ile karıştırılmaması için dördüncü ventrikülden geçen mastoid fontanel penceresi kullanılmalıdır (Resim 46.9C). Dandy-Walker varyantında, değişen derecelerde vermian hipoplazi, geniş dördüncü ventrikül, aquadukt ve üçüncü ventrikül söz konusudur.[14] Bu bebeklerin %30'unda kromozomal anomalliler görülebilir. Eşlik eden SSS ve SSS dışı anomaliler bebeğin hayatını Dandy-Walker varyantından daha çok etkileyebilir.[31,60]

Posterior fossanın kistik lezyonlarından iki tanesi Dandy-Walker sendromunu taklit edebilir. **Mega sisterna magna**, bu spektrumun en hafif formu olarak tanımlanır. Bu durumda kitle etkisi yoktur, hidrosefali görülmez ve serebellar vermis, dördüncü ventrikül ve serebellar hemisferler normaldir (Resim 46.28). **Posterior fossa subaraknoid kisti**, Dandy-Walker malformasyonu veya varyantından, kistin dördüncü ventrikül ile bağlantısının olmamasıyla ayırt edilebilir. Bu durumda araknoid kist normal dördüncü ventrikül, vermis ve serebellumu deplase eder.[60,61]

**Posterior Fossa Kistik Lezyonları**

Dandy-Walker Malformasyonu
Rotasyona uğramış hipoplazik vermis
Blake-pouch kisti
Mega sisterna magna
Posterior fossa subaraknoid kisti

**Joubert sendromunda** serebellar vermisin, hidrosefali olmaksızın komplet yokluğu görülür. Eşlik eden semptomlar arasında: epizodik hiperpne, ataksi, anormal göz hareketleri ve mental retardasyon bulunmaktadır.[31] Bu anomalinin, posterior fossa aksonlarının orta hattı geçemeyişinden kaynaklandığı düşünülmektedir. Dandy-Walker malformasyonu, polikistik böbrekler, hepatik fibrozis, el ve genital anomaliler ile birlikte görülen Meckel-benzeri bir sendrom mevcuttur. Gerçek **Meckel-Grubel sendromu** ensefalosel, renal kistik displazi, kısa uzuvlar ve polidaktiliyi içerir.[62]

## DİVERTİKÜLASYON VE YARILMA (KLİVAJ) BOZUKLUKLARI: HOLOPROZENSEFALİ

Holoprozensefali, bir divertikülasyon yetersizliği olup, gebeliğin dördüncü ve sekizinci haftaları arasında primitif önbeynin telensefalon ve diensefalona ayrılmaması sonucu ortaya çıkar. Normal gelişimde; telensefalon, normalde serebral hemisferler, ventriküller, putamen ve kaudat nukleusları oluşturur. Diensefalon üçüncü ventrikül, talamuslar, hipotalamus ve lateral globus pallidusları oluşturur. Holoprozensefali, telensefalonun hemisferlere dönüşemediği (**alobar holoprozensefali**) en ağır süreçten, beynin dorsal kesimlerinde parsiyel bölünmenin olduğu (**lobar holoprozensefali**) en hafif sürece uzanan bir malformasyonlar yelpazesini temsil eder. Holoprozensefalinin tüm formlarında septum pellusidum bulunmamaktadır (Resim 46.29).

### Septo-optik Displazi

Bazı yazarlar septum pellusidumun yokluğu ve optik sinir hipoplazisi ile birlikte olan **septo-optik displazi**yi lobar holoprozensefalinin en hafif formu olarak kabul etmişlerdir (Resim 46.30; Video 46.8). Bu bebeklerin üçte ikisinde hipotalamik-hipofizer disfonksiyon izlenir. Büyüme geriliği ve görme problemleri olabilir. Holoprozensefali, kallozal agenezi ve Chiari I malformasyonları ile ilişkili olabilir. Bunun yanında, şizensefali ve kronik ciddi hidrosefaliye neden olan destrüktif süreçlerin septo-optik displaziye yol açabileceği düşünülmektedir.[31] Alobar ve lobar arasında olan orta şiddetteki semilobar holoprozensefalide, korteks ve ventriküllerin

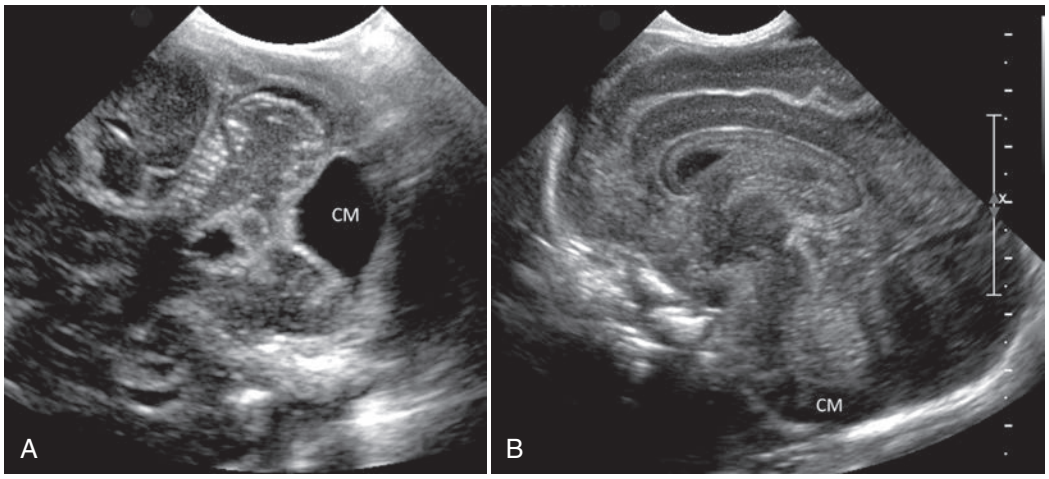


**RESİM 46.28 Mega Sisterna Magna. (A)** ve **(B)** Aksiyal ve sagittal sonografi görüntülerinde, dördüncü ventrikülle bağlantısı olmayan ve ventrikülomegalinin eşlik etmediği genişlemiş bir sisterna magna (*CM*) görülmektedir.

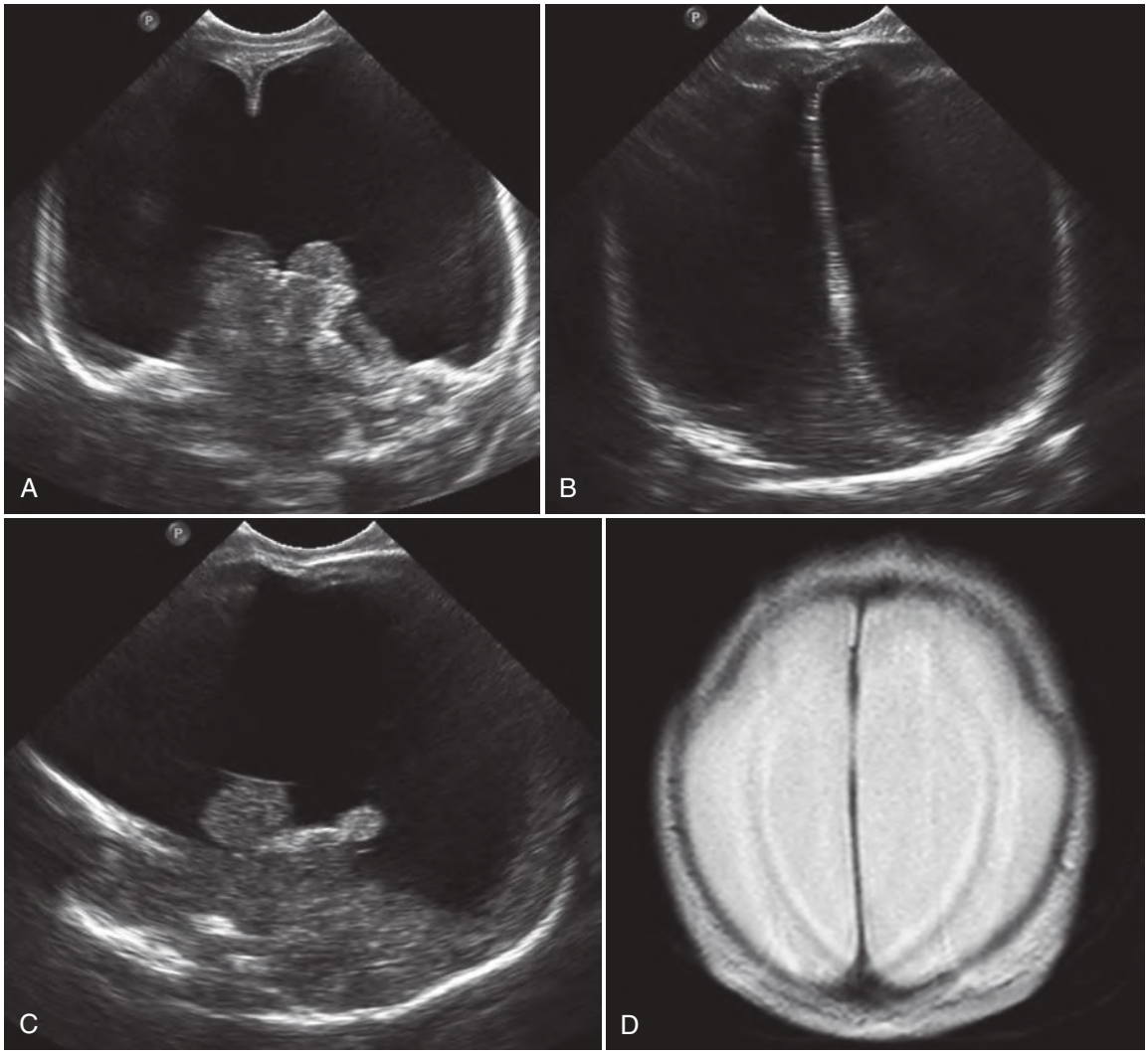


**RESİM 46.33 Hidranensefali.** Anterior **(A)** ve posterior **(B)** koronal sonogramlar, orta hat sagittal **(C)** ve aksiyal **(D)** aksiyel MRG görüntüleri. Beyin omurilik sıvısı (BOS) sadece talamusun *(T)* üzerinde görülmekte olup yalnızca oksipital bölgede çok az miktarda beyin dokusu bulunmaktadır. Ekogenik falks, bu durumun holoprozensefali değil, hidranensefali olduğunu belirlemeye yardımcı olur; çünkü holoprozensefalide falks bulunmaz.

anomali spektrumu izlenir. Ciddi hipoglisemi, yaşamın ilk 3 gününde nöbetlerle kendini gösterebilir. Beynin arka pariyetal bölgelerinde, bilateral hiperekoik alanlar görülebilir; bu alanlar tipik sulama alanı lokalizasyonunda değildir.[53]

## HİDROSEFALİ

Hidrosefali 10.000 doğumda %5-25 arasında görülmekte olup, BOS'un üretimi ve araknoid villuslar tarafından drenajı arasındaki dengesizlikten kaynaklanmaktadır. Hidrosefali, **intraventriküler obstrüksiyon** (BOS'un ventriküler sistem içinde akışının tıkanması) ya da **ekstraventriküler obstrüksiyon** (BOS dolaşımının subaraknoid alanlarda ve sisternalarda engellenmesi ya da sagittal sinüsteki araknoid villuslarda BOS emiliminin azalması) sonucu oluşur. Nadir bir neden olarak **koroid pleksus papillomundan** kaynaklanan **aşırı BOS üretimi** de hidrosefaliye yol açabilir. Diğer nedenler arasında venöz obstrüksiyon veya vasküler malformasyonlar bulunur; bu durum genellikle **Galen Ven malformasyonlarına** bağlıdır. **İntraventriküler obstrüktif hidrosefalinin (IVOH)** en yaygın nedenleri enfeksiyon veya kanama (üçüncü veya dördüncü ventriküldeki foramenlerin tıkanmasına yol açar), konjenital anomaliler (örneğin; **aquadukt stenozu** (Resim 46.35), **Dandy-Walker malformasyonu**) ve tümörlerdir. Aquadukt stenozu, erkeklerde X'e bağlı bir genetik mutasyon (L1-CAM) ile ilişkilidir ve yaklaşık 18. gebelik haftasında hidrosefali ve addükte başparmaklar ile teşhis edilebilir.[77] **Ekstraventriküler obstrüktif hidrosefalinin (EVOH)** en yaygın nedenleri kanama ve bazal sisternalar, insisura, konveksite sisternaları veya parasagittal bölgede fibrozis ile sonuçlanan enfeksiyonlardır.

### Beyin ve Omurilik Sıvısının Üretimi ve Dolaşımı

BOS, SSS'yi sürekli olarak yıkayan ve dolaşan kimyasal olarak dengeli ve koruyucu ortam sağlar. Büyük ölçüde koroid pleksus tarafından üretilmekle birlikte, BOS, ventriküler ependim, intrakraniyal subaraknoid tabaka ve spinal subaraknoid tabaka tarafından da üretilir. BOS normalde lateral ventrikül-

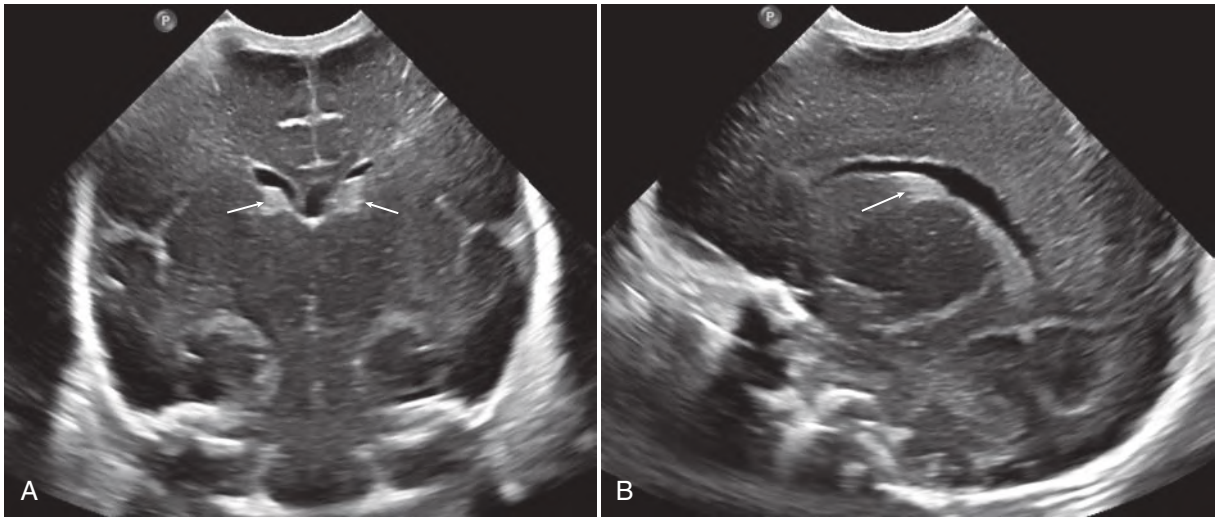


**RESİM 46.38 Bilateral Subependimal Hemoraji (SEH). (A)** Koronal sonogramda, bilateral ekojenik SEH görülmektedir. **(B)** Parasagittal sonogramda, hemorajinin kaudotalamik olukta yer aldığı izlenmektedir (Video 46.9 ve 46.10).

bir kabarıklık şeklinde de izlenebilir (Resim 46.39). Hematom olgunlaştıkça, pıhtı daha az ekojenik ve merkezi sonolüsen hale gelir. Zamanla, pıhtı retrakte olur ve kanamanın tamamen çözülmesiyle nekroz veya bazen **subependimal kist** meydana gelir. Subependimal hemoraji, ependime bitişik bir çizgisel ekojenite olarak kalıcı olabilir. Kanama, ultrasonografi ve MRG ile aylarca görülebilirken, BT'de yaklaşık 10 gün içinde izodens hale gelir. Bu nedenle, farklı görüntüleme yöntemleri ile farklı bulgular izlenebileceği akılda tutulmalıdır.

GMH insidansı azalmış olsa da, yenidoğan bakımındaki ilerlemelerle birlikte, artık daha önce tanımlanmamış bölgelerde **germinal matriks kanaması olan aşırı prematüre bebeklerin (<28 hafta gebelik yaşı)** hayatta kalma oranları artmıştır.[108] Bu durumda GMH, tipik olarak 23 hafta gebelik yaşı civarında involüsyona uğramamış olan fetal germinal matriks paternine bağlı olarak ortaya çıkar. Germinal matriks bu dönemde daha kalın bir yapıya sahiptir ve kaudotalamik oluk bölgesinin arkasına doğru uzanır. Bu posterior yerleşim, subependimal olmasına rağmen, koronal veya aksiyal görüntülerde posterior açıyla bakıldığında periventriküler bir lezyon gibi görünebilir. 23-26. gebelik haftaları arasında GMH'li yenidoğanların yer aldığı bir çalışmada, matriks kanamalarının %44'ünün (70/159) kaudotalamik oluğun arkasında bulunduğu rapor edilmiştir. Bu durumda, lezyon aslında lateral ventrikül içinde olmasına rağmen, periventriküler hemoraji veya enfarkt gibi görünerek yanlış tanıya yol açabilir (Şekil 46.40).

## İntraventriküler Kanama (II. Derece Kanama)

SEK ventriküle açıldığında intraventriküler kanama ventriküler sistemin bir kısmını dolduran hiperekoik pıhtı şeklinde izlenebilir veya tümünü doldurarak ventrikülü kılıf gibi saran bir görünüm meydana getirebilir (Resim 46.41; Video 46.11 ve 46.12). Pıhtının kendisi lümeni tümüyle doldurarak ventrikülün izlenmesini engelleyebilir. Normalde kalın ve ekojen olan koroid pleksus asimetrik bir şekilde kalın görünerek ventrikül içindeki ekojen kanamadan ayrılamayabilir (Resim 46.41; Video 46.13-46.15). Pıhtı olgunlaştıkça, daha iyi sınırlandırılabilir ve merkezi ekolüsen hale gelerek daha ekojen olan koroid pleksustan ayrılabilir. İVK'de, Pıhtı ayrıştıkça ventrikül içindeki debristen kaynaklanan yüzen düşük-seviyeli ekolar oluşabilir. Posterior fontanel veya mastoid fontanelden alınan aksiyal plan görüntüleri normal-boyutlu ventriküllerdeki İVK'nin saptanmasında faydalıdır; çünkü bazen yalnızca oksipital hornda küçük pıhtılar veya **BOS-kan seviyelenmesi** mevcut olabilir (Resim 46.42). Yenidoğanların sırt üstü pozisyonda yatmaları nedeniyle, oksipital hornlar, ventriküler sistemin en alt seviyedeki bölgesidir. Bu nedenle, lateral ventrikülün direkt sagittal görüntülerinde, oksipital hornun en posterior kısmı genellikle görülmediğinden İVK gözden kaçabilir.

### İntraventriküler Kanama İşaretleri

Hiperekoik materyal kaudat nukleustan ventriküle uzanır
Pıhtı ventrikül içerisinde kılıf oluşturur.
Lümen tümüyle dolduğu için ventrikül izlenemeyebilir
Kalın, ekojen koroid pleksus
Pıhtı olgunlaştıkça ekolüsen merkez gelişir
Ventrikül içerisinde yüzen düşük-seviyeli ekolar
Oksipital hornda BOS-kan seviyelenmesi

Üçüncü ve dördüncü ventriküldeki kan gözden kaçabilir ve mastoid fontanelden yapılacak posterior fossa ultrasonografisi ile çok daha net tanınabilir. Kan dördüncü ventrikülden akarak **sisterna magnada subaraknoid kanama**ya yol açabilir. Bu durum, posthemorajik hidrosefali riskini artırabilir.[111,112] (Resim 46.43; Video 46.10 ve 46.11)

**Sisterna magnada pıhtı**, posthemorajik hidrosefali için başlangıçtaki ventriküler genişlemeden daha iyi bir göstergedir. Hayatın ilk 6 saatinde izlenen erken başlangıçlı hidrosefali nadirdir ve serebral palsiyi de kapsayan bilişsel ve motor bozukluklar açısından daha yüksek bir risk ile ilişkilidir.[108] Avustralya'da yapılan bir kohort çalışmasına[114] göre matriks kanaması olan ileri prematüre bebeklerde, düzeltilmiş 2-3 yaşta artmış oranlarda sensörinöral bozukluk, gelişim geri-

lendikçe ventrikül boyutları normale dönebilir. Çok düşük doğum ağırlıklı ve hidrosefalili bebeklerden oluşan bir seride, kanama sonrası ventriküler dilatasyon gelişmiş olguların yalnızca %34'ünde ventrikülo-peritoneal rezervuar veya şant ile cerrahi tedavi gerekmiştir.[115] Benzer hasta grubu ile yapılan başka bir çalışmada, şiddetli posthemorajik hidrosefali sonrası, geçici ve kalıcı şant gereksinimlerinde belirgin bir azalma raporlanmış olup yalnızca %16 olguda kalıcı şant ihtiyacı doğduğu bildirilmiştir.[116] Bazen, hem silvian kanal, hem de dördüncü ventrikül çıkışlarının tıkanması sonucu, **kıstırılmış dördüncü ventrikül** ortaya çıkabilir. Bu olgularda ventrikülo-peritoneal bir şant ile yalnızca lateral ve üçüncü ventriküller dekomprese edilebilecektir. Şant enfeksiyonu sonrası multiloküle hidrosefali gelişmesi durumunda uzun süreli yan etkiler ortaya çıkabilir.[117]

## İntraparankimal Kanama ve Hidrosefali (IV. Derece Kanama)

İntraparankimal kanama (İPK) sıklık serebral kortekste, frontal veya paryetal loblarda yerleşim göstermektedir. Araştırmalar, intraparankimal hemorajinin genellikle hemorajik venöz enfarktüse bağlı olduğunu ve **kaudotalamik olukta** meydana geldiğini göstermektedir (Resim 46.46). Sıklıkla **periventriküler hemorajik enfarkt (PVHİ)** olarak adlandırılan bu durumun, genellikle büyük bir subependimal hemorajinin subependimal venlere basısı sonucu ortaya çıktığı düşünülmektedir. Bu fokal periventriküler beyaz cevher enfarktları, genellikle frontalden parieto-oksipital bölgelere kadar uzanır. Asimetriktir, genellikle tek taraflıdır; iki taraflı olduğunda ise lezyon boyutları genellikle farklıdır. Temporal lobda PVHİ olan bebeklerde, bilişsel, davranışsal ve görme sorunları gelişme riski daha yüksektir.[118] GMK ile ilişkili intraparankimal hemorajisi olan bebeklerde hemiparezi gelişebilir. Periventriküler hiperintensite mevcutsa, serebral palsi gelişme riski artar.[119-124] Bu hiperintensitenin hidrosefaliye bağlı basınçla ilişkili olduğu düşünülmektedir. Buna karşılık, minimal veya hiç İVH olmayan ancak periventriküler ekojenitesi olan bebekler, PVL gelişimi açısından çok daha yüksek risk altındadır. Bu enfarktlar tipik olarak spastik hemipareziye yol açmaktadır.[31,119]

Akut dönemde İPK, beyin parankimine uzanan homojen ekojen bir kitle gibi görünür. Pıhtı retrakte oldukça sonolüsen hale gelen merkezi çevreleyen ekojen kenarlar oluşur. Pıhtı yer çekimine bağlı yer değiştirebilir ve hasardan 2 ile 3 ay sonra **porensefali** (eğer ventrikül ile bağlantı varsa) veya **ensefalomalazi** gelişir (Resim 46.47 ve Resim 46.48).

Enfarkta veya tromboemboliye ikincil, artmış kanama eğilimine bağlı (örn., vitamin K eksikliği), hemofili, alloimmun trombositopeni veya Rh uyumsuzluğu ve hipernatremiye bağlı olarak PVL alanında meydana gelen bir kanama, alışılmadık yerleşimde ve tipte İPK'ye, akut kistik değişikliklere, orta hattın yer değiştirmesine ve kanamanın daha aşağıya yayılarak talamusa uzanmasına neden olabilir.[125,126] Hemofili intrakraniyal kanama ile ilişkilidir. Yenidoğanda kanamaları ile ilgili 33 çalışmada değerlendirilen 102 olgunun kanamaların %65'inin intrakraniyal, %35'inin ise ekstrakraniyal olduğu saptanmıştır.[127] Term bebeklerde travma bulguları veya venöz kompresyon ile ilişkili spontan İPK de bildirilmiştir. Yenidoğanda tek taraflı **talamik hemoraji** tespit edilirse, **serebral sinovenöz tromboz** düşünülmelidir.[128,129]

**Ekstrakorporeal membran oksijenizasyonu**nun (EKMO) komplikasyonları arasında enfarkta bağlı gelişen İPK, iskemi ve tromboembolizm bulunmaktadır. Prematüre bebeklerin GMK ve İVK tipi kanamalar açısından yüksek risk altında olmaları nedeni ile neredeyse hiçbir zaman EKMO'ya alınmazlar.[130] Komplikasyonlar, EKMO tedavisi başlamadan önce, altta yatan akciğer hastalığına bağlı olarak gelişen hipoksik beyin hasarından kaynaklanabilir. Ayrıca heparinizasyon ve geçici hipertansiyon da EKMO'ya ikincil komplikasyonların nedenleri arasındadır.[131]

Ultrasonografi, EKMO uygulanan yenidoğanın günlük olarak değerlendirilmesi için kullanılmaktadır. Kolay kullanılabilir ve taşınabilir oluşu nedeniyle durumu kritik bebeğin taşınmasını gerektirmemesi en önemli avantajlarıdır. Hollanda'da yapılan 20 yıllık bir çalışma, beyin anomallilerinin %17 oranında görüldüğünü ortaya koymuştur. Bu olguların %8'inde hemoraji, %5'inde ise özellikle sol tarafta olmak üzere inme tespit edilmiştir. Ultrasonografi intrakraniyal kanama ve EKMO tedavisini kesme seçeneği konusunda klinisyeni uyarabilir.

## Serebellar Kanama

Serebellar kanama, mastoid fontanelden özel ultrasonografik görüntülerin elde edilmesi ve serebellar gelişimin duraksamaya uğradığı durumlarda MR değerlendirmesinin yapılması sayesinde daha sık tanınabilmektedir.[132-137] **Posterior fossa**

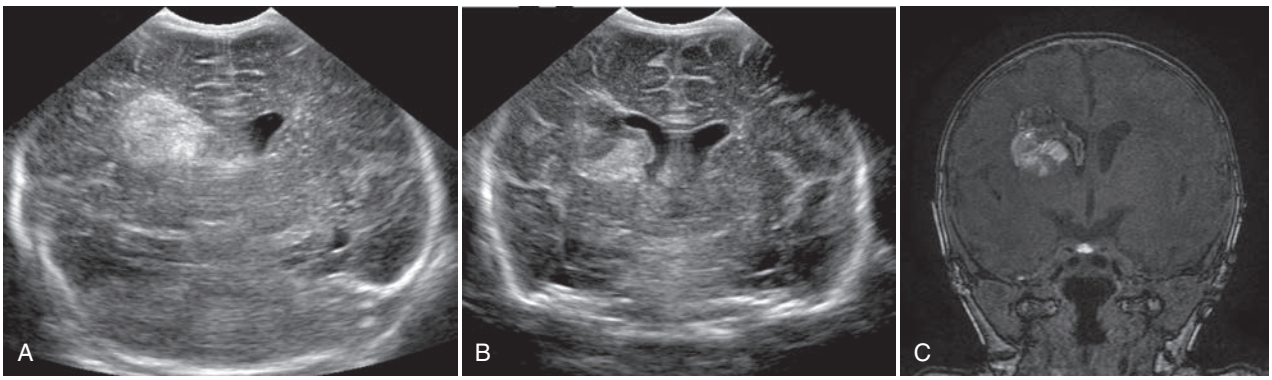


**RESİM 46.46 İntraparankimal Hemoraji. (A)** ve **(B)** Koronal sonogram, sağ parietal lobda akut intraparankimal hemorajiyi ve 8 gün sonraki takip görüntüsünü göstermektedir. Pıhtı ekojenitesinde zamanla oluşan değişiklik dikkat çekicidir; bazı bölgeler hala ekojenik iken, diğer bölgeler beyin parankimi ile izoekoik hale gelmiştir. **(C)** Koronal MRG, pıhtıyı göstermektedir. (Video 46.12 ve 46.13).

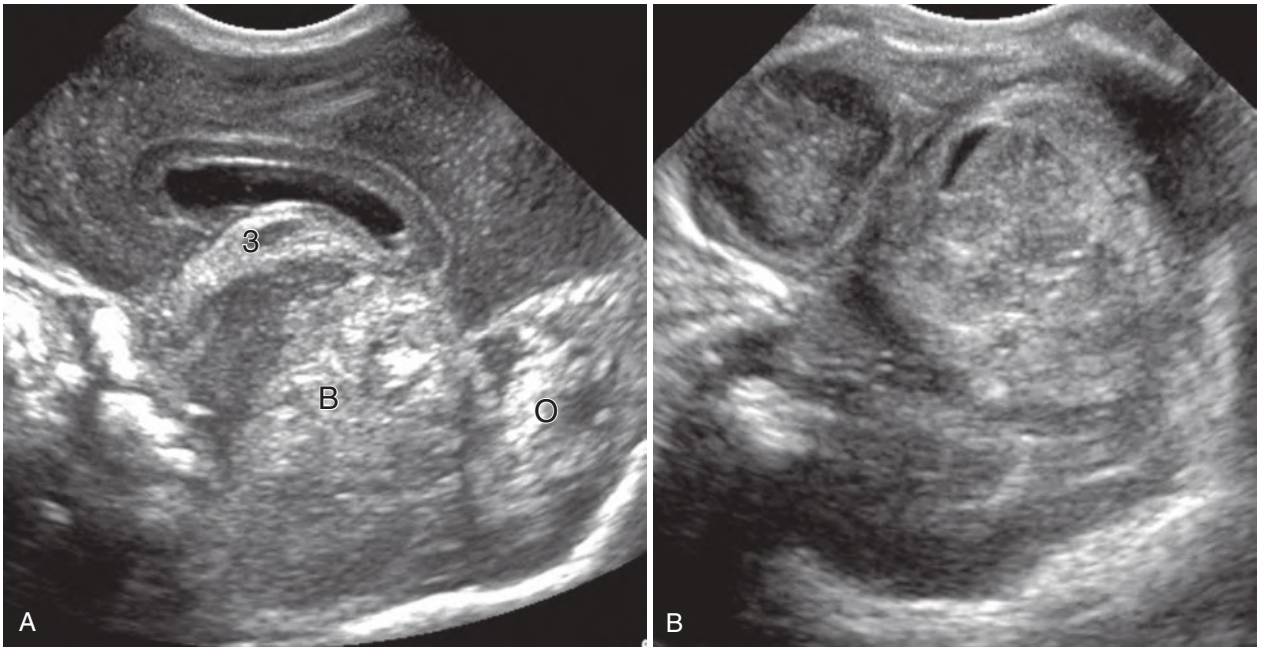


**RESİM 46.55 Beyin sapı ve serebellar kanama. (A)** ve **(B)**, Sagittal ve aksiyel sonogramlarda beyin sapı *(B)*, serebellar vermis ve hemisferlerde ve posterior oksipital kortekste *(O)* akut, tama-yakın intrauterin asfiksi sonrası gelişen yüksek ekojenitede kanama gösterilmiştir. Üçüncü ventrikülde *(3),* hemen kavum septum pellusidum üzerinde pıhtı da izlenmektedir.

46.56). Bunlar, ekojen parankim, arteriyel pulsasyon kaybı, puls veya renkli Doppler ultrasonografide saptanabilen kan akımının yokluğu, ödeme bağlı kitle etkisi, hasarın arteriyel dağılıma uyması, sulkuslarda silikleşme ve enfarkte kesimin periferinde arteriyel pulsasyonda artıştır. İki hafta sonra ekojen lezyonlarda kistik değişiklikler izlenmeye başlar; ilerleyen atrofiye (hidrosefali ex vacuo) bağlı ipsilateral ventriküler genişleme meydana gelir, ve ana dallarda arteriyel akımlar proksimalden perifere olacak şekilde zaman içinde geri dönmeye başlar. Serebellar lezyonlar genellikle periferal yerleşimlidir ve bu nedenle lokal ventrikül genişlemesine yol açmaz. Renkli Doppler görüntüleme kullanılarak, fokal vasküler hasarı takiben **lüks perfüzyon**, hem deneysel olarak hem de yenidoğan bebeklerde birkaç saat içinde tespit edilmiştir. Power Doppler ultrasonografi, lüks perfüzyon içerisindeki damarların sayı ve boyutlarındaki artışı saptama konusunda renkli Doppler ultrasonografiden daha hassas olabilir.

**Serebral Enfarkt: Ultrasonografi Bulguları**

- Ekojen parankim
- Puls veya renkli Doppler ultrasonografide saptanabilen kan akımının yokluğu
- Ödeme bağlı kitle etkisi
- Hasarın arteriyel sınır dağılımına uyması
- Sulkuslarda silikleşme
- Enfarkte kesimin periferinde pulsasyon artışı
- Olaydan sonraki saatler içerisinde erken arteriyel kollateral vasküler yapılar

### Lentikülostriat Vaskülopati

Talamus ve bazal gangliyonların lentikülostriat arterlerinde çizgisel dallanan ekojeniteler nadirdir; ancak intrauterin viral enfeksiyonlar (rubella, CMV, sifiliz ve Zika) (Resim 46.57; Video 46.17), neonatal asfiksi, immun olmayan hidrops, fetal alkol sendromu ve trizomi 13 ve 21 ile ilişkili olarak tanımlanmıştır. Coley ve ark.[188] 63 olgudan 30'unda hipoksik-iskemik olayların görüldüğünü bildirmişledir. Amir tarafından yapılan bir çalışmada, konjenital CMV'li 92 bebeğin yarısında ilk transfontanel ultrasonografide lentikülostriat vaskülopati tespit edilmiştir ve bu durum, sensörinöral işitme kaybı için bir belirteç olarak görülmüştür.[187] Chamnanvanakij ve arkadaşlarının yaptığı bir başka çalışmada ise, bazal ganglion ve talamusta lineer hiperekojenite gelişen 10 prematüre bebek incelenmiştir. Tanı için ortalama yaş 1 ay olup, bu durum yaygın beyin hasarını ve kötü nörolojik sonuçları gösteren bir belirteç olarak değerlendirilmiştir.[190]

### Hiperekoik Kaudat Nukleus

Kaudat nukleuslarda izlenen bilateral hiperekoik odaklar, GMK'nın karakteristik yerleşiminde meydana gelse de, daha keskin kenarlı ve gözyaşı damlası şeklinde oluşları, bilateral ve simetrik oluşları ile GMK'den ayrılırlar (Resim 46.58). Schlesinger ve ark.'a[191] göre MRG ve histopatolojik değerlendirme göz önüne alındığında bu bölgede, dokuz bebekten beşinde iskemi mevcut olup, ikisi normaldir. GMK genellikle yaşamın ilk haftasında izlenirken, hiperekoik kaudat nukleus daha geç dönemde izlenmektedir.

## TRAVMA SONRASI HASAR

### Subdural ve Epidural Hematomlar

BT veya MRG ile kıyaslandığında subdural ve epidural kanamanın ultrasonografi ile tanınması daha zor olabilir.[7] Ultrasonografik değerlendirmede bu hematomlar beyin pa-

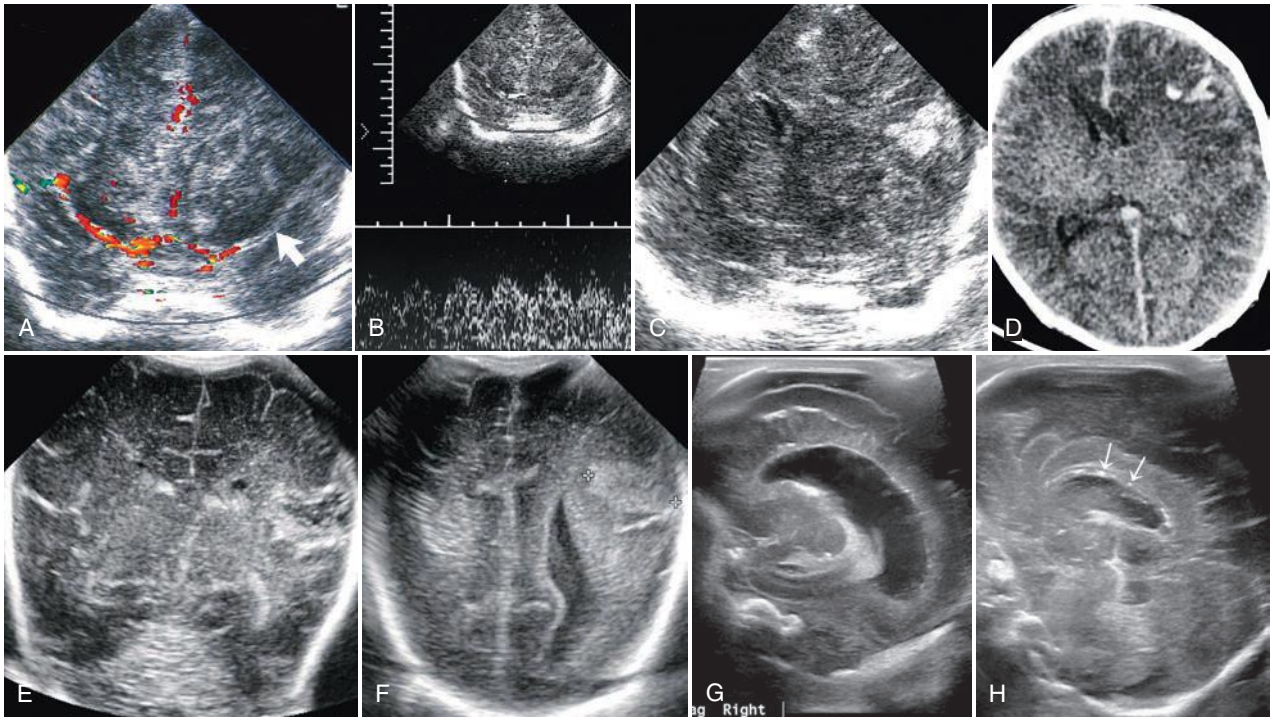


**RESİM 46.64 Fokal Enfarktı olan B Grubu Streptokok Menenjiti. (A)** Koronal renkli Doppler kesitinde sol orta serebral arterde (OSA) akımda azalma görülüyor *(ok)*; tek başına gri skala simetrik, artmış ekojenite gösteriyor. **(B)** Sağ OSA'da *(karşı taraf)* puls Doppler görüntüsü diyastolik akımda belirgin artış göstermektedir. **(C)** Koronal sonogram ve **(D)** BT incelemesinde, daha sonra orta hatta sağa şifte neden olan bir enfarkt içine kanama izlenmektedir. **(E)** ve **(F)** Koronal anterior ve posterior sonogramlar, doğumdan 2 hafta sonra başka bir prematüre bebekte etyolojisi bilinmeyen sol OSA fokal ekojenik enfarktını göstermektedir. **(G)** ve **(H)** Enfeksiyon nedeni bilinmeyen fetüste sagittal ultrasonografide, gri-beyaz cevher birleşimindeki kalsifikasyon paterni Zika virüsü düşündürmektedir. Korpus kallozumdaki kalsifikasyona da dikkat ediniz *(oklar)*. (G ve H I. Catsro Aragon'un izniyle, MD, Boston)

den, 1 cm'nin üstü değerlere kadar değişmektedir. Genellikle tek taraflıdır. Solda sağa kıyasla daha çok izlenir ve koroid pleksusun arka tarafında yerleşir. Tıkayıcı tipte hidrosefali oluşturan nadir semptomatik koroid kist olguları bildirilmiştir. Ancak bunların, normalin bir varyasyonundan çok, bazı özel sebeplere bağlı olmaları olasıdır.[229] Koroid kistler nadiren ventrikül içi koroid pleksus kanaması sonrası da oluşabilmektedir. Renkli Doppler ultrasonografi, koroid içerisindeki damarları kistlerden ayırt etmek için faydalıdır.

## Supratentoriyal Periventriküler Kistik Lezyonlar

Periventriküler kistlerin çoğu normal ventriküllerin içerisinde ve etrafında bulunmaktadır (Resim 46.70).

### *Frontal Horn Kistleri (Konnatal Kistler)*

Frontal hornun yan kısmına doğrudan yapışık duran frontal horn kistlerine **lateral ventriküllerin koarktasyonu** ve **konnatal kistler** de denilmektedir[40] (Resim 46.14A). Önceleri bu frontal horn kistlerinin post-iskemik olduğu düşünülmekteydi, ancak artık foramen Monro anteriorunda normalin bir varyasyonu şeklinde oluştuklarına inanılmaktadır. Ventrikül kendi üzerinde katlanmış ve kistin duvarı frontal horna yaslanmış gibi görünmektedir.

### *Subependimal Kistler*

Subependimal kistler ventrikül hizasında ayrık duran kistler şeklinde görülürler (Resim 46.71). Kistler çoğunlukla prematüre bebeklerdeki GMK sekeli sonucu oluşmaktadır.[230] Diğer nedenler CMV ve rubella dahil enfeksiyonlar ve nadir görülen **serebrohepatorenal (Zellweger) sendrom**dur.[63,86] Subependimal kistler, izole bir bulgu olabilir. Kokaine maruziyetin prematüre bebeklerdeki subependimal kist oranını belirgin bir şekilde arttırdığı bildirilmiştir.[231]

### *Periventriküler Lökomalazi*

Periventriküler kistler PVL'den de kaynaklanmaktadırlar (Resim 46.53). Bu kistler lateral ventrikülün yanında ve üzerinde, frontal horn ve lateral ventrikül gövdesi üzerinde gelişirler.

## Galen Veni Malformasyonları

Galen veni malformasyonları sıklıkla "Galen veni anevrizmaları" olarak adlandırılmaktadırlar. Ancak gerçek anevrizma olmamaları nedeni ile bu isimlendirme yanlıştır. Söz konusu anomaliler aslında ön ve arka serebral arteriyel dolaşımdan

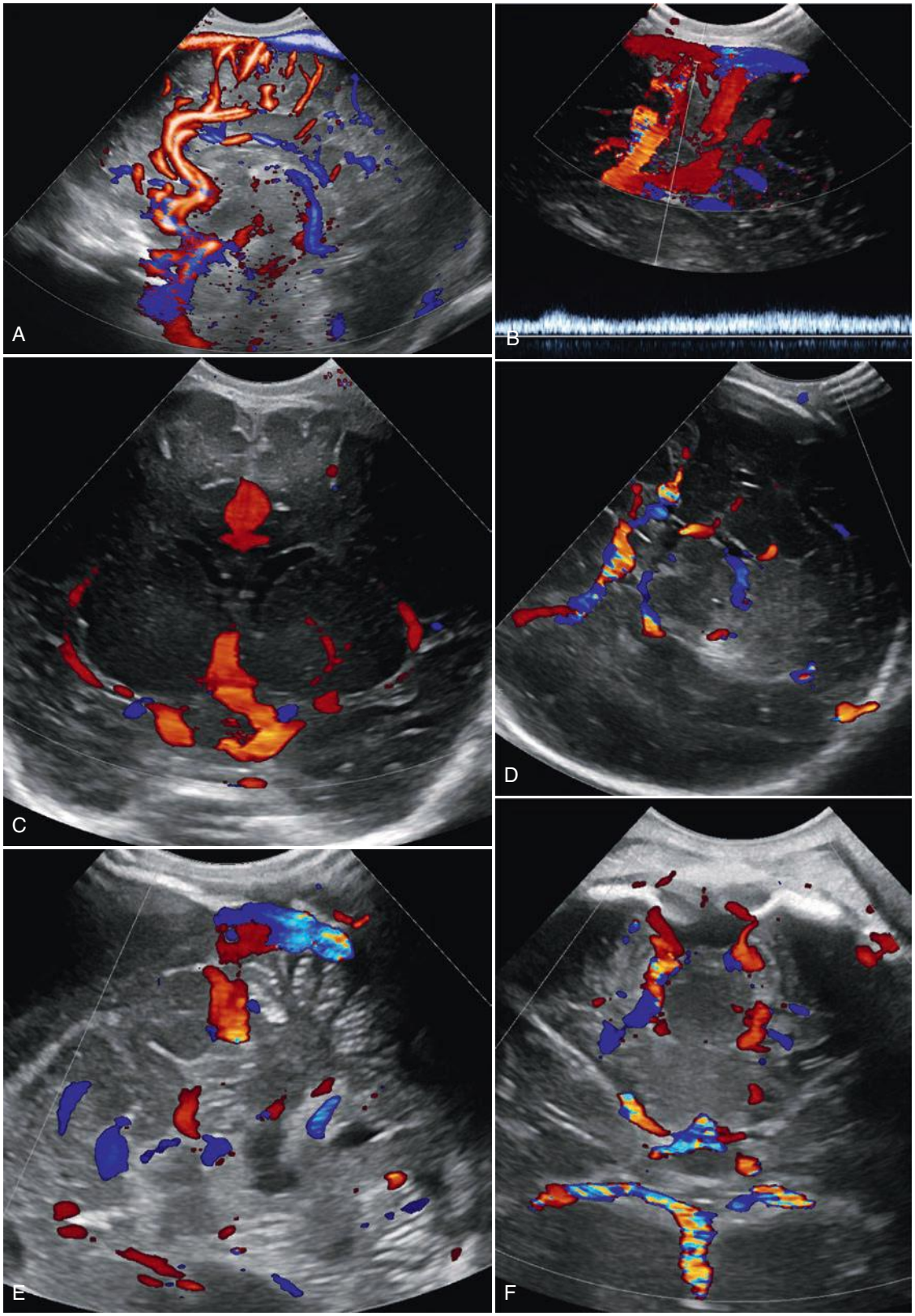


**RESİM 47.1 Serebral Arter ve Venlerin Normal Power Doppler Ultrasonografisi. (A)** Bebek sola bakarken sagittal ön fontanel orta hat taraması, internal karotid arterin distal ucunu, anterior serebral arteri, perikallozal arteri, superior sagittal sinüsü, internal serebral veni ve Galen venini gösterir. İnferior sagittal sinüs ve distal perikallozal arter sıklıkla süperpose olurlar ve ayrı damarlar olarak görüntülenemezler. **(B)** Sagittal büyütülmüş görünüm. Superior sagittal sinus ve subaraknoid boşluğu geçerek superior sagittal sinüse direne olan çok sayıda yüzeysel kortikal ven görülmektedir. Spektral inceleme, superior sagittal sinüs içindeki sabit venöz akımı ve minimal kardiyak pulsasyonları ortaya koymaktadır. **(C)** Koronal kesit distal internal karotid arterleri, orta serebral arterleri, anterior kommunikan arteri ve proksimal anterior serebral arterleri göstermektedir. İnferior sagittal sinüs ve perikallozal arter birbirinin üzerine superpoze olmuş görünümdedir. **(D)** Temporal kemik üzerinden aksiyal görünüm. Willis poligonunda yakın alandaki proba (kırmızı) doğru olan akımı, uzak alanda ise orta ve posterior serebral arterlerde probdan uzaklaşan akımı (mavi) görüyoruz. **(E)** Sağ mastoid fontanelden aksiyal görünüm kafatasının hemen altındaki sağ transvers sinüsü göstermektedir. **(F)** Yüz üstü pozisyonda suboksipital görünüm, Willis poligonunu, superior bazilar arteri ve bilateral anterior inferior serebellar arterleri (AİSA) göstermektedir.

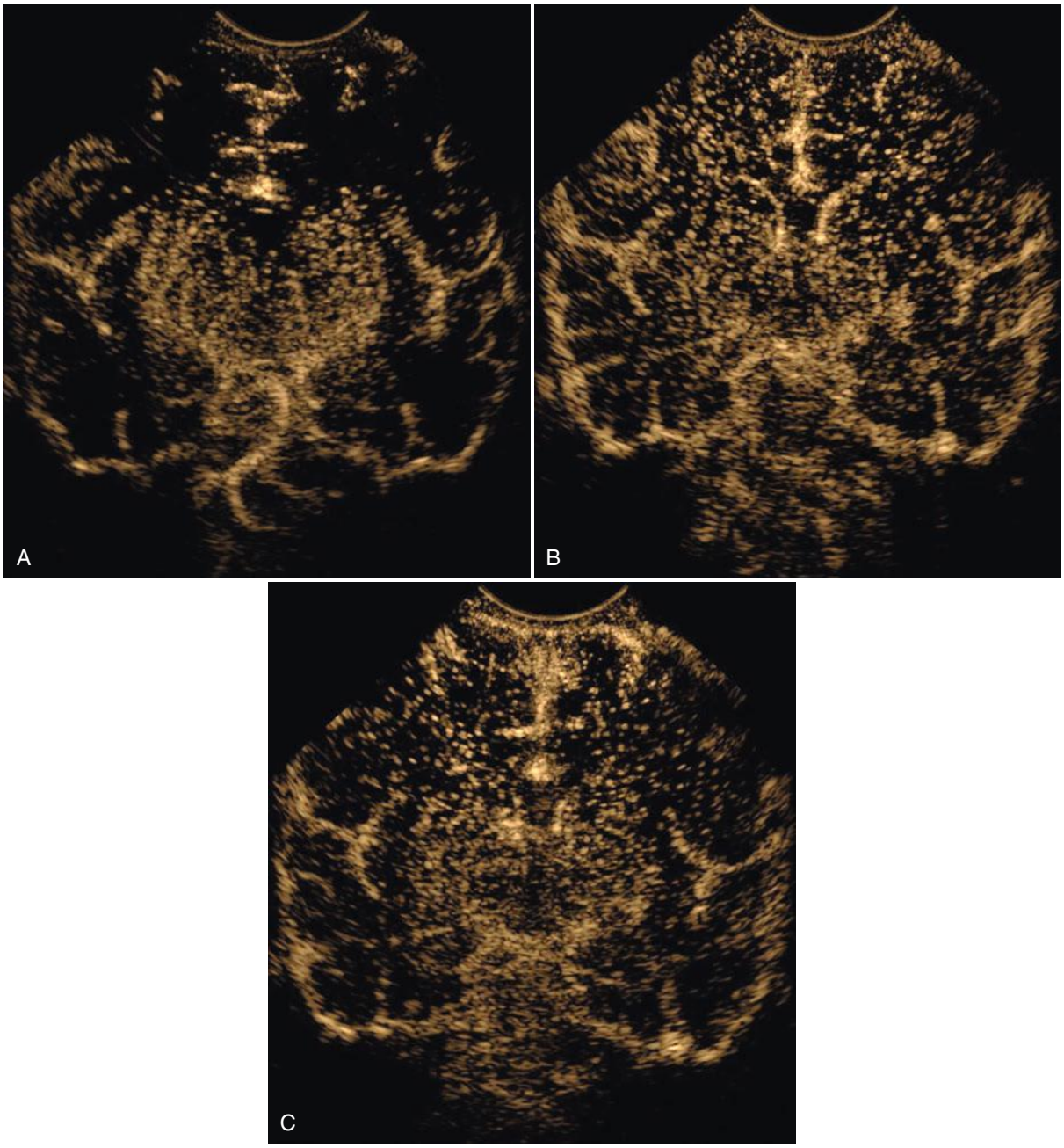


**RESİM 47.6 Term Kız Bebekte Kontrastlı Ultrasonografide (KUS) Beyinde Normal Kontrastlanma. (A) Kontrast ajanı verilmesinden on üç saniye sonra** derin gri çekirdeklerde (bazal gangliyonlar ve talamus) ve görünebilen arka dolaşım yapılarında (vertebral ve bazilar arterler) hızlı, simetrik bir kontrastlanma mevcuttur. **(B) Kontrast ajan verilmesinden yirmi bir saniye** sonra **derin gri çekirdeklerdeki kontrastın göreceli olarak yıkandığı** ve çevredeki beyaz cevherin artarak simetrik olarak kontrastlandığı görülmektedir. **(C) Kontrast ajanı verilmesinden 30 saniye sonra**, hem beyaz hem de gri cevher yapılarında **kontrast yıkanması** izlenmekte olup; derin gri çekirdeklerde beyaz cevhere kıyasla kontrastlanma korunmuştur.

CEUS uygulamalarında yerel biyolojik etkiler önemli bir güvenlik konusudur. Yüksek mekanik indeks (MI) ile görüntüleme, UKA parçalanmasına neden olabilir. Bu durum, UKA'ların optimum şekilde titreşmesini engelleyerek görüntü kalitesini düşürür. Ayrıca, **mikrokabarcıkların çökmesi sonucu kavitasyon** meydana gelebilir ve bu süreç komşu hücrelere zarar vererek sonoporasyon adı verilen hücre zarı geçirgenliğinde değişikliklere yol açabilir.[19,29] Akustik enerji dağılımına bağlı olarak doku ısınması da potansiyel bir risk oluşturmaktadır.[29] Ancak, hayvan çalışmaları yüksek güçlü KUS sırasında beyinde fokal ısı artışı göstermemiştir. Beyin KUS ile ilgili potansiyel zararlı biyolojik etkileri en aza indirmek için, çoğu durumda UKA uygulamasından sonra düşük MI ile görüntüleme önerilmektedir. Bu yaklaşım, radyasyona veya ultrason enerjisine maruz kalmayı mümkün olan en düşük seviyede tutmayı hedefleyen ALARA (as low as reasonably achievable"; kabul edilebilecek en düşük güç ile amaca ulaşma") ilkesine uygunluğu ile tercih edilmektedir.

sık görülen intrakraniyal vasküler malformasyon olan **Galen veni anevrizmal malformasyonunun yıkıcı bir komplikasyonu olarak** bilinmektedir. Gerçek Galen veni anevrizmal malformasyonunda arterler, derin venöz sistemle bağlantı kurmadan genişlemiş ve persistan interhemisferik prosensefalik bir vene (Markowski veni) doğrudan drene olur. "Yalancı" Galen veni anevrizmal malformasyonunda ise serebellum, beyin sapı ya da derin supratentoriyal bölgelerle ilişkili subpital arteriyovenöz malformasyonlar (AVM'ler) normal olarak gelişmiş bir Galen venine drene olur. Bu durum, aşırı venöz yüklenme nedeniyle Galen veninin genişlemesiyle sonuçlanabilir ve bu durumda Galen veni anevrizmal dilatasyonu daha doğru bir isimlendirmedir.[86]

Ultrasonografi, genişlemiş damarların, vasküler bağlantıların ve beyin ödemi, iskemi, hidrosefali gibi olası komplikasyonların doğrudan görüntülenmesine olanak tanır. Galen veni malformasyonunda embolizasyon tedavisi öncesi ve sonrası besleyici ve direne edici damarların renkli Doppler ve spektral Doppler incelemesi önemli hemodina-

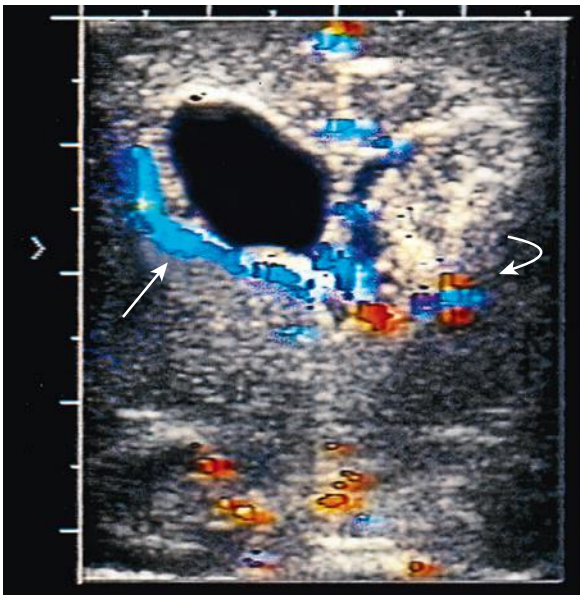

**RESİM 47.13 Periventriküler Venöz Staz ve Hemorajik Enfarkt ile Sonuçlanan Terminal Ven Tıkanıklığı ile Birlikte Solda Germinal Matriks Hemorajisi (GMH).** Sol subependimal vende (*kıvrımlı ok*) akım hematom tarafından engellenmiştir. Normal sağ subependimal vende (*düz ok*) akım gösterilmektedir.

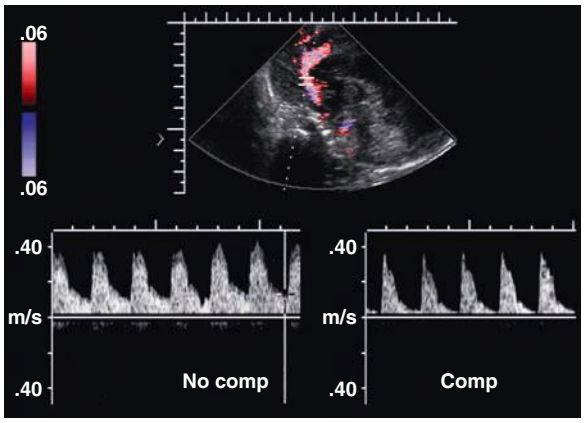


**RESİM 47.15 Hafif Ön Fontanel Kompresyonu Eklendiğinde Hidrosefali Rezistif İndekste Artışa Neden Olur**. Ön fontanel üzerinde hafifçe tutulan prob ile anterior serebral arterin puls dalga Doppler trasesi (*Kompresyon yok*) 0,69'luk bir RI göstermektedir. Birkaç saniye sonra prob fontanel üzerinde sıkıca tutularak tekrar trase elde edilmiştir (*Kompresyonlu*). RI 0,99'a yükselmiştir, Bu anormal intrakraniyal kompliyansa işaret etmektedir.

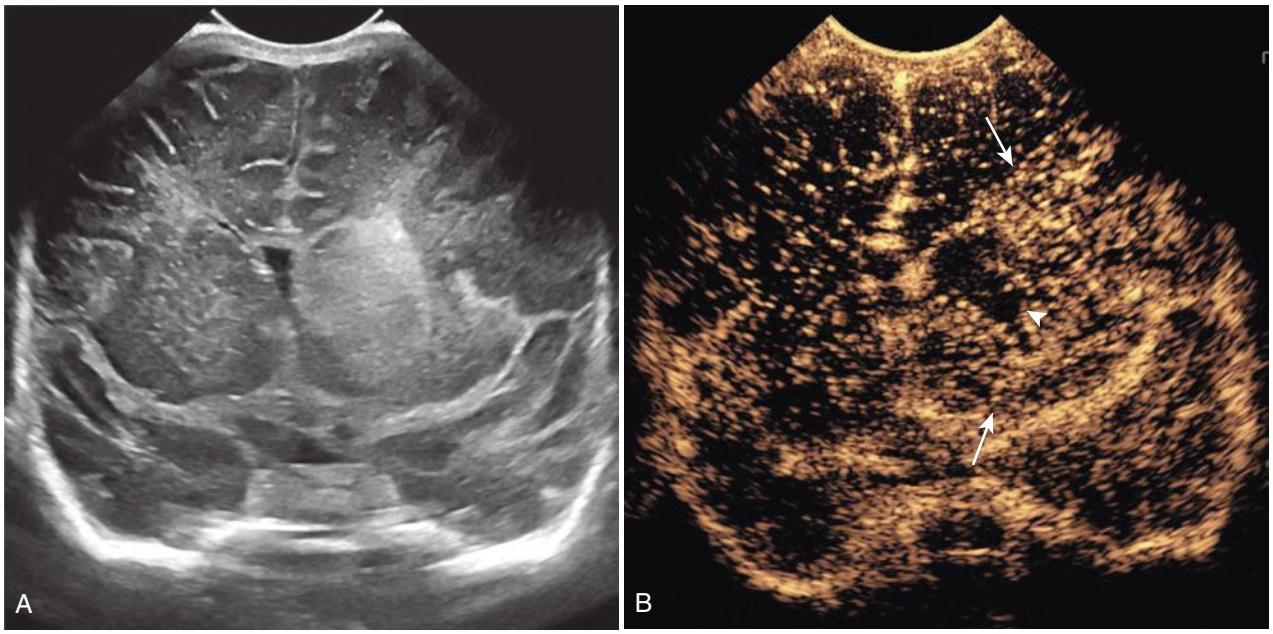


**RESİM 47.14 Sol Orta Serebral Arter (OSA) İnmesi ve Lüks Hiperperfüzyonu Olan Term Bebek. (A)** Koronal gri skala ultrasonografide sol OSA sulama alanında hafif lokal kitle etkisi ve soldan sağa orta hat şifti ile birlikte belirsiz sınırlı hiperekojenite görülmektedir. **(B)** Kontrast madde verilmesinden 36 saniye sonra elde edilen koronal kontrastlı ultrasonografi (KUS) görüntüsünde sol OSA bölgesinde lüks hiperperfüzyona (*oklar*) işaret eden anormal hiperekojenite ve sol talamusta (*ok başı*) perfüze olmayan doku için tipik olan kontrastlanmayan alan görülmektedir.

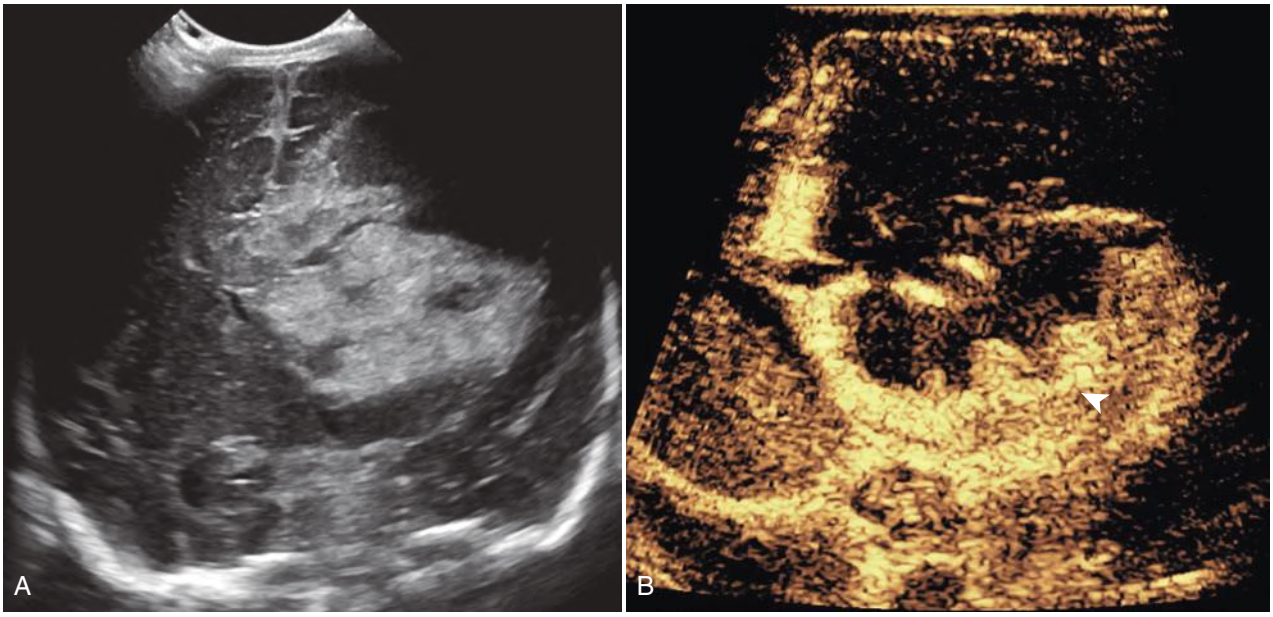


**RESİM 47.22 Bir Günlük Kız Bebekte Yüksek Dereceli Glioma. (A)** Koronal gri-skala ultrasonografi görüntüsünde sol frontal lobda santralde, soldan sağa orta hat şiftine ve lateral ventriküllerin frontal hornunda ve üçüncü ventrikülde kitle etkisine neden olan büyük, heterojen bir kitle izlenmektedir. **(B)** Kontrast verilmesinden 51 saniye sonra yapılan koronal kontrastlı ultrasonografide sol orta serebral arter dallarından kitleye doğru uzanan büyük kollateral damarlar görülmektedir. Kitle içinde (*ok başı*), muhtemelen kanamaya sekonder geniş kontrastlanmayan alanlar mevcuttur.

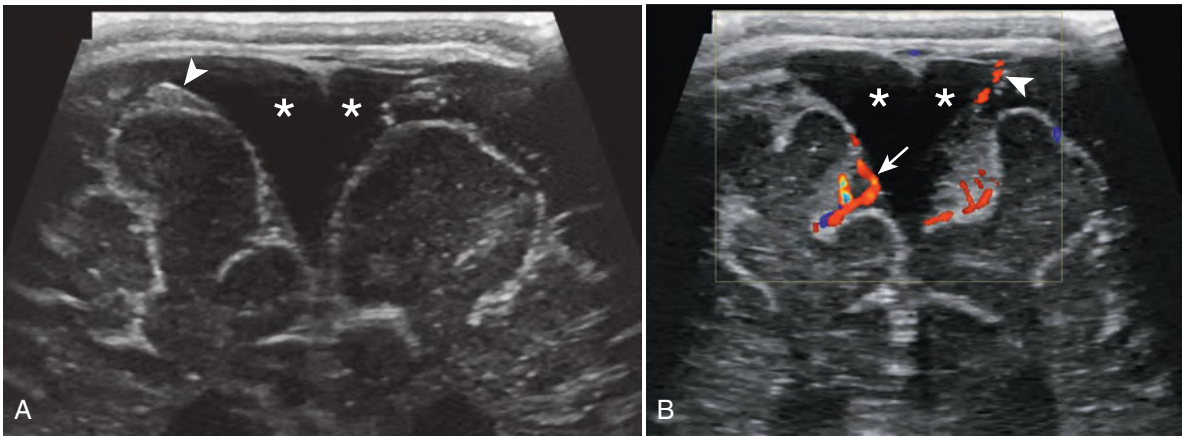


**RESİM 47.23 Konjenital Kalp Hastalığı Olan 6 Haftalık Postoperatif Term Bir Bebekte Bilateral Anekoik Subdural Sıvı Koleksiyonları. (A)** Verteks düzleminde büyütülmüş koronal gri-skala ultrasonografi görüntüsünde sağda daha belirgin olmak üzere bilateral subdural mesafede anekoik sıvı *(*)* görülmektedir. Araknoid membran (*ok başı*) sıvı tarafından kalvaryumdan aşağıya doğru yer değiştirmiş olarak görülebilir. **(B)** Büyütülmüş koronal renkli Doppler görüntüsü yine anekoik subdural sıvıyı *(*)* ve sağda köprüleşen venlerin aşağıya doğru yer değiştirdiğini göstermektedir *(ok)*. Sol subaraknoid boşluktaki sol subdural anekoik sıvının hemen lateralindeki normal köprüleşen venlere dikkat ediniz (*ok başı*).

rilmesinde kullanılabilir. Spektral Doppler, subaraknoid kanama veya travmatik beyin hasarı sonrası vazospazmın tanı ve takibinde de kullanılabilir.

## İLERİ ULTRASONOGRAFİDE TUZAKLAR

Tüm ultrasonografi uygulamalarında olduğu gibi, ileri ultrasonografi tekniklerinin kalitesi de operatör becerisine, kullanılan ekipmana, tarama ayarlarına, veri toplama yöntemine, akustik pencereye ve hasta uyumuna bağlıdır. Elastisite değerlerinde marka bağımlı farklılıklar izlenebilir ve problar arası kontrast sinyaline duyarlılık farklı olabilir. Örneğin; Doppler ultrasonografide, incelenen damarın seyrine uygun şekilde Doppler insonasyon açısının ayarlanması gerekmekte olup farklı açı ayarları değişken sonuçlara neden olabilir. Transkraniyal spektral Doppler incelemesinde, Willis poligonunun Trolard venöz çemberine yakın olması nedeniyle venöz dalga formlarının arteriyel örneklemeye dahil edilmesi durumunda çeşitli hemodinamik belirteçlerin hesaplamaları etkilenebilir (Resim 47.26). Ayrıca, kalvariyum tarafından örtülü veya akustik pencerenin dışında kalan damarları görüntülemek zor olabilir. Bu nedenle, yenidoğan ve bebeklerde etkili ultrasonografi görüntülemesi için belirli patolojiler konusunda bilgi sahibi olunması gereklidir.

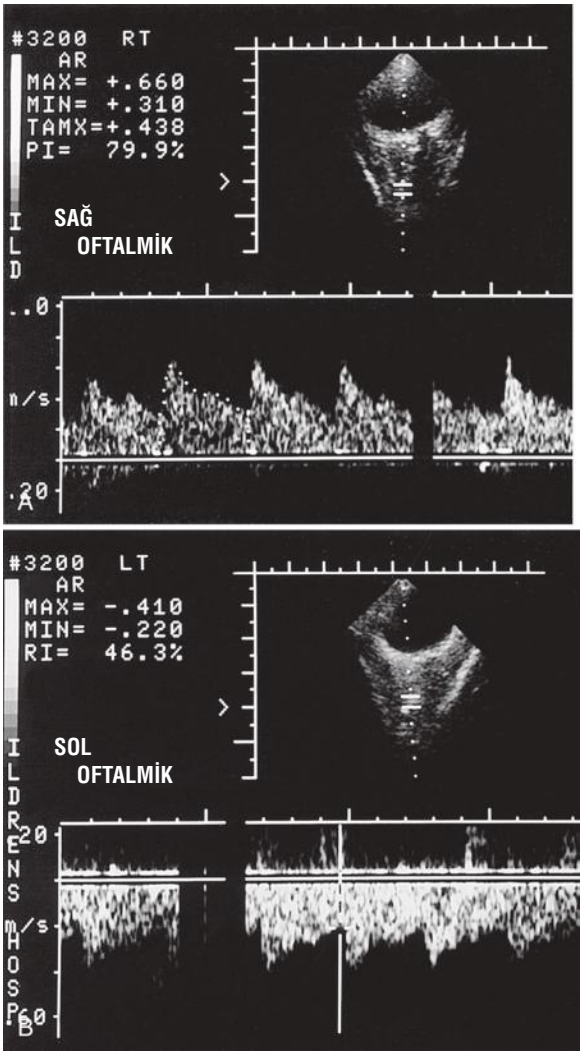


**RESİM 48.5 Orak Hücreli Anemi Hastası 16 Yaş Erkek Çocukta Patolojik Oftalmik Arter (OA) Akımı.** Hasta ilk serebrovasküler olayını (SVO, inme) 7 yaşında geçirmiş. Göz küresinden yapılan spektral Doppler ultrasonografi dalga formu her iki OA'da artmış diyastolik akımı göstermektedir. **(A)** Sağ OA'da en yüksek 66 cm/sn'ye ulaşan artmış hız değeri; **(B)** sol OA'da ters dönmüş akım.

takipte serebrovasküler olay (SVO, inme) geçirme riski olan hastaları saptayabildiğini göstermiştir.[74]

Seibert ve ark. dupleks Doppler görüntüleme, MRA ve MRG kullanarak OHA'lı hastalarda serebrovasküler hastalığa işaret edebilecek beş bulgu tariflemiştir: (1) OA'da maksimal hızın 35 cm/sn'den fazla olması (Resim 48.5), (2) OSA'da ortalama hızın 170 cm/sn'den fazla olması (Resim 48.6), (3) OA'da Rİ değerinin 0,6'dan az olması (Resim 48.7), (4) OA'daki hızın aynı taraftaki OSA'dan fazla olması ve (5) PSA ya da vertebrobazilar arterlerde maksimal hızın OSA'daki maksimal hızdan fazla olması. Nörolojik semptomu olan 27 ve asemptomatik 90 orak hücreli anemili hastanın 8 yıl süresince yapılan takiplerinde bu beş bulgunun önemini koruduğu bildirilmiştir.[76] Bunun yanında dört ek bulgu daha önemli bulunmuştur: (1) türbülans, (2) OSA'yı görmeden PSA ya da ASA'nın görülmesi (Resimler 48.8-48.10), (3) herhangi bir Rİ değerinin 0,3'den az olması ve (4) OSA'daki en yüksek hızın 200 cm/sn'den fazla olması (Resim 48.11). Doppler ultrasonografi incelemesinin inmeyi öngörmedeki duyarlılığı %94, özgüllüğü ise %51 olarak bildirilmiştir.

### Serebrovasküler Hastalık: Orak Hücreli Anemili Çocuklarda Göstergeler 75,76

Maksimal hız, OA ≥ 35 cm/sn
TAMM hızı, OSA ≥ 170 cm/sn
OA'da Rİ ≤ 0,6
OA'daki hızın aynı taraftaki OSA'dan fazla olması
PSA, vertebral ya da bazilar arterlerdeki maksimal hızın OSA'daki hıza eşit ya da OSA'daki hızdan fazla olması
Türbülans
OSA izlenmeden ASA ya da PSA'nın görülmesi
Herhangi bir Rİ değeri ≤ 0,3
OSA'da maksimal sistolik tepe hızı ≥ 200 cm/sn

*ASA,* anterior serebral arter; *OSA*, orta serebral arter; *OA*, oftalmik arter; *PSA*, posterior serebral arter; *Rİ*, rezistif indeks; *TAMM*, "time averaged mean of the maximum", birim zaman aralığındaki maksimum hızlar ortalaması
Veriler, "Siebert JJ, Miller SF, Kirby RS, et al. Cerebrovascular diseases in symptomatic and asymptomatic patients with sickle cell anemia: screening with duplex transcranial Doppler Doppler US-correlation with MR imaging and MR angiography. Radiology. 1993; 189(2):457-466[75]; Seibert JJ, Glasier CM, Kirby RS, et al. Transcranial Doppler, MRA and MRI as a screening examination for cerebrovascular disease in patients with sickle cell anemia: an 8-year study. Pediatr Radiol. 1998;28(3): 138-142.[76]" adlı yayınlardan alınmıştır.

Siegel ve ark.[77] transtemporal TKD görüntülemeyi nörolojik muayene bulguları ile karşılaştırmış ve OSA'da 200 cm/sn'den fazla ya da 100 cm/sn'den az (akım yokluğu dahil) maksimal akım hızı olmasını hastalık için anlamlı bulmuştur. Verlhac ve ark.[72] OHA'da transtemporal ve suboksipital yaklaşımla 3-MHz'lik prob kullanarak dupleks Doppler görüntülemeyi ve ilaveten MRA ve MRG'i de uygulamıştır. TKD ultrasonografide darlıktan şüphelenilen olgularda arteriyografi de yapılmıştır. 190 cm/sn'den yüksek ortalama hız değerlerine sahip hastalarda arteriyografide darlık saptanmıştır. Kogutt ve ark.[78] OHA'lı hastaları değerlendirmiş olup MRA standart referans olarak alındığında TKD'nin duyarlılığını %91, özgüllüğünü ise %22 olarak bulmuştur. Patolojik TKD değerleri olarak belirlenenler: (1) maksimal ve ortalama hızların ($V_{maks}$ ve $V_{ort}$) Adams ve arkadaşlarının[74,79] OHA için tariflediği normal değerlerden 2 standart sapmadan (SS) fazla yüksek olması; OSA'da $V_{maks}$'ın 168 ± 38 cm/sn'den ve $V_{ort}$'ın 115 ± 31 cm/sn'den fazla olması, ASA'da $V_{maks}$'ın 138 ± 34 cm/sn'den ve $V_{ort}$'ın 94 ± 28 cm/sn'den fazla olması; (2) Rİ < 0,40 ve (3) OSA'daki $V_{maks}$ değerinin ASA'dakinden az olması (Resim 48.12).

Anatomik görüntü sağlamayan puls Doppler ultrasonografi görüntüleme tekniği ile yapılan orak hücreli anemi hastalarının taraması transtemporal yaklaşımla OSA, bifurkasyon, distal İKA, ASA ve PSA'nın incelenmesini içermektedir. OA, göz küresi düzeyinden değerlendirilebilir. Bazilar ve vertebral arterler ise oksipital yaklaşımla incelenebilir. Her damardan sistolik tepe hızı (TSH), diyastol sonu hız (DSH), TAMM hızları ve Rİ değerleri, en doğru sonuca ulaşabilmek amacıyla en az iki kez ölçülmelidir.[80] OSA, periferdeki dalından bifurkas-

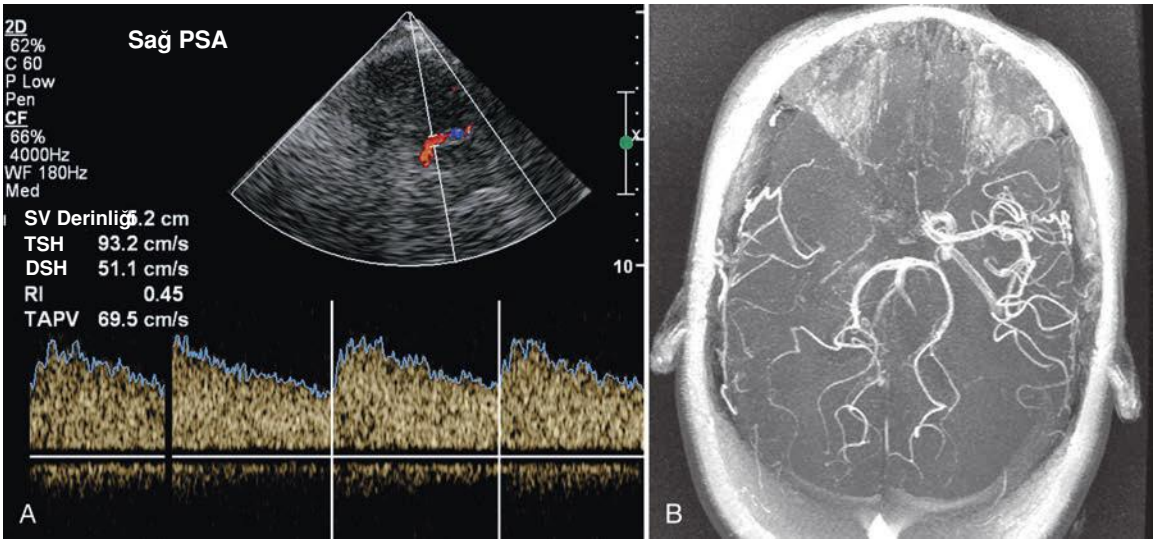


**RESİM 48.10 Bilateral Ensefaloduroarteriosinangiozis Uygulanmış 16 Yaşındaki Çocukta Kronik Sağ İnternal Karotid Arter (İKA) ve Orta Serebral Arter (OSA) Darlığı. (A)** Renkli Doppler görüntülemede sağ anterior serebral arter (ASA) ve (OSA) izlenmemekte olup aynı görüntüde izlenen sağ posterior serebral arterde (PSA) akımın saptanması pencerenin yeterli olduğunu ve uygun optimizasyonun yapıldığını göstermektedir. **(B)** Aksiyal 3 boyutlu "time-of-flight" MR anjiyografi görüntüsünde sağ İKA, OSA ve ASA'da akım izlenmezken periferdeki belirgin kollateraller görülmektedir.

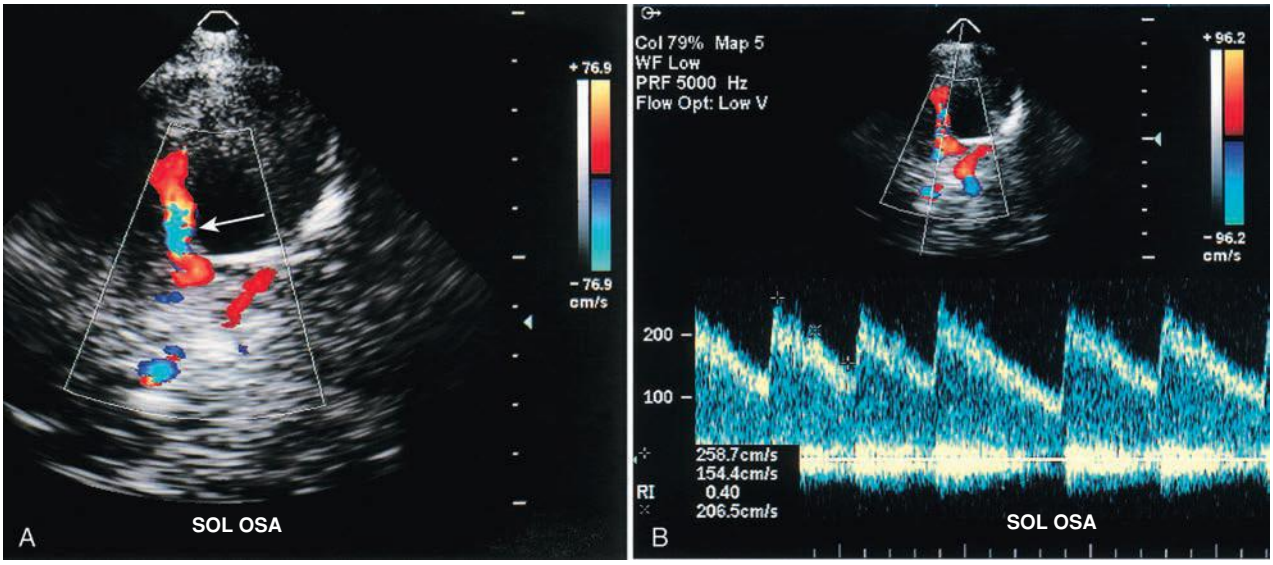


**RESİM 48.11 Orak Hücreli Anemi Hastası 4 Yaşındaki Kız Çocukta Orta Serebral Arterdeki (OSA) Maksimum Hız Değerinin 200 cm/sn'den Fazla Olması Serebrovasküler Hastalığın Belirtecidir. (A)** Renkli Doppler incelemesinde proksimal sol OSA'da "aliasing" gösteren kısım *(ok)* görülmektedir. **(B)** Doppler dalga formu patolojik düzeyde ortalama ve tepe hızların varlığını doğrulamaktadır (birim zaman aralığındaki maksimum hızlar ortalaması [TAMM] 206 cm/sn; sistolik tepe hızı 259 cm/sn); bu hasta yüksek inme riskli olarak sınıflandırılmış ve transfüzyon tedavisi başlanmıştır.

(Doppler ultrasonografi bulgularına göre) düzenli kan transfüzyonlarının SVO'ları önleyebileceğini göstermiştir.[24,81-84] Adams çalışmasını, 14 farklı tıp merkezinden, OSA hızları 200 cm/sn'in üzerinde olan ve inme geçirme riski bulunan 2-16 yaş arasındaki çocuklar üzerine yapmıştır. Olguların yarısı, orak hücre hemoglobin miktarını %30'un altında tutacak şekilde 3-4 haftada bir düzenli kan transfüzyonu almıştır. Bir yılın sonunda transfüzyonların inme riskini %90 oranında azalttığı görülmüştür. Transfüzyon alan hastalardan sadece bir tanesi inme geçirirken (%1,6), transfüzyon almayan çocuklardan 11'i (%16) SVO geçirmiştir (Tablo 48.2).

Çalışmanın erken sonlandırılması sonrasında hastalara transfüzyona başlama ya da devam etme olasılığı sunulmuştur; devamında TKD'nin inme riskinin belirlenmesindeki etkinliğini (transfüzyon tedavisi alırken bile) ve transfüzyon tedavisinin riski azaltmadaki yararını doğrulayan kapsamlı araştırmalar

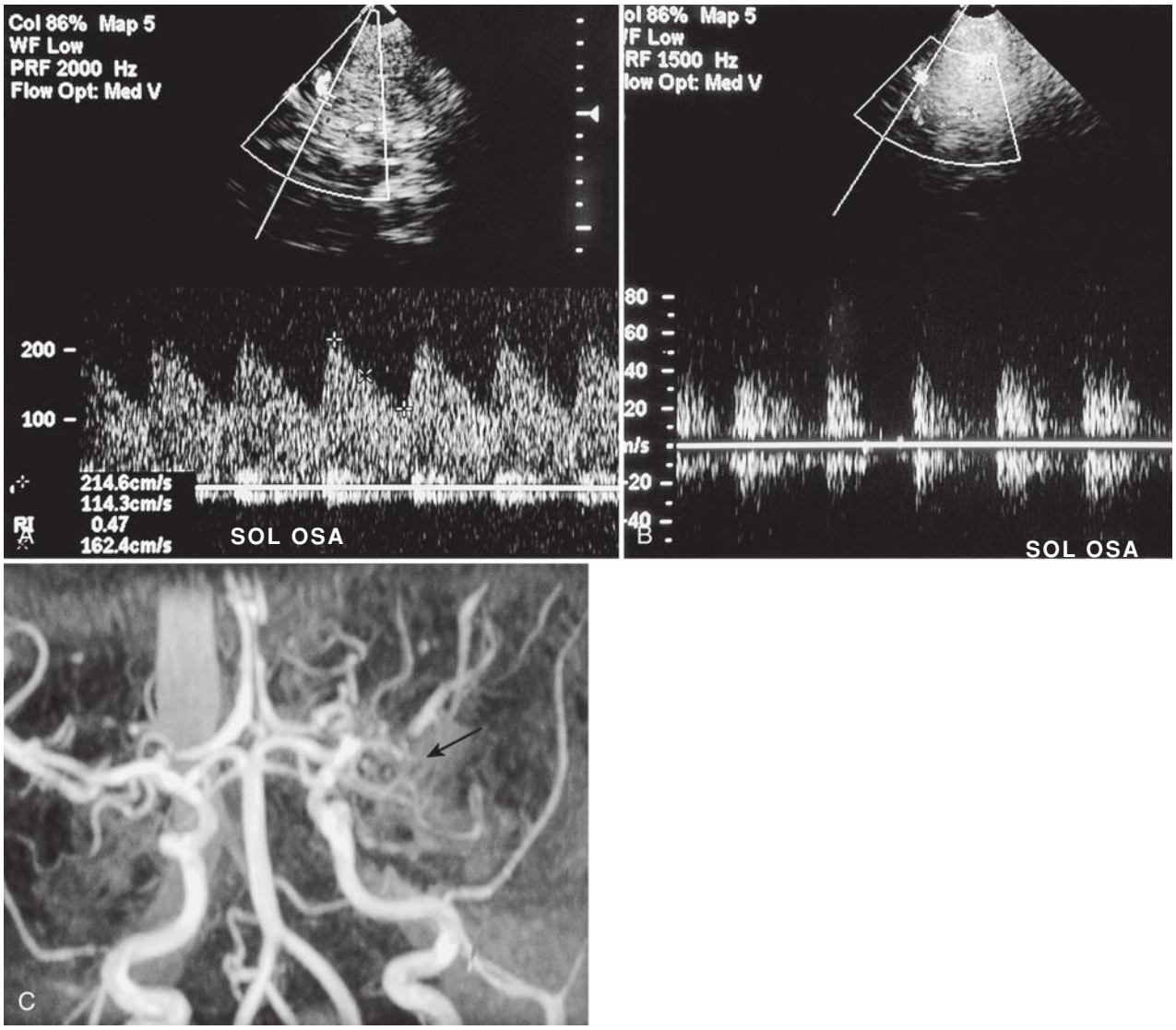


**RESİM 48.15 Orak Hücreli Anemili 3½ Yaşındaki Erkek Çocukta Moyamoya Anjiyopatisi. (A)** Hastanın sol orta serebral arter (OSA) hızı normalin üst limitlerinde izlenmektedir. 2 ay sonra yapılmış manyetik rezonans anjiyografi (MRA) incelemesi normaldir. **(B)** 1 yıl sonraki tarama takip incelemesinde sol OSA'da anormal düşük akım (<40 cm/sn) izlenmektedir. **(C)** Aynı zamanda yapılan MRA görüntülemesinde sol A1 ve M1'de tam tıkanıklık ve eşlik eden **moyamoya** değişiklikleri *(ok)* izlenmektedir.

damar ağının gelişmesini tarifler. İdiyopatik olabileceği gibi (moyamoya hastalığı), OHA, nörofibromatozis tip 1, Down sendromu ya da Turner sendromu gibi diğer hastalıklarla ilişkili olabilir (moyamoya sendromu) (Resim 48.15). Moyamoya anjiyopatisi olan hastalarda TKD takipte yararlı bir yöntem olabilir; ancak doğru kullanımını doğrulamak amacıyla daha fazla çalışma yapılması gerekmektedir.[115]

## Baş Ağrıları

Çocuklarda baş ağrısının yaygınlığı çalışma yapılan toplumdan topluma göre değişmekte olup, %8 ile %60 arasında bildirilmiştir. Yaş ile birlikte baş ağrısının görülme sıklığı artmakta olup, en sık tipleri arasında gerilim tipi ve migren sayılabilir. OHA'da kontrol grupları ile yapılan karşılaştırmalı değerlendirmede baş ağrısı sıklığı açısından anlamlı istatiksel fark saptanmamıştır.

TKD, vasküler kaynaklı baş ağrıları olan erişkinlerde kullanılmaktadır.[12,116] Thie ve ark.[117] migren hastalarında ağrı olmayan zamanlarda yapılan kontrol değerlerine göre anlamlı ortalama hız artışı saptandığını bildirmiştir. Baş ağrısı atakları geçiren hastalarda araştırmalarına devam ettiklerinde, basit (aurasız) migrende intrakraniyal hızlarda azalma ve pulsatilitede artma; klasik tipte (auralı) semptomatik migrende ise tam tersi şekilde hızlarda artma ve pulsatilitede azalma bildirmişlerdir (Resim 48.17). Farklı çalışmalarla da migren baş ağrılarının azalmış kan akımının eşlik edebildiği[119] hafif ve orta şiddette vasküler daralma ve Rİ, Pİ değerlerinde azalma ile ilişkili olduğu gösterilmiştir.[120]

Wang ve ark.[121] çocuk hastalarda izole baş ağrısının değerlendirilmesinde TKD ultrasonografinin yerini araştırmış olup, intrakraniyal lezyon saptanmasında %75 duyarlılık ve %99,7 özgüllük bildirmişlerdir. Başka bir çalışmada 5 ile 17 yaş arasındaki çocuklar araştırılmış olup, ağrısız dönemlerde serebral vazospazmın olabileceği öngörülmüştür.[112]

OHA'lı 1176 çocuk hastayı içeren bir çalışmada, hastaların %36'sının tekrarlayan baş ağrıları olduğu ve %15'inde migren bulunduğu saptanmıştır. Bu çalışmada baş ağrıları ile

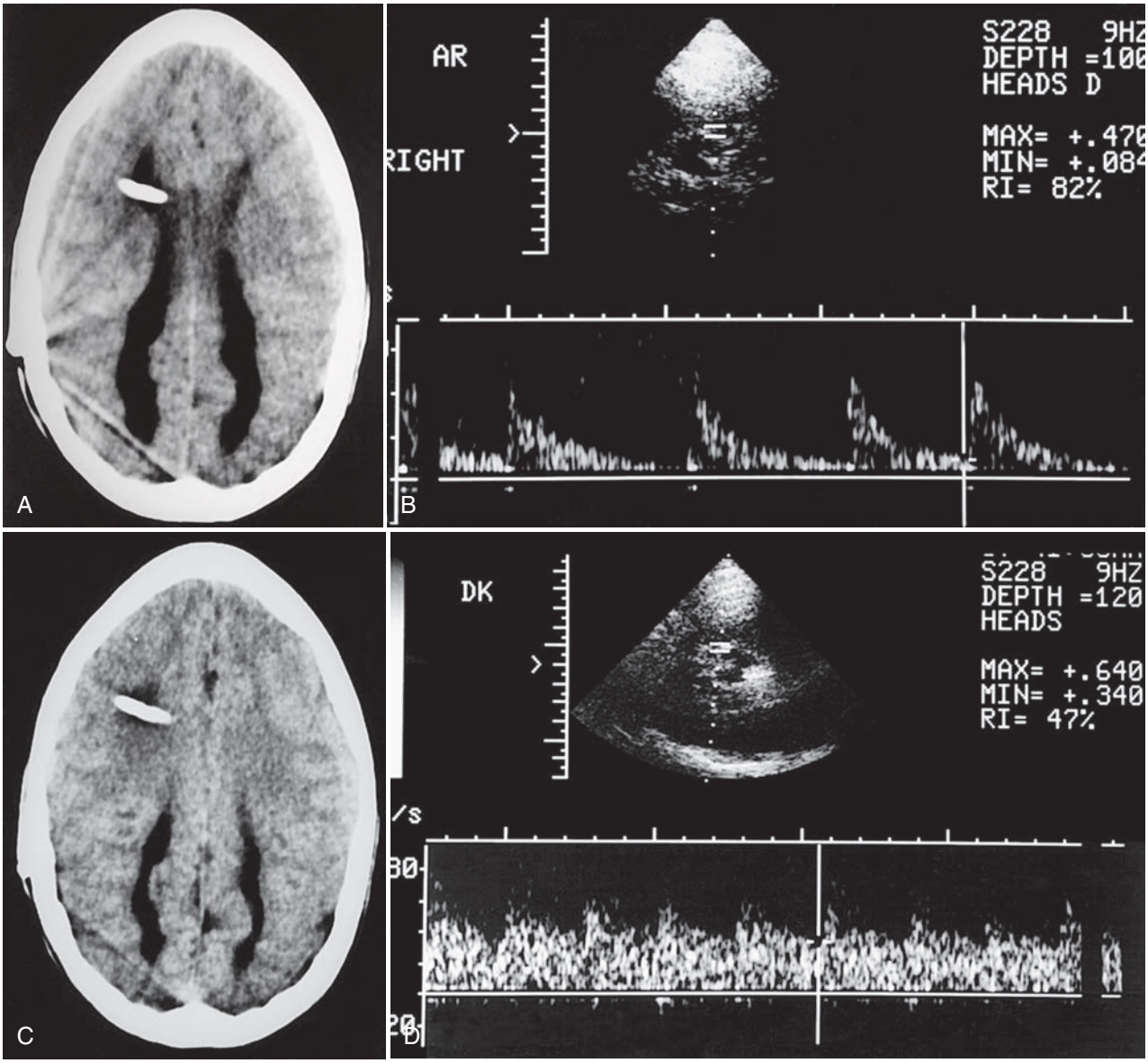


**RESİM 48.19 Yaşındaki Çocukta Şant Disfonksiyonu. (A)** Bilgisayarlı tomografi (BT) görüntüsünde hafifçe genişlemiş ventriküller izlenmektedir. **(B)** Temporal pencereden yapılan transkraniyal Doppler (TKD) incelemesinde orta serebral arterde (OSA) rezistif indeks (Rİ) artmış olarak (0,82) saptanmıştır. **(C)** Şant revizyonu sonrası alınan BT görüntüsünde ventrikül boyutlarında azalma izlenmektedir. **(D)** OSA'dan alınan TKD görüntüsünde Rİ değeri 0,47 olarak ölçülmüş olup normal limitlere gerilemiştir (2 yaşından itibaren fontanel kapandıktan sonra normal Rİ değeri 0,5'tir.). (Seibert JJ, Glasier CM, Leithiser JRE, et al. Transcranial Doppler using standard duplex equipment in children. *Ultrasound Q.* 1990;8:167-176.[19] izniyle)

olarak düzelme izlenenlerde ikinci ölçümlerde hızlarda anlamlı bir düşüş saptanmıştır.

## Merkezi Sinir Sistem Enfeksiyonları

Çocuklarda intrakraniyal enfeksiyonlarda serebral kan akımının (SKA) izleminde TKD, akım hızlarına göre tedavide yapılacak değişikliklere yol göstermede yarar sağlayabilir. Pediatrik merkezi sinir sistem enfeksiyonlarında artmış serebral kan akımı görülür. Enfeksiyon şiddetli olduğunda otoregülasyon bozulur ve TKD incelemesinde düşük debi ya da vazospazma bağlı gelişen artmış dirençli serebral hipoperfüzyon bulguları[153] saptanır; bu bulgu mortalite ve morbiditede artışla ilişkilendirilmiştir.[154]

**Serebral sıtmada** pediatrik hastalar klinik ve nörolojik görüntüleme bulgularına göre farklı fenotip gruplara ayrılabilir. Bu gruplardan her biri ayrıca nüfusa, fizyolojiye ve laboratuvar bulgularına göre nitelendirilebilir olup, belirli bir fenotipin etken olarak kendine has nörovasküler değişikliklere sahip olduğu öngörülebilir. TKD bu fenotiplerin belirlenmesinde ve tedavinin yönetiminde fayda sağlamaktadır.[155]

## Vasküler Malformasyonlar

İntrakraniyal Doppler görüntüleme stabil olmayan yenidoğanlarda vasküler malformasyonların saptanmasında kullanılabilir.[31,156] Vasküler malformasyonlar renkli ya da power Doppler ultrasonografi kullanılarak görüntülenebilir. İlişkilenen da-

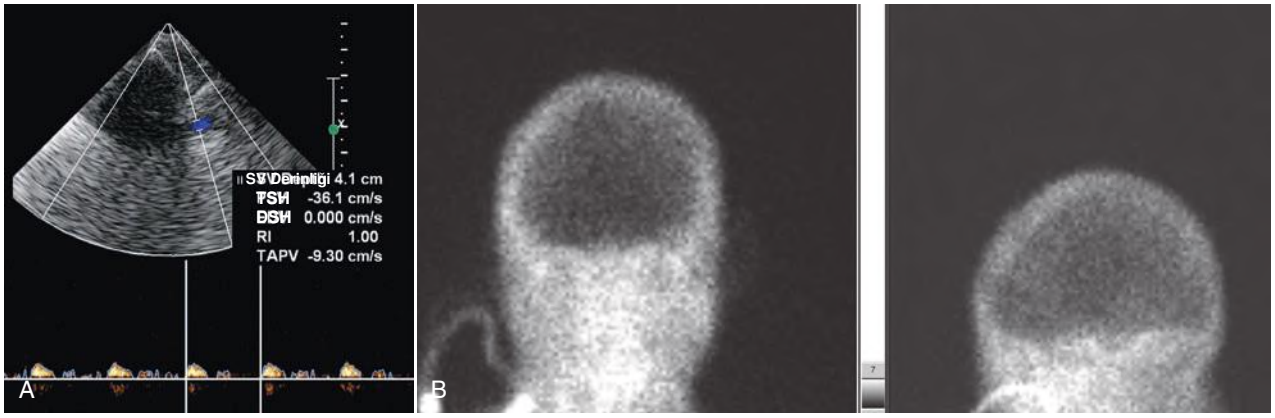


**RESİM 48.24 17 Yaşında Çocukta Hipoksik Hasar Sonrası Gelişen Beyin Ölümü. (A)** Sağ orta serebral arterden (OSA) yapılan transkraniyal Doppler (TKD) spektral dalga formu görüntüsünde anlamlı antegrad akım seçilmemektedir. **(B)** Aynı gün yapılan $^{99m}$Tc-HMPAO beyin sintigrafisinde intrakraniyal madde tutulumu izlenmemektedir. Başın konveksitesinde izlenen tutulum eksternal karotid dolaşıma bağlıdır.

duktus arteriozus gibi çok çeşitli etkenler diyastolik akımda ters dönüş ile (Rİ> 1,0) ilişkilendirilmiştir[4,191] (bkz. Tablo 48.4). Yenidoğanlarda klinik olarak ölüm gerçekleşmiş hastalarda düşük Rİ değerleri bildirilmişken, yüksek Rİ'li bebekler hayatta kalmıştır.[191,192] Hidrosefali ya da patent duktus arteriozusu olmayan miadında bir bebekte ölçülen ileri seviyede artmış Rİ değerleri (1-2) kuvvetle muhtemel beyin ölümüne işaret etmektedir.[193]

Diyastolik akımın ters dönmesinin sebatı, erişkinlerde ve büyük çocuklarda yeterli efektif serebral kan akımının olmadığının göstergelerinden birisidir[192,194] (Resim 48.24). Toplamda 91 komadaki hasta üzerinde yapılmış birbirinden bağımsız iki çalışmada, Petty ve ark.[195] ve Feri ve ark.[196] tüm 43 beyin ölümü gerçekleşmiş hastada en az 2 intrakraniyal arterde TKD dalga deseninde diyastolik akımın olmadığı/ters döndüğünü ya da düşük amplitüdlü, erken sistolik tepe atımlarının varlığını saptarken; komadaki diğer hiçbir hastada bu bulgular izlenmemiştir (hastaların yaşı 2-88 arasında). Bulas ve ark.[197] şiddetli kapalı kafa travması geçirmiş 19 çocuk hastada (yaşları 4-14 arası) çalışma yapmışlardır. Çalışmada ilk incelemede ters yönde diyastolik akım saptanan 7 çocuktan tamamı 24 saat içerisinde beyin ölümü kriterlerini karşılayacak düzeye gelmiştir. Feri ve ark.[196] ve Shiogai ve ark.[194] aynı dalga deseni içerisinde kısa süre tersine dönmüş diyastolik akım izlenen ve takibinde ileri akımın izlendiği 3 stabil olmayan hastanın takipte iyiye gittiğini bildirmiştir; ancak Feri ve ark. diyastolik akımda tamamen terse dönüş gösteren hiçbir hastanın sağ kalmadığını gözlemlemişlerdir.

Hafif derecede diyastolik ters akım saptanan ve takip incelemelerinde akımın normale döndüğü izlenen birkaç pediatrik olguda iyileşme ve beyin sapı fonksiyonlarında geri dönüş olduğu bildirilmiştir. Kirkham ve ark.[181] bu nedenle **akım yönü indeksinin** (AYİ= 1 - maksimum diyastolik hız alanı / maksimum sistolik hız alanı) kullanılmasını önermiştir. Diyastolik ters akımı bulunan ve 30 dakikalık bir süre boyunca birim zaman dilimindeki ortalama hızı 10 cm/sn'nin altında kalan tüm çocuklar ölmüştür. Bazı araştırmacılar sürekli TKD monitörizasyonunu önermektedir. Powers ve ark.[189] OSA'da 30 dakikadan fazla 10 cm/sn'den az ortalama hız saptanmasının yaşam ile bağdaşmadığını göstermiştir. Qian ve ark.[198] çocuklarda OSA'da terse dönmüş diyastolik akımın, düşük amplitüdlü sistolik antegrad akımın ya da 0,8'den az hesaplanan akım yönü indeksinin 2 saatten fazla sürmesinin beyin ölümü için güvenilir bir bulgu olduğunu bildirmiştir. Ayrıca beyin ölümünde beyinde akım yokluğu da tariflenmiştir.[194,197-199] Ancak OSA'da akım yokluğu bazı durumlarda yeterli akustik pencerenin sağlanamaması gibi teknik nedenlerden kaynaklanmaktadır. Akım izlenemediği takdirde kontrast maddelerin kullanımı tanısal güvenilirliğini artırmada fayda sağlayabilir.

Bazı araştırmacılar beyin ölümü değerlendirmesinde ekstrakraniyal ve intrakraniyal karotid dolaşımın eş zamanlı incelenmesi üzerinde çalışmalar gerçekleştirmiştir. Feri ve ark.[196], OSA'da olduğu kadar, ekstrakraniyal internal karotid ve vertebral arterlerde de geçerli, **beyin ölümüne özgü** üç farklı dalga deseni tanımlamışlardır; (1) sistolik ileri akım olmaksızın diyastolik ters dönmüş akım, (2) kısa süreli sistolik ileri akım ve (3) akım yokluğu. TKD ultrasonografide OSA'da akım yokluğu ve eş zamanlı ekstrakraniyal İKA'da diyastolik akımın tersine dönmesinin saptanması beyin dolaşım arresti için güvenilir bir bulgudur. Bazı araştırmacılar sadece boyundaki ekstrakraniyal karotid dolaşım üzerinde çalışmalar yapmıştır. Jalili ve ark.[200] çocuklarda İKA'da saptanan çift taraflı diyastolik akımın terse dönüşünün beyin ölümü için %100 özgüllüğü olduğunu bildirmişlerdir.

TKD ultrasonografinin uygulamasındaki kolaylık ve gerektiği kadar tekrar edilebilir olması özellikle sedatif ilaç alan hastalarda **beyin ölümünün yokluğunu** kanıtlamada da yarar sağlamaktadır (Resim 48.25). TKD incelemesinin beyin ölümü tanısını doğrulamadaki yararları kanıtlanmış olmakla birlikte, tek başına kullanılmaması gerektiği unutulmamalıdır [201,202]; elektroensefalografi ile birlikte kullanıldığında tanıda özgüllüğü %100'e kadar çıkmaktadır.[203] Sharma ve ark.[204] tarafından yapılan yakın zamanlı bir çalışmada çelişen bulgulara bağlı klinik tanının mümkün olmadığı olgularda, TKD incelemesinin tanı yöntemi olarak yeri araştırılmıştır. TKD'nin, beyin ölümünün erken tanınmasına olanak sağladığı ve prognozun öngörülmesinde de kullanılabileceği gösterilmiştir. Beyin ölümü kriterlerini tam karşılamayan hastalarda, ana beyin damarlarından en az birinde serebral dolaşım arrestini destekleyen dalga deseni saptanması kötü prognozla ilişkilendirilmiş olup; bu bulgunun hasta yakınları ve klinisyenlerin tedavi sürecinde alacakları kararlara yardımcı olabileceği bildirilmiştir.

Günümüzde, TKD kullanarak beyin dolaşımının değerlendirilmesi üzerine çalışmalar yapılmaktadır.[153] Hemodinamik bozulma sonrasında vazoaktif ve inotrop ilaçlarla resü-

değerlendirilmelidir. Fasiyal sinir ultrasonda zor ayırt edilebildiğinden, sinirin hemen derininde ve eksternal karotis arterin lateralinde yer alan **retromandibular ven,** yüzeysel ve derin lobları ayırmak için oldukça iyi bir referans noktasıdır.[12,13] Genellikle, mandibular ramusun akustik gölgelemesi nedeniyle derin lob yalnızca kısmen görüntülenebilir. Ultrasonografide, parotis bezi genellikle komşu kaslara göre homojen ve hiperekoik görünür (Resim 49.5). Bezdeki ekojenite, intraglandüler yağ dokusu miktarına bağlıdır; yağ içeriği arttıkça ekojenite de artar.

Elastografi, parotis bezinin görüntülemesinde özellikle inflamatuar ve neoplastik süreçlerin ayrımında kullanılabilir.

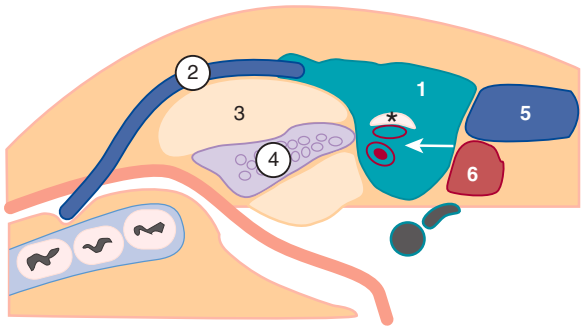


**RESİM 49.4 Parotid Bölge Diyagramı**. *1*, Parotis bezi; *2*, Stensen kanalı; *3*, Masseter kası; *4*, Mandibula açısı; *5*, Mastoid; *6*, Digastrik kasın arka karnı. Ok, retromandibular ven (*açık daire*) ile eksternal karotis arterini (*kısmen dolu daire*) işaret ederek yüzeysel ve derin lobları ayırır. * işaretli lens şeklindeki yapı fasiyal siniri göstermektedir.

Gerinim (kompresyon) elastografi ile pediatrik hastalarda normal parotis bezinin ortalama gerinim indeksi değerinin 1,24 ± 0,67 olduğu gösterilmiştir ve bu değer yaş, cinsiyet veya vücut kitle indeksinden etkilenmemektedir. Shear wave elastografi ile ise sağ parotis bezinde 1,68 ± 0,26 m/sn, sol tarafta ise 1,69 ± 0,26 m/sn değerleri elde edilmiştir. Bu değerler cinsiyetten etkilenmemekle birlikte yaş ve vücut kitle indeksi ile pozitif korelasyon göstermektedir.[14,15]

Normal parotis bezi içerisindeki kanallar, lineer yansıtıcı yapılar olarak görüntülenebilir. Stensen kanalı, dilatasyon olmadığı sürece genellikle görülmez. Parotis bezi parankiminde, normal lenf nodülleri gözlenebilir. Çoğu lenf nodülü üst veya alt kutup yerleşimli, oval şekilli, kısa aksları 5-6 mm ölçülen ve hiperekoik santral hilus dışında hipoekoik görünümdedir.[12,13] Ultrason, özellikle bez içi lezyonları bez dışı kitlelerden ayırt etmek ve bu bölgedeki solid ve kistik lezyonları ayırmak için çok yararlıdır.

Submandibular bölge, submandibular lenf nodüllerine ek olarak hem submandibular hem de sublingual bezleri içerir. Submandibular bezler, posterior submandibular bölgede yer alırken, sublingual bezler anterior yerleşim göstermektedir (Resim 49.6). **Submandibular bezler**, lateralde mandibula ve superomedialde mylohyoid kası ile sınırlıdır. Bezin küçük bir kısmı, mylohyoid kasın arkasından geçerek sublingual alanda yer alabilir. Submandibular bezin anteriorundaki alan lenf nodüllerini içerir. Tortüyoz seyir gösteren fasiyal arter genellikle bez parankiminin lateralinden geçer. Anterior fasiyal ven, genellikle bezin anterosuperior kesiminde yer alır.[16] Medialde ise, lingual arter ve ven izlenebilir. Bez için ekskretuar kanal olan **Wharton kanalı**, mylohyoid kası boyunca ve sublingual bezin medialinde uzanarak ağız tabanına açılır.

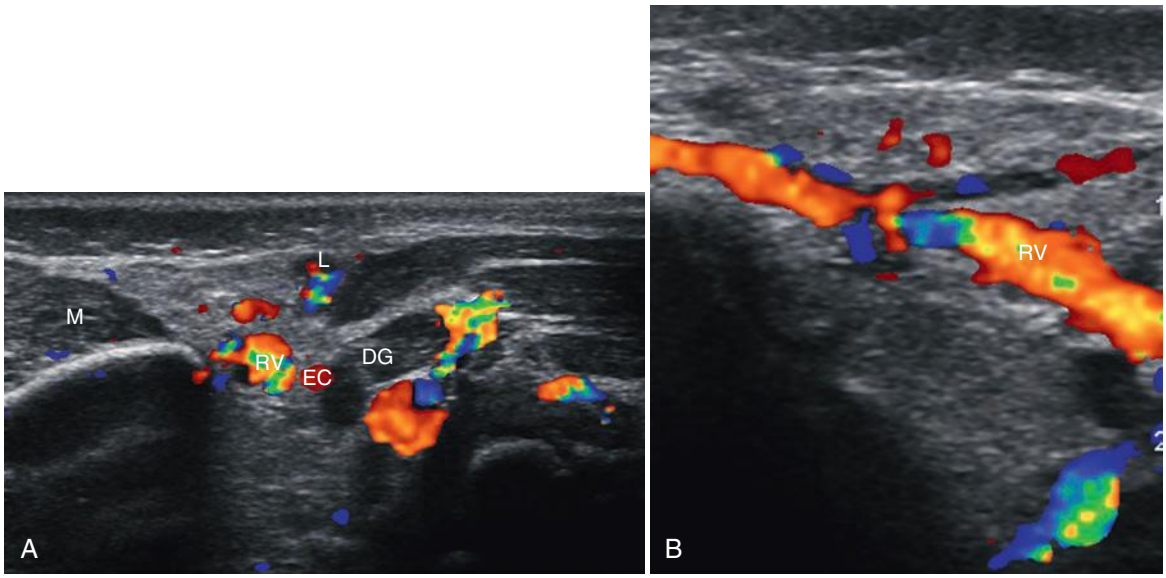


**RESİM 49.5 Normal Parotis Bezi**. **(A)** Transvers renkli Doppler ultrasonografi kesiti, parotis bezine komşu masseter kasına *(M)* kıyasla hafif artmış parankim ekojenitesini göstermektedir. Bezin derin ve yüzeysel bölümleri, eksternal karotis arterin *(EC)* ve digastrik kasın posterior karnının *(DG)* lateralinde bulunan retromandibular ven *(RV)* ile ayrılmıştır. Küçük, hipoekoik intraparotideal lezyon, normal bir lenf nodülü (*l*) ile uyumludur. **(B)** Longitudinal renkli Doppler sonogramı, homojen hiperekoik doku yapısına sahip normal parotis bezi ve retromandibular veni *(RV)* göstermektedir.

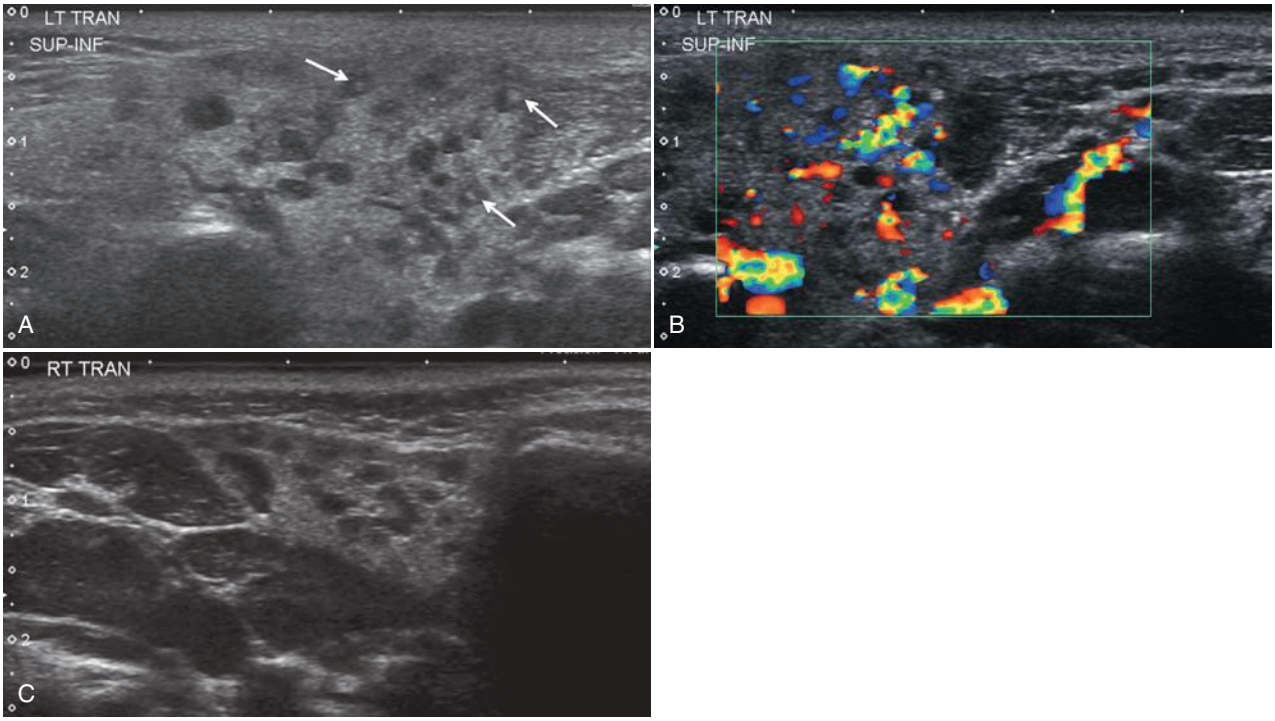


**RESİM 49.13 Juvenil Rekürren Parotit.** Dört yaşında, çift taraflı tekrarlayan parotit şikayeti olan erkek çocuk. **(A)** Boyutları artmış ve heterojen sol parotis bezi alanında bazıları santral ekojenik odaklar içeren çok sayıda hipoekoik yuvarlak alanlar *(ok)*. **(B)** Sol parotis bezinin renkli Doppler ultrasonografi görüntüsünde akut inflamasyonla uyumlu artmış vaskülarite. **(C)** İyi sınırlı olan sağ parotis bezi parankiminde, akut inflamasyon düşündürmeyen çok sayıda hipoekoik alanlar.

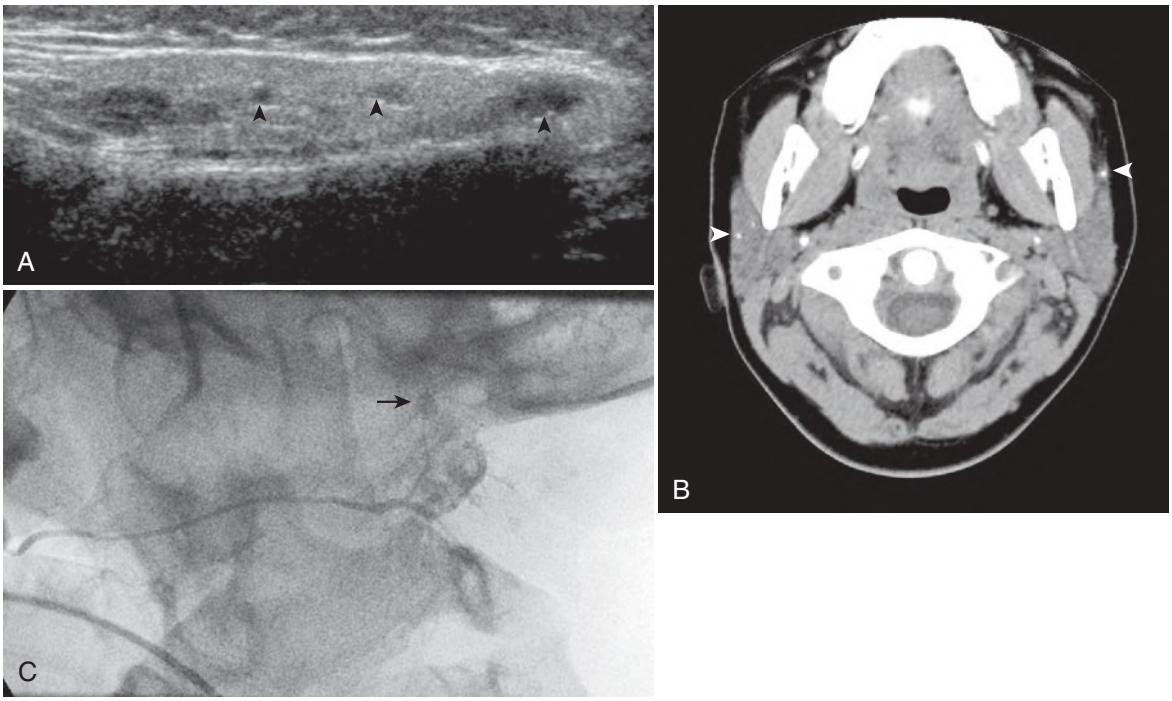


**RESİM 49.14 Siyalolitiyazise Sekonder Kronik Parotis Siyaloadeniti. (A)** Parotis bezi, genişlemiş kanalları temsil eden düşük ekojenitede yuvarlak alanlar ve mukus ile küçük taşlar ile uyumlu hiperekoik alanlar içermektedir *(ok başları)*. **(B)** BT, sağ ve sol parotisteki çok sayıda taşları *(ok başları)* ve heterojen dansitede sağ parotis parankimini göstermektedir. **(C)** Siyalografi, Stensen kanalını tıkayan taşı dışlamakta, ancak periferik dilate kanallarda kontrast göllenmesini ve siyalektaziyi göstermektedir (*ok*).

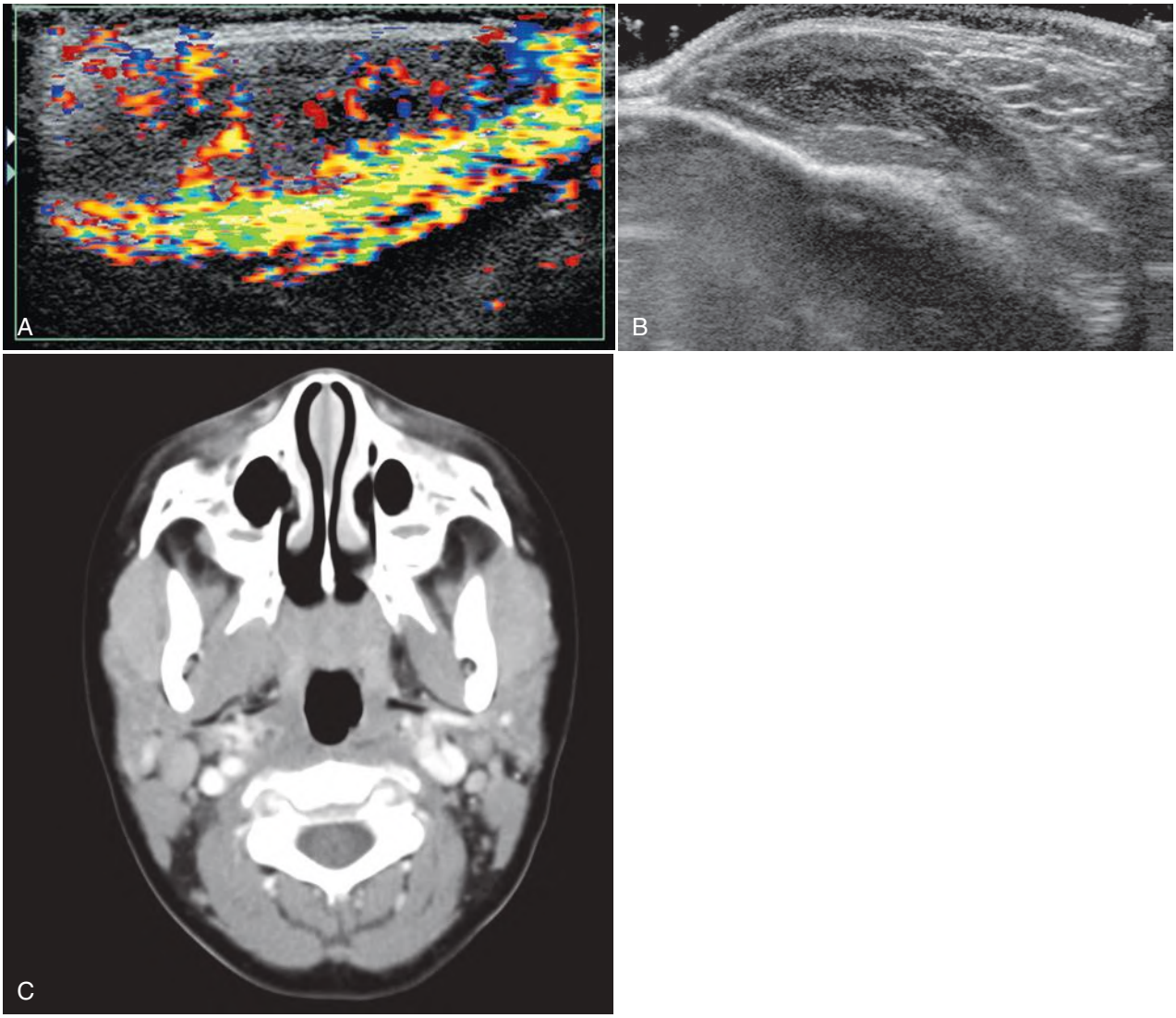


**RESİM 49.22 Masseter Kası Granülositik Sarkomu (Kloroma) (A)** İki yaşında çift taraflı masseter kası büyümesi olan çocuk. Yanak ultrasonografisinde, kalınlık ve vaskülarite artışı gösteren masseter kası görülmektedir. **(B)** Temporalis kasında boyut artışı ve hafif heterojenite izlenmektedir. **(C)** Aksiyel BT görüntüsü, çift taraflı masseter kası yerleşimli kitleleri doğrulamaktadır.

önünde yer alan **suprasternal** bölgeyi oluşturur. **Visseral bölge,** derin servikal fasyanın orta tabakası ile sınırlanmıştır. Visseral bölge, tiroid, paratiroid, trakea, özefagus, paraözefajial lenf nodülleri ve rekürren laringeal siniri içerir.

## Tiroid Bezi

### *Normal Anatomi*

Tiroid bezi, dilin tabanındaki foramen çekumdan keseleşerek gelişir. Gebeliğin yedinci haftasında bu doku, larenksin ve trakeanın önüne doğru iner.[92] Ana karotis arterler ve internal juguler venler, lateral kenarlarda yer alırken, servikal özefagus orta hattadır veya trakeanın solundadır. Tiroid bezi, birbirine **istmus** ile bağlantılı iki lob içerir. Hastaların %50'sinde, istmus superioruna uzanım gösteren **piramidal lob** bulunur. dört adet paratiroid bezi, tiroid loblarının posterioru boyunca yerleşim gösterir.

Ultrasonografi, hasta sırtüstü yatar pozisyonda ve boynu hafifçe hiperekstansiyonda iken yapılır. İnceleme için yüksek frekanslı lineer problar (10-15 MHz) gereklidir.[92] Servikal bölgeye yerleştirilen jel yastıkları faydalı olabilir. Tüm tiroid dokusunun longitudinal ve transvers görüntülemesi yapılmalıdır. Kitle veya nodüllerin incelenmesinde doppler ultrasonografik değerlendirme yapılabilir. Elastografinin, tiroidit ve tiroid nodülleri gibi patolojilerin değerlendirilmesinde gelecek vaat ettiği düşünülmektedir. Son yıllarda yapılan bir çalışmada sağlıklı pediatrik tiroid dokusunun ortalama temel gerinim (strain) indeksinin 0,54 ± 0,38 olduğu ve cinsiyet, yaş, kilo, boy ve vücut kitle indeksine göre değişmediği gösterilmiştir.[93] Tiroid bezine komşu boyun yapıları olan karotis arterler, internal juguler venler, özefagus, paratiroid bezler, özellikle juguler zincir ve supraklaviküler lenf nodülleri de inceleme sırasında görüntülenmelidir.

Ultrasonografide normal tiroid bezi, komşu kaslara göre homojen ve hiperekoik görünür (Resim 49.24). Renkli doppler ile arteriyel damarlar ve periferik venler gözlemlenebilir. Tiroid lobları, transvers görüntülerde üçgen, sagittal görün-

lidir.[150] 2015 yılında Amerikan Tiroid derneği (ATA), tiroid nodülleri ve diferansiye tiroid kanseri olan çocukların yönetimi ile ilgili kılavuz yayınlamış olup klinik olarak kanser riski yüksek olan veya malignite lehine ultrasonografi bulguları bulunan her çocukta ince iğne aspirasyonu yapılması önerilmiştir.[144] Yetişkin popülasyonda biyopsi yönlendirmesi genellikle ATA Yetişkin Ultrasonografi Risk Stratifikasyon şeması veya Tiroid Görüntüleme Raporlama ve Veri Sistemi (TIRAdS) tarafından sağlanan risk tabanlı değerlendirmeler ile gerçekleştirilir. Ancak, bu risk sınıflandırma şemalarının pediatrik tiroid nodüllerine uygulanıp uygulanamayacağını belirlemek için daha fazla çalışma gereklidir.[121,149,151,152]

**Malign Tiroid Nodülü: Yüksek Riskin Ultrasonografik Bulguları**

Solid ağırlıklı komponent
Kalsifikasyon, özellikle mikrokalsifikasyonlar
Hipoekojenite
İrregüler kenar özelliği
Yükseklik/ genişlik oranının artması
Periferik halonun bulunmaması
İntranodüler vaskülarite
Eşlik eden anormal lenf nodülleri

Nodül sertliğindeki artışın malignite ile ilişkili olduğu gösterildiği için US elastografi, şüpheli lezyonları değerlendirmede umut vadetmektedir; ancak bu alanda daha fazla araştırmaya ihtiyaç vardır.[121] Nükleer tıp (genellikle iyot-123 ve iyot-131 sintigrafisi) uygulamaları tedaviyi yönlendirmek için kullanılır. Çünkü sintigrafide 'soğuk' nodüller malignite açısından şüphelidir. Sintigrafide sıcak olan nodüller genellikle benign özelliktedirler; ancak istisnalar olabilir[114] (Resim 49.38). Genel olarak, medüller tip hariç tiroid neoplazileri, total tiroidektomi, lenf nodüllerinin diseksiyonu ve postoperatif radyoaktif iyot-131 ile tedavi edildiğinde %95'in üzerinde 10 yıllık sağkalım oranı ile iyi bir prognoza sahiptir.[123]

## Paratiroid Bezleri

Paratiroid bezleri, üçüncü ve dördüncü brankiyal keseden kaynaklanan iki çift endokrin bezdir.[153] **Normal paratiroid** ve tiroid bezi ekojenitelerinin benzer olması nedeniyle çoğunlukla ultrasonografik olarak ayırt edilemez. Paratiroid bezlerinin ultrasonografik görüntülemesi, primer veya sekonder **hiperparatiroidizm** varlığında yardımcı olabilir. **Paratiroid adenomları** çocuklarda nadir görülür; ancak primer hiperparatiroidizmin en sık nedenini oluşturmaktadır.[154,155] Kronik böbrek yetmezliği olan çocuklarda sekonder hiperparatiroidizme bağlı olarak paratiroid bez hiperplazisi görülebilir.[156] dört bezi de içeren paratiroid hiperplazisi, MEN I sendromuna sahip hastalarda daha sık görülür.[157] Ultrasonografi, paratiroid tümörlerini ve bez hiperplazisini saptamada %80-90 duyarlılığa sahiptir.[154] Adenom ve hiperplazilerin tipik ultrasonografik görüntüleme bulguları benzerdir; tiroid bezi posteriorunda kraniyokaudal yerleşimli, keskin sınırlı, hipoekoik solid kitleler olarak görünürler (Resim 49.39). Nadiren kitle kistik, kalsifiye, multilobüler ve devasa boyutlarda olabilir.[48] Komşu inferior tiroid arterinde, **vasküler ark** şeklinde genişleme görülmesi adenom tanısında ipucu olabilir.[158] Paratiroid dokusu %20 oranında ektopik yerleşim gösterebileceğinden, ultrasonografi ile lezyon görüntülenemezse, MRG ile değerlendirme gerekebilir.[159]

## Diğer Kistik Lezyonlar

**Ön bağırsak kistleri**, solunum veya bağırsak yolunun kusurlu tomurcuklanmasını temsil eder. **Bronkojenik kistler** genellikle mediastinal yerleşimli olup nadiren boyun alt kesi-

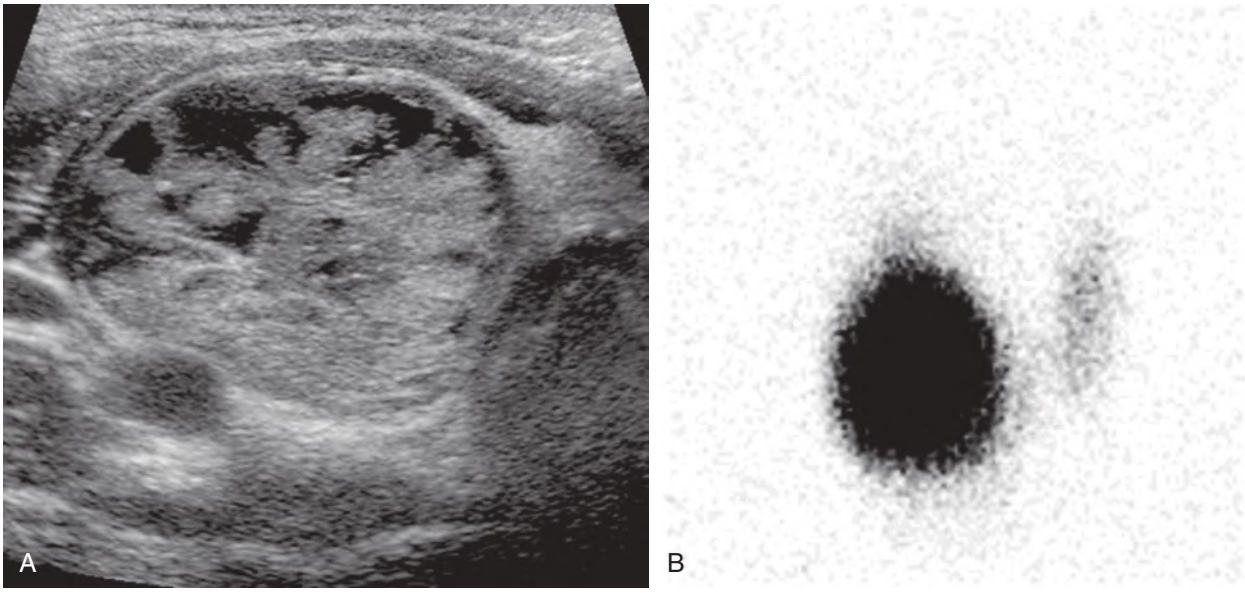


**RESİM 49.38 Tiroid Kanseri, Papiller Tip. (A)** Sağ tiroid lobunda düzgün sınırlı, heterojen, periferik halosu bulunan nodül görülmüş ve folliküler adenom olarak değerlendirilmiştir. **(B)** Teknisyum 99m ($^{99m}$Tc) perteknetat sintigrafisi, artmış tutulum göstermekte ve hiperfonksiyonel adenom düşündürmektedir; ancak patolojik tanı papiller kanser olarak bildirilmiştir.

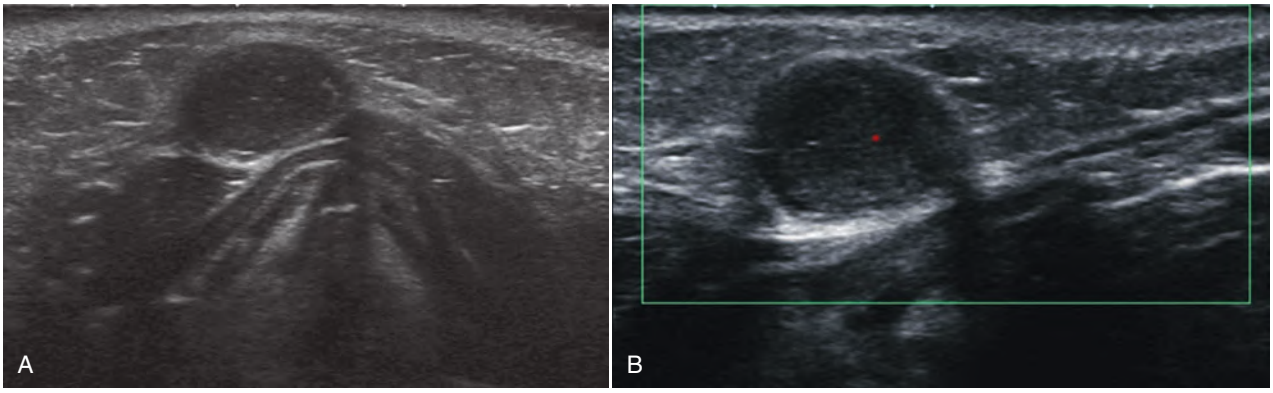


**RESİM 49.46 Dermoid Kist. (A)** Transvers gri skala ve **(B)** Renkli Doppler ultrasonografi, orta hattın sağında infrahyoid yerleşimli, düzgün sınırlı, avasküler lezyonu gösteriyor. Lezyon internal ekojeniteler içermekte olup posteriorunda akustik güçlenme izlenmektedir. Dermoid kist, derin subkutan doku içerisinde strep kaslarının hemen superiorunda yer almaktadır.

çoğu orbita komşuluğunda kafatası sütürleri boyunca veya nazal bölgede bulunurken, yaklaşık %11'i submandibular alanda ağız tabanında yer alırlar.[104] dermoid ve epidermoid kistlerin çoğu, ağrısız, yavaş büyüyen ve saçlı deri, periorbital, nazal veya boyun orta hatta yerleşimli lezyonlar olarak ortaya çıkar.[48] Ultrasonografide düzgün sınırlı, ince duvarlı, internal ekojeniteler içeren, uniloküle ve minimal posterior akustik güçlenme gösteren "psödosolid" bir görünümü taklit eder, ancak lezyonlar internal vaskülariteye sahip değildir [52,185] (Resim 49.46). Bazen yağ ve mukoid materyalden kaynaklanan heterojen ekojenite veya kalsifikasyon varlığında posterior akustik gölgelenme izlenebilir.[185] Lezyon kemik komşuluğunda ise, kemik kortekste incelme ve erozyon görülebilir. Sinüs traktı şüphesi veya kafatası ve orbita içine doğru bir uzanım varsa daha iyi değerlendirme için MRG önerilir.[52] Tedavide cerrahi rezeksiyon tercih edilmektedir; çünkü bu anomaliler rüptür ya da enfeksiyon riski taşımaktadır. Ayrıca %5'i malign dejenerasyon göstererek yassı hücreli neoplazilere dönüşebilir.[104,109]

### *Teratomlar*

**Servikal teratomlar** nadir olup 40.000 canlı doğumda 1 görülür; ancak tüm neonatal teratomların %5-14'ünü oluşturmaktadırlar.[188-190] Lezyonların, köken aldığı anatomik bölgeden uzakta izole olarak, iki veya üç germ tabakasını içeren pluripotansiyel hücrelerden kaynaklandığı düşünülmektedir.[188,191] Çocukluk çağı teratomlarının yaklaşık %90'ı, değişken oranlarda diferansiyasyon gösteren üç germ tabakasının tamamını içerir ve baş-boyun tümörlerinin %75-85'i nöroektodermal doku içermektedir.[188] Servikal teratomların çoğu benign olup, malignite nadir görülür.[190,191] Lezyonlar tipik olarak boyun anterior ve lateralinde büyük, infiltratif, kistik veya solid bir kitle olarak görülürler.[5,190] Hava yolu basısı en sık karşılaşılan morbidite nedenidir; bu nedenle lezyonun prenatal tespiti, doğum sırasındaki yaklaşımın belirlenmesine yardımcı olabilir.[190,192] Ultrasonografik olarak, solid ve kistik bileşenler içeren multiloküle heterojen kitle olarak görülür ve olguların %50'si kalsifikasyon içerir[190,192,193] (Resim 49.47). Tedavi ve rezeksiyon hızlı bir şekilde gerçekleştirilemezse mortalite %100'e yaklaşır.[192,194]

## Vasküler Lezyonlar

### *Vasküler Anomaliler*

1982 yılında Mulliken ve Glowacki[195] lezyonların büyüme paternlerine dayanarak vasküler anomalileri tümörler ve malformasyonlar olmak üzere iki gruba ayıran bir sınıflama önerdiler. Bu sınıflamaya göre hızlı bir şekilde proliferasyon gösteren ve involüsyona uğrayabilen vasküler lezyonlar **tümör** olarak kabul edilmektedir.[53] Çocukla orantılı olarak büyüyen ve involüsyona uğramayan vasküler lezyonlar ise malformasyonlar olarak sınıflandırılmıştır. Vasküler lezyonlarla ilgili artan bilgilerle, Uluslararası Vasküler Anomaliler Çalışma derneği (ISSVA), 1996 yılında bir sınıflama oluşturmuştur ve bu sınıflama 2014 yılında güncellenmiş olup son olarak 2018 yılında revize edilmiştir (https://www.issva.org/UserFiles/file/ISSVA-Classification-2018.pdf).[196]

**Vasküler Anomaliler (ISSVA 2018 Güncellemesi)[196]**

**VASKÜLER TÜMÖRLER**
Benign
Lokal agresif veya borderline
Malign

**VASKÜLER MALFORMASYONLAR**
Basit
Kombine
Major damarların anomalileri
Diğer anomalilerle ilişkili

Gri skala ve renkli doppler ultrasonografi, vasküler anomalinin kistik mi yoksa solid mi olduğunu belirlemeye, lezyon içi kalsifikasyonları veya flebolitleri değerlendirmeye ve yüksek akım hızlı damarların varlığını tespit etmeye yardımcı olabilir ve genellikle küçük yüzeysel lezyonlar için yeterlidir.[197] Sedasyon uygulanamayan hastalarda lezyon içi kalsifikasyonu doğrulamak ve lezyon ilişkili kemik değişikliklerini değerlendirmek için BT görüntülemesi faydalı olabilir. Yüksek yumuşak doku çözünürlüğü, multiplanar değerlendirme ve yüksek akım hızlı damarları tanımlama kabiliyeti nedeniy-

**septik embolilere** yol açabilir.[218,219] Ultrasonografide, genişlemiş, komprese edilemeyen ve ekojen trombüs materyali içeren internal juguler ven izlenir. Renkli doppler ultrasonografi, akımın ve Valsalva manevrası ile pulsasyonun olmadığını gösterir (Resim 49.55). Kan kültürleri ve toraks radyografisi veya BT incelemesi tanıyı kesinleştirir ve böylece uygun antibiyotik tedavisi başlanır.[220]

### Lenf Nodülleri

Lenf nodülleri, lenfoid foliküllerden oluşan bir dış korteks ve lenfatik sinüs, bağ dokusu ve kan damarlarını içeren bir hilustan oluşur. Yaklaşık 300 civarındaki servikal lenf nodülleri boyundaki lenfatik damarlar boyunca yer almaktadır.[221] Bebeklerde lenf nodülü çapı 3 mm'den küçüktür.[48] Çocuklarda maksimum boyutu 1 cm'den büyük olan lenf nodülleri büyümüş kabul edilir. Ultrasonografide, normal bir lenf nodülü oval ve hipoekoiktir; merkezi vaskülarite içeren ekojenik hilusa sahiptir (Resim 49.56). Normal uzunluk, genişliğin iki katından fazladır (2:1).[82]

Lenf nodülleri, reaktif hiperplazi, enfeksiyon, inflamasyon veya malignite sonucu büyüyebilir.[222] Servikal lenfadenopati yaygın bir durumdur ve çocuklarda sıklıkla normal bir bulgudur. Tüm yaş gruplarındaki çocukların %47-55'inde ve 4 ila 8 yaş arasındaki çocukların %80-90'ında enfeksiyon veya sistemik hastalıktan kaynaklanmayan, palpe edilebilen reaktif hiperplastik lenf nodülleri bulunur. Ancak, bebeklerde palpe edilebilen lenf nodülleri normal değildir ve ileri değerlendirme gereklidir. **Supraklaviküler lenfadenopati ve büyük nodlar,** malignite ile ilişkilidir ve ince iğne aspirasyonu ve/veya biyopsi gerektirir.[222-224] Elastografi, son dönemde inflamatuar ve malign süreçleri ayırt etmede umut verici sonuçlar göstermektedir.[225]

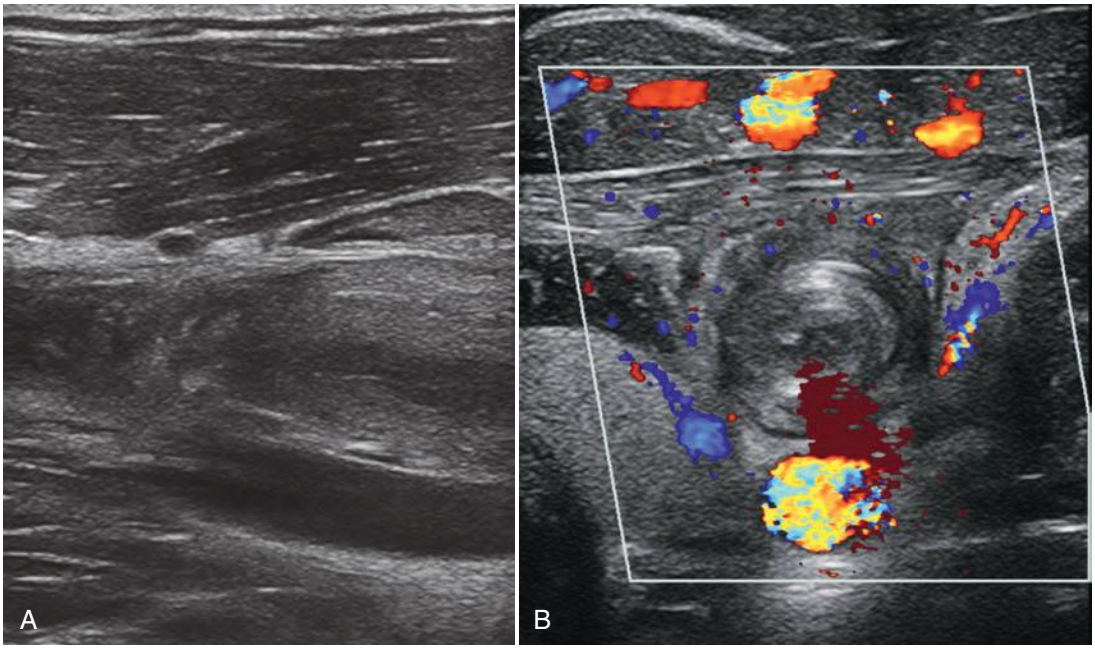


**RESİM 49.54 Juguler Ven Trombozu**. **(A)** Longitudinal sonogramda internal juguler venin distansiyonu ve oklüzyonuna neden olan heterojen trombüs materyali görülüyor. Karotis arter, juguler venin derininde yer almaktadır. **(B)** Transvers renkli Doppler ultrasonografi kesitinde, juguler veni oklüde eden pıhtı gözlenirken karotis arterde normal akım görülmektedir. Ayrıca Video 49.7'ya bakınız.

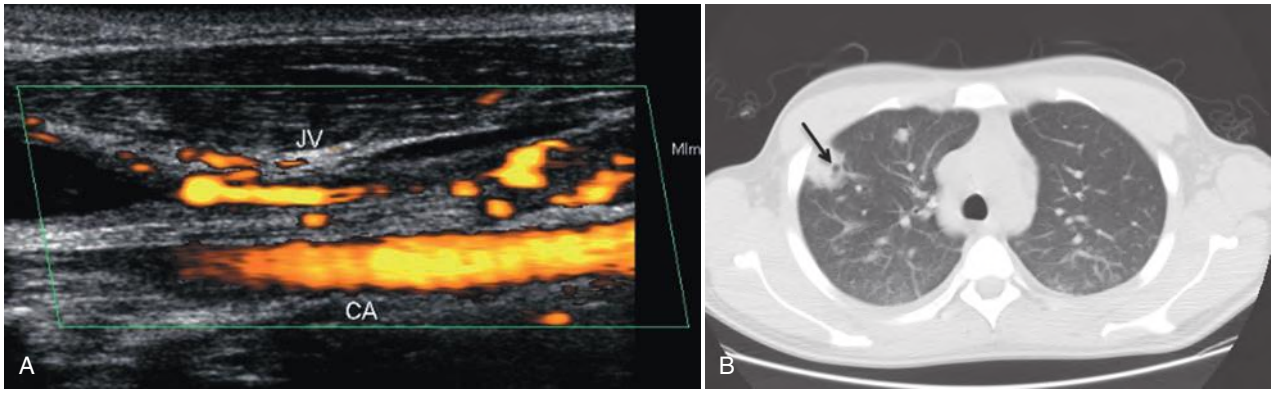


**RESİM 49.55 Lemierre Sendromu**. **(A)** İnternal juguler venin renkli Doppler ultrasonografisi, lümen içerisinde, tama yakın oklüzyona neden olan trombüsü göstermektedir. **(B)** Aksiyal toraks BT incelemesinde, sağ akciğer üst lobda septik emboliye bağlı santral kavitasyon *(ok)* içeren iki adet parankimal nodül görülmektedir.

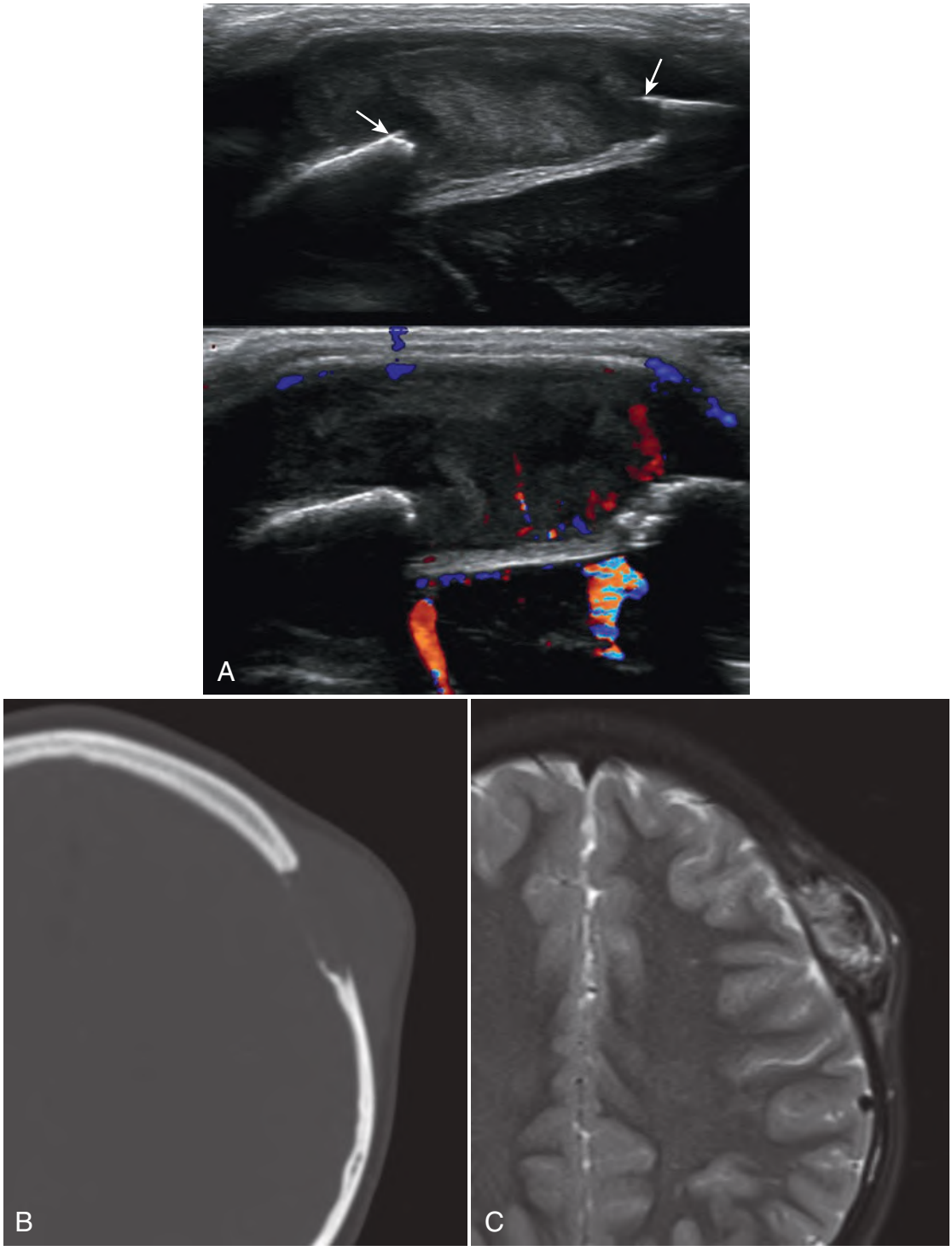


**RESİM 49.64 Langerhans Hücreli Histiyositoz**. Altı yaşında çocuk. **(A)** Aksiyal gri skala ve renkli Doppler ultrasonografide, kafatası dış tabulasında destrüksiyona neden olan heterojen iç yapıda, intradural uzanımı bulunmayan yumuşak doku kitlesi görülüyor. **(B)** Aksiyal kontrastsız BT görüntülemesi (kemik penceresinde) periost reaksiyonunnu eşlik etmediği, dış tabulada içe göre asimetrik kemik destrüksiyonu gösteriyor. **(C)** T2 ağırlıklı yağ baskılı MR görüntülemesi, intradural uzanımı bulunmayan destrüktif yumuşak doku kitlesini doğruluyor.

(FdG-PET) hastalık yayılımının belirlenmesinde yardımcıdır.[268]

**Nöroblastom.** Nöroblastomlar, sempatik sinir krest hücrelerinden kaynaklanan neoplazilerdir ve en sık adrenal bezlerden köken alırlar.[90] Primer servikal nöroblastom retrofaringeal bölgede ortaya çıkar ve olguların yalnızca %5'inde görülür; ancak genellikle iyi bir prognoza sahiptir. Servikal lenf nodülleri, kafatası ve yüz kemiklerinde metastaz, boyun dışı primer kitlelerden daha yaygındır.[82,270] Nöroblastomun baş ve boyun bulguları arasında Horner sendromu, proptozis, opsoklonus ve periorbital yumuşak doku kitleleri yer alır.[271,272] Ultrasonda yumuşak doku veya lenf nodülü metastazları, ge-

**(lipomyelosel ve lipomyelomeningosel)** açıklayabilen ciltle kaplı lipomlar gelişir.[10] **Dorsal lipomlar** primer nörülasyon başarısızlığıyla, konusu etkileyen **transizyonel lipomlar** junctional nörülasyon anomalileriyle[11] ve **terminal lipomlar** sekonder nörülasyon anomalileriyle açıklanır.[12,13] Kaudal hücre kitlesi (sekonder nörülasyon) **kloakanın** (alt genitoüriner ve anorektal yapıların orijini) yakınında oluşur ve bu da anorektal ve ürogenital anomalileri olan hastalarda **lumbosakral hipogenezi** ve **tethered spinal kordun** yüksek insidansını açıklar. Gastrülasyondaki, primer ve sekonder nörülasyonu etkileyebilecek aberasyonlar **diastometamyeli, nöroenterik fistül, kaudal agenezi** ve **segmental spinal disgeneziyi** açıklar.[14]

## ULTRASONOGRAFİ TEKNİĞİ VE NORMAL ANATOMİ

Bebekler genellikle prone pozisyonda taranır. Ancak bebek biberonla beslenirken veya emzirilirken dekübit pozisyonda da tarama yapmak mümkündür. Hareket eden bir bebeğin beslenmesine ve postprandiyal durumda prone pozisyona getirilmesine izin verilirse çok daha iyi bir tarama elde edilecektir. Görüntüleme sırasında hastayı sakinleştirmek için glikoza batırılmış bir emzik de kullanılabilir. Mümkünse, omuzlar yükseltilerek lomber lordoz belirginleştirilir ve lumbosakral bileşkenin tanımlanmasıyla vertebra korpus seviyesinin belirlenmesine yardımcı olunur.[15] Ek olarak üst gövde ve başın yükseltilmesi, tekal kesenin kaudal bölümünün daha iyi görüntülenmesini sağlar. Alternatif bir yaklaşım, spinöz prosesleri ayırarak akustik pencereyi genişletmek için prone pozisyonda alt karnın altına rulo şeklinde bir örtü yerleştirmektir.[16] Omurganın posterior elemanları doğumdan sonra kemikleşir (kaudalden kraniale doğru). Lomber omurgada ses penetrasyonu 3-4. aylarda azalır ve çoğu hastada 6. aydan sonra görüntü kalitesi önemli ölçüde düşer. Daha büyük bebek ve çocuklarda kanal içeriği parasagittal tarama ile orta hat sagittal taramaya göre daha iyi görüntülenebilir.[17] Anterior meningosel veya presakral kitleler, probun koksiksin distal ucundan açılı tutulmasıyla görüntülenebilir veya pencere olarak idrar dolu mesane kullanılarak anterior yaklaşımla taranabilir. Dik pozisyon lomber ponksiyona kılavuzluk etmede veya meningosellerin görüntülenmesinde kullanılabilir.[18]

Yüksek frekanslı lineer transdüserler, vertebra segmentlerini saymak için kullanışlı olan kaydedilmiş kliplerin ve genişletilmiş alana sahip görüntülerin ek yardımıyla anatominin ince ayrıntılarının görüntülenmesine olanak tanır (Resim 50.3, Video 50.1). Bölünmüş bir ekran, vertebra korpuslarını saymak ve konus medullaris seviyesini belirlemek için kullanılan işaretleri gösterebilir. Spinal kord ve kauda ekuina hareketleri ağlama, solunum ve kardiyak siklus ile birlikte gerçek zamanlı olarak gerçekleşmekte ve kaydedilen kliplerle belgelenmektedir. Normal salınım yenidoğanlarda görülebi-

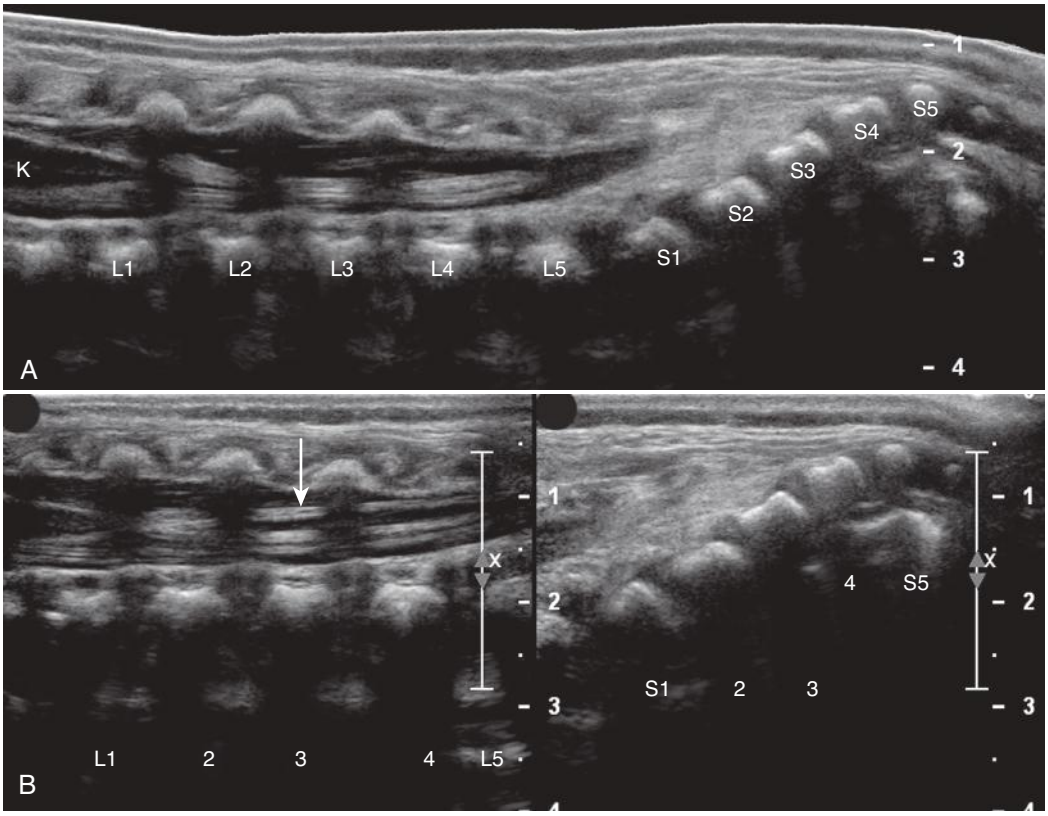


**RESİM 50.3 2 Haftalık Bebekte Lumbosakral Omurga. (A)** Genişletilmiş alan görüntüsü, lumbosakral omurganın seyri ve konturunun ayrıntılı anatomisini ortaya koymaktadır. Hipoekoik kord görüntülenir *(K)*; sakral ve lomber vertebra korpusları etiketlenir ve S1'in posteriora doğru açılandığı yerde lumbosakral bileşke belirlenebilir. **(B)** Aynı hastada bölünmüş görüntü. Benzer işaretler dual görüntü ile belgelenebilir. Bu genellikle panoramik görüntüden teknik olarak daha kolaydır. Sinir köklerinden ayırt edilebilen ve 1,1 mm'den az çapta olması gereken normal filum terminaleye dikkat ediniz *(oklar)*.[29] Filumun dış kenarları, filumun santral kısmına göre parlaktır. Ayrıca Videolar 50.1 ve 50.2'ye bakınız.

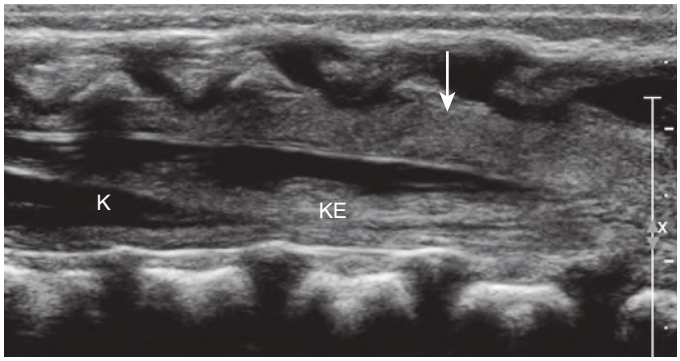


**RESİM 50.11 Normal Epidural Yağ.** Epidural yağ tabakası bazen belirgin olabilir *(ok)*. Distal kord *(K)* ve kauda ekuinaya *(KE)* dikkat ediniz.

**RESİM 50.11 Altı Bebekte Koksiksin Normal Gelişimindeki Varyasyon. (A)** Sagital ultrason görüntüsü, koksigeal gamzeyi (*) ve dorsale kavisli koksiksin ucuna doğru uzanan subkutan hipoekoik traktı ortaya koymaktadır *(ok)*. Video 50.3'teki ek örneğe bakınız. **(B)** Aynı hastada *(A)* gamzenin hemen üzerinden yapılan transvers ultrason görüntüsü, gamzeden distal koksiksin ucuna uzanan fibröz traktı *(ok)* göstermektedir. **(C)** Başka bir hastada düzgün, klasik eğriliği ile kıkırdak koksiks *(C)*. **(D)** C1 segmentinde görülen küçük kemikleşme çekirdeğine sahip ayrı bir hasta *(ok)*. **(E)** Daha geniş kemikleşme odağı olan farklı hastalar *(ok)* ve **(F)** tüm koksigeal segmentlerde kemikleşme çekirdekleri görülebilmektedir.

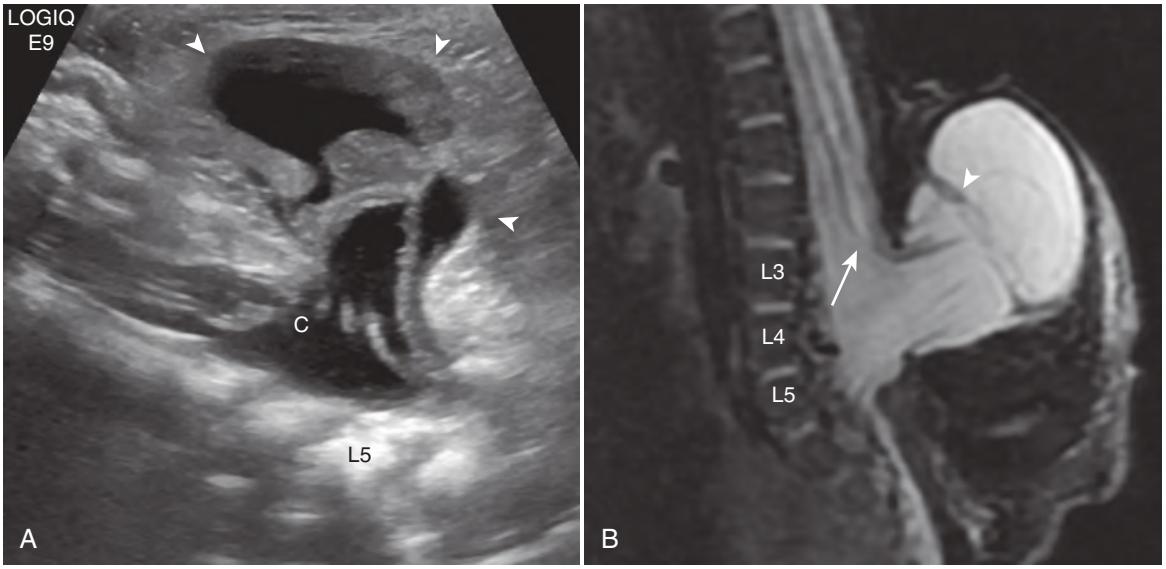


**RESİM 50.19 Terminal Myelosistosel. (A)** Lomber omurganın alt bölümünün sagittal görüntüsü, dilate santral kanalla *(C)* ilişkilenen büyük, ağırlıklı olarak kistik bir kitle *(ok başları)* içeren büyük posterior eleman defektini göstermektedir. **(B)** Sagittal T2 ağırlıklı görüntüde, plakod *(ok başı)* ve dilate santral kanaldan *(ok)* kaynaklanan kitle içeren beyin omurilik sıvısı görülmektedir.

**Myelosistosel,** spinal kordun dilate santral kanalının dorsal kemik defekti aracılığıyla dorsale doğru protrüde olduğu nadir bir malformasyondur. Myelosistoseller, servikal, torasik veya lumbosakral seviyelerde bulunabilirler. Bunlar myelomeningosellerden farklı olup ciltle kaplıdırlar.[70,71] Lumbosakral seviyede meydana geldiklerinde, **terminal myelosistosel** olarak adlandırılırlar (Resim 50.19); bunlar oldukça nadirdir.[72] Aşağı yerleşimli kordun terminalinin, spinal kordun santral kanalıyla ilişkilenen bir kist (**siringosel**) içerisinde sonlanması durumunda ultrason veya MRG ile tanı koyulabilir. Genişlemiş subaraknoid mesafe (meningosel) distal kordu ve terminal kisti çevreler. Terminal kist içindeki sıvı, genişlemiş subaraknoid mesafe ile ilişkilenmez. Kloaka ekstrofisi ile birliktelikleri sıktır.[73-75]

## Subkutan Kitlesi Olmayan Kapalı Spinal Defektler

**Filum terminale lipomları,** filum terminalenin fibrolipomatöz kalınlaşmasıyla karakterizedir. Filum terminalenin hem intradural hem de ekstradural kısmını içerebilir ve yağlı infiltrasyon miktarı değişkendir. Filum, transvers görüntülerde izlendiği gibi sıklıkla orta hattan hafif uzaktadır. Bu durumda yağ dokusu filum terminalede 1-2 mm'den fazla genişlemeye yol açar.[28,29,76] Ultrasonda, bazen ondüle bir kontura sahip, kalınlaşmış, ekojenik bir filum terminale olarak görülür[77] (Resim 50.20, Videolar 50.8 ve 50.9). Kord yapışmasına dair hiçbir kanıt olmayan asemptomatik yetişkin hastaların %0.2-4'ünde filumda "insidental" yağlı infiltrasyon olduğu bulunmuştur ve normal bir varyant olarak kabul edilmektedir.[78,79]

**Anormal derecede uzun spinal kord,** konus medullarisin incelmediği ve sakrumda tekal kesenin alt ucuyla birleştiği bir varyanttır (bkz. Resim 50.13B). İntradural lipomlar veya lipomyelomeningosellerle birlikte görülebilir.

**İntradural lipomlar** (Resim 50.21) spinal kanalın herhangi bir yerinde bulunabilirler; ancak daha sıklıkla lumbosakral

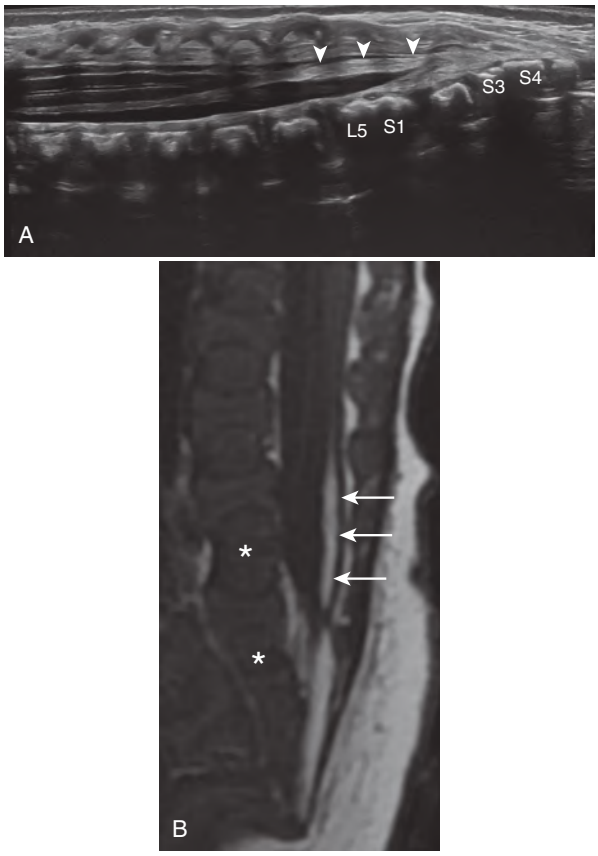


**RESİM 50.20 Filum Terminale Lipomu. (A)** Sagittal ultrason görüntüsü, L3-4 intervertebral disk mesafesi seviyesinde sonlanan aşağı yerleşimli konusu ve kalın ekojenik filumu *(ok başları)* göstermektedir. Ayrıca L5-S1 ve S3-4'teki füzyon anomalilerine dikkat ediniz. **(B)** Lumbosakral omurga seviyesindeki sagittal T2 ağırlıklı görüntü, aşağı yerleşimli konusu ve kalın, yağ içerikli filumu *(oklar)* göstermektedir. L5 ve S1 vertebra segmentlerinin füzyonuna ve displazik sakruma da dikkat ediniz (*). Filar lipoma ait başka bir örneği Videolar 50.8 ve 50.9'da görebilirsiniz.

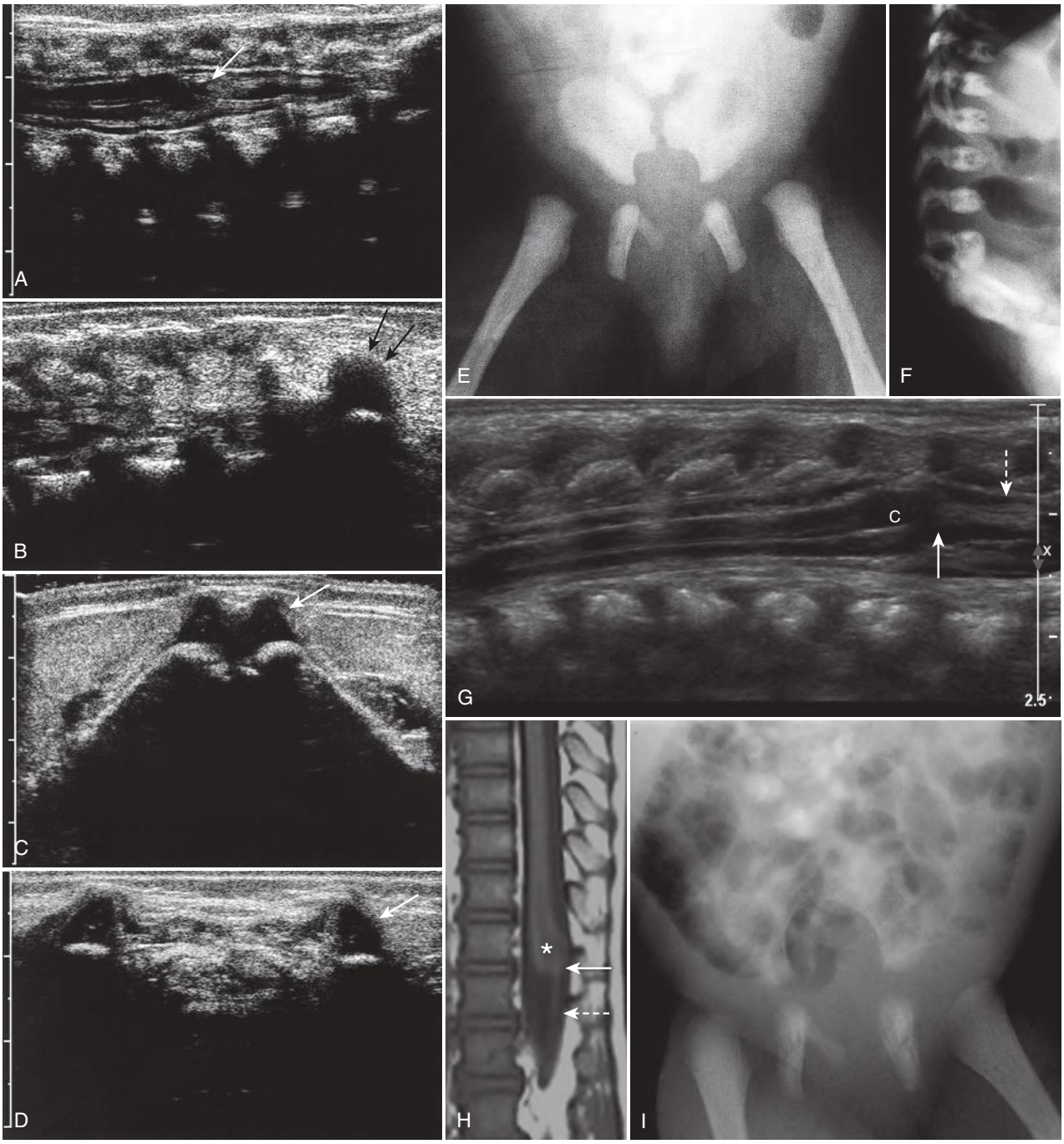


**RESİM 50.24 Kaudal Regresyon Sendromu. (A)** Konus medullarisin sagittal görüntüsü, ucunun anormal şekilde küntleştiğini göstermektedir *(ok).* **(B)** Vertebral kolonun kesik, distal ucunun sagittal görüntüsü anormal şekilde yukarı doğru kıvrılmış ve kesik kıkırdak ucu göstermektedir *(siyah oklar).* **(C)** Sakral omurgaya ait transvers görüntüde, sakrumun beklenen pozisyonunda olmadığı, iliak kanatların kıkırdak posterior kenarlarının bitişik olduğu *(ok)* ve ayrı bir sakrumun bulunmadığı görülmektedir. **(D)** Çoğu bebekte mevcut olan posterior kıkırdak iliak kanatların birbiriyle ilişkisinin normal görünümü *(ok).* **(E)** Pelvisin frontal radyografisinde iliak kanatların karşı karşıya gelen medial yüzleri, distal lomber ve sakral omurganın yokluğu ve disloke kalçalar görülmektedir. **(F)** Lateral radyografi kesik vertebral kolonu göstermektedir. **Başka bir hastada, (G)** omurganın sagittal ultrason görüntüsü, alt torasik omurga düzeyinde sonlanan kesik konusu *(beyaz ok),* bununla ilişkili kalınlaşmış filum terminaleyi (çizgili ok) ve santral kanalın kistik dilatasyonunu *(C)* göstermektedir. **(H)** Aynı hastaya ait omurganın sagittal T2 ağırlıklı manyetik rezonans görüntülemesinde, santral kanalda kistik dilatasyon (*), yüksek konumlu konusun künt görünümü *(beyaz ok)* ve filumun lipomatöz olmayan kalınlaşması *(çizgili ok)* görülmektedir. **(I)** Pelvis ve omurganın supin radyografisinde, distal lomber omurga ve sakrumun yokluğu, üst lomber omurgaya ait vertebra segmentasyon anomalileri ve bilateral kalça dislokasyonu görülmektedir.

veya myelopati ve radikülopatiye yol açabilirler. Konjenital olabileceği gibi travma, cerrahi, araknoidit, nöral tüp defektleri veya nörokutanöz melanozis ile ilişkili de olabilir.

Araknoid kistler intradural veya daha az sıklıkla ekstradural olabilirler. İntradural kistler, araknoid trabeküllerdeki değişiklikler sonucu meydana gelen, subaraknoid mesafe yerleşimli, zarla çevrili sıvı koleksiyonlarıdır. Ekstradural kistler, duradaki defekt nedeniyle subaraknoid mesafenin herniasyonu sonucu oluşur. Cerrahi geçirmiş alanlardaki araknoid adezyonlar veya anormal BOS akımı nedeniyle oluşabilir. Bunlar en sık torasik omurgada görülürler (Resim 50.36). Kord bası bulguları varsa kist duvarı eksizyonu ile tedavi edilmelidirler. Spinal kanalda genişleme, kemik erozyonu, epidural yağın deplasmanı, tekal kesenin deplasmanı ve kordun anteriordan kompresyonu söz konusu olabilir. Kistler spinal kordun posterolateralinde yer alır ve kistlerin duvarını sıvıdan ayırt etmek zor olabilir.[135-137]

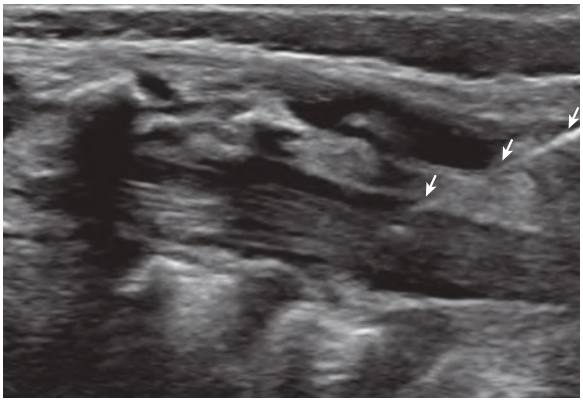

**RESİM 50.35 Ultrason Eşliğinde Lomber Ponksiyon.** Sagittal ultrason görüntüsünde, spinal iğnenin posterior yumuşak dokulardan geçerek tekal keseye doğru ilerleyişi görülmektedir *(oklar).*

## SPİNAL ULTRASONOGRAFİNİN İNTRAOPERATİF VE DİĞER KULLANIMLARI

Gerçek zamanlı ultrason kılavuzluğu, omurga cerrahisi sırasında işlemleri yönlendirmek ve sonuçları değerlendirmek için beyin cerrahları tarafından kullanılabilen değerli bir kaynaktır. Birçok yazar, spinal kordun hassas bölgelerine cerrahi müdahaleyi minimalize etmek ve normal/anormal kord hareketlerini saptamak şeklinde intraoperatif spinal ultraso-

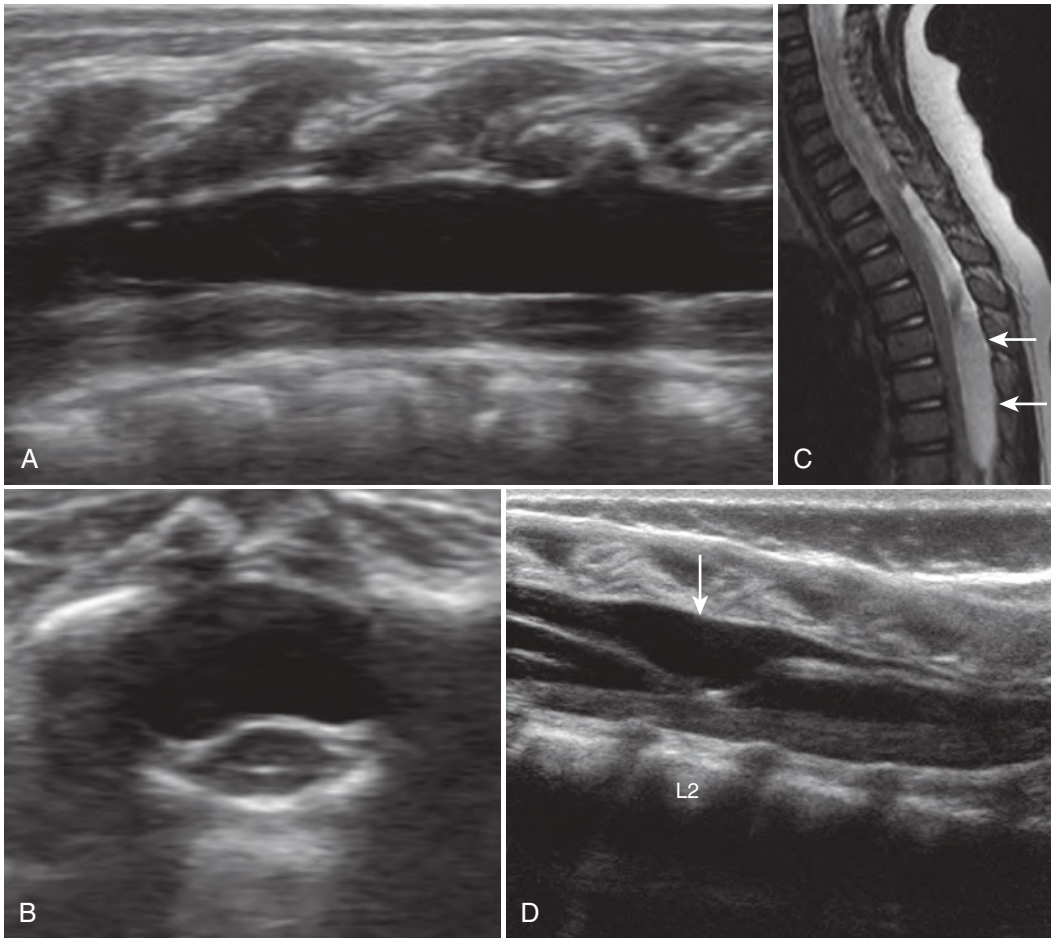


**RESİM 50.36 Araknoid Kistler.** 1 aylık bebekte torasik omurganın **(A)** sagittal ve **(B)** transvers görüntüleri, spinal kordun ventral deplasmanına ve kompresyonuna neden olan büyük bir dorsal araknoid kisti göstermektedir. **(C)** Torasik omurganın sagittal T2 ağırlıklı görüntüsü, kordu ventrale deplase eden, kordun incelmesine ve kompresyonuna neden olan büyük bir araknoid kisti *(oklar)* doğrulamaktadır. **(D)** Başka bir yenidoğan hastaya ait sagittal görüntü, konus medullaris ve proksimal filum terminalenin dorsalinde küçük bir intradural araknoid kisti *(ok)* göstermektedir. (**C** ve **D** Dr. Kathy McCarten'ın izniyle.)

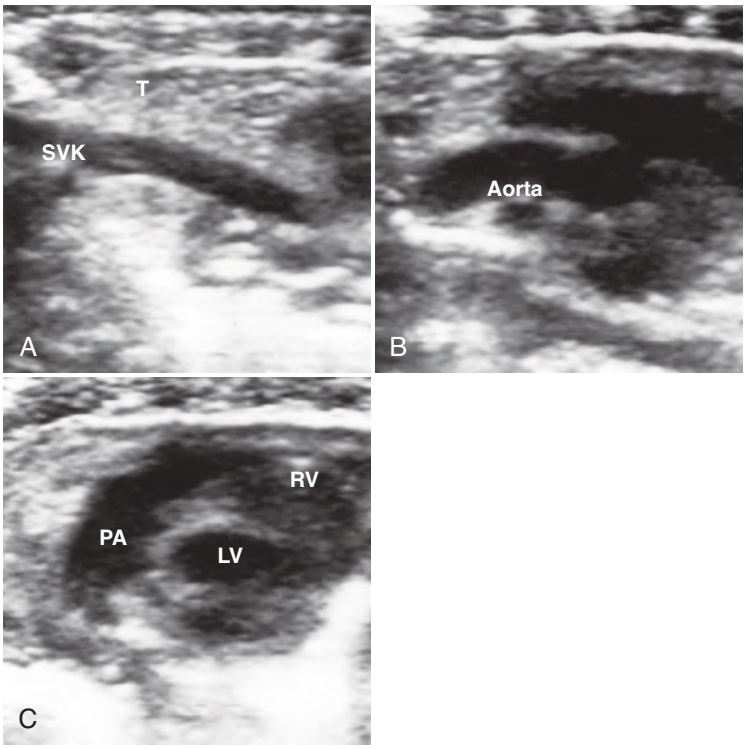


**RESİM 51.2 Normal Mediasten.** Timustan *(T)* geçen longitudinal görüntüler. **(A)** Superior vena kavadan *(SVK)* geçen sağ lateral görüntü. **(B)** Aortadan geçen orta hat görüntüsü. **(C)** Pulmoner çıkış yolundan geçen sol lateral görüntü. *LV*, Sol ventrikül; *PA*, pulmoner arter; *RV*, sağ ventrikül.

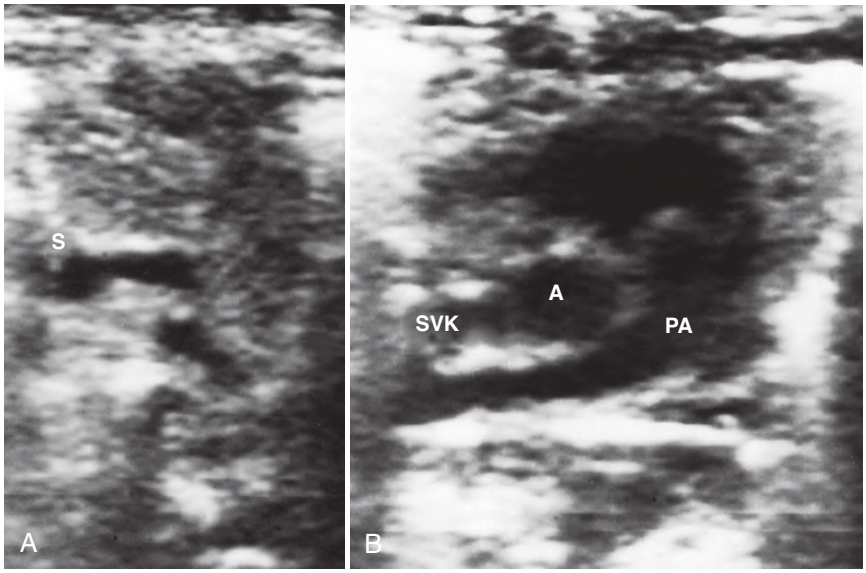


**RESİM 51.3 Normal Mediasten, Transvers Görüntü. (A)** Timustan geçerek superior vena kavaya *(S)* uzanan innominat ven kateteri bulunan superior plan. **(B)** Superior vena kava *(SVC),* aort *(A)* ve pulmoner arter *(PA)* boyunca uzanan inferior plan.

nın vücut büyüklüğü ile ters orantılıdır. Küçük çocuklar için daha yüksek frekanslar, büyük çocuklar için ise daha düşük frekanslar kullanılır.[9]

## PLEVRAL EFÜZYON VE AMPİYEM

Toraks ultrasonografisinin en sık kullanım amacı komplet radyoopak hemitoraks (Resim 51.5) veya parsiyel radyoopak hemitoraksın (Resim 51.6) değerlendirilmesidir. Ultrason, opasifikasyonun plevral nedenlerini pulmoner nedenlerden ayırt eder. Toraks ultrasonu, az miktarda plevral sıvıyı tespit etmede dekübit toraks radyografilerinden daha duyarlıdır (Resim 51.7). Ultrason 5 mL kadar az plevral efüzyonu tespit edebilirken, toraks radyografileri 150 mL'den az plevral efüzyonları tespit edemez.[10] Loküle plevral sıvının aksine, serbest plevral sıvının bulunduğu yer pozisyona bağlıdır ve hastanın pozisyonuna göre yer değiştirir. Dependan alanlara yönelik yapılan ultrasonda serbest plevral sıvı saptanır. Plevral efüzyonlar ses dalgalarını ilettikleri için, normalde tanımlanamayan plevra derinindeki yapıların görüntülenmesine izin verebilirler.

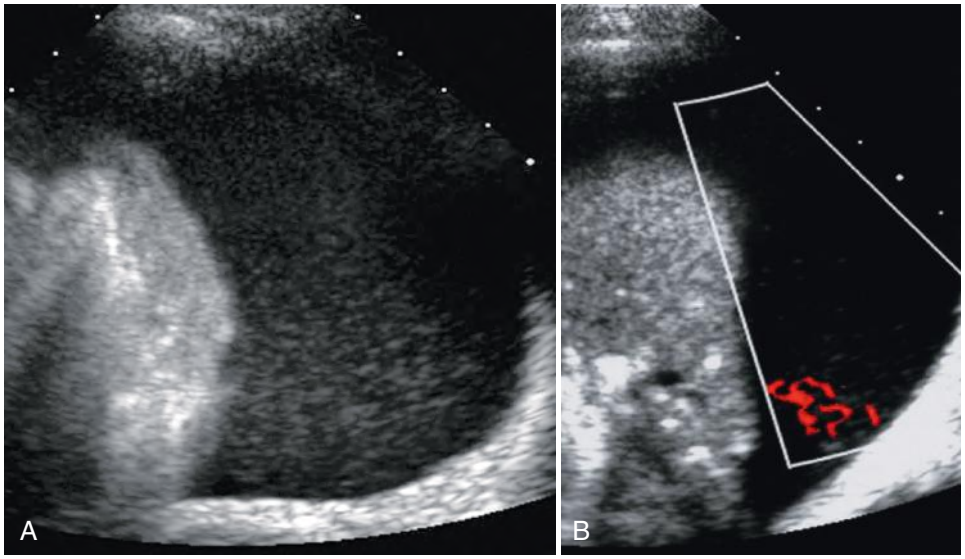


**RESİM 51.15 Debri İçeren Plevral Sıvıda Renkli Doppler Sinyali. (A)** Gri skala ultrasonografi, fazlaca debri içeren sol plevral sıvıyı göstermektedir. **(B)** Renkli Doppler sinyali.

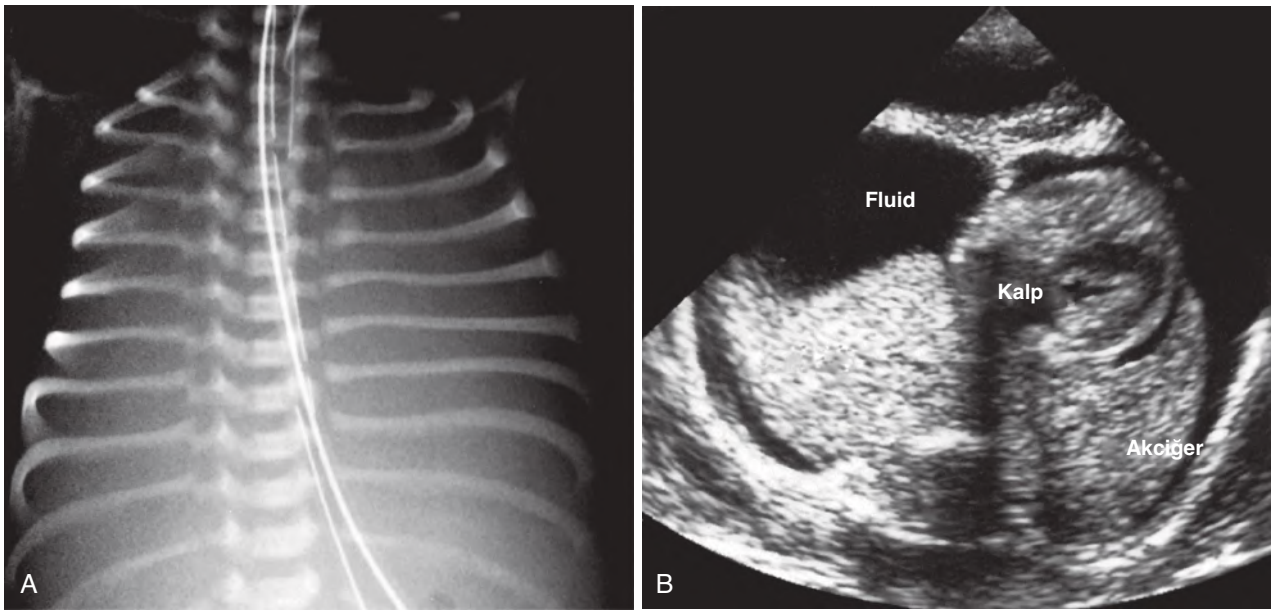


**RESİM 51.16 Durumu Kritik Hastada Bilateral Plevral Sıvı ve Perikardiyal Sıvı. (A)** Ekstrakorporeal membran oksijenizasyonu (EKMO) uygulanan bebeğin toraks radyografisinde akciğerin tümüyle opasifiye olduğu görülmektedir. **(B)** Transvers ultrasonografi, kollabe akciğerlerin çevresindeki plevral sıvıyı ve az miktarda perikardiyal sıvıyı göstermektedir.

mi apseden ayırt etmeye yardımcı olabilir (Resim 51.19 ve 51.20).

## AKCİĞER PARANKİM HASTALIKLARI

### Pnömoni

**Konsolide akciğer,** yüksek yansıtıcılığa sahip olup çevreleyen havayla dolu normal akciğere göre hipoekoiktir. Konsolide akciğer ekojenitesi karaciğere benzer (Resim 51.21). Ancak sonografik hava bronkogramları varlığı onu karaciğerden ayırır. Hava dolu bronşların ürettiği güçlü, nonpulsatil, dallanan, lineer ekolar akciğerin köküne doğru birleşir. Bronşların uzun eksenine paralel tarama yapıldığında parlak ekoların lineer paterni gözlenir (Resim 51.22). Bronşların kısa eksininde tarama yapıldığında, sonografik hava bronkogramları[16] tarafından üretilen farklı uzunluklarda dağınık ekolar gözlenir (Resim 51.23). Eğer konsolide alan komşuluğunda plevral sıvı varsa, sonografik hava bronkogramlarının tanımlanmasıyla hipoekoik konsolide akciğer, hipoekoik-anekoik plevral efüzyondan ayırt edilebilir.

Ultrasonda akciğer kayması, inspirasyon ve ekspirasyonla senkronize olarak visseral ve parietal plevranın titreyen ileri geri hareketidir. Akciğer kayması, o bölgedeki akciğerin tam olarak ekspanse olduğunu gösterir. Ultrasonla incelenen böl-

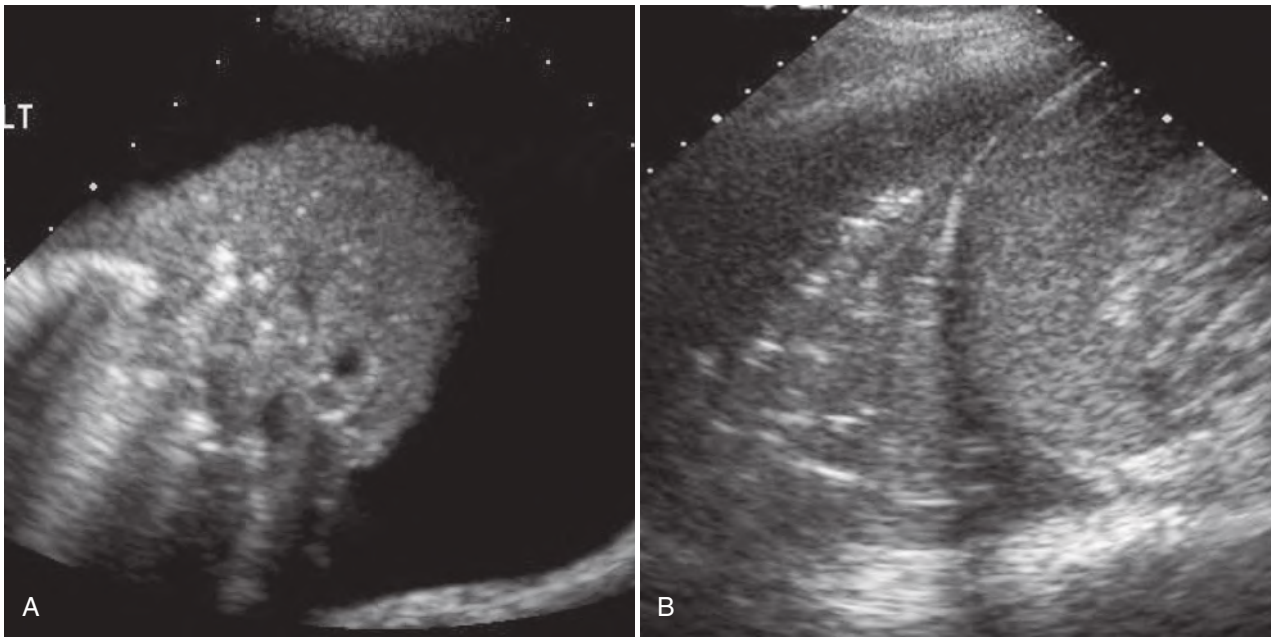


**RESİM 51.23 Dağınık Hava Bronkogramları İçeren Pnömoni. (A)** ve **(B)** Bronşların uzun eksenine paralel olmayan planda alınan iki hastaya ait transvers ve longitudinal sonogramlar, dağınık hava bronkogramlarından kaynaklanan farklı uzunluklardaki dağınık ekoları göstermektedir. Konsolide akciğer sıvı ile çevrilidir.

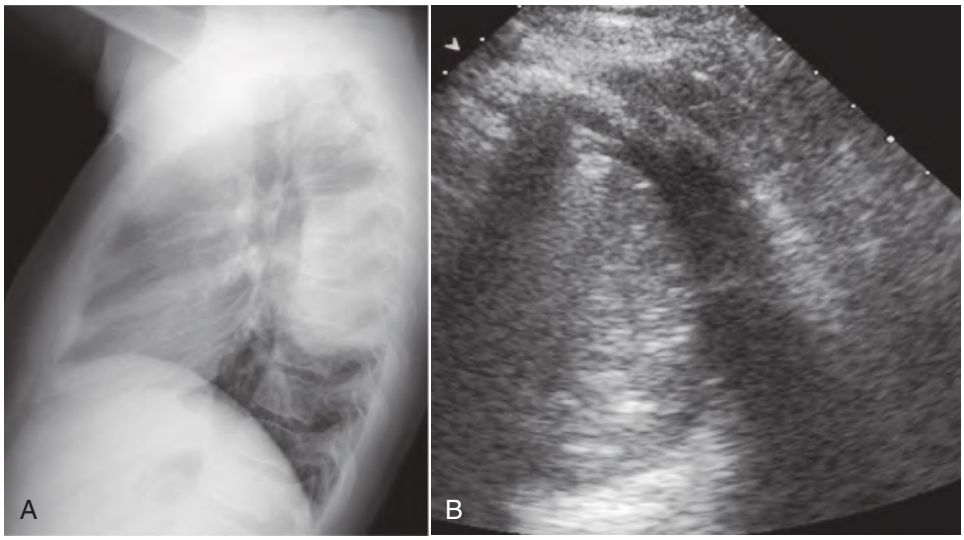


**RESİM 51.24 Yuvarlak Pnömoni. (A)** 12 yaşındaki çocuğun lateral toraks radyografisinde posteriorda yuvarlak opasite görülmektedir. **(B)** Transvers sonogramda lezyon içerisinde yuvarlak pnömoni varlığını doğrulayan hava bronkogramları görülmekte olup konsolide akciğeri çevreleyen az miktarda plevral sıvı da bulunmaktadır. Tanının ultrasonla koyulabilmesi sayesinde BT'nin iyonizan radyasyon etkisinden kaçınılabilmiştir.

akciğer tipik olarak alt loblarda bulunur ve normal akciğerin visseral plevrası tarafından çevrelenmiştir. Ultrason, alt lob yerleşimli hipoekoik kitleyi gösterebilir (Resim 51.27). Renkli Doppler, hem ekstralobar hem de intralobar sekestrasyonda hipoekoik kitleyi besleyen sistemik vasküler yapıyı gösterebilir. Ancak lezyonların yaklaşık yarısı (%48) ekstralobar ve intralobar tür arasındaki bu katı ayrımı göstermez ve örtüşen özellikler sergiler.[35]

### Bronkopulmoner Ön Bağırsak Malformasyonu

**Bronkojenik kistler** veya **bronkopulmoner ön bağırsak malformasyonları**[37] toraks duvarı komşuluğunda ise toraks ultrasonuyla tespit edilebilir (Resim 51.28). Bu ön bağırsak malformasyonları, rekanalize olamayan trakeobronşiyal ağacın anormal gelişimi sonucu oluşur.[34]

## DİYAFRAM HASTALIKLARI

Ultrasonografi, **diyafragmatik evantrasyon,**[38] **diyafragmatik herni** (Resim 51.29), **intratorasik böbrek**[39] veya **subfrenik apse**[40] gibi paradiyafragmatik lezyonların değerlendirilmesinde oldukça faydalıdır. Bu anormallikler sıklıkla solunum yetmezliğiyle ilişkilidir ve bu nedenle yatak başı taşınabilir ultrasonografi tercih edilen görüntüleme yöntemi-

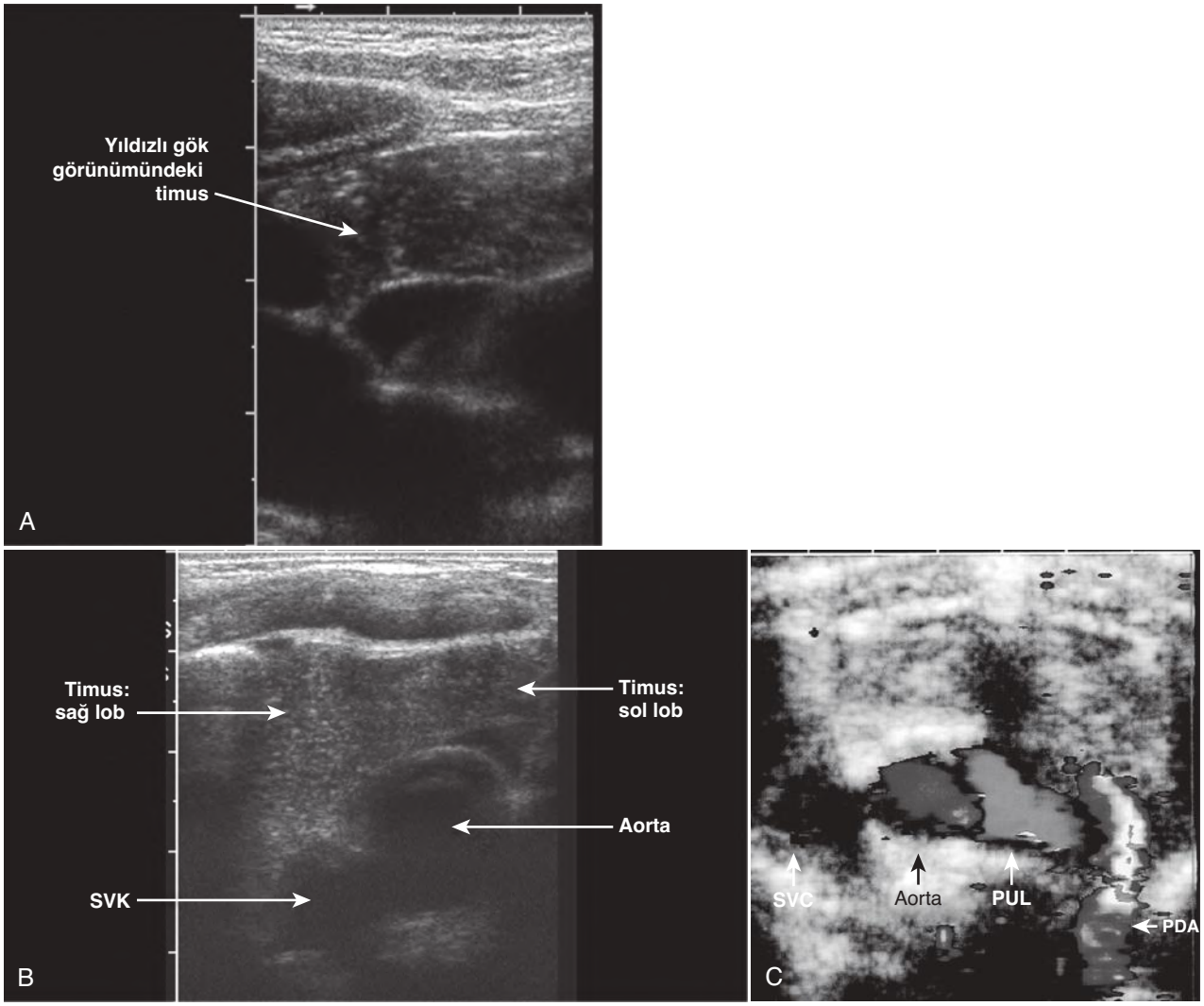


**RESİM 51.34 Normal Timus ve Toraksın Büyük Damarları. (A)** ve **(B)** 31 aylık erkek çocukta longitudinal ve transvers sonogramlar timusun normal eko yapısını göstermektedir. Timus penceresinden superior vena kava *(SVK)* ve aort görülebilir. **(C)** Başka bir çocukta renkli Doppler görüntünün gri skala versiyonu, timustan yapılan transvers taramada torakstaki büyük damarları göstermektedir. *PDA*, Posterior inen arter; *PUL*, pulmoner arter.

normal timik indeks değerleri belirlenmiştir[54] (Tablo 51.2). Ciddi akut malnütrisyonu olan çocukların timik indeksi düşüktür ve bu da immünitelerinin zayıf olduğunu gösterir.[55]

## Kitle Lezyonunu Taklit Eden Anormal Yerleşimli Timus

Boyuna doğru **timusun superior herniasyonu,** normal timusun en geniş kısmının toraks dışına, suprasternal bölgeye doğru intermitan migrasyonuyla oluşan nadir bir durumdur. Gerçek zamanlı ultrasonda, Valsalva manevrası sırasında intratorasik basıncın artmasıyla timusun tipik eko yapısına sahip kitlenin boyuna doğru hareket ettiği görülür; böylece gereksiz biyopsi ve cerrahiden kaçınılır.[56] **Ektopik servikal timus** nadir görülen bir varyanttır. Timofaringeal kanal üzerinde, karakteristik timik ultrason eko yapısına sahip hipoekoik kitle şeklinde görülecektir. Bu olguların %2.5'inde ektopik servikal timus aktif olan tek timus olabileceğinden ektopik servikal timusu olan olgularda eksizyondan kaçınılmalıdır.[57] Konjenital sternal defekt nedeniyle timus, şişkin bir kitle şeklinde **toraks duvarına doğru protrüde** olabilir. Ultrason video klipleri, solunum siklusları sırasında hareket eden herniye timusu gösterebilir.

## Ön Mediasten Kitleleri

Çocuklarda timusun benign anormallikleri arasında timik kist, intratimik kanama, timolipoma ve timoma yer alır. Timusta ayrıca hemanjiyom, lenfatik malformasyon veya Langerhans hücreli histiyositoz da görülebilir. Timusun malign infiltrasyonu lenfoma ve lösemide görülür. **Timik kistler** anekoiktir. Timusun diğer anormallikleri arasında düzensiz veya lobüler kenarlar, heterojen ekojenite ve kaba eko yapısı sayılabilir. **Germ hücreli tümörler** farklı görünümlerde olabilir. **Teratomlar** yağ, kemik, kalsifikasyon ve kistik elemanlar içeren heterojen kitlelerdir.

## Lenfadenopati

Büyük çocuklarda en sık görülen mediasten kitlesi **lösemi** veya **lenfomaya** bağlı lenfadenopatidir. **Lenfadenopati** hipo-

# TANISAL ULTRASONOGRAFİ

6. Baskı

Carol M. Rumack, MD, FACR
Deborah Levine, MD, FACR

## The world's most comprehensive and authoritative ultrasound reference

Spanning a wide range of medical specialties and practice settings, *Diagnostic Ultrasound, 6th Edition*, provides **complete, detailed information on the latest techniques** for ultrasound imaging of the whole body; image-guided procedures; fetal, obstetric, and pediatric imaging; and much more. This **thoroughly revised, two-volume set**, edited by Drs. Carol M. Rumack and Deborah Levine, remains the most comprehensive and authoritative ultrasound resource available. **Up-to-date guidance from experts in the field** keep you abreast of expanding applications of this versatile imaging modality and help you understand the "how" and "why" of ultrasound use and interpretation.

- Covers **all aspects of diagnostic ultrasound** with sections for Physics; Abdominal, Pelvic, Small Parts, Vascular, Obstetric, and Pediatric Sonography.
- Contains **5,000 images** throughout, including 2D and 3D imaging as well as the use of contrast agents and elastography.
- Includes a **new section** on setting up a contrast lab for clinical practice and a **new chapter** on hemodialysis.
- Features **new coverage** of the parotid, salivary, and submandibular glands, as well as the retroperitoneum, which now includes a section on endoleaks with ultrasound contrast.
- Uses a **straightforward writing style** and extensive image panels with correlative findings.
- Includes **400 video clips** showing real-time scanning of anatomy and pathology.
- **An eBook version is included with purchase.** The eBook allows you to access all of the text, figures and references, with the ability to search, customize your content, make notes and highlights, and have content read aloud.

Orjinali "**Diagnostic Ultrasound 6th Edition**" olarak yayınlanan bu kitabın Türkçe çevirisi Elsevier sözleşmesi altında yayınlanmaktadır