5. Baskı

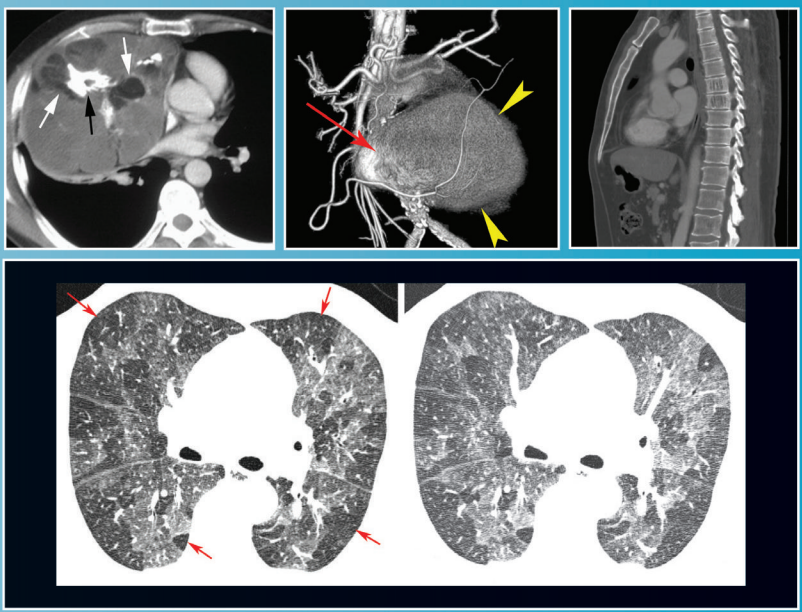

GÖVDE BT'SİNİN TEMELLERİ

W. RICHARD WEBB
WILLIAM E. BRANT
NANCY M. MAJOR

Çeviri Editörü
BAŞASİSTAN DR. ÇETİN İMAMOĞLU

ELSEVIER

GÜNEŞ TIP KİTABEVLERİ

Gövde BT'sinin Temelleri

BEŞİNCİ BASKI

W. RICHARD WEBB, MD
Professor Emeritus of Radiology and Biomedical Imaging
Emeritus Member, Haile Debas Academy of Medical Educators
University of California, San Francisco
San Francisco, California

WILLIAM E. BRANT, MD, FACR
Professor Emeritus
Department of Radiology and Medical Imaging
University of Virginia Health System
Charlottesville, Virginia

NANCY M. MAJOR, MD
Professor of Radiology and Orthopedics
University of Colorado School of Medicine
Aurora, Colorado

ÇEVİRİ EDİTÖRÜ
BAŞASİSTAN DR. ÇETİN İMAMOĞLU
Abdurrahman Yurtaslan Onkoloji Eğitim
ve Araştırma Hastanesi Radyoloji Kliniği

ELSEVIER

GÜNEŞ TIP KİTABEVLERİ

© 2022 Elsevier Limited
Gövde BT'sinin Temelleri, Beşinci Baskı
978-975-277-???-?

Türkçe 1. Baskı

Elsevier Inc. ile yapılan anlaşma ile W. RICHARD WEBB, WILLIAM E. BRANT, NANCY M. MAJOR tarafından hazırlanan FUNDAMENTALS OF BODY CT, fifth edition, kitabının bu Türkçe baskısı Elsevier Ltd. tarafından üstlenilmiştir.

Tüm Hakları Saklıdır. 5846 ve 2936 Sayılı Fikir ve Sanat Eserleri Yasası Gereği Herhangi Bir Bölümü, Resmi veya Yazısı, Yazarların ve Yayınlayıcısının Yazılı İzni Alınmadan Tekrarlanamaz, Basılamaz, Kopyası Çıkarılamaz, Fotokopisi Alınamaz veya Kopya Anlamı Taşıyabilecek Elektronik ve Mekanik Hiçbir İşlem Yapılamaz.

FUNDAMENTALS OF BODY CT, FIFTH EDITION
CopyrIght © 2022 by ElsevIer, Inc. All rIghts reserved.
ISBN: 978-0-323-60832-9

PrevIous edItIons copyrIghted © 2014, 2005, 1997 and 1956
This Turkish edition of FUNDAMENTALS OF BODY CT, fifth edition, by W. RICHARD WEBB, WILLIAM E. BRANT, and NANCY M. MAJOR was undertaken by Elsevier Limited by arrangement with Elsevier Inc.

Çeviri Güneş Tıp Kitabevi'nin tek sorumluluğunda yapılmaktadır. Uygulayıcılar ve araştırmacıların, burada açıklanan her türlü bilgi, yöntem, bileşik veya deneyin değerlendirilmesinde ve kullanımında her zaman kendi deneyim ve bilgilerine dayanmaları gerekmektedir. Tıp bilimindeki hızlı gelişmeler nedeniyle, özellikle teşhis ve ilaç dozajlarının bağımsız olarak doğrulanması yapılmalıdır. Yasalar ölçüsünde Elsevier, yazarlar, editörler veya katkıda bulunanlar, tercümeden veya burada yer alan herhangi bir yöntem, ürün, talimat veya fikirlerin kullanımı veya işletilmesinden veya ürünlerin yükümlülüğü, ihmali veya başka bir sebeple kişilerde veya mülkte oluşabilecek herhangi bir yaralanma ve/veya zarardan ötürü sorumluluk kabul etmez.

Yayıncı ve Genel Yayın Yönetmeni: Murat Yılmaz
Genel Yayın Yönetmeni Yardımcısı: Polat Yılmaz
Yayın Danışmanı ve Tıbbi Koordinatör: Dr. Ufuk Akçıl
Yayına Hazırlama: Güneş Dizgi-Grafik Tasarım Birimi
Baskı: Ayrıntı Basım Yayın ve Matbaacılık Hiz. San. Tic. Ltd. Şti.
Saray Mahallesi 126.Cadde No: 20 Kazan / Ankara
Telefon: (0312) 394 55 90 - 91 - 92 • Faks: (0312) 394 55 94
Sertifika No: 49599

GENEL DAĞITIM

GÜNEŞ TIP KİTABEVLERİ

ANKARA	**İSTANBUL**	**KADIKÖY**
M. Rauf İnan Sokak No: 3 06410 Sıhhiye / Ankara Tel: (0312) 431 14 85 • 435 11 91-92 Faks: (0312) 435 84 23	Gazeteciler Sitesi Sağlam Fikir Sokak No: 7 / 2 Esentepe / İstanbul Tel: (0212) 356 87 43	Rasimpaşa Mah. İskele Sokak No: 4 / A Kadıköy / İstanbul Tel: (0216) 546 03 47

www.guneskitabevi.com
info@guneskitabevi.com

www.guneskitabevi.com
www.mea.elsevierhealth.com

Torunum Teddy'e,
Yeni baskı için yeni bir ek.

W.R.W.

Karım ve gerçek arkadaşım Barbara'ya.
Kızım Rachel'ın anısına.
Çocuklarımıza, onların eşlerine ve on torunumuza: Evan, Finley, Sophia, Katie, Josie, Danielle, Dylan, Grayson, Amelia ve Noah.

W.E.B.

Kenneth için, sen olmasaydın bu kadar çok şey mümkün olmazdı…teşekkür ederim.

N.M.

Önsöz

Bu kitapta “temellere” konsantre olmamıza rağmen (ki bu her zaman hedefimiz olmuştur), temeller değişmeye ve gelişmeye devam ediyor, BT tekniklerindeki ilerlemelerle birlikte, hastalıklarla ilgili anlayışımız, tıbbi uygulamalar ve hastalıkların değerlendirilmesi değişiyor. Bu yeni baskı bize, önemli konuları güncelleme ve yeni materyal ekleme, bir dizi yüksek kaliteli, son teknoloji ürünü görüntüler dahil etme şansı verdi.

Göğüs bölümüne eklemeler, adenokarsinom sınıflandırmasında güncellemeler, akciğer kanser taraması (akciğer görüntüleme raporlama ve data sistemi kullanarak; Lung-RADS), akciğer kanseri evrelemesi, akciğerin interstisyel hastalıklarının yüksek çözünürlüklü BT kullanarak sınıflandırılması ve teşhisini içermektedir.

Abdomen bölümüne eklemeler, küçük hepatosellüler karsinomu görüntüleme ve raporlama için karaciğer görüntüleme raporlama ve data sistemi (Li-RADS) gözden geçirilmesi, akut pankreatitin Atlanta sınıflandırmasının incelenmesi, pankreasın kistik neoplazmlarının revize edilmiş sınıflandırması ve renal hücreli karsinomun histolojik alt tiplerinin BT bulgularının gelişmiş bir açıklamasını içermektedir.

Kas-iskelet sistemi (MSK) bölümünde, MSK için endikasyonu olmayan, göğüs ve abdomen BT taramalarında elde edilen sıklıkla rastlantısal anormalliklerin teşhisine ağırlık verildi.

Yarım düzine kadar yıl veya üçüncü baskıdan bu yana helikal BT tekniklerinde devamlı gelişmeler görüldü. Bu baskıda, şu anda klinik uygulamada göğüs, abdomen ve kas iskelet anormalliklerinin teşhisi için kullanılan, yüksek çözünürlüklü BT tartışmaları da dahil olmak üzere, akciğer nodülü değerlendirmesi ve akciğer kanseri taraması, BT pulmoner emboli tanı, BT enterografi, BT enteroklizisi, BT kolonografi ve kas-iskelet sistemi tanısında BT tekniklerini optimize etme gibi çeşitli spiral/helikal BT protokollerini gözden geçiriyoruz.

Yeni konular, ek hastalıklarla ilgili tartışmalar (burada bahsedilemeyecek kadar çoktur) ve normal anatomi ve tesadüfi bulguların güncellenmiş açıklamaları ve çizimleri dahil olmak üzere tüm bölümlere yeni görüntüler eklenmiştir. Hastalık sınıflandırmaları, pulmoner adenokarsinom, yaygın akciğer hastalıkları ve pankreas lezyonları dahil olmak üzere, nerede gerekiyorsa güncellendi.

Umarız çabalarımızdan keyif alırsınız ve bundan faydalanırsınız.

W. Richard Webb
William E. Brant
Nancy M. Major

Çeviri Editörü Önsözü

Göğüs, batın ve kas-iskelet sistemi bilgisayarlı tomografisini öz ve sistemli bir şekilde ele alan, anlatımını çok sayıda tablo, çizim ve görüntü ile destekleyen ''Gövde BT'sinin Temelleri'' kitabının yeni 5. baskısını Türkçemize kazandırmaktan büyük mutluluk duyuyorum. Kısa sürede kolayca okunabilen bu kitap, günlük gövde BT uygulamalarında sık karşılaşılan hastalıkların BT bulgularını yorumlamak için gereken temel ve en güncel bilgileri içermektedir. Kitapta dikkatinizi çekmek istediğim bir konuda her bölümün sonunda daha ayrıntılı bilgi ve araştırmalara ulaşabileceğiniz 'Tavsiye Edilen Okuma' kısmının olmasıdır.

Kitabın başta uzmanlık eğitimi olmak üzere, yurt içi yeterlik ve yurt dışı board ve diğer denklik sınavlarına hazırlananlar dahil her düzeyde radyoloji asistanı ve uzmanına gerek hasta değerlendirme gerekse de teorik bilgi yönünden büyük yarar sağlayacağını düşünüyorum.

Kitap aslına tamamen sadık kalınarak, okuma zevkini bozmayacak şekilde Türkçeye çevrildi. Kitap içindeki bazı kelimeler Türkçeye tam çevrilemediği ya da çevrilince anlamsız olduğu, bazıları da bilinen yaygın kalıplar olması nedeniyle orijinal kitaptaki haliyle kullanıldı. Tüm özen ve dikkatimize rağmen gözden kaçan hatalar varsa affedeceğinizi umuyorum. Kitapla ilgili eleştiri ve görüşlerinizi ve eğer varsa gördüğünüz hataları cetinimamoglu@gmail.com adresine göndermeniz beni memnun edecektir.

Kitabın çevrilmesinde, yoğun mesailerine rağmen büyük katkıları olan tüm saygıdeğer radyoloji uzmanı meslektaşlarıma, bu görevi bana veren Güneş Yayınevine ve kitabın basımında emeklerini esirgemeyen değerli çalışanlarına çok teşekkür ederim. Ayrıca eşim Dr. Fatmagül İmamoğlu'na hem kitaba olan katkısı hem de bana olan sonsuz desteği için, kızlarım Eda ve Ece'ye hayatıma kattıkları enerji ve tebessüm için çok teşekkür ederim.

BAŞASİSTAN DR. ÇETİN İMAMOĞLU

Çeviriye Katkıda Bulunanlar

Doç. Dr. Türker Acar
Sağlık Bilimleri Üniversitesi
Bozyaka Eğitim ve Araştırma Hastanesi
Radyoloji Kliniği

Prof. Dr. Zehra Hilal Adıbelli
Sağlık Bilimleri Üniversitesi Bozyaka Eğitim ve Araştırma Hastanesi, Radyoloji Kliniği

Uzm. Dr. Pınar Özdemir Akdur
Sağlık Bilimleri Üniversitesi,
Dr. Abdurrahman Yurtaslan Ankara Onkoloji Eğitim ve Araştırma Hastanesi

Uzm. Dr. Mihriban Alkan
Ankara Bilkent Şehir Hastanesi,
Radyoloji Kliniği

Dr. Ceren Aydın
Ankara Bilkent Şehir Hastanesi,
Radyoloji Bölümü

Dr. Öğr. Üyesi Suzan Bahadır
Cancer Institute of Montpellier, Research Fellow Of Radiology

Dr. Öğretim Üyesi Mehtap Balaban
Yıldırım Beyazıt Üniversitesi Tıp Fakültesi
Radyoloji Anabilim Dalı

Başasistan Dr. Ahmet Bayrak
SBÜ Dr. Abdurrahman Yurtaslan Ankara Onkoloji Eğitim ve Araştırma Hastanesi,
Radyoloji Kliniği

Başasistan Dr. Ezel Yaltırık Bilgin
Sağlık Bilimleri Üniversitesi
Dr. Abdurrahman Yurtaslan Ankara Onkoloji Eğitim ve Araştırma Hastanesi, Radyoloji Kliniği

Doç. Dr. Erdem Birgi
Ankara Etlik Şehir Hastanesi, Radyoloji Kliniği

Prof. Dr. Nazan Çiledağ
Sağlık Bilimleri Üniversitesi
Dr. Abdurrahman Yurtaslan Ankara Onkoloji Eğitim ve Araştırma Hastanesi, Radyoloji Kliniği

Doç. Hasan Ali Durmaz
Sağlık Bilimleri Üniversitesi
Dışkapı Yıldırım Beyazıt Eğitim ve Araştırma Hastanesi, Radyoloji Kiniği

Dr. Öğretim Üyesi Ahmet Gürkan Erdemir
Hacettepe Üniversitesi Tıp Fakültesi,
Radyoloji Anabilim Dalı

Doç. Dr. Aytaç Gülcü
Dokuz Eylül Üniversitesi Tıp Fakültesi,
Radyoloji Anabilim Dalı

Başasistan Dr. Fatma Gül İmamoğlu
Ankara Bilkent Şehir Hastanesi, Radyoloji Kliniği

Başasistan Dr. Uğur Kesimal
Sağlık Bilimleri Üniversitesi
Ankara Eğitim ve Araştırma Hastanesi,
Radyoloji Kliniği

Dr. Öğr. Üyesi Rabia Mihriban Kılınç
Muğla Sıtkı Koçman Üniversitesi Tıp Fakültesi,
Radyoloji Ana Bilim Dalı

Uzm. Dr. Bilgen Mehpare Özer
Ayaş Şehit Mehmet Çifci Devlet Hastanesi,
Radyoloji Bölümü

Uzm. Dr. Hüseyin Uçar
Tekirdağ Şehir Hastanesi, Radyoloji Kliniği

Doç. Dr. Burcu Savran
Sağlık Bilimleri Üniversitesi,
Dr. Abdurrahman Yurtaslan Ankara Onkoloji Eğitim ve Araştırma Hastanesi, Radyoloji Kliniği

Başasistan Dr. Zeynel Yoloğlu
Sağlık Bilimleri Üniversitesi
Dr. Abdurrahman Yurtaslan Ankara Onkoloji Eğitim ve Araştırma Hastanesi, Radyoloji Kliniği

İçindekiler

KISIM 1
TORAKS
W. Richard Webb

1 **Toraks BT'sine Giriş: Toraks BT Teknikleri** *1*
Çeviren: Dr. Ahmet Bayrak

2 **Mediasten: Giriş ve Normal Anatomi,** *7*
Çeviren: Dr. Ezel Yaltırık Bilgin

3 **Mediasten: Vasküler Anormallikler ve Pulmoner Emboli,** *21*
Çeviren: Dr. Ceren Aydın

4 **Mediasten: Lenf Nodu Anormallikleri ve Kitleleri** *51*
Çeviren: Dr. Ahmet Gürkan Erdemir

5 **Pulmoner Hiluslar,** *81*
Çeviren: Dr. Pınar Özdemir Akdur

6 **Akciğer Hastalıkları,** *105*
Çeviren: Dr. Türker Acar

7 **Plevra, Göğüs Duvarı ve Diyafram,** *157*
Çeviren: Dr. Mehtap Balaban

KISIM 2
ABDOMEN VE PELVİS
William E. Brant

8 **Abdomen ve PelvisBT'sine Giriş,** *175*
Çeviren: Dr. Zehra Hilal Adıbelli

9 **Peritoneal Kavite, Damarlar, Nodlar ve Abdominal Duvar,** *181*
Çeviren: Dr. Erdem Birgi

10 **Abdominal Travma,** *197*
Çeviren: Dr. Bilgen Mehpare Özer

11 **Karaciğer,** *209*
Çeviren: Dr. Hüseyin Uçar

12 **Safra Yolları ve Safra Kesesi,** *239*
Çeviren: Dr. Aytaç Gülcü

13 **Pankreas,** *251*
Çeviren: Dr. Rabia Mihriban Kılınç

14 **Dalak,** *271*
Çeviren: Dr. Hasanali Durmaz

15 **Böbrekler ve Üreterler,** *285*
Çeviren: Dr. Uğur Kesimal

16 **Adrenal Bezler,** *315*
Çeviren: Dr. Nazan Çiledağ

17 **Gastrointestinal Sistem,** *327*
Çeviren: Dr. Suzan Bahadır

18 **Pelvis,** *361*
Çeviren: Mihriban Alkan

KISIM 3
KAS VE İSKELET SİSTEMİ
Nancy M. Major

19 **Kas ve İskelet Sistemi Travmasında BT,** *381*
Çeviren: Dr. Zeynel Yoloğlu

20 **Nontravmatik Kas ve İskelet Sistemi Patolojilerinde BT,** *393*
Çeviren: Dr. Burcu Savran

İNDEKS, *417*

Çeviren: Dr. Fatma Gül İmamoğlu

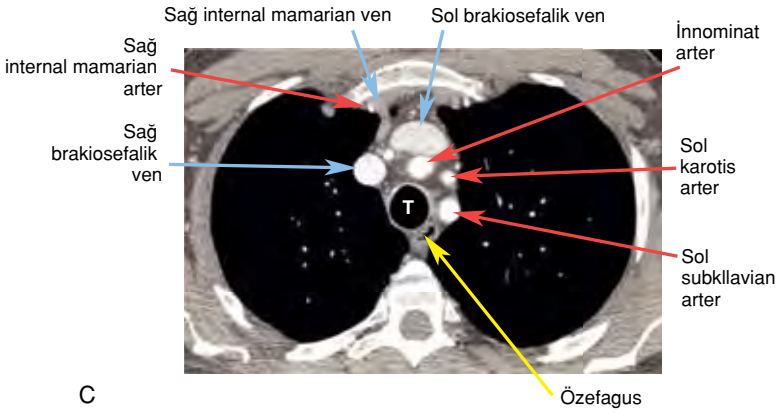

C

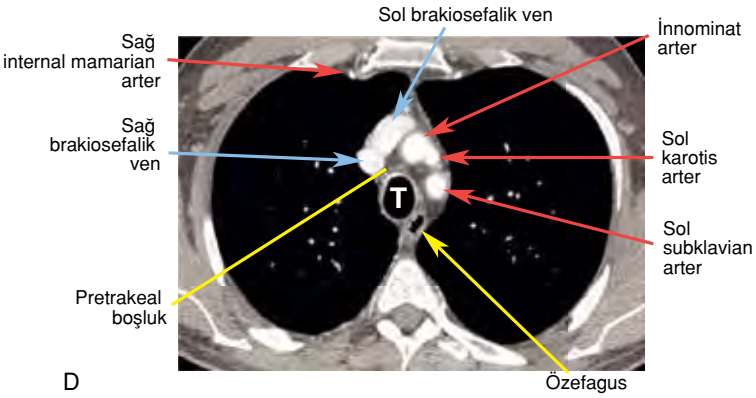

D

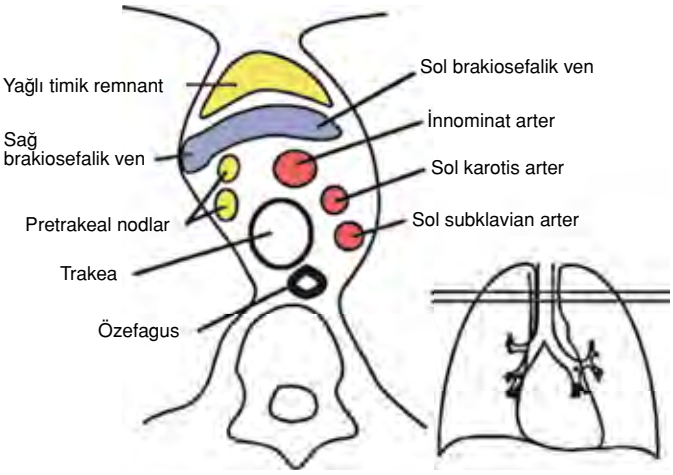

E

ŞEKİL. 2.1 devamı

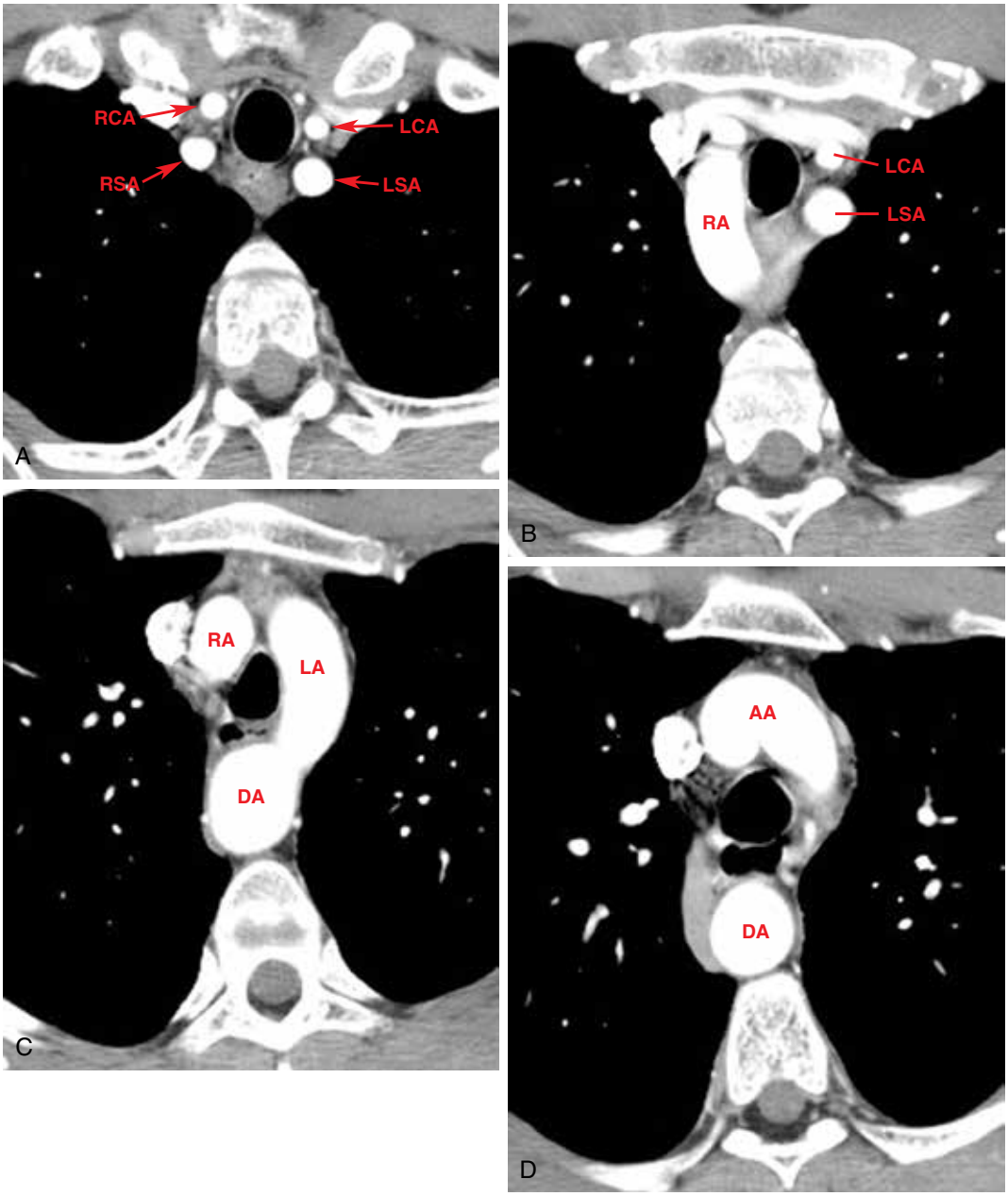

ŞEKİL. 3.4 Çift aortik ark. (A) Üst mediastende subklavyen ve karotid arterler iki taraflı ve simetrik olarak görünüyor. (B) Biraz aşağı seviyede sağ ark *(RA)* trakeanın sağında görülmektedir. Mediastenin sol tarafında sol arktan çıkan sol karotid arter *(LCA)* ve sol subklavyen arter *(LSA)* görülmektedir. Sağ ark karakteristik olarak sol arktan daha yüksekte ve geniştir. (C) Biraz alt seviyede sol ark *(LA)* yeni görülmektedir. Bu seviyede sağ ön ark *(RA)* ve inen aort *(DA)* da görülmektedir. (D) Daha alt seviyede hem çıkan aort *(AA)* hem de inen aort *(DA)* görünür. Çıkan aort çift namlulu görünüme sahiptir. *LCA*, Sol karotis arter; *LSA*, sol subklavyen arter; *RCA*, sağ karotid arter; *RSA*, sağ subklavyen arter.

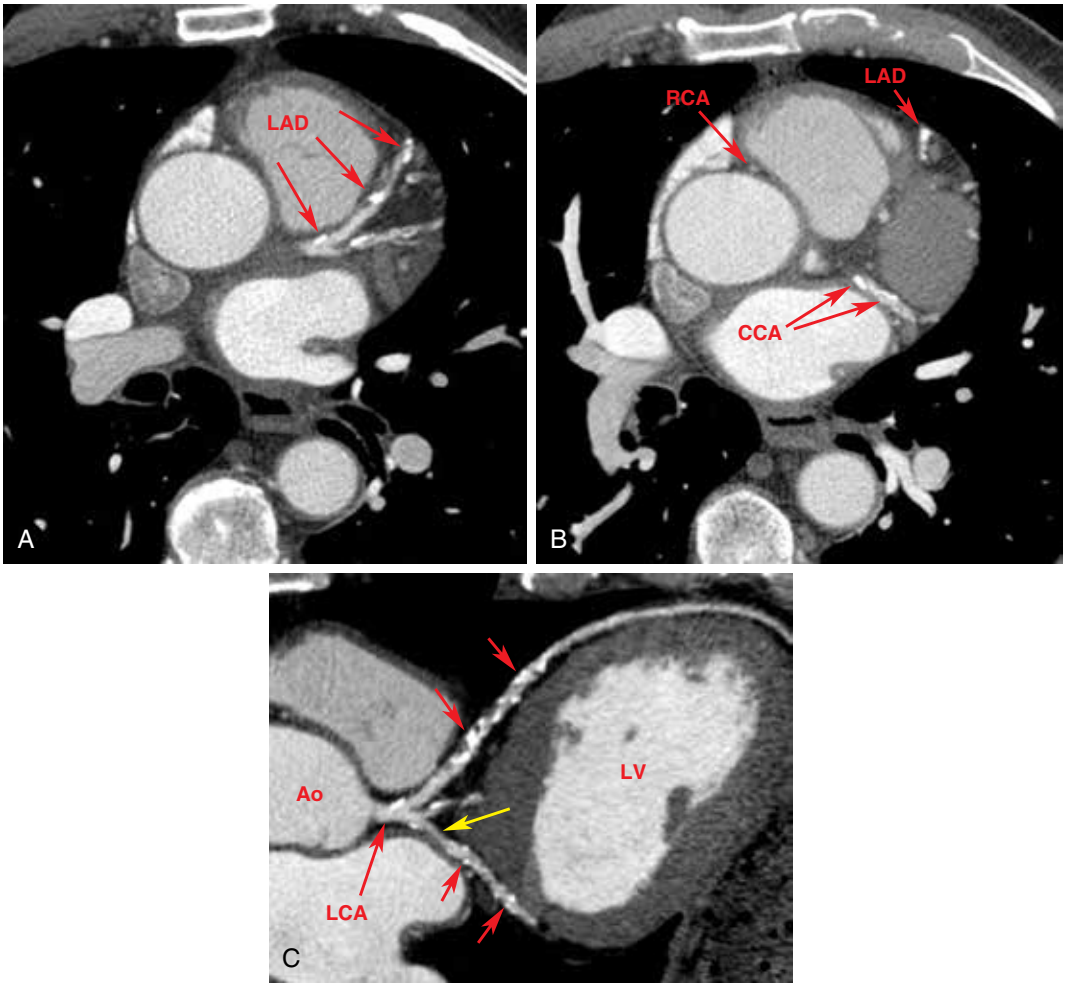

ŞEKİL. 3.35 Koroner arter kalsifikasyonu ve koroner BT anjiyografi. (A) Elektrokardiyogram tetiklemeli kontrastlı BT'de sol ön inen koroner arterin *(LAD)* kalsifikasyonu ve de bir dalı görülmektedir. (B) Daha aşağı seviyede, sol ön inen koroner arter *(LAD)* ve sirkumfleks koroner arterde *(CCA)* kalsifikasyon *(oklar)* görülmektedir. Sağ koroner arter *(RCA)* ise kalsifiye değildir. (C) Sol koroner arter *(LCA)*, sol ön inen koroner arter ve sirkumfleks koroner arteri uzun eksenleri boyunca gösteren curved rekonstrüksiyon görüntüsü izlenmektedir. Çok sayıda ardışık kalsifikasyonlar görülmektedir *(kırmızı oklar)*. Sirkumfleks koroner arterde kalsifiye olmayan stenoz da *(sarı ok)* gösterilmiştir. *Ao,* Aort; *LV,* sol ventrikül.

görsel sınıflaması, koroner arter ile ilişkili ölüm olasılığını tahmin etmeye yardımcı olur. Akciğer kanseri taraması için BT çekilen hastalarda yapılan bir çalışmada; KAK olmayan hastalarla yapılan karşılaştırma sonucunda hafif, orta ve ağır KAK içi tehlike oranları sırasıyla 2, 3.8 ve 6.9 olarak bulundu. Bazı çalışmalarca, bu tür görsel değerlendirmenin, 40 yaş ve üzeri hastalara çekilen kontrastsız BT taramalarında raporlanması önerilmiştir.

Koroner BT anjiyografi, EKG tetiklemeli ve kontrastlı olarak yapılabilir; ayrıca gerçek üç boyutlu seyirlerinden bağımsız olarak koroner arterleri uzunlukları boyunca göstermek için üzerinde çeşitli rekonstrüksiyonlar (curved planar rekonstrüksiyon dahil) uygulanabilir (Şekil 3.35). Hem kalsifiye plak (sert plak) hem de kalsifiye olmayan plak (yumuşak plak) gösterilebilir; sonuçlar kateter koroner arteriyografi ile korelasyon göstermektedir.

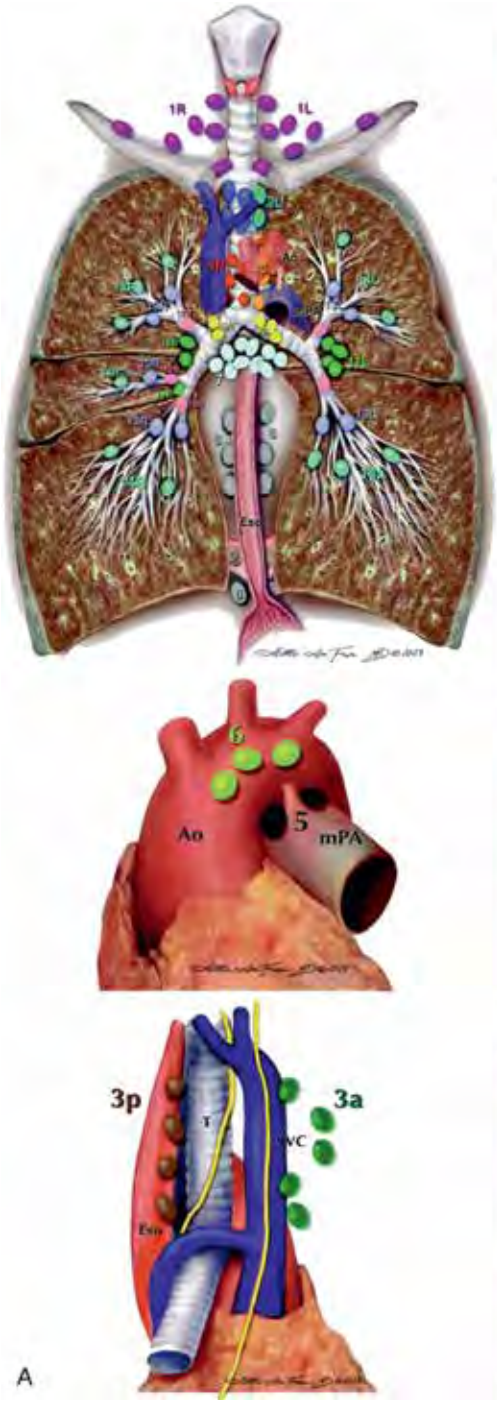

Supraklavikular zon
- 1 Alt servikal, supraklavikular, ve sternal çentik nodları

SÜPERİYOR MEDİASTİNAL NODLAR

Üst zon
- 2R Üst Paratrakeal (sağ)
- 2L Üst Paratrakeal (sol)
- 3a Prevasküler
- 3p Retrotrakeal
- 4R Alt Paratrakeal (sağ)
- 4L Alt Paratrakeal (sol)

AORTİK NODLAR

AP zon
- 5 Subaortik
- 6 Para-aortik (asendan aorta veya frenik)

İNFERİOR MEDİASTİNAL NODLAR

Subkarinal zon
- 7 Subkarinal

Alt zon
- 8 Paraözefagial (karina altı)
- 9 Pulmoner ligament

N1 NODLAR

Hiler/İnterlober zon
- 10 Hiler
- 11 İnterlober

Periferal Zon
- 12 Lober
- 13 Segmental
- 14 Subsegmental

ŞEKİL. 4.6 Uluslararası Akciğer Kanseri Çalışma Birliği (IASLC) lenf nodu haritası ile Amerikan Toraks Topluluğu (ATS) lenf nodu istasyonlarının karşılaştırılması. (A) Numaralandırılmış ATS lenf nodu istasyonları ve IASLC lenf nodu zonları. ATS sisteminde istasyon 3a ve 3b görülmemektedir ama Japon Akciğer Kanseri Topluluğu (Japan Lung Cancer Society – JLCS) terminolojisini temsilen; ATS istasyon 3, JLCS 'de 3a 'ya karşılık gelmektedir.

TABLO 5.1
Lober ve Segmental Bronşial Anatomi

SAĞ AKCİĞER			SOL AKCİĞER	
Üst Lob	**Orta Lob**	**Alt lob**	**Üst Lob**	**Alt lob**
Apikal	Medial	Süperior	Apikal-posterior	Süperior
Posterior	Lateral	Anterior	Anterior	Anteromedial
Anterior		Medial	Süperior lingula	Lateral
		Lateral	İnferior lingula	Posterior
		Posterior		

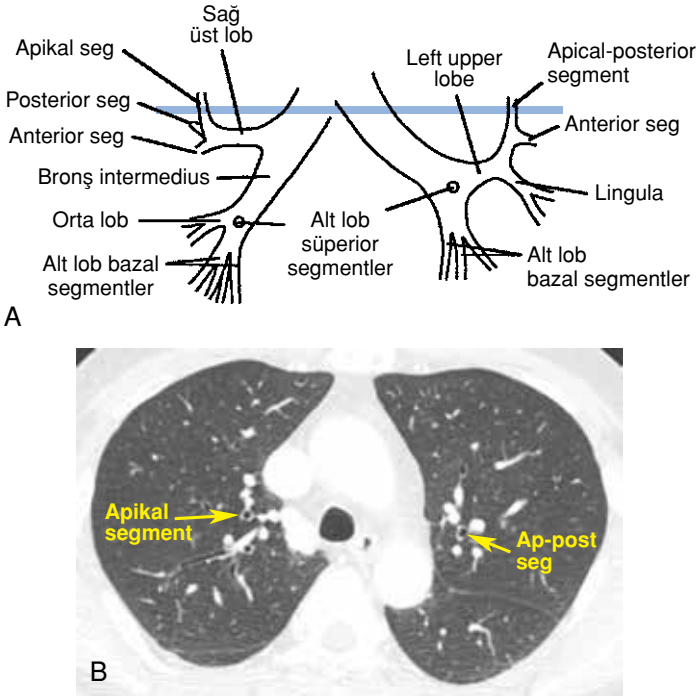

ŞEKİL. 5.2 Üst hiler seviye: normal anatomi (A) Tarama düzeyi (B) 'de gösterilen seviyeyle yaklaşık aynı düzey. (B) Akciğer penceresinde karinanın biraz üzerinde olduğu BT, sağ üst lobun apikal segment bronşunu, benzer boyutta birkaç bitişik damarla birlikte kesitte gösteriyor. Solda sol akciğerin üst lobunun apikal- posterior segmental bronşu (*Ap-post*) ve ilişkili arter ve venler benzer görünüme sahiptir. *seg*, segment.

sefale açılanır ve iyi görülemeyebilir. Eğer üst lob bronşu seviyesinde görülmüyorsa bir üst seviyeye bakılmalıdır. Bazı normal bireylerde, apikal segmentin orijini, bu seviyede, genellikle sağ üst lob bronşunun çatallanma (veya bu durumda, trifurkasyon) noktasında yuvarlak bir lüsensi olarak görülebilir.

Sağ üst lob bronşunun ön tarafında trunkus anterior (üst lobun çoğunu besleyen pulmoner arter) değişken boyutlarda bir oval opasite yapar, ancak aynı seviyede görülebilen sağ ana bronşla yaklaşık olarak aynı boyuttadır (Şekil 5.5 D). Ön ve arka segment dalları arasındaki açıda uzanan bir üst lob ven dalı (posterior ven) mevcuttur ve hemen hemen tüm hastalarda görülür. Sağ üst lob bronşunun posterior duvarı genellikle akciğer tarafından sınırlanır, 2 ila 3 mm kalınlığındadır ve düzgün görünür.

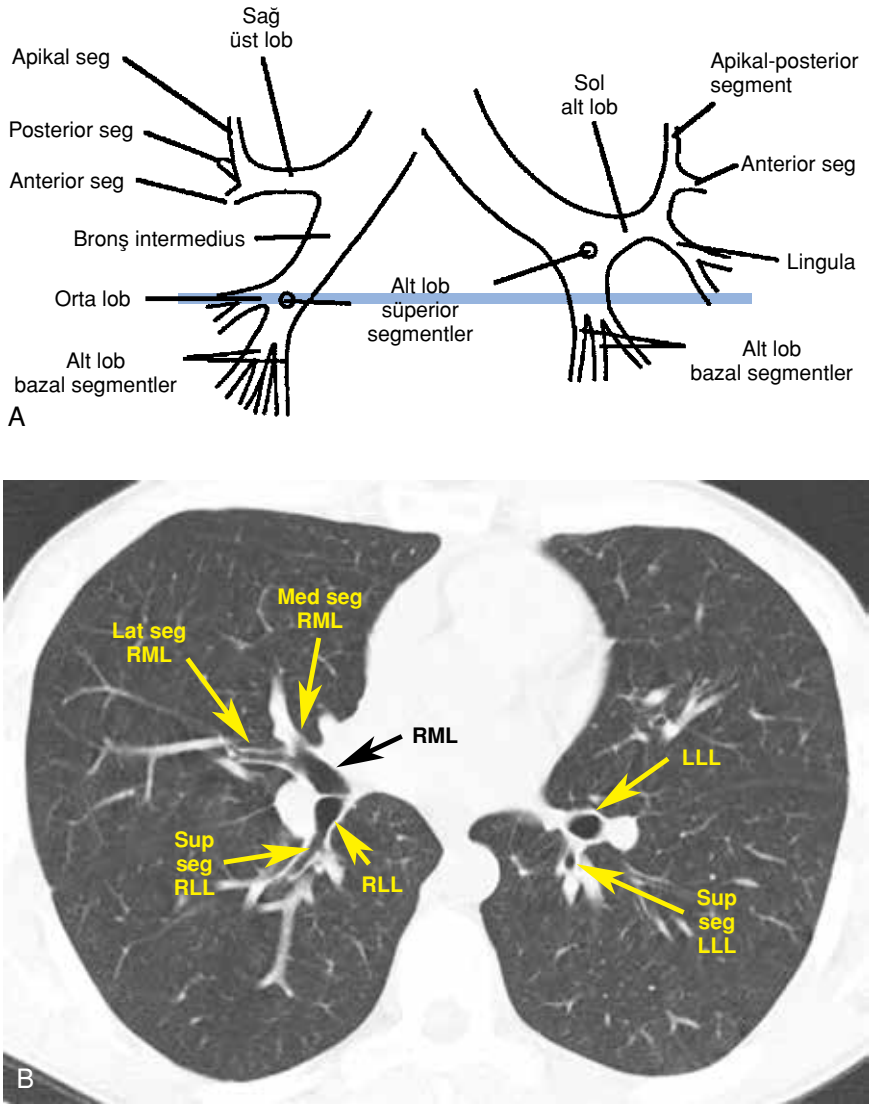

ŞEKİL. 5.14 Normal sağ orta lob ve sol alt lob bronş seviyesi. (A) Bu düzey yaklaşık olarak (B)-(E)'de gösterilen taramalarda geçen düzey. (B) 2.5 mm kesit kalınlığındaki BT'de sağ orta lob bronşu *(RML),* medial segmental dalı *(Med seg RML)* ve lateral segmental dalı *(Lat seg RML)* olarak ikiye ayrıldığı görülüyor. Orta lob bronşu yaklaşık 45 derecelik bir açıyla anteriora ve laterale uzanıyor. Sağ alt lob bronşu *(RLL)* da bu seviyede görülmekte ve posterolateralde superior segmental dalına *(Sup seg RLL)* ayrılmakta. İnterlobar pulmoner arter bronşların lateralinde yer almakta. Solda, sol alt lob bronşu *(LLL),* superior segmental dalının kısa bir segmenti *(Sup seg LLL)* ile birlikte görülüyor. Alt lob arteri, sol alt lob bronşunun lateralinde. (C ve D) Farklı bir hastada 1,25 mm'lik dilim. Sağ hilus: Sağ orta lob bronşu *(RML)* görülüyor, ancak açısı nedeniyle lümeninin sadece kısa bir bölümü görülüyor. Sağ alt lob bronşu *(RLL)* ve onun superior segmenti *(Sup seg)* de (B)'de olduğu gibi görülüyor. Superior pulmoner ven *(Sup ven),* sağ alt lob bronşunun önünde ve medialinde yer alırken, sağ pulmoner arterin *(IPA)* oval inen *(interlobar)* dalı onun yanında ve arkasında yer almakta. Sağ orta lob pulmoner arter *(RML PA)* sağ orta lob bronşuna eşlik ediyor. Sağ hilusun bu seviyedeki görünümü, sol üst lob ve lingular bronş seviyelerindeki sol hilusun görünümüne oldukça benzemekte. Sol hilus: Sol alt lob bronşu *(LLL),* süperior segmentin çıkışının altında görülüyor. LLL bazal segmentlerine bölünmeye başladığı için çift namlulu bir görünüme sahip. Sağda olduğu gibi, superior pulmoner ven *(Sup ven)* anteriorda yer almakta. Pulmoner arterin bazal segmental dalları *(LLL seg arterleri)* lateralde. (E) Biraz aşağıda (C) sağ orta lob medial segment bronşu (*Med seg RML)* ve lateral segmental bronşu (*Lat seg RML)* görülüyor. *seg*, segment

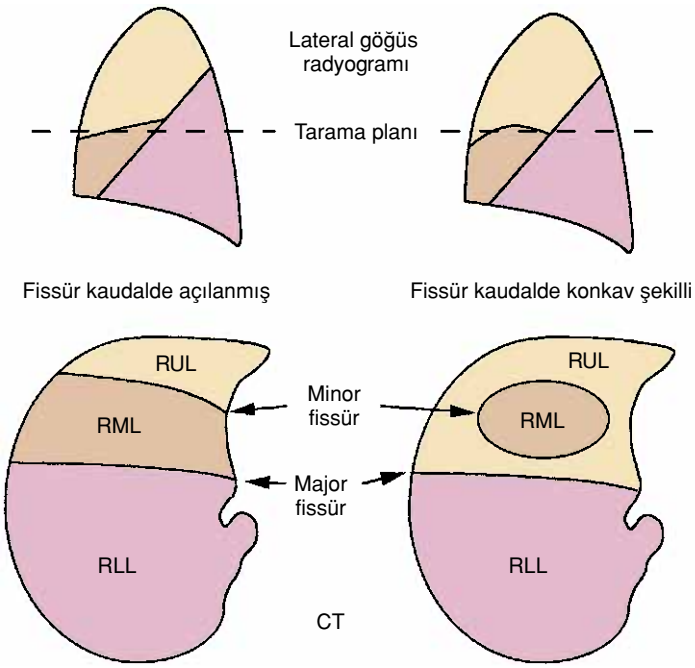

ŞEKİL. 6.2 Minör fissürün olası görünümleri. Minör fissürün oriyantasyonuna göre görünümleri ve sağ loba göre ilişkileri değişim gösterebilir. Minör fissür aşağıya doğru açılanıyosa, orta lob ve üst lob tek bir tarama kesitinde görülebilir. Eğer minör fissür kauldalde konkav şekilliyse, Şekil 6.1C'de olduğu gibi halka şeklinde ya da eğik görülebilir. *RLL*, sağ orta lob; *RML*, sağ orta lob; *RUL*, sağ üst lob.

pnömonili olgularda konsolide akciğerin hacmi normal ya da bazen artmıştır (Resim 6.3). Genellikle lober pnömoniye sebep olan enfeksiyöz mikroorganizmalar aşırı sıvı eksuda oluşumuna neden olur. Eksuda bir alveolden ötekine kolayca yayılarak konsolidasyonun genişlemesine sebep olur bu durum fissürlere ulaşınca durur. Lober pnömoni evolüsyonu sırasında erken dönemde görüntülenirse, yuvarlak, silik sınırlı konsolidasyon alanı şeklinde görülür. Buna bazen *yuvarlak (round) pnömoni* olarak ifade edilir. Lober pnömonin sıkça karşılaşılan etmenleri *Streptococcus pneumonie, Klebsiella pneumoniae, Legionella, Mycoplasma, Mycobacterium tuberculosis*, bazı virüsler ve mantarlardır. Enfeksiyöz etkenlere ek olarak lober konsolidasyonun diğer sebepleri; *obstrüktif pnömoni* (enfekte olmamasına rağmen santral bronşial obtrüksiyon ile ilişkili akciğer konsolidasyonu), invazif müsinöz adenokarsinom, aspirasyon, pulmoner ödem ve nadiren pulmoner hemoraji yada vasküler anormallikler (örneğin; pulmoner emboli) sayılabilir.

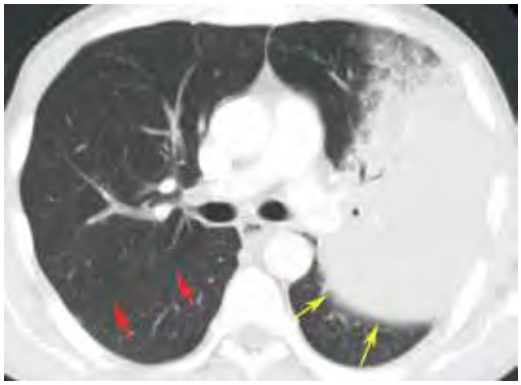

ŞEKİL. 6.3 Minör fissürün olası görünümleri. Sol üst lobda lober pnömoni. Pnömokokal pnömoni sonucu sol akciğer üst lob posterior kesiminde sol major fissür tarafından çevrelenen homojen konsolidasyon. Fissür posteriora eğilmiş görünüyor *(sarı oklar)*. Sağ major fissür de görülüyor *(kırmızı oklar)*.

alan ve çoğunlukla kistik veya multikistik karakterde intralober disorganize akciğer doku kitlesinden ibarettir. Yüzde 70 oranında postnatal dönemin ilk haftasında, %10 kadarı bir yaşından sonra ve bazıları erişkin dönemde ilk tanıyı alır. Alt loblar en sık etkilenen akciğer dokusu olmakla birlikte her lob etkilenebilir.

Histolojik tiplerine göre 5 tip KPHM (0-4 arasında numaralanan) tanımlanmıştır. Erişkinlerde KPHM genellikle hava dolu ya da hava-sıvı seviyeleri içeren kistik veya multikistik kitle şeklinde presente olur. Solid kitle veya fokal konsolidasyon şeklinde de görülebilir. BT incelemede sekestrasyonu taklit edebilir ancak daha nadirdir.

HİPOGENETİK AKCİĞER (SCIMITAR) SENDROMU

Hipogenetik akciğer sendromu (diğer isimleri *scimitar sendromu* ve *venolober sendrom*) hemen her zaman sağ tarafta görülen nadir bir anomalidir. *Scimitar sendrom* terimi kama benzeri görünümlü anormal venin olmasıyla ilişkilidir. Dört özelliği değişik derecelerde içermesiyle karakterizedir:

- anormal segmental veya lober anatomiye sahip akciğerin eşlik ettiği akciğer hipoplazisi;
- ipsilateral pulmoner arterde hipoplazi
- sağ üst lob ya da tüm sağ akciğerden çoğunlukla vena kava veya sağ atriuma olan anormal pulmoner venöz dönüş (*Scimitar-pala veni*);
- hipoplazik akciğerin bir kısmına, genellikle alt loba, anormal sistemik arteriyel damarlanma.

BT incelemede kalpte dekstrapozisyon ve mediastende sağa kayma nedeniyle hipoplastik sağ akciğer tanınabilir (Şekil 6.14). Hipoplazik akciğer ayrıca anormal bronşial anatomi, bronşial segmentasyon anomalileri ya da ayna görüntüsü bronşiyal veya pulmoner arter dallanması gösterebilir. Anormal (scimitar) veni varlı-

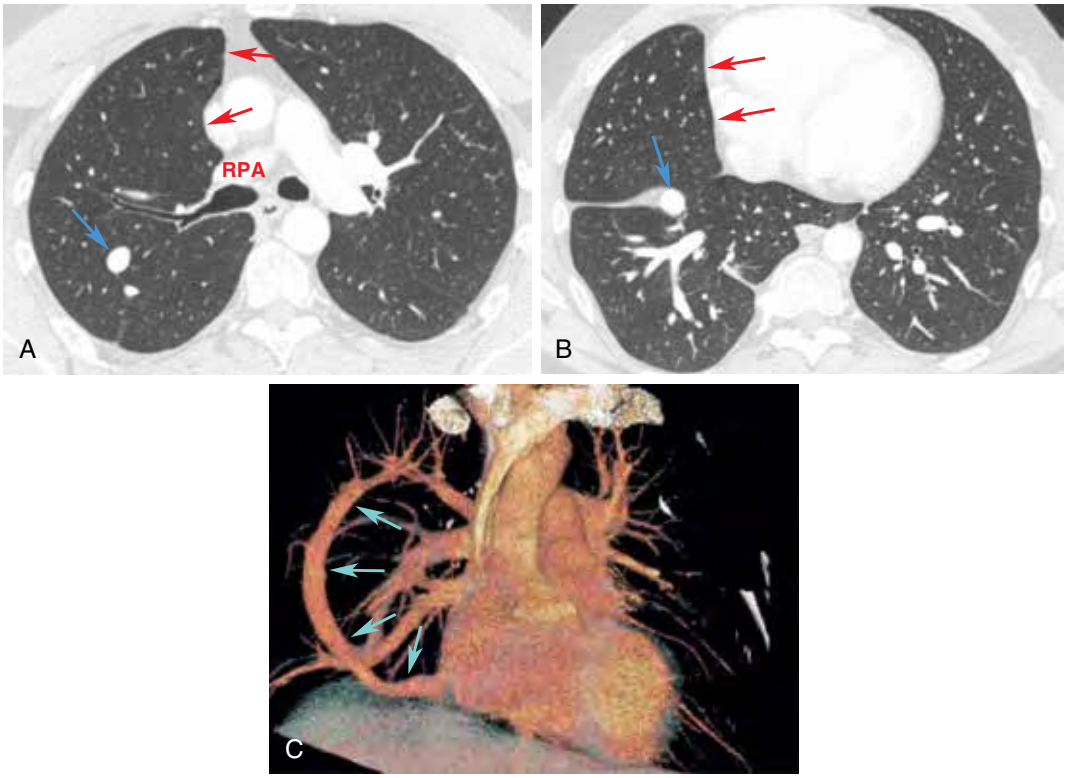

ŞEKİL. 6.14 Hipogenetik akciğer sendromu. (A) Sağ üst lob bronşu düzeyinde sağ akciğer hacmi azalmış ve mediastende sağ tarafa doğru yer değişikliği *(kırmızı oklar)*. Sağ pulmoner arter (*RPA*) sol pulmoner artere kıyasla küçük görünüyor. Scimitar veni *(mavi ok)* sağ akciğer içinde görülebiliyor. (B) Kalınlaşmış major fissür ile ilişkili scimitar veni *(mavi ok)* ile kalp düzeyinde sağ tarafa doğu mediastinal yer değişikliği *(kırmızı oklar)* tekrar gözleniyor. (C) Üç boyutlu rekonstrüksiyon görüntüde anormal ven *(mavi oklar)* sağ atriuma direne oluyor. Kavisli şekli Türk palasına benziyor.

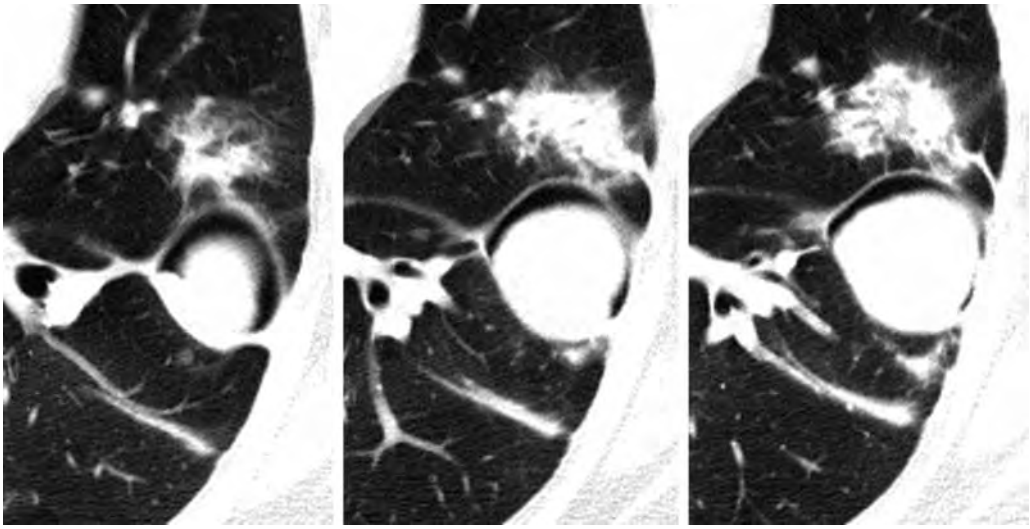

ŞEKİL. 6.24 Hava orağı işareti içeren invaziv aspergillozis. Hilal şeklinde hava kaviter kitleyi çevreliyor. İnvaziv aspergillozda top şeklindeki kitle infarkte akciğeri ve kavite ise akciğerin daha önceden kapladığı alanı temsil ediyor. Bu durum hava hilal işaretinin daha önceden varolan kavitede funguslar tarafından oluşumunu yansıtan aspergilloma'dan farklıdır. Akut enfeksiyona bağlı fokal konsolidasyon kaviter lezyonun anterior kesminde görülebiliyor.

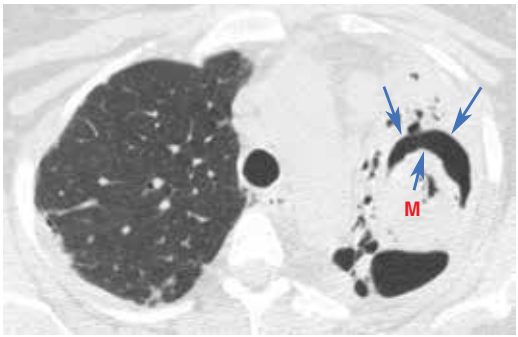

ŞEKİL. 6.25 Daha önceden var olan kavitesi bulunan hastada Miçetoma. Daha önceki tüberküloza bağlı kavite içinde hilal şeklinde hava *(oklar)* kitleyi çevreliyor (Miçetoma, *M*). Hasta pron pozisyona dönünce mobil kitle yer değiştiriyor.

edilen görüşe göre 2 yılı aşkın sürede büyüme göstermeyen nodül yüksek olasılıklı benign olup rezeksiyon gerektirmez.

Küçük nodül ya da nodüllerde boyut değişimini değerlendirmek için elde olunan takip BT'nin orijinal BT gibi aynı kesit kalınlığı ve aynı pencere ayarında yapılması önemlidir. Spiral BT ve volümetrik inceleme ile nodüller genellikle atlanmazlar ancak eğer hasta çekim sırasında nefes alırsa gözden kaçırılabilirler. Nodül boyutlarını kıyaslamak isteniyorsa, iki çalışmada da aynı seviyeden bakmak önemlidir. Periferal akciğerde nodülün bulunduğu bölgede damarların dallanma paternini tanımlamak ve eşleştirmek, tam olarak hangi seviyenin görüntülendiğini bilmek için tek yoldur. Gerek takip gerekse orijinal taramada aynı damarlar görünüyor ve nodüler başka biçimde görünüyorsa, o zaman nodüller farklıdır. Eğer dallanma paterninde değişiklik görülebiliyorsa, nodüldeki bariz değişiklik gerçek olmayabilir.

Fleischner Yönergeleri

Fleishner Cemiyeti'nin BT'de saptanan insidental akciğer nodülleri için takip tavsiyeleri (örneğin, akciğer kanseri veya bilinen kanser nedeniyle takip edilmeyen akciğer nodülleri) geniş kabul görmektedir. Fleishner Cemiyeti solid (Tablo 6.3) veya subsolid (pür BCO veya kısmi BCO ve kısmi solid; Tablo 6.4) insidental nodüller için tavsiyelerini güncellemiştir. Yönergeler %1'den yüksek olasılıkta malignite şansı olan (yaklaşık olarak) nodüllerin takibi ile sonuçlanacak kriterler sunacak şekilde uyarlanmıştır. Bu tavsiyelerin akciğer kanserinin nadir görüldüğü 35 yaşından küçük hastalarda, immünsüprese bireylerde, bilinen malignite-

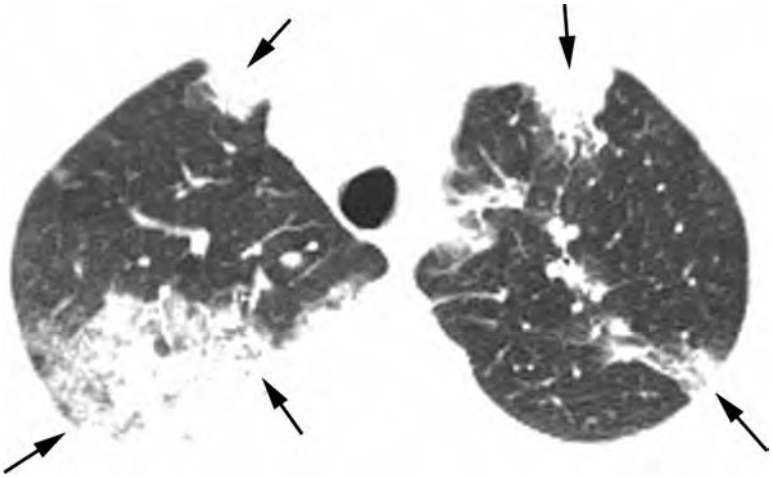

ŞEKİL. 6.51 Organize pnömoni. Periferal akciğerde yamalı konsolidasyonlar *(oklar)* izleniyor. Kronik semptomları olan bir hastada bu görünüm tipiktir.

Organize Pnömoni

Organize pnömoni histolojik bir patern olup idiopatik veya enfeksiyonlar sonucunda, toksin maruziyeti, ilaç reaksiyonu veya kollojen hastalıklara bağlı gelişebilir. Tipik olarak pnömoniyi taklit eden progresif dispne ve düşük dereceli ateş ile sonuçlanır. Bu hastalığın idiopatik formuna *kriptojenik organize pnömoni* denilir. Steroidler tedavide kullanılır ve prognozu iyidir.

HRCT bulguları arasında:

- düzensiz konturlu yamalı ya da nodüler konsolidasyon (Şekil 6.51)
- yamalı ya da nodüler BCO
- periferal veya peribronşial dağılım gösteren nodüler opasiteler (Şekil 6.51)
- BCO'yu çevreleyen halka şeklinde konsolidasyon, *Atoll* veya *ters halo işareti*. Diğer hastalıklarda nadiren görülür

Kronik Eosinofilik Pnömoni

Kronik eosinofilik pnömoni idiopatik olup alveolün primer olarak eosinofilden oluşan mikst enflamatuar infiltrasyonu ile karakterizedir. Kanda eosinofili genellikle mevcuttur. Tipik semptomları arasında ateş, öksürük ve nefes darlığı mevcuttur. Tedavide steroidler kullanılır ve rezolüsyon genellikle hızlıdır.

HRCT bulguları organize pnömoniye çok benzer ya da aynısıdır, bunlara arasında:

- yamalı konsolidasyon veya BCO
- periferal veya peribronşial dağılım
- atoll veya ters halo işareti

Respiratuar Bronşiolit İlişkili İnterstiyel Akciğer Hastalığı ve Deskuamatif İntertisyel Pnömoni

Bu hastalıklar vakaların hemen hepsinde sigara içimiyle ilişkilidir. *Respiratuar bronşiolit* bir selüler bronşiolit olup sigara içen asemptomatiklerin çoğunun patolojisinde görülür. Respiratuar bronşiolit semptomatik olduğu zaman *respiratuar bronşiolit ilişkili interstiyel akciğer hastalığı* (RB-İAH) olarak adlandırılır. Gerek RB gerekse RB-İAH bronşiollerde pigment yüklü makrofaj varlığı ile ilişkilidir. DİP'de makrofaj infiltasyonu daha diffüz ve akciğer tutulumu daha yaygındır. RB-İAH ve DİP semptomları arasında öksürük ve dispne yer alır. Tedavide sigaranın bırakılması ve steroid uygulaması yer alır. Prognoz genellikle iyidir.

HRCT özellikleri arasında:

- yamalı ya da diffüz BCO (DİP'de)
- BCO vasfında sentrilobüler nodüller (RB-İAH'da)
- BCO bölgelerinde hava dolu kistler
- bazı vakalarda hava hapsi
- nadiren fibrozis ve bal peteği akciğer

Hipersensitivite Pnömonisi

Hipersensitivite pnömonisi sık görülen bir akciğer hastalığı olup organik tozlardan (örneğin, kuş besleyicisi akciğeri) birine maruziyet sonucu ortaya çıkar. Akut ve subakut dönemde interstisyel, alveoler ve silik sınırlı peribronşial granülomlar vardır. Kronik fazda fibrozis ve bal peteği akciğer gelişir. Hipersensitivite

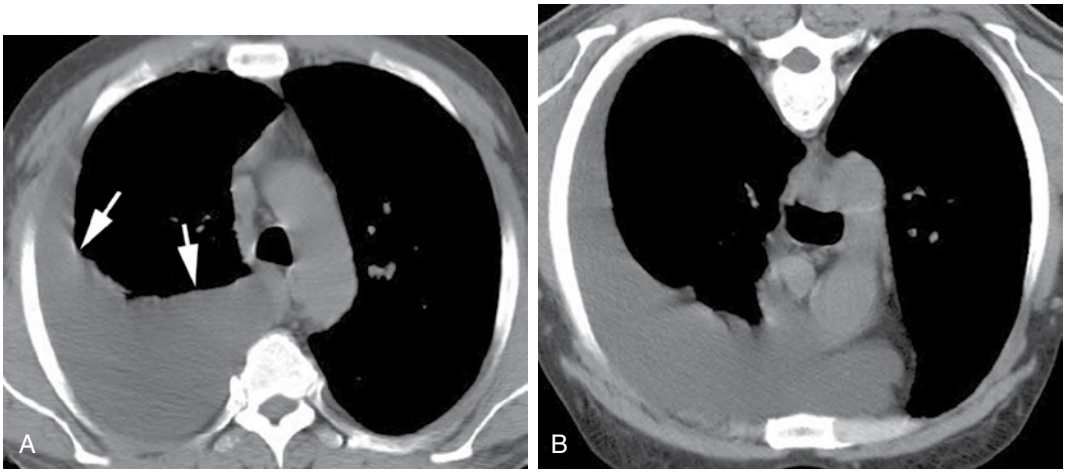

ŞEKİL. 7.5 Yerçekimi ile serbest hareket eden plevral efüzyon. (A) Hilal şeklinde büyük bir sıvı koleksiyonu *(oklar)* sağ posteriorda görülüyor. (B) Hasta yüzüstü pozisyondayken sıvı plevral boşlukta öne doğru kayar. Bu, sıvının loküle olmaktan ziyade serbest olduğunu gösterir. Plevral kalınlaşma görülmüyor.

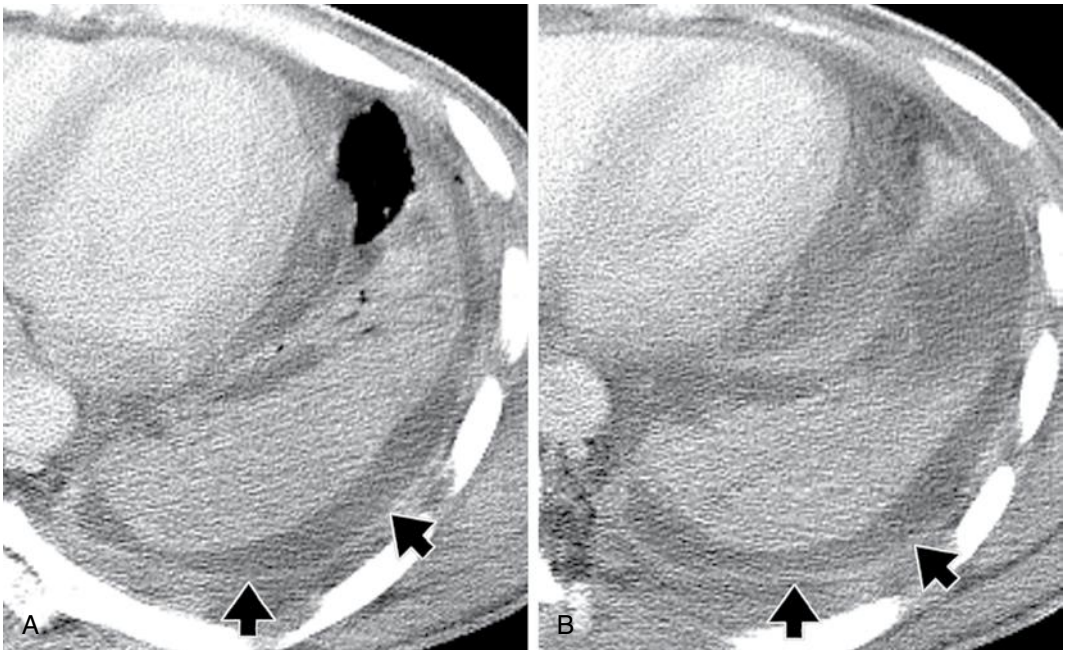

ŞEKİL. 7.6 Plevral kalınlaşma ile birlikte hilal şeklinde plevral efüzyon. (A ve B) Bu hastada lokalize ve hilal şeklinde sıvı toplanması görünmektedir. Bu görünüm efüzyonun serbest olduğunu düşündürse de durum her zaman böyle değildir. Parietal plevranın kalınlaştığına dikkat edin (yani görünür olduğuna, *oklar*). Plevral kalınlaşma, eksüda varlığını düşündürür, bu durum bir ampiyemdir. Kalınlaşmış plevra ile kaburga segmentleri arasındaki ekstraplevral yağ, kalın ve ödemlidir. Sol alt lob kollabedir.

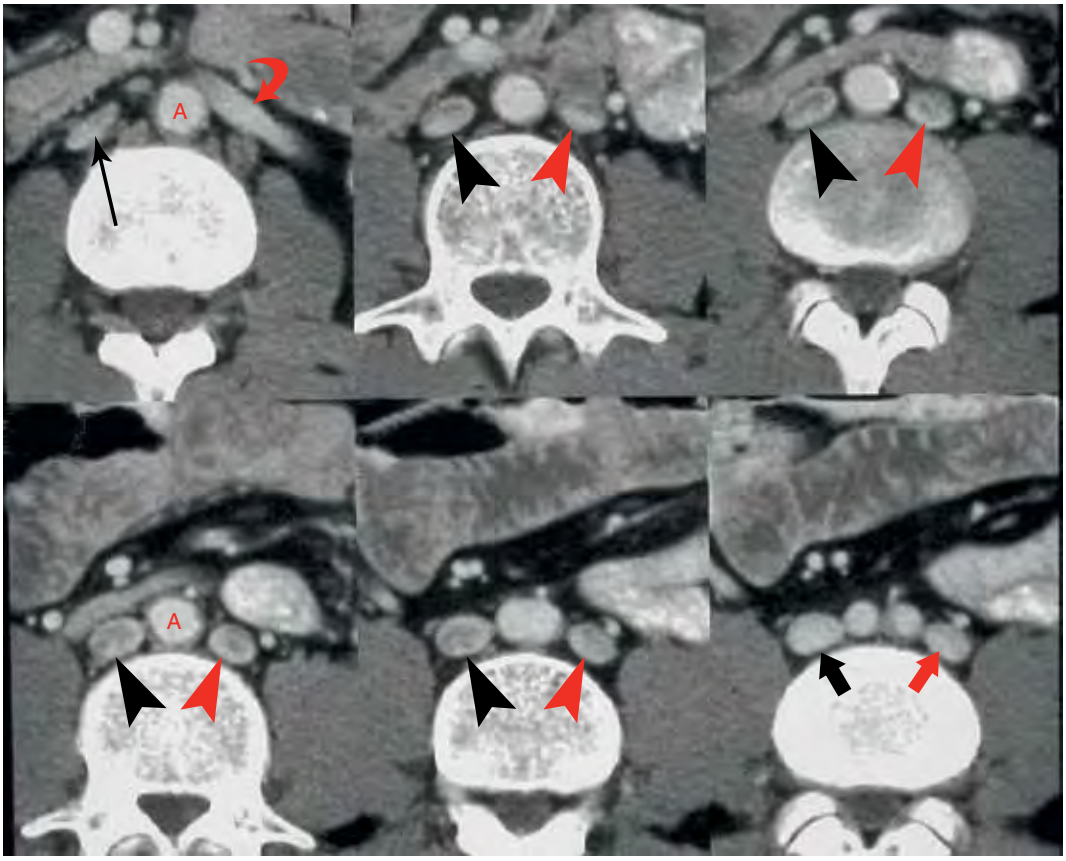

ŞEKİL 9.11 İnferior vena kavanın duplikasyonu. Ardışık BT görüntülerinde, (İVK) *(kırmızı ok uçları)*, aortanın (A) sol tarafı boyunca sol ana iliak venin (*kalın kırmızı ok*) devamı olarak sol renal vende *(kavisli ok)* sona erecek şekilde uzanan ve normal sağ suprarenal İVK'ye *(ince siyah ok)* drene olan persistan sol inferior vena kava görülmektedir. Normal sağ İVK *(siyah ok uçları)*, karaciğer boyunca normal seyrini izlemek için sağ ana iliak venden *(kalın siyah ok)* uzanır. Sol İVK'den kan, sol renal ven yoluyla sağ İVK'ye akar.

Anatomik Varyasyonlar

Anormallik olarak yanlış yorumlanmalarını önlemek için bir dizi vasküler anomali tanınmalıdır:

- *İVK'nin duplikasyonu* (Şekil 9.11), aortanın sol tarafında sol ana iliak ven ile sol renal ven arasında uzanan persistan bir sol İVK olarak tanımlanabilir. Genişlemiş sol renal ven sağda normal suprarenal İVK'ye drene olur. Sağ ana iliak ven, sol bacaktan kan taşıyan sol renal ven ile birleşene kadar sağ İVK olarak devam eder.
- *Sol İVK*, sol suprakardinal venin persistan olmasından ve sağ suprakardinal venin regresyonundan kaynaklanmaktadır. Sol İVK, aortanın solundan yukarı doğru çıkan ana iliak venlerin birleşmesiyle oluşur ve sağda normal suprarenal İVK'ye drene olan sol renal vene katılır.
- Sol renal venler aortanın anterioru yerine posteriorunda da (*retroaortik sol renal ven*) seyredebilir (Şekil 9.12) veya duplike sol renal venler aortanın hem anterior ve hem posteriorunda (sirkumaortik sol renal venler) uzanabilir.
- İVK'nin intrahepatik segmenti olmayabilir; azigos sistemi aracılığıyla süperior vena kavaya drenaj devam eder (*Azigos ile devam eden İVK*).

Teknik Hususlar

Üç boyutlu rekonstrüksiyon teknikleri ile kombine edilen ince kesitli multidedektör BT, BT anjiyografiyi (BTA) yararlı bir tanı ve cerrahi planlama aracı haline getirmiştir. Konvansiyonel kateter anjiyografisi ile karşılaştırıldığında, BTA daha az invaziv, daha az maliyetlidir, daha hızlı yapılabilir ve konvansiyonel anji-

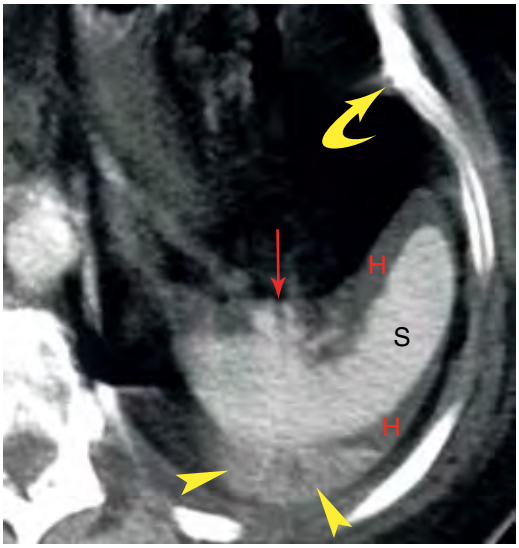

ŞEKİL 10.2 Sentinel Pıhtı. Yüksek atenuasyonlu kan pıhtısı *(sarı ok ucu)* dalakta *(S)* zorlukla görülen bir laserasyonun *(kırmızı ok)* işaretidir. Düşük atenuasyonlu kan (*H*) dalak çevresindeki peritoneal kavitede görülmektedir. Ayrıca kot fraktürü de *(kıvrık ok)* görüntüde mevcuttur.

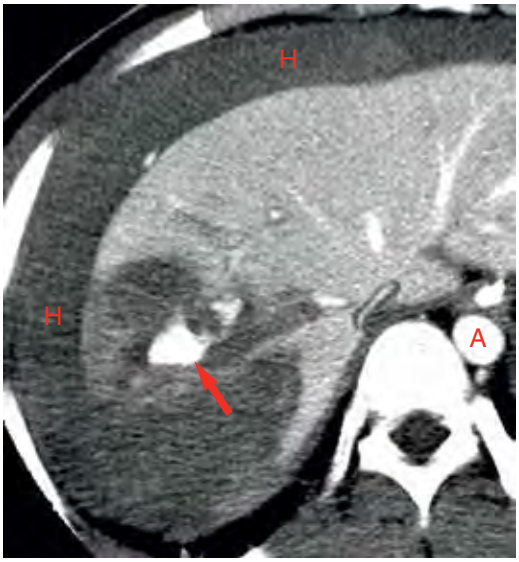

ŞEKİL 10.3 Aktif hemoraji. Kontrastlı arteriyel faz travma BT görüntüsünde karaciğerde düşük atenuasyonlu hematom içerisinde amorf ekstravasküler kontrast madde birikimi olarak görülen aktif hemoraji odağı *(ok)* mevcuttur. Kontrast madde koleksiyonunun atenuasyonunu aort *(A)* ile karşılaştırın. Yaygın hemoperitonyum *(H)* izlenmektedir.

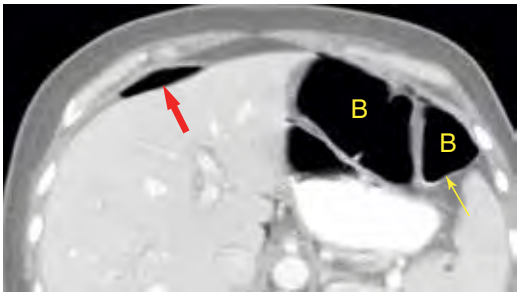

ŞEKİL 10.4 Pnömoperitonyum. Akciğer penceresindeki batın BT kesitinde karaciğer anteriorundaki ekstralüminal hava koleksiyonu *(kırmızı ok)* izlenmektedir. Bu hastada travmatik jejunal laserasyon mevcuttu. Bu alanda lümen içi gaz içeren bağırsak ansı olmadığından emin olmak için seri görüntüler incelenmelidir. İnce bağırsak duvarı *(sarı ok)* tarafından sınırlanan lümen içi gaz (*B*) ile pnömoperitonyumu kıyaslayın.

- *Sentinel Pıhtı*. Pıhtılaşmış kanın fokal koleksiyonu (45-70 HU) komşu organdaki yaralanmanın kesin bir işaretidir (Şekil 10.1A ve 10.2). Bazen sentinel pıhtı spesifik organ hasarının tek bulgusudur. Yüksek dansiteli kan pıhtısı düşük dansiteli pıhtılaşmamış kan veya serumla kıyaslandığında kolaylıkla göze çarpar.
- *Aktif Kanama*. İntravenöz kontrast madde verilerek yapılan dinamik incelemelerde arteriel fazda aktif hemoraji saptanabilir. Aktif ekstravazasyon düşük dansiteli kanama alanlarında hiperdens odaklar olarak görülür (Şekil 10.3). Aktif kanamanın atenuasyonu 85 ila 370 HU aralığında değişir ve genellikle aort gibi yakın arterlerin atenuasyonunun 20 HU civarındadır. Geç faz görüntülerde fokal kontrast madde koleksiyonu hematom içerisinde kaybolur. Bu bulgu yaşamı tehdit eden hemorajinin bir belirtisidir ve sıklıkla acil anjiografik veya cerrahi tedaviyi gerektirir.
- *Serbest Hava*. Periton boşluğundaki serbest hava transmural barsak laserasyonunun bir işaretidir (Şekil 10.4). Ne yazık ki bu işaret ne sensitif ne spesifiktir. Ekstralüminal hava barsak laserasyonu vakalarının sadece %32'si ila %55'inde bulunur. Ayrıca serbest hava diagnostik peritoneal lavaj, barotravma veya mekanik ventilasyondan da kaynaklanabilir. Bu bulgu kesin olarak barsak perforasyonuna bağlanmadan önce barsak yaralanmasına ait ek bulgular ortaya konulmalıdır. Pnömoperitonyum supin pozisyonda yatan hastada batın anteriorunda çok düşük atenuasyonlu ekstralüminal gaz koleksiyonu olarak görülür. Serbest hava en iyi akciğer penceresinde tespit edilir.

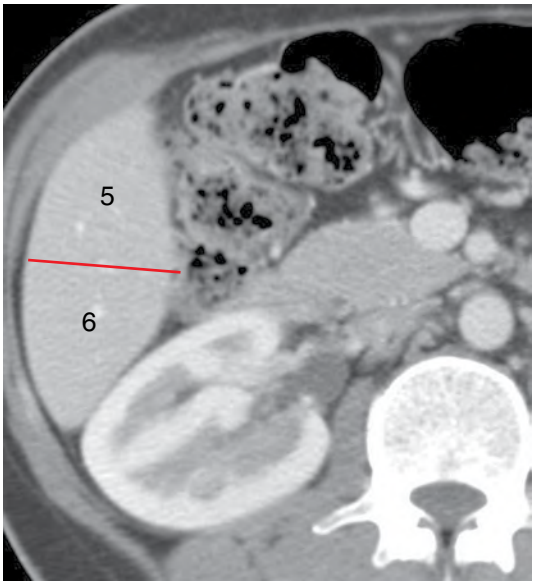

ŞEKİL 11.1 devamı

TABLO 11.1
Karaciğerin Anatomik Segmentleri için İsimlendirme

Couinaud Segmenti	Anatomik Tanım	Geleneksel İsimlendirme
1	Kaudat lob	Kaudat lob
		Sol lob
2	Sol lateral süperior subsegment	Lateral segment
3	Sol lateral inferior subsegment	Lateral segment
4a	Sol medial süperior subsegment	Medial segment
4b	Sol medial inferior subsegment	Medial segment
		Sağ lob
5	Sağ anterior inferior subsegment	Anterior segment
8	Sağ anterior süperior subsegment	Anterior segment
6	Sağ posterior inferior subsegment	Posterior segment
7	Sağ posterior süperior subsegment	Posterior segment

Sağ lobun anterior segmentleri (5 ve 8) sağ hepatik ven düzlemi ile posterior segmentlerden (6 ve 7) ayrılır. Sağ anterior lobun lateral konturunu üstte segment 8 ve altta segment 5 oluşturur. Segment 7, segment 8'in arkasında ve segment 6, segment 5'in arkasında yer alır. Sağ portal ven düzlemi, anterior segment 8'i anterior segment 5'ten ve posterior segment 7'yi posterior segment 6'dan ayırır.

Ne yazık ki, kan akışındaki doğal anatomik varyasyonlar, segmentleri bölen düz geometrik düzlemler kavramına tam olarak uymaz. Gerçekte, segmentler arasındaki vasküler bölgesel sınırlar, düz düzlemler kavramının gösterdiğinden daha fazla değişken ve kıvrımlı dalgalanmalara sahiptir. Ek olarak, literatürdeki birçok üç boyutlu çizim lobların yeri konusunda yanıltıcıdır. Segment 7, bazı çizimlerde gösterildiği gibi, segment 8'in lateralinden ziyade bir ön çıkıntıda segment 8'in arkasındadır ve bu segment tarafından gizlenmiştir. Benzer şekilde, segment 6 segment 5'in lateralinde değil posteriorundadır. Şekil 11.1'deki aksiyal görüntüler BT ile gösterildiği gibi segmentleri lokalize etmeye yönelik bir girişimdir. Segmentleri öğrenmek için Tablo 11.1'deki lobların anatomik tanımını Şekil 11.1'de gösterilen konumlarıyla ilişkilendirin. Kabul etmek gerekir ki kan akış anatomisindeki varyasyonlar, lezyonların spesifik segmentlere lokali-

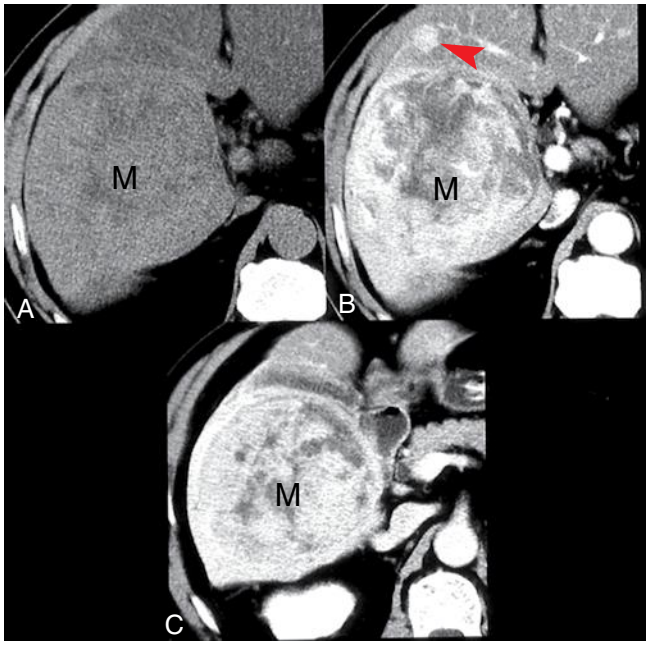

ŞEKİL 11.25 Hepatoselüler karsinom. Bu hepatoselüler karsinomun *(M)* erken heterojen kontrastlanmasını gösteren kontrastsız (A), arteriyel faz (B) ve portal venöz faz (C) görüntüleri. Tümör kanama ve nekroz alanları içerir. Arteriyel faz görüntüsünde satellit tümör nodülü (kırmızı ok başı) görülmektedir.

- "nodül içinde nodül" görünümü (daha büyük bir nodül içindeki, dıştaki daha büyük nodülden farklı görüntüleme özellikleri olan küçük nodül);
- mozaik mimari (farklı görüntüleme özelliklerine sahip rastgele dağılmış küçük internal nodüller);
- kitle içinde yağ görünümü, komşu karaciğer parankimininkiden daha fazla;
- biyopsi veya girişim öyküsü olmadan lezyon içinde veya yakınında hemoraji görülmesi.

LI-RADS kriterlerine göre *maligniteyi (özellikle HCC olmayan) destekleyen yardımcı belirtiler* şunları içerir:

- BT veya manyetik rezonans görüntülemenin yanı sıra ultrasonografide de görülebilen ayrı nodül;
- nodül boyutunda artışın eşik değerlerden daha az olması;
- diffüz yağlı karaciğere göre solid nodülde görece yağ azlığı.

LI-RADS kriterlerine göre *benigniteyi destekleyen yardımcı belirtiler* şunlardır:

- boyutun 2 yıldan fazla süredir değişmemesi;
- boyutta açık ve net azalma;
- kan havuzu kontrastlanmasına paralel olan kontrastlanma paterni;
- damarların kitleyi deplasman veya distorsiyon olmadan geçmesi;
- kitlede demir bulunması.

HCC'nin özellikle 2 cm'den büyük tümörler için *ek görüntüleme özellikleri*, şunları içerir:

- HCC'ler üç ana tümör büyüme paterni gösterir: soliter tümör (%50), diffüz infiltratif tümör (%30) ve multinodüler tümör (%20) (bakınız Şekil 11.26). Yakınında satellit lezyonları olan dominant bir kitle, özel karakteristik görünümüdür (Şekil 11.25).
- HCC'nin infiltratif formu, karaciğerin geniş bölgelerine, genellikle birden fazla segmente, tüm loba ve hatta tüm karaciğere yayılmış küçük nodüllerden oluşur. Prognozu kötüdür.
- Arteriyel fazdaki aşırı kontrastlanmanın derecesi, malignite derecesine ve tümörün boyutuna göre değişir. 2 cm'den büyük HCC'ler tipik olarak arteriyel fazda dolgun kontrastlanma sonrası portal venöz veya denge fazında yıkanma gösterir.
- İyi diferansiye HCC en iyi portal venöz faz BT görüntülerinde vizualize edilebilir.
- Daha büyük tümörlerde tümör nekrozu alanları sıktır ve %25'inde kalsifikasyon mevcuttur.
- Hepatik (%12-%54) ve portal (%29-%65) venlerde tümör invazyonu sıktır (Şekil 11.24). Tümör IVC'ye ve sağ atriyuma yayılabilir. Portal ven trombozu ile birlikte görülen bir karaciğer tümörü, periferik kolanjiokarsinomlar da portal veni invaze edebilmesine rağmen, büyük olasılıkla HCC'dir.

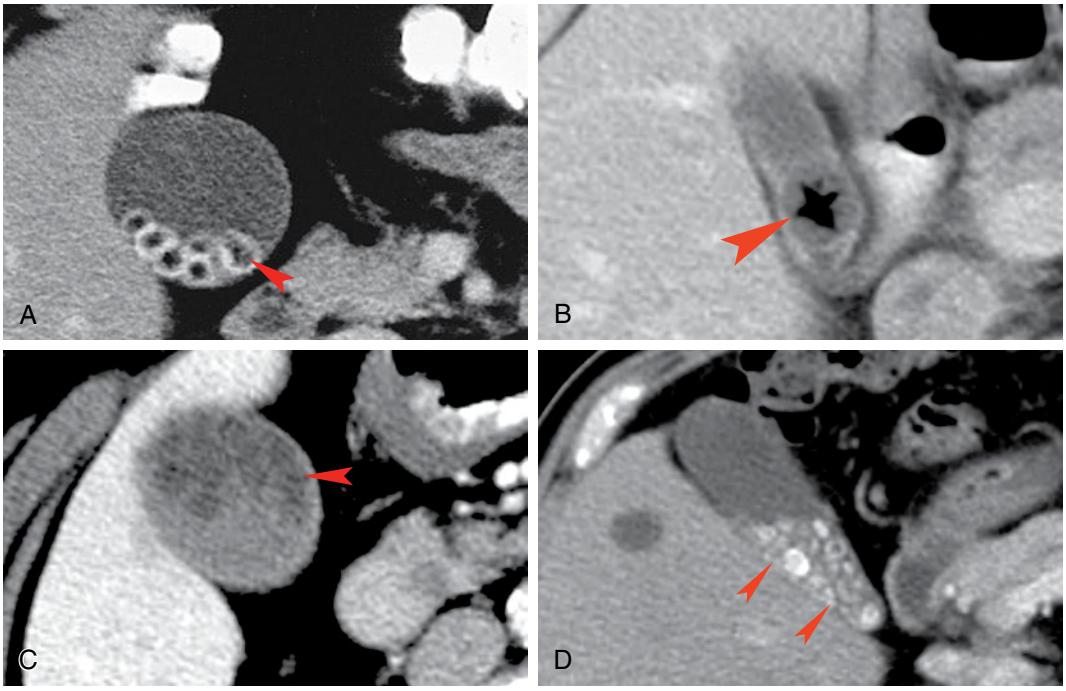

ŞEKİL 12.17 Safra kesesi taşları. (A) Safra kese taşları (*ok başı*) safra kesesinde dependan konumda yerleşirler. Bu taşlar yüksek kolesterol içerikli düşük atenuasyon merkezleri ve kalsifiye dış kenarlardan oluşurlar. (B) Safra kesesi taşı belli belirsiz kalsifiye rimiyle nitrojen gazı içermektedir *(ok başı)*. (C) Safra kesesinde asılı çok düşük atenue safra taşı kolesterol içeriğinden dolayı güçlükle seçilebilmektedir. Safra kese taşları tamamen safrayla aynı atenuasyonda olup BT'de saptanamayabiir. (D) Çok sayıda farklı boyut ve şekilde safra kese taşları safra kesesi içerisinde dependan olarak seviyelenmektedir. Benign bir hepatik kist de dikkati çekmektedir.

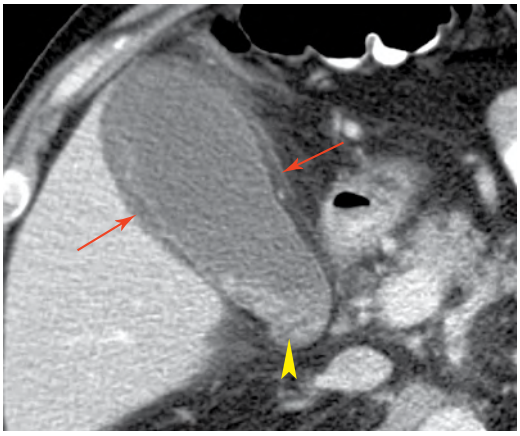

ŞEKİL 12.18 Akut kolesistit. Safra kesesi distandüdür, duvarı kaba, pürüzlüdür ve sınırları belirsizdir, ödem *(kırmızı oklar)* safra kesesi duvarından perikolesistik dokulara uzanmaktadır. Çok sayıda küçük taşlar *(sarı ok başı)* safra kesesi içerisinde dependan konumda seviyelenmektedir. Cerrahi komplike olmamış kolesistiti doğrulamıştır.

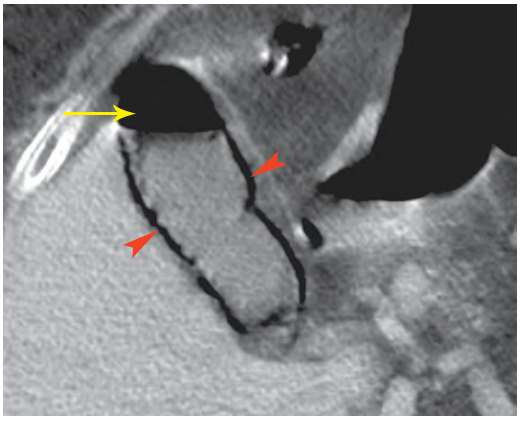

ŞEKİL 12.19 Amfizematöz kolesistit. Gaz safra kesesi duvarını infiltre etmektedir *(kırmızı ok başları)* ve safra kesesi lümeninde safrayla hava-sıvı seviyelenmesi *(sarı ok)* oluşturmaktadır.

TABLO 13.1
Akut Pankreatit Sebepleri

Safra taşı obstrüksiyonu (en yaygın neden)
Alkol kötüye kullanımı (doza bağlı insidansta ve şiddette artış)
Sigara (bağımsız risk ve alkol riskine katkı)
Karın yağlanması (bel çevresi >105 cm)
Metabolik bozukluklar
Diyabet
Kalıtsal pankreatit (otozomal dominant)
Kistik fibroz
Hiperkalsemi
Hiperlipidemi, hipertrigliseridemi
Yetersiz beslenme
Travma
Künt batın yaralanması
Abdominal cerrahi
ERCP
Otoimmün hastalıklar
Otoimmün pankreatit
Çölyak hastalığı
Penetran ülser
Malignite
Pankreas kanseri
Lenfoma
İlaçlar (kortikosteroidler, tetrasiklin, furosemid ve diğerleri)
Enfeksiyonlar
Viral (kabakulak, hepatit, enfeksiyöz mononükleoz, AIDS)
Parazitik (askariasis, klonorşiasis)
Yapısal
Koledokosel
Pankreas divisum
İdiopatik(vakaların %20 si)

AKUT PANKREATİT

Pankreas parankiminin inflamasyonu asiner dokuya hasar verir ve pankreatik sıvının sızıntısına sebep olacak şekilde küçük kanalların bütünlüğünü bozar. Pankreasın kapsülü olmaması nedeniyle sekresyonlar kolayca peripankreatik alana yayılır. Pankreatik enzimler fasial katmanları sindirir ve multipl anatomik kompartmana yayılır. Yetişkin hastada pankreatit çoğunlukla safra taşı geçişine veya alkol kullanımına bağlı gelişir (Tablo 13.1). Akut pankreatit insidansı artmaya devam etmektedir. Akut pankreatit rekürren akut pankreatit ataklarına ve daha sonra kronik pankreatite neden olabilir. Pankreatit tanısı, akut abdominal ağrı ve serum amilaz ve lipaz seviyelerinde artış varlığı ile klinik olarak konur. BT ise hastalığın ciddiyetini belirlemede ve komplikasyonları tanımlamada kullanılır. BT bulgularının ciddiyeti prognoz ile

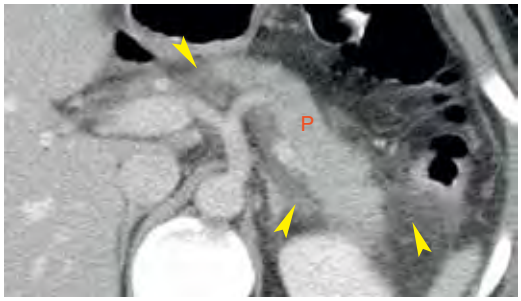

ŞEKİL 13.6 İnterstisyel ödematöz pankreatit. Pankreas *(P)* hafif şişkindir, ancak pankreas parankiminin tamamı normal kontrastlanır. Ödem ve iltihaplanma *(ok başları)* peripankreatik dokulara sızar.

bağlantılıdır. Nekrotik pankreas dokusunun gösterilmesi artmış mortalite ve morbidite ile ilişkilidir. Diğer prognostik faktörler, yaş, safra taşı varlığı ve kabul sırasında organ yetmezliği bulunmasıdır. Akut pankreatitin Atlanta Klasifikasyonu'nun 2012 revizyonunda hastalık iki alt tipe ayrılmıştır. Gözden geçirilmiş Atlanta sınıflandırması ayrıca pankreatit ve peripankreatik sıvı toplanmasını tanımlamak için kullanılan kafa karıştırıcı terminolojiyi de güncellemiştir. Akut pankreas psödokisti ve pankreas apsesi terimlerinin kullanılmasını önermemektedir.

İnterstisiel ödematöz pankreatit (IEP) vakaların %90-95'ini oluşturur. Parankimde nekroz olmadan inflamasyon mevcuttur.

- Postkontrast BT bulguları, diffüz veya lokal olarak ödem nedeniyle şişmiş pankreası gösterir. Tüm parankim kontrastlanır (Şekil 13.6). Parankim kontrastlanması homojen, hafif heterojen veya normal olabilir. Peripankreatik inflamatuar değişiklikler ve değişik miktarlarda peripankreatik serbest sıvı nedeniyle oluşan yağ doku çizgilenmeleri görülebilir.
- IEP ile ilişkili *akut peripankreatik sıvı koleksiyonları* (Şekil 13.7), kapsülsüz, kontrastlanmayan, düşük dansiteli, solid komponent içermeyen likefiye karakterlidir ve semptomların başlangıcından sonraki 4 hafta içinde çekilen BT'lerde görülür. Nekrotik doku görülmez. Koleksiyonun çevresinde duvarlar seçilmez.
- IEP'e bağlı *pseudokistler*, semptom başlangıcından 4 hafta sonra ortaya çıkan, duvarları seçilebilen basit homojen sıvı koleksiyonlarıdır (Şekil 13.8). Sadece sıvı içerirler. Herhangi bir yağ doku veya yumuşak doku içeriği varlığı pseudokisti değil enkapsüle nekroz (walled-off necrosis [WON]) varlığına işaret eder.

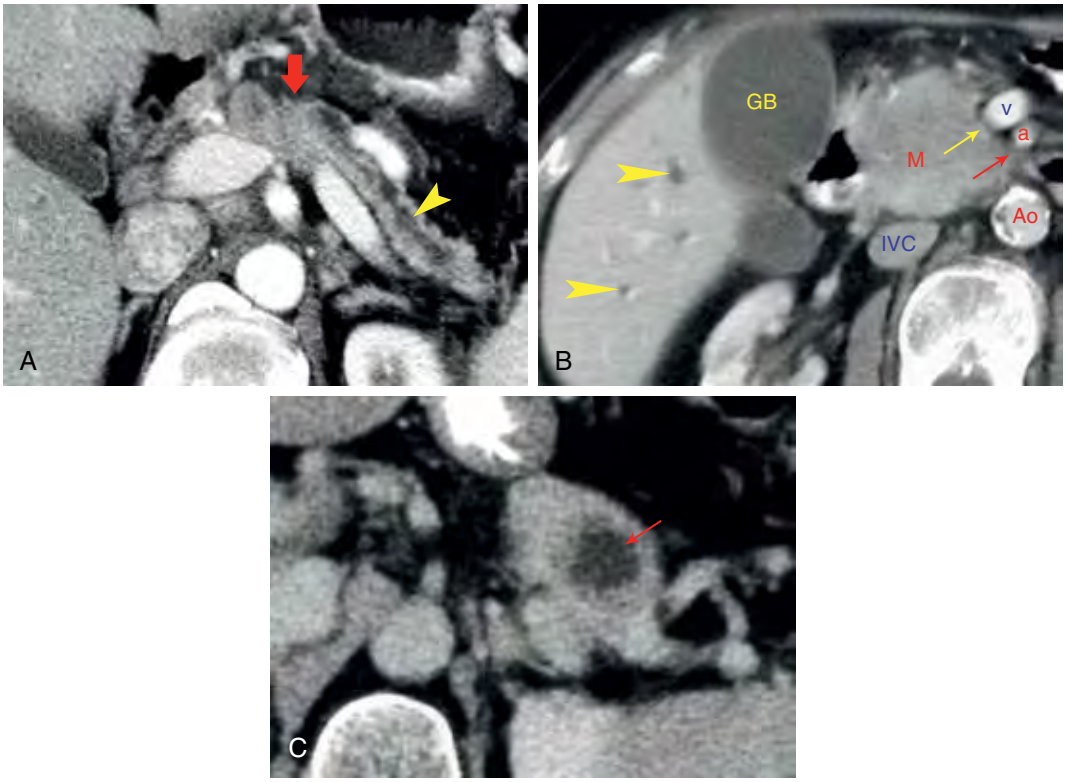

ŞEKİL 13.19 Üç hastada potansiyel olarak rezektabl pankreas karsinomları. (A) Pankreas kanalını tıkadığı ve genişlettiği *(sarı ok başı)* ve pankreas kuyruğunun atrofisine neden olduğu için fark edilen pankreas gövdesinde yerleşmiş bir izodens tümör *(kırmızı ok)* saptandı. (B) pankreas başında kitle *(M)*, ana safra kanalını tıkayarak intrahepatik safra yollarının genişlemesine *(sarı ok uçları)* ve safra kesesinin şişmesine *(GB)* neden olmuş. Tümör superior mezenterik vene bitişiktir (*v*) *(sarı ok)* ve superior mezenterik arter *(a) (kırmızı ok)* 180 dereceden daha az çevrelenmiştir, bu da tümörü potansiyel olarak rezeke edilebilir hale getirir Temiz yağ sınırları, tümörü inferior vena kava *(IVC)* ve aorttan *(Ao)* ayırır. (C) pankreas kuyruğundaki izole bir kitle (*ok*) tesadüfen saptandı ve ek bir bulgu göstermedi. Ameliyatta üç lezyonun hepsi tamamen rezeke edildi.

bir kitlenin semptomlarıyla ortaya çıkana kadar klinik olarak sessizdir. Fonksiyonel tümörlerin malignite potansiyeli insülinoma için %10, gastrinoma için %60, glukagonoma için %70 ve vipoma için %75'e kadar değişir. Fonksiyonel olmayan tümörlerin %90 kadarı malignidir.

- Küçük tümörler (1-2 cm) homojendir ve genellikle kontrastsız kesitlerde pankreas ile izodenstir. Kontrast madde uygulamasının arteriyel fazı sırasında parlak ve genellikle uniform kontrastlanırlar (Şekil 13.21). Hormon üreten tümörler genellikle küçüktür.
- Büyük tümörler (4-20 cm) genellikle kalsifikasyon, kistik dejenerasyon, nekroz içerecek şekilde heterojendir ve vasküler invazyon ve komşu yapılara direkt tümör invazyonu yaparlar (Şekil 13.22). Fonksiyonel olmayan tümörler genellikle büyüktür.
- Metastazlar (tanı anında vakaların %20-40'ı) lenf düğümlerinde, karaciğerde ve uzak organlarda (akciğerler, kemikler, periton boşluğu, beyin ve meme) olabilir. Metastazlar genellikle hipervaskülerdir ve şiddetle kontrastlanır.

PANKREATİK LENFOMA

Tanı ve tedavisi tamamen farklı olduğu için lenfoma adenokarsinomdan ayırt edilmelidir. Lenfoma en sık pankreası peripankreatik lenfadenopatiden direkt ya-

ŞEKİL 14.10 Enfarkt. Splenomegalisi bulunan bu hastada, kronik lenfositik lösemiyle ilişkili olarak dalakta splenik kapsüle uzanan multipl düşük atenuasyonlu lezyonlar görülmektedir. Bazı lezyonlar kama şeklindeyken bazıları değildir. Splenik kapsüle ekstansiyon, splenik enfarktın en karakteristik bulgusudur.

selerde hava (%20) veya sıvı seviyeleri bulunabilir. Splenik sıvı birikiminde hava görülmesi, apse tanısı koydurur (Şekil 14.11). Enfekte sıvının perkutan aspirasyonu tanıyı doğrular. Tedavi, kateter drenajı veya splenektomidir.

Mikroapseler

AIDS, kemoterapi, lenfoma, lösemi veya organ transplantasyonu nedeniyle immün sistemleri baskılanmış hastalarda fırsatçı enfeksiyonların neden olduğu mikroapseler gelişebilir. Dalaktaki mikroapselerin birçoğunun nedeni fungal enfeksiyonlardır *(Candida, Pneumocystis jiroveci, Aspergillus, Cryptococcus, Histoplasma)*. Daha nadir nedenler arasında ise cytomegalovirus ve Mycobacterium tuberculosis bulunur.

- Dalaktaki multipl düşük dansiteli alanların boyutu 2-10 mm arasındadır (Şekil 14.12).
- Multipl, küçük, düşük dansiteli splenik defektlerin ayrıcı tanıları arasında lenfoma, Kaposi sarkomu (Şekil 14.13), sarkoidoz ve metastazlar bulunur.

Lenfoma

Dalak vücuttaki en büyük lenfoid organdır; dolayısıyla lenfoma tutulumunun yaygın görülmesi şaşırtıcı bir durum değildir. Primer splenik lenfoma nadirdir ancak sistemik lenfoma sonucu dalağın sekonder tutulumu yaygın görülür. Lenfoma hastalarının yaklaşık üçte birinde dalak tutulumu mevcuttur. Lenfoma dalağın en sık görülen malign tümörüdür. Lenfomatöz tutulumun tespitinde BT güvenilir bir yöntem değildir. Dalak normal görünümde olup tutulmuş olabilir veya büyümüş ancak tutulmamış olabilir. Fokal lezyonlar hastalığı gösteren güvenilir bulgulardır.

- Diffüz infiltrasyon sonucu kitle oluşumu olmadan homojen büyüme gerçekleşebilir.
- Multipl lezyonlar en karakteristik bulgulardır. Küçük lezyonların olduğu milier paternden büyüklüğü 2-10 cm olabilen lezyonlara kadar farklı paternler tespit edilebilir. İntravenöz kontrast madde uygulaması sonucu lezyonlarda tutulum olmaz. Nekroz nadirdir.
- Büyük bir soliter kitle, birleşik lenfamatoz doku birikimine işaret ediyor olabilir (Şekil 14.14).
- Büyümüş lenf nodları genellikle splenik damarlarla birlikte splenik hilumda görülürken abdomende herhangi bir lokasyonda tespit edilebilirler.
- Lenfoma, splenik enfarkt için predispozan bir faktördür.

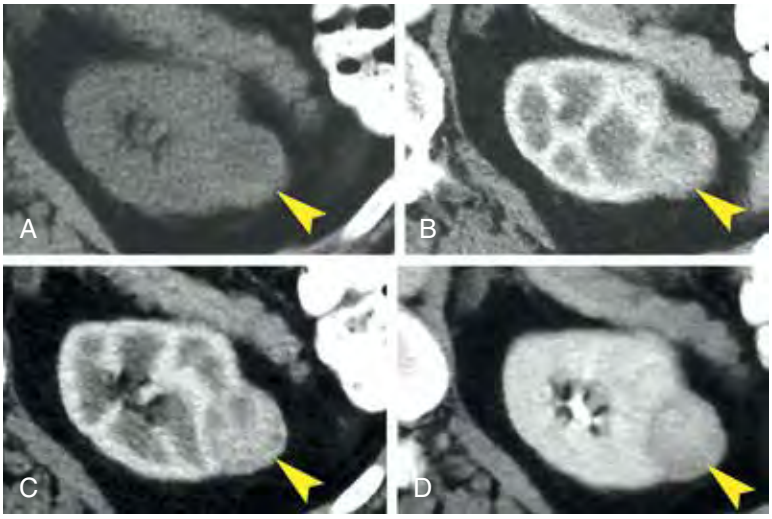

ŞEKİL 15.3 Renal bir kitlenin BT'si. Sol böbrekten kaynaklanan küçük bir renal karsinomu *(ok başları)* gösteren helikal BT çalışmasından kontrastsız (A), kortikomedüller faz (B ve C) ve nefrogram fazı (D) görüntüleri. Kontrastsız çalışmada tümör böbrek parankimiyle neredeyse eş yoğunluktadır. Tümörün erken arteriyel kontrastlanması, kortikomedüller faz görüntülerinde renal korteksin parlaklaşmasıyla çakışır. Nefrogram fazı sırasında böbrek parankimine kıyasla tümör hafif hipodenstir.

Konjenital Anomaliler

At Nalı Böbrek

Böbreklerin alt pollerinin konjenital füzyonu nispeten yaygın görülen (1000 kişide 1 ila 4) konjenital bir anomalidir.

- Böbreklerin renal lojlara çıkışını önleyen istmus inferior mezenterik arter orijininin hemen altında aortun anteriorunda uzanır (Şekil 15.4). Böbreklerin alt pollerini birbirine bağlayan doku, fonksiyone renal parankim veya fibröz bantlara ait olabilir.
- Kaynaşmış böbrekler düşük pozisyondadır ve renal pelvis öne doğru yönlendirilmiş ve alt polleri ayrılmak yerine yakınsamaktadır. Malpozisyon, anormal orijinli çok sayıda renal arter ve üriner staz ile ilişkilidir ve sıklıkla taş oluşumuna ve tekrarlayan enfeksiyona neden olur. Venöz drenaj da genellikle anormaldir.
- Vakaların üçte birinde ürolojik, iskelet, nörolojik ve gastrointestinal sistemlerin diğer konjenital anomalileri de mevcuttur.
- Transizyonel hücreli karsinom (TCC), at nalı böbreklerde genel popülasyona göre üç - dört kat daha yaygındır.

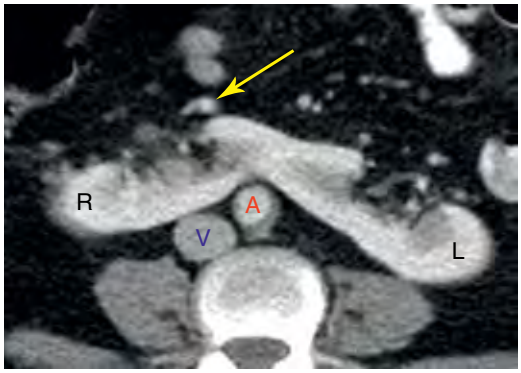

ŞEKİL 15.4 At nalı böbrek. Alt kutuplar sağ *(R)* ve sol böbreğin *(L)* alt polleri orta hat boyunca aortun *(A)* ve inferior vena kava'nın *(V)* önünde kaynaşmıştır. Birleşmiş böbreğin, inferior mezenterik arterin orijini *(ok)* tarafından normal konumuna yükselişi bozulduğundan, batın içinde pitotik yerleşimlidir.

Böbrek Kitleleri

Böbrek kitlesini karakterize etmek için değerlendirilmesi gereken özellikler, kalsifikasyonun varlığı ve tipi, kontrast madde uygulamasından önce ve sonra kitlenin atenuasyon değeri, kitlenin böbrek ve çevre dokularla olan sınırı, septa varlığı ve kalınlığı, kistik kitlelerin duvar kalınlığıdır. İyotlu kontrast maddenin ışın sertleştirme etkisine bağlı yapay psödoenhansman, lezyonların atenuasyon değerini 10 Hounsfield (HU) kadar artırabilir. Kontrastlanma olarak kabul edilebilmesi için, intravenöz kontrast madde bolusu-

ŞEKİL 15.28 Enhansman gösteren nodüllü kistik kitle: Bosniak kategorisi III. Sağ böbrekten kaynaklanan kistik bir kitle, kitleyi şüpheli ve muhtemelen malign yapan hafif kontrastlanan bir nodül *(ok başı)* içermektedir. Cerrahi eksplorasyon önerildi. Bu lezyonun papiller renal karsinom olduğu kanıtlandı.

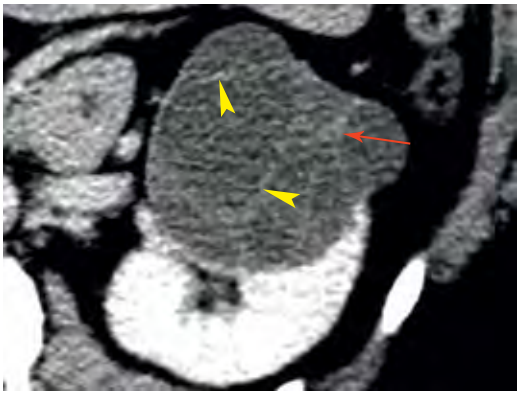

ŞEKİL 15.29 Multiloküler kistik böbrek tümörü: Bosniak kategori III. 48 yaşındaki bir kadında sol böbreğin nefrogram faz BT'sinde enhansman gösteren septasyonlar *(sarı ok uçları)* ve enhansman gösteren bir nodül *(kırmızı ok)* ile birlikte kistik bir kitle görülüyor. Bu bulgular cerrahi olarak çıkarılmasına yol açtı. Patoloji, benign multiloküler kistik nefromu doğruladı.

Basit Kist

Basit böbrek kistleri, 55 yaş üstü popülasyonun yarısında bulunan benign, neoplastik olmayan, sıvı dolu kitlelerdir. Küçük kistler asemptomatik insidental bulgulardır. Büyük kistler (>4 cm) bazen hipertansiyon, hematüri, ağrı veya üreter obstrüksiyonuna neden olur. Çoklu ve bilateral kistler yaygındır. Basit bir kist olarak renal kitlenin (Bosniak kategori I) (Şekil 15.25) güvenilir BT tanısına izin veren katı kriterler aşağıdakileri içerir:

- Renal parankim ile arasında keskin kenar olması.
- Görünür duvar yok.
- Kontrastlı BT'de su yoğunluğuna (-10 ila 20 HU) yakın homojen atenuasyon. Homojen atenuasyon değerleri kontrast sonrası BT'de +30 HU'ya (psödoenhansman) kadar olabilir. Homojen RCC'lerin postkontrast BT'de +42 HU'dan düşük olmayan atenuasyon değerleri vardır. Psödoenhansman, kontrastsız görüntülere kıyasla postkontrast nefrogram fazı görüntülerinde 10 HU veya daha fazla yapay artış olarak tanımlanır. 1 cm'den küçük kistlerde ve santral yerleşimli kistlerde psödoenhansman daha sık görülür. 10 ila 15 mm büyüklüğündeki kistlerin %19'unda psödoenhansman görülebilir. Bu durum 15 mm'den büyük kistlerde nadiren görülür.
- İntravenöz kontrast madde uygulamasından sonra önemli bir enhansman yoktur.
- Takipte, basit kistler genellikle yavaş büyürler (yılda ~%6).

Böbrek Apsesi

Böbrek parankiminin süpürasyonu ve likefikasyonu ile komplike olan piyelonefrit, apse oluşumuna neden olabilir. Alternatif olarak önceden var olan kistler enfekte olabilir. BT'de apseler böbrek parankiminde kalın duvarlı, düşük atenuasyonlu sıvı koleksiyonları olarak görünür (Şekil 15.31). Gaz bazen koleksiyonun içerisinde görülebilir. Duvar genellikle kontrast madde uygulamasıyla enhansman gösterir. Septasyonlar kalın ve düzensiz olabilir. Birden fazla lokülasyon ve enfeksiyonun perirenal boşluğa yayılması sık görülür.

Kistik veya Multikistik Renal Hücreli Karsinom

Bazı berrak hücreli RCC'ler, multipl sıvı dolu, birbiriyle ilişkisiz kistik boşluklardan oluşur (bakınız Şekil 15.6). Malign tümör hücreleri sıvı lokülasyonlarını sınırlar. Nadiren, RCC basit bir renal kist içinde veya komşuluğunda ortaya çıkabilir. Papiller RCC'nin kistik formları, enhansman gösteren papiller çıkıntıları veya enhansman gösteren solid bileşenleri olan kistik bir kitle olarak görünür (bakınız Şekil 15.28).

Mikst Epitelyal ve Stromal Tümör

Mikst epitelyal ve stromal tümör, karmaşık kistik ve solid kitleler olarak ortaya çıkan, son zamanlarda tanımlanan nadir bir antitedir. Histolojik olarak stromal elemanlar over stromasına benzer. Kistik komponentler normal epitel ile döşelidir. Hastaların çoğu perime-

- BT'de yüksek atenuasyonlu taşların tek istisnası, insan immün yetmezlik virüsü hastalığının tedavisinde proteaz inhibitörlerinin (indinavir, Crixivan®) kullanımına bağlı oluşan kristalin taşlarıdır. Bu taşlar, BT taramalarında yumuşak doku atenuasyon değerine sahiptir ancak akut üreter obstrüksiyonuna neden olabilir. Kontrastlı BT, bu taşları toplayıcı sistemde veya üreterde küçük dolum defektleri olarak gösterir.
- Böbreklerdeki taş yükü BT ile kolayca belirlenir. Taşlar minör kaliks veya medüller piramit bölgesinde görülür. Taş yükü, mevcut taşların sayısı ve boyutu olarak tanımlanır. Taş yükü, litotripsi gibi tedaviyi belirlemek için kullanılır.

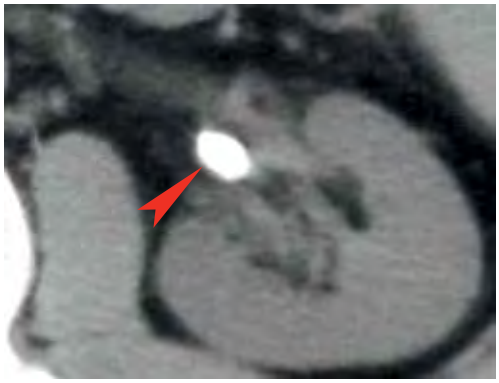

ŞEKİL 15.47 Üreteropelvik bileşkede taş. Sol üreteropelvik bileşkede *(ok başı)* impakte büyük bir taş görülmektedir. Yüksek atenuasyonlu taştan gelen blooming artefaktı doku kenarı işaretini gizler. Seri BT görüntülerinin dikkatli bir şekilde incelenmesiyle taşın üreteropelvik bileşkede yer aldığı doğrulanır. Obstrüksiyonun belirgin olmasına rağmen, akut bir obstrüksiyon olduğu için hidronefroz derecesi hafiftir.

- Hasta dehidrate kaldığında böbrek piramitlerinin uçları yüksek atenüe alanlar olarak görülebilir (Şekil 15.48). Beyaz piramit olarak tanımlanan bu normal bulgu böbrek taşı şeklinde yorumlanmamalıdır.

Akut Üreteral Obstrüksiyon

Kontrastsız MDBT'nin, impakte bir taşın neden olduğu akut üreteral obstrüksiyon için %94 - %98'lik bir duyarlılığı ve %96 - %98'lik özgüllüğü vardır. Taşların neden olduğu akut üreter obstrüksiyonunun BT bulguları:

- Üreterde taş görülebilir (Şekil 15.46, 15.47 ve 15.48). Taş impaksiyonu için en yaygın yerler üreteropelvik bileşke, üreterin pelvik girimi geçtiği seviye ve üreterovezikal bileşkedir. Üreter, bir taş tespit edilene kadar ardışık olarak takip edilir. Üreterin seyrinin saptanmasının en kolay yolu BT monitöründe üreteri takip etmektir. Üreterin ve komşu damarların anatomik seyrinin bilinmesi, doğru yorumlama için çok önemlidir.
- Taşın boyutu ölçülür ve yeri tam olarak raporlanır. Spontan pasaj olasılığı üreter taşının boyutu ve yeri ile ilgilidir. 4 mm'den küçük taşlar hemen her zaman, 6 mm'lik taşların ise yaklaşık yarısı kendiliğinden düşer. 8 mm'den büyük taşlar nadiren kendiliğinden düşer. Taşın boyutu ve yeri, kendiliğinden düşmeyen taşların tedavisini belirlemede kullanılan önemli faktörlerdir. 5 mm'den büyük ve üreterin proksimal üçte ikisinde yer alan taşların litotripsi veya endoskopik olarak çıkarılması daha olasıdır.

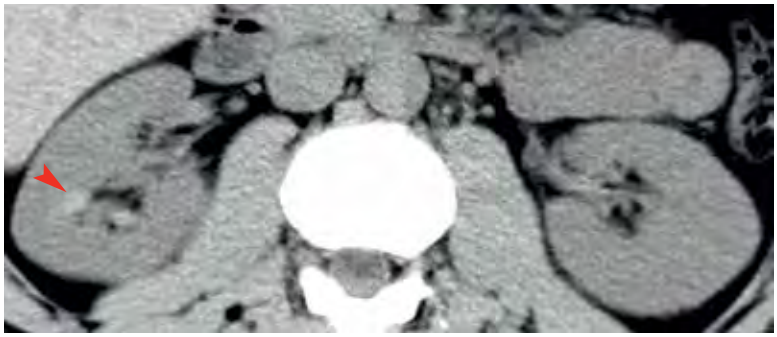

ŞEKİL 15.48 Beyaz piramitlerin tek taraflı yokluğu. Sağ böbrekteki medüller piramitlerin uçları yüksek atenuasyon (*ok başı*) gösterir, bu da sol yan ağrısı olan bu hastanın dehidrate olduğunu gösterir. Semptomatik sol tarafta beyaz piramitler görülmez. Beyaz piramitlerin tek taraflı yokluğu, akut obstrüksiyonun belirsiz bir işaretidir. Sol üreterovezikal bileşkede taş görüldü.

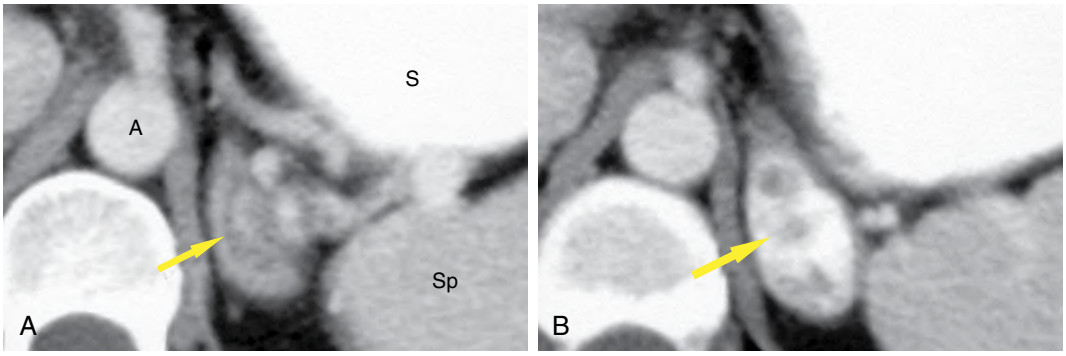

ŞEKİL 16.6 Adrenal Psödolezyon. (A) İlk BT taramasında, sol adrenal bez bölgesinde belirgin bir kitle *(ok)* görülüyor. (B) Oral kontrast uygulaması sonrası elde dilen BT incelemede gastrik divertikülü *(ok)* dolduran kontrast madde görülüyor. *A*, Aorta; *S*, oral kontrast madde ile dolu mide; *Sp*, Dalak.

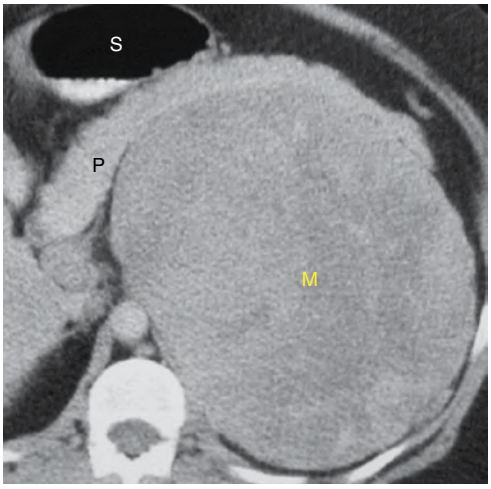

ŞEKİL 16.7 Adrenal karsinom. Sol adrenal bezin yerini devasa bir heterojen kitle *(M)* almakta. Pankreas *(P)* ve mide *(S)* kitle tarafından öne doğru yer değiştirmiş, bu da tümörün kökeninin retroperitonda olduğunu doğrular.

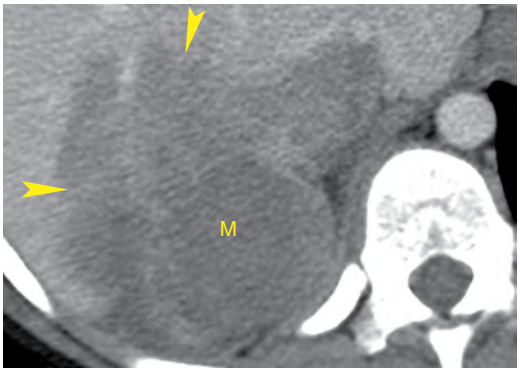

ŞEKİL 16.8 Nekrozlu adrenal karsinom. Kontrast sonrası BT'de, sağ adrenal kaynaklı, karaciğere invaze *(ok başları)* solid kitle *(M)*. Kitle içindeki geniş düşük atenuasyon alanları nekrozun kanıtıdır.

Lenfoma

Non-Hodgkin lenfomalı hastaların yaklaşık %4'ünde adrenal bez tutulur. Adrenal bez kaynaklı primer lenfoma oldukça nadirdir.

- En yaygın olanı adrenal bezin retroperitoneal adenopati ile tamamen kaplanmasıdır (Şekil 16.11). Adrenal bez genellikle görünmez.
- Diğer görünümleri arasında, küçük ayrık fokal veya multifokal adrenal kitleler ve diffüz adrenal genişleme bulunur.
- Postkontrast yıkanması malign hastalık karakteristiğindedir.

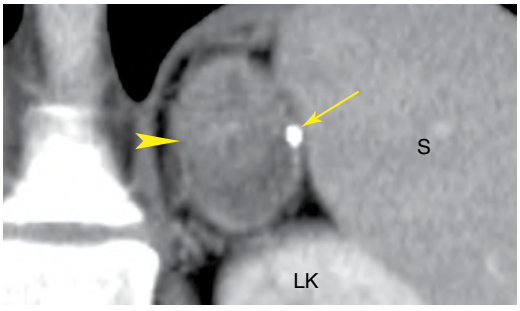

ŞEKİL 16.9 Adrenal karsinom. Koronal BT imajında sol adrenal lojdan kaynaklanan heterojen kontrastlanan kitle *(ok başı)* görülüyor. Kaba kalsifikasyon var. Heterojen kontrast tutulumu ve hesaplanan %28'lik rölatif yıkanma oranı malignite için karakteristiktir. *LK*, Sol böbrek; *S*, spleen.

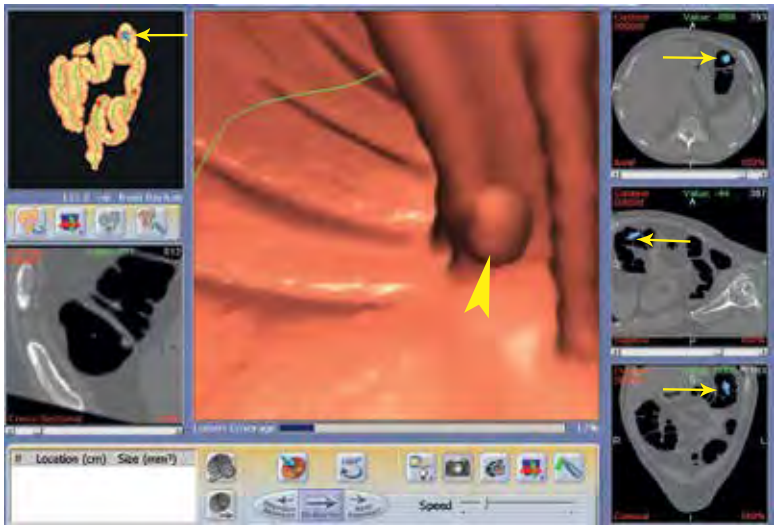

ŞEKİL 17.3 BT kolonografi. Üç boyutlu iş istasyonundan bir görüntü, anal çıkımdan itibaren 121,6 cm'de kolonun splenik fleksura düzeyinde bir polip *(sarı ok başı)* yerleşimini göstermektedir. Tanımlayıcı yer işaretleri (*sarı oklar ve mavi işaretler*) polibin kolonoskopi ile çıkarılması için hızlı lokalizasyon kolaylığı sağlar.

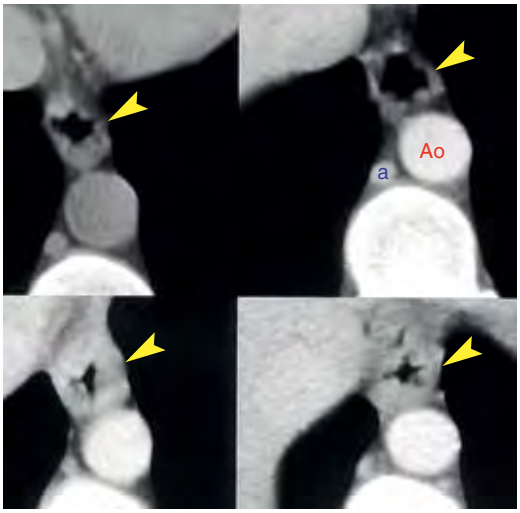

ŞEKİL 17.4 Normal Özefagus. Aksiyel BT seri kesitleri özefagusun normal görünümünü göstermektedir *(ok başları)*. İnen torasik aorta segmenti *(Ao)* ve Azigos veni *(a)* de görülmektedir.

meyecek hastaları belirlemek için yapılır. Özefagus kanserinde BT bulguları şöyledir:

- Özefagus duvarında 3 mm'den daha fazla irregüler duvar kalınlaşması (Şekil 17.5).
- İntralüminal polipoid kitle.
- Lümenin eksantrik olarak daralması.
- Daralma seviyesinin yukarısında hava veya sıvıyla dolu özefagusta dilatasyon.
- Periözefageal dokuların invazyonu: yağ doku, aorta, trakea.
- Posteriorda tümör tarafından hava yolunun yer değiştirmesi veya indentasyonu, tümörün trakea veya bronşa invazyonunu gösterir (%90 doğrulukla).
- Tümörün aortaya invazyonu için, tümör ile aorta arasında temas açısının 90 dereceden fazla olmasıyla oluşan ark ipucudur. 45 dereceden az bir ark invazyon olmadığını gösterir ve 45 ila 90 derece arasındaki ark ise belirsizdir. Bu değerler %80 oranında geçerlidir.
- Lenf nodları, karaciğer ve diğer organlara metastazlar.
- Özefagial karsinoma paraözefagial, mediastinal, gastrohepatik ligament ve sol gastrik lenf nodu zincirlerine yayılır (Şekil 17.6). Normal boyutlu lenf nodlarına mikroskopik invazyon veya benign hastalıklara bağlı lenf nodu büyümesi, özefagial kanserin nodal tutulumu için BT doğruluğunu %39 ila %85 arasında sınırlar.
- BT özefagektomi sonrası tümör rekürrensini göstermede başarılıdır. Tümörler, karaciğer, akciğer, plevral alanda, adrenal glandlarda veya peritoneal kavite ile mediastende herhangi bir yerde veya boyun ve abdomen gibi uzak lenf nodlarında tekrar ortaya çıkabilir.

Özefagial Mezenkimal Tümörler

Leyomyoma özefagusun en sık görülen benign tümörüdür. Özefagusun düz kas tümörlerinin çoğu leyom-

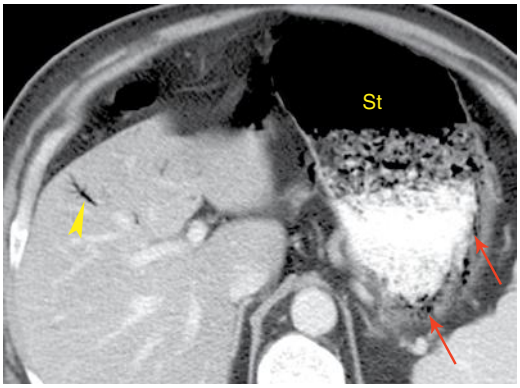

ŞEKİL 17.13 Amfizematöz gastrit. Oral ve intravenöz kontrast verilmesi ile elde edilen BT'de, mide duvarı içerisinde *(kırmızı oklar)* ve karaciğerde portal vende *(sarı ok başı)* gaz izlenmektedir. Mide duvarı da kalınlaşmıştır.

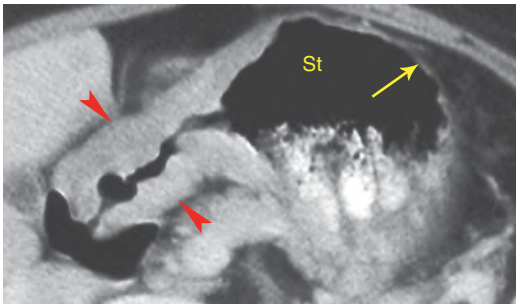

ŞEKİL 17.14 Gastrik karsinom. Midenin *(st)* distali ve antrumda *(kırmızı ok başları)* noduler kalınlaşma, gastrik gövde normal duvarı *(sarı ok)* ile karşılaştırıldığında çok belirgindir.

Aureus ile invazyonu sonucu oluşur. Eşlik eden inflamasyon kostik yanık veya alkol istismarı ile ilişkilidir. Portal vende gaz görülebilir.

Gastrik Karsinom

Adenokarsinom, tüm gastrik malignitelerin %95 sebebidir. Risk faktörleri, 50 ila 70 yaş arasında olmak, kronik atrofik gastrit, pernisiyöz anemi, familyal adenomatöz polipozis, ve Menetrier hastalığıdır. BT hastalığı evrelemek ve cerrahi rezeksiyona uygun olmayan hastaları belirlemek için kullanılır.

- Primer tümör fokal nodüler veya düzensiz duvar kalınlaşması (Şekil 17.14) şeklinde veya yumuşak doku dansitesinde intraluminal polipoid kitle olarak görülür.

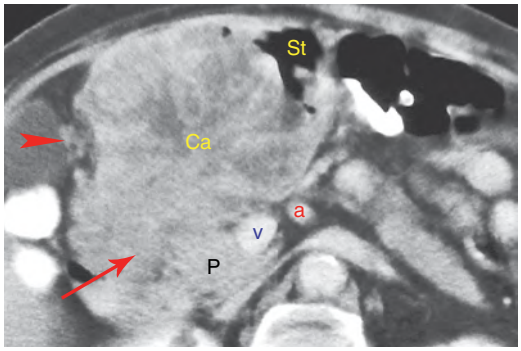

ŞEKİL 17.15 Büyük gastrik karsinom. Distal mide *(st)* adenokarsinomu, içerisinde düşük atenuasyonlu nekroz alanları ve hemoraji bulunan hetrojen büyük kitle lezyonu *(Ca)* olarak izlenmektedir. Tümör mide duvarından perigastrik yağ dokuya *(kırmızı ok başı)* uzanmakta ve mide ile pankreas arasındaki yağ planlarını oblitere ederek *(kırmızı ok)* pankreasa *(P)* invaze olmaktadır. *a*: SMA supeior mezenterik arter, *v:* superior mezenterik ven.

- Düzensiz lumen daralması ile görülen duvar kalınlaşması skiröz karsinoma (linitis plastika) işaret eder.
- Duvar kalınlığı 2 cm'yi geçerse perigastrik yağ dokuya uzanım neredeyse her zaman mevcuttur (Şekil 17.15). Serozal yüzey bulanıklaşır ve komşu yağ dokuda tümör çizgilenmeleri ve nodülleri izlenir.
- Perigastrik lenf nodları, kısa aksları 6 mm'den fazla olunca lenfatik tutulum olarak düşünülmelidir. Şeklinin yuvarlak olması, heterojenite ve belirgin kontrastlanma ek işaretlerdir. Çölyak aks komşuluğundaki ve gastrohepatik ligamentteki lenf nodları en çok tutulan lenf nodlarıdır.
- Hematojen metastazlar önce karaciğer sonra akciğer, adrenal gland, böbrekler, kemik ve beyine giderler.
- Peritoneal karsinomatöz görülebilir.
- Gastrik karsinomun lokal nüksü anastomoz hattında veya rezidü midede fokal duvar kalınlaşması olarak görülür.
- Nodal nüks ise en çok hepatik arterin seyri boyunca veya paraaortik bölgedeki lenf nodlarında ortaya çıkar. Peritoneal nüks, cul-de-sac'ta, parietal periton yüzeyinde veya barsak yüzeyinde görülür.

Gastrik Lenfoma

Mide, primer Gİ lenfoma için en sık tutulum bölgesidir. Çoğu vaka (%90-95) B-hücre kökenli non-Hodgkin lenfomadır. Mukoza ilişkili lenf doku kökenli lenfoma yavaş seyirli bir lenfomadır ve belirgin olarak daha iyi prognozludur.

ŞEKİL 17.34 İnvajinasyon. Melanomdan ileuma olan bir metastaz enteroenterik invajinasyon için sürükleyici olmuştur. Bu kesit, alıcı ans *(kırmızı ok başı)*, invajine ans *(sarı ok)* ve ekzantrik mezenter *(kırmızı ok)* ile karakteristik hedef görünümünü sunmaktadır. Devamında yukarıya uzanan ince barsak ansı *(SB)* dilate ve obstrüktedir.

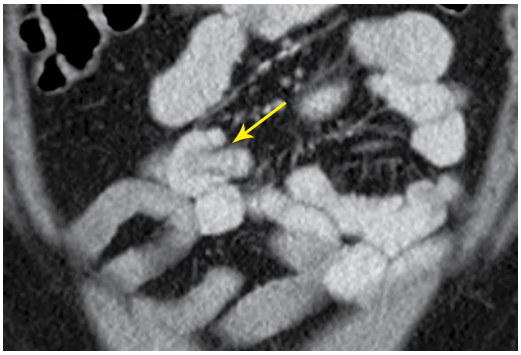

ŞEKİL 17.35 Transient invajinasyon. Koronal postkontrast BT kesiti, geçici invajinasyonu göstermektedir *(ok)*. Seri görüntüleme, invajinasyonun kısa bir segmenti tuttuğunu gösterdi ve hasta asemptomatik kaldı. İnvajine segment sadece hafifçe dilatedir. Proksimalindeki ince barsak dilate değildir.

nü net gösterir (Şekil 17.34). Distal alıcı segment belirgin dilate olup duvarı kalınlaşmıştır. Lümeni içerisinde, ekzantrik yerleşimli, yumuşak doku gibi görünen ve bitişiğinde mezentere ait yarımay şeklinde yağ doku ile birlikte geçiş yapan ans izlenir. İnvajinasyona sebep olan kitle genellikle sürükleyici alanın sonunda yerleşir.

- *Transient invajinasyon* bazen kesitlerde gözlenebilir (Şekil 17.35). Herhangi bir semptom yaratmaz ve barsak obstrüksiyonuna sebep olmaz. Çoğu vaka jejunojejunal invajinasyondur. Görünümü obstrükte invajinasyon gibi intraluminal mezenterik doku ile birlikte yumuşak doku dansitesi görünümüdür. Tutulan segment kısadır (birkaç santimetre), invajine ans hafifçe dilatedir ve yukarıya doğru devam eden barsak anslarında obstrüksiyon izlenmez.

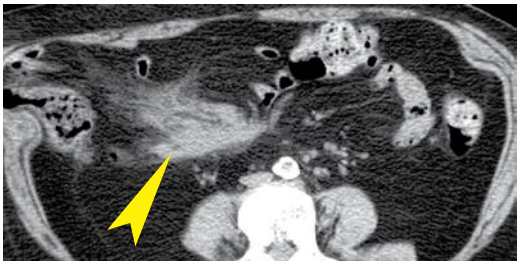

ŞEKİL 17.36 Sklerozan Mezenterit. İV kontrast madde verilmeden çekilen BT, mezentere uzanan çizgilenen dansiteler ile birlikte belirsiz sınırlı kitleyi göstermektedir. Bu yaşlı hasta birçok kez cerrahi geçirmiştir ve karın ağrısının devam ettiği raporlanmıştır.

MEZENTER

Mezenterik Kirlenme

Kirli mezenter terimi, mezenterik yağ dokuda belirsiz sınırlı artmış dansite alanlarını tanımlar. Mezenterik kirlenmeye, mezenterik ödem (hipoproteinemi, portal hipertansiyon, mezenterik ven trombozu, vb), hemoraji (travma, iskemi, pıhtılaşma bozuklukları), inflamasyon (pankreatit, inflamatuar barsak hastalıkları), erken evre lenfoma, primer mezenterik tümörler veya sklerozan mezenterit neden olabilir.

- Mezenterik yağda belirsiz sınırlı bir fokusta atenuasyon artışı görülür. Olası sebebi bulmak için, bu bulgu diğer klinik ve görüntüleme bulguları ile birlikte değerlendirilmelidir.
- *Sklerozan mezenterit*, sebebi bilinmeyen mezenterik inflamasyon durumudur. Genellikle ince barsak mezenterini tutar fakat mezokolonu da etkileyebilir. Erken evre hastalıkta, mezenterik yağ köpüksü makrofajlarla infiltre olur (mezenterik lipodistrofi), sonra plazma hücreleri, lökositler ve köpüksü makrofajlar birlikte infiltre olur (mezenterik panikülit evresi). Son evrede artık yağ nekrozu, fibrozis ve doku retraksiyonu ile birlikte ortaya çıkar (retraktil mezenter) (Şekil 17.36). Hastalar karın ağrısı ile gelebilir. Sebebi tam bilinmemekle birlikte, sklerozan mezenterit abdominal cerrahi, travma, otoimmun hastalıklar, vaskülit, infeksiyon veya çeşitli malignitelerle ilişkili bulunmuştur.
- Devam edem inflamasyon, mezenterik damarları saran yumuşak doku kitlesine dönüşebilir. Damarların etrafını saran yağın korunması 'yağ halo işareti' tipiktir. Retraktil mezenterit, mezenter içerisinde düzensiz fibrotik yumuşak doku kitlelerinin gelişimine neden olduğu için daha şiddetlidir. Yağ nekrozu alanlarında kalsifikasyon gelişebilir. Görünümü mezenter içinde yerleşen karsinoid tümörden ayırt edilemeyebilir.

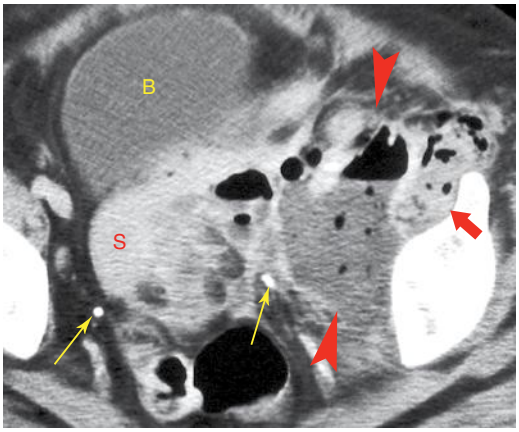

ŞEKİL 17.52 Akut divertikülit: perforasyon ve abse. Sigmoid kolondan *(S)* kaynaklanan bir divertikül perfore olmuştur ve hava kabarcıkları ve sıvı içeren büyük bir pelvik abseye *(kırmızı ok başları arasında)* neden olmuştur. İliopsoas kası *(kırmızı ok)* abse tarafından tutulmuştur. Üreterlerin *(sarı oklar)* inflamasyona yakınlığına dikkat ediniz. Kolayca etkilenebilir ve obstrükte olabilirler. *B*: mesane.

- Asendan kolonda divertikülit, akut apendisit veya Crohn hastalığı ile karışabilir.
- Divertilütin BT görünümü kolon kanseri ile karışır. Sigmoid mezenterinde sıvı ile birlikte mezenterik damarlarda staza bağlı şişlik görülmesi divertikülit lehinedir. Mezenterde büyümüş lenf nodları ve intraluminal kitle ise kanseri düşündürür. Arada kalınan belirsiz vakalar için biyopsi gerekir.
- *Epiploik apendisit* çok sık olarak akut divertikülit veya akut apendisiti taklit eder. Epiploik apendiksler, yağ içeren periton ile sarılı keselerdir ve kolon serozasından uzanan damarları ve yağ dokusu içerirler. Çapları 5 mm ile 5 cm arasında değişir ve kolon boyunca uzanmakla birlikte sigmoid kolonda çok sayıdadırlar. Normal epiploik apendiksler BT'de seçilmezler. Keseler torsiyone olabilir, ve akut iskemi, inflamasyon ve ağrıya neden olurlar. Hastalık kendini sınırlayıcı olsa da ağrı şiddetli olabilir. BT kolon duvarına bitişik, 2-5 cm arasında, çevresinde inflamatuar değişiklikler bulunan oval yağ dansitesinde lezyonu gösterir (Şekil 17.53). Semptomlar genelde 2 hafta içerisinde geriler fakat BT bulguları 6 aya kadar sürebilir.
- Meckel divertiküliti de akut divertiküliti taklit edebilir. Meckel divertikülü Gİ sistemin en sık konjenital anomalisidir ve embriyonik hayat boyunca Gİ yolak ile yolk kesesini bağlayan omfalomezenterik duktusun oblitere olmamasıyla oluşur.

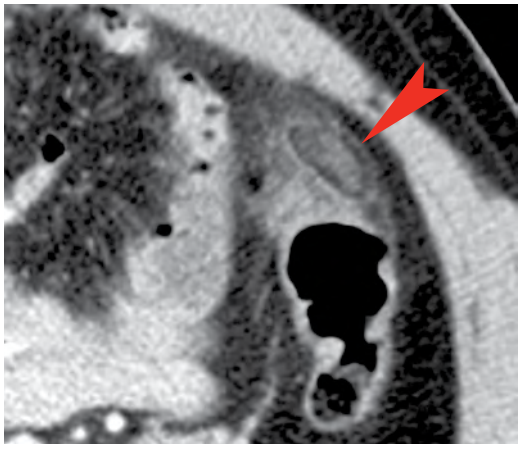

ŞEKİL 17.53 Epiploik apendisit. Aksiyel BT, bir yağ odağını çevreleyen perikolonik inflamasyonu *(ok başı)* göstermektedir. Bu görünüm ve bulgu epiploik apendisit için tipiktir.

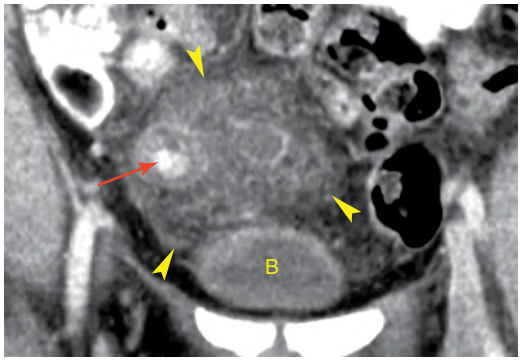

ŞEKİL 17.54 Meckel Divertiküliti. Koronal BT kesiti pelvis içerisinde geniş bir inflamasyon alanını *(sarı ok başları arasında)* göstermektedir. Halkasal kontrastlanan Meckel divertikülü duvarı ve santralinde yüksek dansiteli *(kırmızı ok)*, divertikülü tıkayan fekalit olduğu kanıtlanan yapı.

Meckel divertikülü, ileoçekal valften itibaren 100 cm uzaklıktaki proksimal ileum segmentinde yerleşir. Akut apendisite benzer şekilde obstrükte ve inflame olabilir. İnflame olduğu zaman, kalınlaşmış ve kontrastlanan duvarı bulunan kör uçlu poş şeklinde görülür. Çevre yağ dokudaki inflamasyon genellikle santral abdomende veya pelvis orta hatta yerleşir (Şekil 17.54).

Kolit

Kolitli hastalar genellikle kafa karıştırıcı belirsiz abdominal semptomlarla başvururlar. BT genellikle ilk yapılan incelemedir.

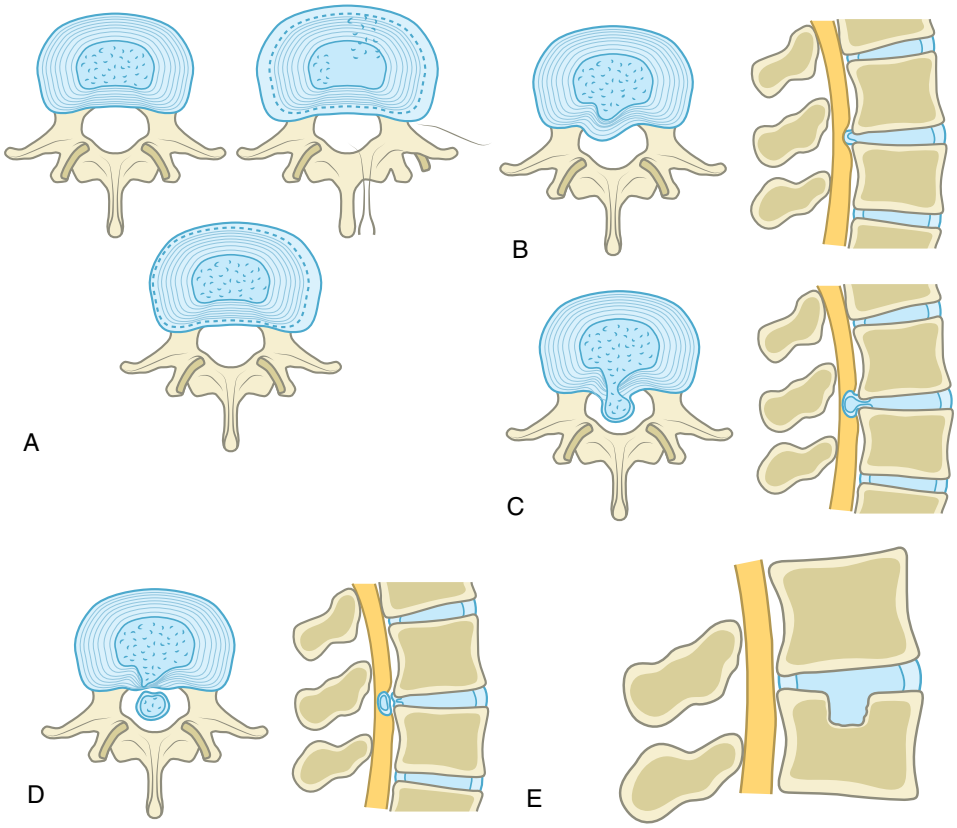

ŞEKİL 20.2 İsimlendirme (A) Disk taşması (bulge). Diskin çevresi boyunca, vertebral korpus sınırının ötesine uzanan, uniform taşma. (B) Protrüzyon. Yer değiştiren materyalin en büyük boyutunun, yer değiştiren disk materyalinin tabanının boyutundan az olacak şekilde, disk aralığının %25'inden daha az bir kısmında disk materyalinin yer değiştirmesi. (C) Ekstrüzyon. Aynı planda ölçüldüğünde, yer değiştiren materyalin en büyük boyutunun, yer değiştiren disk materyalinin tabanının boyutundan fazla olması. (D) Sekestrasyon. Disk materyali ana diskle bağlantısını tamamen kaybetmiştir. (E) Schmorl nodülü. Diskler, vertebral korpus endplatodaki boşluktan vertikal olarak hareket ederler. (Fardon, D. F., Williams, A. L., Dohring, E. J., Murtagh, F. R., Rothman, S. L., & Sze, G. K. (2014). Lumbar disc nomenclature: version 2.0: Recommendations of the combined task forces of the North American Spine Society, the American Society of Radiology and American Society of Neuroradiology. *Spine J*, 14(11), 2525–2545'den modifiye edilmiştir).

esnasında cerrahlar tarafından, disk aralığından geçen açılı görüntülerin, disk protrüzyonunu, devamlı taramayla elde edilen ardışık aksiyel görüntülere kıyasla daha doğru karakterize ettiğine inanılır. Ne var ki; gantrinin açısını değiştirmek, tekal kese üzerinde kitle etkisi gösteren disk protrüzyonlarını ne yanlışlıkla elimine eder ne de olmayan bir protrüzyonu varmış gibi gösterir. Nitekim devamlı ardışık görüntüleme, disk patolojilerini, pars defektlerini, serbest fragmanları tespit edecektir. Eğer operasyonu yapacak olan cerrah tarafından açılı görüntüler istenirse, hastanın semptomlarında payı olan potansiyel patolojinin gözden kaçmaması için mutlaka ardışık görüntülerin de elde olunması gerekmektedir.

Görüntüler kemik ve yumuşak doku algoritmasıyla elde edilmeli. Yumuşak doku algoritmasıyla elde edilen görüntüler, faset hastalıkları ve diğer kemik anormalliklerinin doğru tanısı için uygun değildir. Bu teknik normal anatominin hipertrofisini taklit edebilir. Sinir kökleri ve ligamentum flavumla birlikte, disk patolojilerini gösteren yumuşak doku algoritmasıyla, kemik patolojilerini tespit eden kemik algoritmasının birlikte kullanılması santral kanal ve nöral foramen stenozunu doğru bir şekilde ortaya koyacaktır. Sagital

GÖVDE BT'SİNİN TEMELLERİ

5. Baskı

W. RICHARD WEBB, MD
WILLIAM E. BRANT, MD, FACR
NANCY M. MAJOR, MD

Günümüzün gövde BT'sine kolay erişilebilir bir giriş.

Helikal BT tekniklerindeki son gelişmelerden akciğer kanseri taramasındaki yeni gelişmelere, kas-iskelet sistemi tanısında optimize edilmiş BT tekniklerine, Gövde BT'sinin Temelleri, 5. Baskı, BT taramalarını etkili bir şekilde gerçekleştirmek ve yorumlamak için bilmeniz gereken temel bilgileri kapsamaktadır. Mevcut tüm BT teknikleri için adım adım talimatlar, her bir prosedürü hızlı bir şekilde anlamanıza ve önemli adımları incelemenize yardımcı olur.

- Birçok yeni konu, ek hastalıklarla ilgili tartışmalar ve yeni, baştan sona yüksek kaliteli görüntüler, normal anatominin çizimleri ve tesadüfi bulgular dahil olmak üzere güncellenmiş açıklamaları içerir.
- Yaygın hastalıkların ana BT bulgularına genel bir bakış ile tanıları hızlı bir şekilde karşılaştırmanıza - ayırt etmeye yardımcı olan bulgulara vurgu yaparak bir durumu başkasından ayırmanıza olanak verir.
- Yüksek çözünürlüklü BT, akciğer nodülü değerlendirmesi ve kanser taraması, BT pulmoner emboli teşhisi, BT enterografi, BT enteroklizis, BT kolonografi ve kas-iskelet sistemi tanısında BT tekniklerinin optimize edilmesi dahil olmak üzere toraks, abdomen ve kas-iskelet sistemi anormalliklerinde kullanılan spiral/helikal BT protokolleri gözden geçirildi.
- Adenokarsinom sınıflandırması, akciğer nodüllerinin değerlendirilmesi, akciğer kanseri tarama ve evrelemesi (Lung-RADS dahil) ve yüksek çözünürlüklü BT kullanarak interstisyel akciğer hastalıklarının sınıflandırılması ve teşhisi de dahil olmak üzere toraks BT'sindeki son gelişmeler hakkında size güncel bilgiler verir.
- Abdomen BT, küçük hepatoselüler karsinomun görüntülenmesi ve raporlanması için Karaciğer Görüntüleme Raporlama ve Veri Sistemi (Li-RADS), Akut Pankreatitte Atlanta sınıflandırmasının incelemesi ve renal hücreli karsinomun histolojik alt tiplerinin BT bulgularının ayrıntılı açıklaması gibi yeni gelişmeleri kapsamaktadır.
- Kas-iskelet sistemi dışı endikasyonlar için yapılan toraks ve abdomen BT taramalarında tespit edilen kas-iskelet sistemi anormalliklerinin teşhisine ilişkin yeni tartışmaları içermektedir.
- Pulmoner adenokarsinom, yaygın akciğer hastalıkları ve pankreas lezyonları için olanlar da dahil olmak üzere güncellenmiş hastalık sınıflandırmalarını içermektedir.

Orijinali **"Fundamentals of Body CT 5th Edition"** olarak yayınlanan bu kitabın Türkçe çevirisi Elsevier sözleşmesi altında yayınlanmaktadır

ELSEVIER